This is a digital copy of a book that was preserved for generations on library shelves before it was carefully scanned by Google as part of a project to make the world's books discoverable online.

It has survived long enough for the copyright to expire and the book to enter the public domain. A public domain book is one that was never subject to copyright or whose legal copyright term has expired. Whether a book is in the public domain may vary country to country. Public domain books are our gateways to the past, representing a wealth of history, culture and knowledge that's often difficult to discover.

Marks, notations and other marginalia present in the original volume will appear in this file - a reminder of this book's long journey from the publisher to a library and finally to you.

Usage guidelines

Google is proud to partner with libraries to digitize public domain materials and make them widely accessible. Public domain books belong to the public and we are merely their custodians. Nevertheless, this work is expensive, so in order to keep providing this resource, we have taken steps to prevent abuse by commercial parties, including placing technical restrictions on automated querying.

We also ask that you:

+ *Make non-commercial use of the files* We designed Google Book Search for use by individuals, and we request that you use these files for personal, non-commercial purposes.
+ *Refrain from automated querying* Do not send automated queries of any sort to Google's system: If you are conducting research on machine translation, optical character recognition or other areas where access to a large amount of text is helpful, please contact us. We encourage the use of public domain materials for these purposes and may be able to help.
+ *Maintain attribution* The Google "watermark" you see on each file is essential for informing people about this project and helping them find additional materials through Google Book Search. Please do not remove it.
+ *Keep it legal* Whatever your use, remember that you are responsible for ensuring that what you are doing is legal. Do not assume that just because we believe a book is in the public domain for users in the United States, that the work is also in the public domain for users in other countries. Whether a book is still in copyright varies from country to country, and we can't offer guidance on whether any specific use of any specific book is allowed. Please do not assume that a book's appearance in Google Book Search means it can be used in any manner anywhere in the world. Copyright infringement liability can be quite severe.

About Google Book Search

Google's mission is to organize the world's information and to make it universally accessible and useful. Google Book Search helps readers discover the world's books while helping authors and publishers reach new audiences. You can search through the full text of this book on the web at `http://books.google.com/`

A propos de ce livre

Ceci est une copie numérique d'un ouvrage conservé depuis des générations dans les rayonnages d'une bibliothèque avant d'être numérisé avec précaution par Google dans le cadre d'un projet visant à permettre aux internautes de découvrir l'ensemble du patrimoine littéraire mondial en ligne.

Ce livre étant relativement ancien, il n'est plus protégé par la loi sur les droits d'auteur et appartient à présent au domaine public. L'expression "appartenir au domaine public" signifie que le livre en question n'a jamais été soumis aux droits d'auteur ou que ses droits légaux sont arrivés à expiration. Les conditions requises pour qu'un livre tombe dans le domaine public peuvent varier d'un pays à l'autre. Les livres libres de droit sont autant de liens avec le passé. Ils sont les témoins de la richesse de notre histoire, de notre patrimoine culturel et de la connaissance humaine et sont trop souvent difficilement accessibles au public.

Les notes de bas de page et autres annotations en marge du texte présentes dans le volume original sont reprises dans ce fichier, comme un souvenir du long chemin parcouru par l'ouvrage depuis la maison d'édition en passant par la bibliothèque pour finalement se retrouver entre vos mains.

Consignes d'utilisation

Google est fier de travailler en partenariat avec des bibliothèques à la numérisation des ouvrages appartenant au domaine public et de les rendre ainsi accessibles à tous. Ces livres sont en effet la propriété de tous et de toutes et nous sommes tout simplement les gardiens de ce patrimoine. Il s'agit toutefois d'un projet coûteux. Par conséquent et en vue de poursuivre la diffusion de ces ressources inépuisables, nous avons pris les dispositions nécessaires afin de prévenir les éventuels abus auxquels pourraient se livrer des sites marchands tiers, notamment en instaurant des contraintes techniques relatives aux requêtes automatisées.

Nous vous demandons également de:

+ *Ne pas utiliser les fichiers à des fins commerciales* Nous avons conçu le programme Google Recherche de Livres à l'usage des particuliers. Nous vous demandons donc d'utiliser uniquement ces fichiers à des fins personnelles. Ils ne sauraient en effet être employés dans un quelconque but commercial.

+ *Ne pas procéder à des requêtes automatisées* N'envoyez aucune requête automatisée quelle qu'elle soit au système Google. Si vous effectuez des recherches concernant les logiciels de traduction, la reconnaissance optique de caractères ou tout autre domaine nécessitant de disposer d'importantes quantités de texte, n'hésitez pas à nous contacter. Nous encourageons pour la réalisation de ce type de travaux l'utilisation des ouvrages et documents appartenant au domaine public et serions heureux de vous être utile.

+ *Ne pas supprimer l'attribution* Le filigrane Google contenu dans chaque fichier est indispensable pour informer les internautes de notre projet et leur permettre d'accéder à davantage de documents par l'intermédiaire du Programme Google Recherche de Livres. Ne le supprimez en aucun cas.

+ *Rester dans la légalité* Quelle que soit l'utilisation que vous comptez faire des fichiers, n'oubliez pas qu'il est de votre responsabilité de veiller à respecter la loi. Si un ouvrage appartient au domaine public américain, n'en déduisez pas pour autant qu'il en va de même dans les autres pays. La durée légale des droits d'auteur d'un livre varie d'un pays à l'autre. Nous ne sommes donc pas en mesure de répertorier les ouvrages dont l'utilisation est autorisée et ceux dont elle ne l'est pas. Ne croyez pas que le simple fait d'afficher un livre sur Google Recherche de Livres signifie que celui-ci peut être utilisé de quelque façon que ce soit dans le monde entier. La condamnation à laquelle vous vous exposeriez en cas de violation des droits d'auteur peut être sévère.

À propos du service Google Recherche de Livres

En favorisant la recherche et l'accès à un nombre croissant de livres disponibles dans de nombreuses langues, dont le français, Google souhaite contribuer à promouvoir la diversité culturelle grâce à Google Recherche de Livres. En effet, le Programme Google Recherche de Livres permet aux internautes de découvrir le patrimoine littéraire mondial, tout en aidant les auteurs et les éditeurs à élargir leur public. Vous pouvez effectuer des recherches en ligne dans le texte intégral de cet ouvrage à l'adresse `http://books.google.com`

No. .....

BOSTON

MEDICAL LIBRARY,

19 BOYLSTON PLACE.

REVUE HEBDOMADAIRE

DE

LARYNGOLOGIE, D'OTOLOGIE

ET DE RHINOLOGIE

REVUE HEBDOMADAIRE

DE

LARYNGOLOGIE, D'OTOLOGIE

ET DE RHINOLOGIE

PARAISSANT LE SAMEDI MATIN

FONDÉE ET PUBLIÉE

Par le Docteur E. J. MOURE

Chargé du cours de Laryngologie, d'Otologie et de Rhinologie, à la Faculté de Médecine de Bordeaux.

TOME XVII

VOLUME I

DÉPOT A PARIS
OCTAVE DOIN, ÉDITEUR
8, PLACE DE L'ODÉON

ADMINISTRATION A BORDEAUX
IMPRIMERIE G. GOUNOUILHOU
RUE DE CHEVERUS, 8

MDCCCXCVII

BOSTON MEDICAL
DEC 28 1898
LIBRARY

CATALOGUED
DEC 28 1898
E. H. B.

18e ANNÉE. N° 1 2 JANVIER 1897.

4675
BOSTON MEDICAL LIBRARY
DEC 28 1898

REVUE HEBDOMADAIRE
DE
LARYNGOLOGIE, D'OTOLOGIE
ET DE RHINOLOGIE

Clinique laryngologique de la Faculté de médecine de Bordeaux
(Service du Dr E. J. Moure).

CONSIDÉRATIONS
SUR LE
TRAITEMENT DE LA TUBERCULOSE LARYNGÉE

Par le Dr S. JANKELEVITCH

Il y a peu d'affections qui soient aussi répandues et aussi pénibles que la tuberculose laryngée. Aussi, de tout temps, les médecins se sont-ils évertués à trouver des remèdes capables sinon d'enrayer la maladie elle-même, du moins d'en atténuer les symptômes, tels que la dysphagie et la dyspnée, qui viennent aggraver l'état du malade et lui rendre la vie insupportable. Nous passerons plus tard en revue la plupart des remèdes proposés jusqu'ici, de même que plusieurs autres moyens de traitement, tant médicaux que chirurgicaux, qui ont pour but non plus de combattre tel ou tel symptôme isolé, mais d'agir sur le mal lui-même, de l'arrêter dans sa marche. Disons de suite qu'il y a peu d'affections laryngées, sauf la diphtérie, qui aient une littérature aussi ıargée que la tuberculose de cet organe. Ceci est vrai surut pour ce qui concerne le traitement.

Avec la découverte de la tuberculine, on crut avoir trouvé, fin, le remède spécifique et ce sera peut-être, plus tard, le

traitement de cette affection. Mais on sait quelle a été la destinée de cette méthode, et combien courte a été sa durée. Après les échecs qui ont fait tant de bruit, on est retombé dans l'ancien empirisme, on se mit de nouveau à chercher des remèdes, et chaque jour en voyait apparaître de nouveaux, tous plus ou moins efficaces entre les mains de leurs auteurs, tous ayant à leur actif quelques succès plus ou moins complets.

Loin de croire que la liste en soit close à l'heure qu'il est, nous pensons, cependant, que tant que le spécifique aussi désiré ne sera pas trouvé, quel que soit le nouveau moyen préconisé, il n'ajoutera pas grand'chose à l'actif de la thérapeutique de la phtisie laryngée : il aura peut-être un peu plus ou un peu moins de succès à enregistrer, et ce sera tout.

Le temps nous semble donc venu de faire pour ainsi dire l'inventaire de l'arsenal thérapeutique de la tuberculose du larynx, de jeter un coup d'œil critique sur les différents moyens que nous possédons actuellement pour combattre cette maladie, pour éliminer les uns et poser les indications aussi précises que possible des autres. Une statistique personnelle, basée sur près de 200 cas et tirée des registres de la Clinique de la Faculté de Bordeaux (service du Dr Moure), viendra à l'appui de nos déductions et permettra d'opposer notre expérience à celle de tant d'autres auteurs qui se sont occupés de cette question.

I

Sur 2,500 malades nouveaux, qui se sont présentés, du 1er novembre 1894 au 1er novembre 1896, à la clinique du Dr Moure, pour affections des voies respiratoires supérieures (arrière-gorge, pharynx et larynx), 170, c'est-à-dire près de 7 °/₀, étaient atteints de tuberculose du larynx à des degrés variés. On peut dire, d'une façon générale, que la tuberculose du larynx fournit plus d'un tiers de toutes les laryngopathies.

Nos cas se distribuent de la façon suivante :

1° Sexe : Hommes, 130 cas. — Femmes, 40 cas.
2° Age : De 1 à 10 ans, 1 cas (8 ans 1/2.)
De 10 à 20 — 6 —
De 20 à 30 — 51 —
De 30 à 40 — 49 —
De 40 à 50 — 35 —
De 50 à 60 — 21 —
Au-dessus..... 7 — (dont 1 de 80 ans).

Nous voyons, d'après ce tableau, que la tuberculose atteint son maximum de fréquence à l'âge de 20 à 40 ans, qu'elle diminue progressivement de fréquence, sans devenir tout à fait rare, de 40 à 60 ans, et, au-dessus de 60 ans, elle est presque aussi rare qu'au-dessous de 20 ans. Nous avons eu cependant l'occasion de noter plusieurs fois, chez des malades âgés de 68, 70 et même 75 ans, de véritables tuberculoses miliaires aiguës, évoluant comme chez les adultes. Ce sont là des faits assez peu connus qui méritent, croyons-nous, d'être signalés en passant, à propos de notre statistique.

On comprendra sans peine que, dans un service où il se présente journellement un grand nombre de malades, on n'ait pas toujours le loisir de soumettre ces derniers à un examen minutieux de tous les organes. Aussi ne trouvons-nous dans nos registres que des indications très sommaires sur l'état général des malades atteints de tuberculose laryngée et sur tout sur l'état de leurs poumons.

Nous pouvons cependant affirmer avoir constaté l'existence de plusieurs laryngites tuberculeuses primitives, et, sans pouvoir en donner la proportion exacte, nous avons tout lieu d'admettre que ces cas ne sont pas d'une extrême fréquence.

Dans un article publié dans le dernier fascicule des *Archives de laryngologie* de Frænkel, M. Aronsohn signale [illegible]eur de ceux qui nient l'existence d'une tuberculose primi[illegible] du larynx. Le diagnostic d'une tuberculose laryngée au[illegible]ut est très difficile à faire. Elle peut alors très facilement [illegible] confondue avec un catarrhe ordinaire. Ce diagnostic

devient surtout difficile en l'absence de phénomènes pulmonaires. On a donc pris peu à peu l'habitude de se baser, pour faire le diagnostic d'une tuberculose laryngée, sur l'état des poumons du malade. Si ceux-ci sont tuberculeux, le larynx l'est aussi. Tant que les premiers sont intacts, l'affection du larynx serait tout autre que tuberculeuse. Il ne faut cependant pas oublier que les poumons peuvent être atteints sans que la percussion et l'auscultation arrivent à permettre de constater l'existence d'un foyer tuberculeux dans cet organe. La présence ou l'absence d'une tuberculose pulmonaire n'est donc pas toujours un argument suffisant pour ou contre la nature tuberculeuse de l'affection laryngée.

Sans parler qu'il existe dans la littérature des cas bien démontrés de tuberculose primitive du larynx, tels que ceux de Orth, Pogrebinski, Gouguenheim, Moure, Ruault, Mandé, Avellis, Cadier et autres; M. Aronsohn, lui-même, en a observé deux cas probants.

Tout à fait au début d'une tuberculose laryngée, quand la confusion avec un catarrhe ordinaire est possible, il faut, comme le dit Heryng, ne pas oublier qu'un catarrhe laisse *ordinairement* après lui non des ulcérations, mais des excoriations qui se présentent seulement dans certaines formes de cette maladie. Ces dernières se cicatrisent très facilement chez des personnes qui ne sont pas prédisposées à la tuberculose, si même elles sont produites par une irritation mécanique ou thermique, aux apophyses vocales, par exemple. Nous ne devons pas oublier, en effet, que la plupart des grandes pertes de substance doivent leur origine à des tubercules situés tout à fait superficiellement dans la muqueuse et arrivant presque toujours à la période destructive.

Pendant bien longtemps, en effet, on s'est occupé de la question de savoir si la tuberculose laryngée pouvait ou non être primitive, si elle n'était pas toujours et dans tous les cas une complication ou une conséquence de la tuberculose

pulmonaire. On paraissait attacher à cette question une grande importance, parce que, se disait-on, si la tuberculose du larynx peut, dans quelques cas, être primitive, l'espoir est permis, et le traitement doit être aussi énergique que possible; tandis que, s'il s'agit d'une infection secondaire, on traitera en vain cet organe; ce sera du temps perdu. Tant que la lésion principale siégeant dans le poumon existera, la réinfection du larynx se reproduira, et ce sera toujours à recommencer.

Certes, l'état des poumons constitue une indication très importante au point de vue du traitement de la tuberculose laryngée. Mais ce n'est pas là la seule indication. A quelques exceptions près, dont nous aurons à parler plus tard, les lésions thoraciques d'un malade, au lieu d'être une contre-indication au traitement local, devront, au contraire, nous faire agir plus activement dans certains cas.

Nous connaissons, en effet, l'influence de l'état général de l'organisme sur la marche et le développement de la tuberculose.

Le précepte qui prescrit de combattre la tuberculose, autant et peut-être plus par l'hygiène générale (air, alimentation, etc.) que par les agents médicamenteux, est passé dans la pratique courante.

Or, quel est l'aboutissant habituel, au point de vue fonctionnel de la tuberculose du larynx? Ce sont, précisément, la dyspnée et la dysphagie; cette dernière, dans beaucoup de cas, devient tellement insupportable que les malades préfèrent s'abstenir de toute nourriture que de s'exposer à chaque instant à ces douleurs aiguës qui accompagnent la déglutition. Bien souvent, c'est la dysphagie qui, la première, attire l'attention du malade et le décide à venir solliciter un traite-ent. Il est évident que, dans ces conditions, le malade, déjà iné et affaibli par sa lésion pulmonaire, n'aura qu'à perdre le médecin, sceptique, déclare d'avance, rien qu'en se basant ır l'état de ses poumons, que tout traitement restera inutile

et inefficace. Pour nous, bien que la lésion pulmonaire soit avancée, le traitement local du larynx nous paraît néanmoins indiqué, car, si de cette manière on ne réussit pas toujours, surtout dans les cas graves, à obtenir une guérison, on a procuré, du moins bien souvent, au malade un soulagement assez notable. Et si, dans le traitement de la tuberculose laryngée, on ne voulait traiter que les lésions primitives, le nombre serait grand de ceux qui échapperaient à tout traitement.

En effet, bien que l'existence de la laryngite bacillaire primitive soit incontestable, comme nous l'avons déjà dit, il n'est pas moins certain, comme le fait remarquer Schech, que cette tuberculose ne reste presque jamais localisée; elle finit tôt ou tard par envahir d'autres organes, les poumons en premier lieu. C'est, en général, à cette période que le malade vient réclamer des soins.

II

Il semblerait, d'ailleurs, que le scepticisme, en matière de traitement, ne rencontre plus actuellement beaucoup de partisans. Tout le monde semble d'accord à reconnaître que la phtisie du larynx, qu'elle soit primitive ou secondaire, doit être traitée, quel que soit d'ailleurs l'état des poumons. L'ardeur s'était augmentée depuis la publication des premiers cas de tuberculose laryngée ayant abouti à une guérison spontanée.

Si quelques-uns de ces cas peuvent être discutables, d'autres présentent cependant un caractère d'authenticité réelle, et, à ce titre, deux observations de Heryng, les six observations de Sokolowski et plusieurs autres laissent peu de doutes à ce sujet.

Il est vrai que, dans quelques observations, celles de Sokolowski, par exemple, il s'agissait surtout de malades aisés, dont l'état général était des plus satisfaisants, qui pouvaient se permettre le luxe de séjours prolongés, et plus ou moins

fréquents, dans des stations climatériques appropriées à leur état. Ces malades furent guéris à la fois de leur tuberculose pulmonaire et laryngée, sans avoir subi aucun traitement. Sur les 6 malades de Sokolowski, la guérison s'était maintenue pendant quatre ans 2 fois, pendant un an 2 fois, et pendant six mois dans le cinquième cas; le sixième était encore en observation au moment de la publication de son article. Ces exemples prouvent surtout deux choses : la possibilité d'une guérison spontanée, le rôle de l'état général dans cette cure. Mais de là à s'abstenir de tout traitement local et concentrer toute son attention sur l'état général, serait une sorte d'optimisme aussi peu justifié que le scepticisme de la période précédente.

On traite aujourd'hui localement la tuberculose laryngée, que l'état général soit bon ou mauvais; seulement, on a soin, dans ce dernier cas, d'instituer, parallèlement au traitement local, un traitement général, dans la mesure du possible, suivant la situation de son malade.

Cette nouvelle tendance est même devenue tellement grande qu'à une certaine époque le traitement général a failli être complètement sacrifié au traitement local. A la soixantième Réunion des médecins et naturalistes allemands, tenue à Wiesbaden en septembre 1887, M. Heryng, un des champions les plus ardents de l'intervention locale dans la tuberculose du larynx, se vit obligé de se justifier des reproches que lui adressèrent quelques-uns de ses collègues qui lui faisaient remarquer le rôle trop secondaire qu'il faisait jouer au traitement général.

Bien que nous reconnaissions ici l'importance et même la nécessité absolue du traitement général (hygiénique surtout) de toute manifestation tuberculeuse et bien que nous pen-
.s qu'il faille s'attacher à modifier le terrain de culture et
rendre réfractaire au bacille, nous laisserons cette partie
rapeutique de côté pour nous occuper spécialement du
tement local.

Comme nous l'avons dit au début, le nombre des moyens proposés jusqu'ici est tellement grand qu'il explique l'embarras que doit éprouver un médecin lorsqu'il se trouve en face d'une phtisie laryngée. Mais, à part quelques moyens qui jouissent actuellement de la faveur du plus grand nombre, si nous comparons entre eux la plupart des autres, nous verrons qu'il n'y a pas de raison pour que l'un soit plus efficace que l'autre, qu'ils se valent tous au point de vue de leur valeur intrinsèque, à la condition qu'ils s'adaptent à l'état général du malade et soient bien supportés. Car il ne faut pas qu'ils occasionnent des douleurs inutiles ou augmentent celles qui existent déjà.

Pour plus de clarté, nous essayerons de classer la plupart des moyens proposés et employés couramment. Nous adopterons deux divisions principales, qui comprendront : 1° le traitement médical; 2° le traitement chirurgical.

III

TRAITEMENT MÉDICAL

A) *Traitement antiseptique.* — Déjà, au Congrès de Milan de 1880, la curabilité de la tuberculose laryngée par le traitement local, niée par la plupart des médecins français, trouva des partisans résolus dans le plus grand nombre des médecins autrichiens et allemands. Ces derniers se mirent bientôt à l'œuvre, et MM. Schmidt, Krause, Heryng ne tardèrent pas à publier leurs statistiques relatives au traitement par l'acide lactique, les incisions, les scarifications profondes, le curettage, la trachéotomie. La découverte de l'action de la cocaïne, faite par Jellinek en 1881, facilita l'application de la plupart de ces moyens et délia les mains de ceux qui s'arrêtaient encore devant les souffrances qu'en éprouvaient les malades, sans cet anesthésique.

On peut donc diviser les moyens de traitement en deux groupes : ceux dont l'application peut se faire sans l'aide de

la cocaïne, et ceux dont l'application nécessite l'anesthésie locale.

Tout à fait au début, c'est-à-dire avant la découverte du bacille de Koch, le traitement de cette affection ne pouvait être que palliatif. On employait des médicaments réputés résolutifs, comme le chlorate de potasse, le bicarbonate de soude, le chlorhydrate d'ammoniaque, en solution de 0,5 à 1 °/₀; de médicaments astringents, comme l'alun, le tannin, la teinture de ratanhia, en solution de 1 à 2 °/₀. Mais avec la découverte de la nature infectieuse et microbienne de la tuberculose, la médication antiseptique eut tout de suite la préférence, et depuis lors le nombre des moyens proposés ne cessa de s'accroître.

C'est ainsi qu'on a proposé depuis longtemps la créosote (thèse de Cadier) dans les ulcérations tuberculeuses des cordes vocales et dans les gonflements œdémateux de celles-ci et des cartilages aryténoïdes. Mais le goût désagréable de ce médicament et la sensation de brûlure qu'il provoquait l'ont fait rejeter par la plupart des médecins, malgré les quelques succès obtenus par son emploi. L'acide borique en solution de 1 à 4 °/₀, l'acide phénique en solution de 0,5 à 2 °/₀, le thymol (60 centigrammes sur 180 de glycérine), le benzoate de soude en solution de 2 à 5 °/₀, le salicylate de soude de 1 à 3 °/₀, ont été employés tour à tour, avec un succès plus ou moins relatif, plus ou moins durable.

Un des antiseptiques qui s'est maintenu le plus longtemps, et qu'on voit encore aujourd'hui être mis en usage par beaucoup de médecins, est l'iodoforme. C'est ainsi que nous l'avons vu employer, encore tout récemment, dans le service de M. le prof. Chiari, à Vienne, en insufflations sous forme de poudre. L'odeur désagréable de l'iodoforme et ses effets toxiques l'ont fait remplacer par l'iodol préconisé pour la première fois par Lublinski, de Berlin, en 1886. D'après cet auteur, « l'iodol n'agit pas comme excitant, ne produit pas de toux, et adhère assez longtemps à la muqueuse. » Après

un traitement de quatre semaines avec l'iodol, Lublinski a vu se développer une cicatrisation chez deux malades, atteints de phtisie laryngée, aussi bien d'ulcérations tuberculeuses de la paroi postérieure que des bords des cordes vocales. Chez d'autres malades, quinze en tout, les ulcères se détergèrent; cependant, aucune cicatrisation ne fut obtenue.

Peu de temps après, en 1887, Seifert est venu appuyer les affirmations de Lublinski.

En revanche, Heryng et Schiffers, de Liège, n'ont obtenu aucun bon résultat avec l'iodol.

Cependant, l'insufflation de poudres sèches sur une muqueuse comme celle du larynx présente des inconvénients dont le plus grand est sans conteste celui d'être le plus souvent d'un effet nul. Pour que le médicament puisse être absorbé en partie au moins, il faut que la muqueuse présente déjà des ulcérations plus ou moins étendues, plus ou moins profondes. On a donc songé à administrer l'iodoforme sous une autre forme qui lui permît d'adhérer davantage à la muqueuse vocale. C'est ainsi que M. Masséi emploie l'iodoforme en solution éthérée. L'auteur s'en sert avec succès, surtout pour combattre la dysphagie, et, sous l'influence de ce moyen, il a même vu des ulcères se cicatriser et guérir. De son côté, Heryng conseille, dans les infiltrations des aryténoïdes limitées à un côté sous forme de tumeurs, sans grande dysphagie et sans ramollissement, les injections endo-laryngées d'émulsion d'iodoforme dans la glycérine, qui ne sont, d'après lui, nullement douloureuses. L'auteur a obtenu avec ce moyen quatre améliorations notables. Masséi fait précéder les attouchements à l'iodoforme par des pulvérisations de sublimé à 1 °/₀₀. Il recommande aussi ces derniers comme traitement préventif dans la tuberculose pulmonaire.

Beaucoup d'autres auteurs ont insisté sur la nécessité et l'efficacité du traitement antiseptique. Brunn et Rosenberg recommandent en 1887 les injections endo-laryngées d'huile mentholée à 20 ou 30 °/₀. Scheinmann, de son côté, conseille

les inhalations répétées de menthol à 20 ou 30 °/₀, ou de crézol à 1 ou 2 °/₀, tant au début de la phtisie laryngée qu'à la période confirmée de la maladie. Il conseille même d'en continuer l'emploi longtemps après la guérison apparente des manifestations locales. Le même auteur emploie encore les inhalations d'acide phénique à 5 °/₀, et surtout les attouchements à la pyoctanine, qui lui a donné les meilleurs résultats. On peut obtenir, dit-il, avec ce moyen, dans l'espace de quelques semaines, la guérison des ulcérations ou des surfaces cruentées post-opératoires. La réaction consécutive à l'emploi de ce remède est nulle. L'auteur a vu survenir aussi par ce moyen la guérison de deux tuberculoses nasales graves.

Moritz Schmidt recommande beaucoup les inhalations de baume du Pérou. Dans un demi-litre d'eau on ajoute une cuillerée à café d'une solution d'acide phénique à 2 °/₀ ou 10 à 20 gouttes de baume du Pérou dans l'alcool (2 grammes de Baume sur 1 gramme d'alcool).

Au dernier Congrès de Rome, M. Trifiletti a fait l'éloge du sulforicinate de phénol, conseillé par M. Ruault, qu'il considère sinon comme un spécifique, du moins comme un remède excellent de la tuberculose laryngée, surtout dans les cas d'infiltration limitée aux cordes. Le phénol, dans la proportion de 20 à 30 °/₀, avec le sulforicinate de soude, solution parfaitement tolérée, dit-il, se comporterait comme un puissant antiseptique, modificateur et cicatrisant. Le Dr Ruault, ajoutait-il, a eu le mérite de faire connaître ce remède, qui constituerait une grande victoire pour les partisans du traitement local de la tuberculose laryngée.

Dans le service de M. le Dr Moure, l'acide sulforicinique est remplacé par la glycérine, qui se comporte vis-à-vis de ·ide phénique et de la créosote absolument de la même ɔn que le premier et a, en outre, l'avantage d'être d'un ploi plus commode, plus facile à se procurer et nullement ·ique. Dissous dans la glycérine, dit M. Moure, l'acide

phénique perd toutes ses propriétés caustiques et peut alors être employé à des doses très concentrées en apparence, au $^1/_{30}$, $^1/_{20}$, $^1/_{10}$ et même, dans certains cas, au $^1/_5$, combiné soit avec de l'iode, soit avec d'autres médicaments. Nous parlerons plus tard des résultats obtenus par des attouchements à la glycérine phéniquée chez des malades atteints de tuberculose laryngée.

Mentionnons, en passant, le sozoiodol de zinc que M. Schmidt emploie en solution de 50 °/₀; les attouchements doivent être faits avec une certaine force, et après cocaïnisation préalable.

Nous pourrions arrêter là notre exposé de la médication antiseptique, s'il ne nous restait encore quelques mots à dire sur la tuberculine, qui peut être rangée dans la même série. Ce moyen, qui a eu son moment de vogue, paraît actuellement abandonné par tout le monde.

Cependant, Moritz Schmidt dit avoir obtenu, en 1892, trois cas de guérison, grâce à des injections de tuberculine; les doses qu'il avait employées ne dépassaient jamais 1 milligramme, et l'injection suivante ne se faisait que lorsque la rougeur déterminée par la première avait disparu. Toutefois, ce n'est pas à la tuberculine seule qu'étaient dues ces guérisons; l'auteur avait employé, concurremment avec la tuberculine un traitement local par le dermatol, le sozoiodol de zinc, etc. Il y avait, entre autres, un cas assez grave de tumeurs tuberculeuses volumineuses, multiples, obstruant tout le larynx. La tuberculine avait été employée ici, concurremment avec l'électrolyse, pendant plus d'un an. Il est difficile de savoir si c'est le traitement local ou la tuberculine qui a, dans tous ces cas, le plus contribué à amener la guérison. D'ailleurs, l'auteur ajoute plus loin que ses expériences l'autorisent à mettre en garde ses confrères contre l'emploi de la tuberculine dans les cas graves. Nous n'irons pas chercher l'opinion d'autres auteurs relativement à la tuberculine. La question parait, de nos jours, jugée, et,

comme dans toutes les autres tuberculoses, ce traitement peut, tout au plus, servir comme moyen de diagnostic, là où les renseignements fournis par le laryngoscope ne sont pas suffisants, ce qui, d'ailleurs, est assez rare.

Nous ne parlerons que pour mémoire du traitement proposé par le Dr Bergeon, de Lyon. Se basant sur ce fait, découvert par Cl. Bernard, que les gaz introduits dans le rectum sont vite résorbés et éliminés par les poumons, le Dr Bergeon a préconisé le traitement de la phtisie par des lavements gazeux qui sont un mélange d'acide carbonique et d'acide sulfhydrique. Il a obtenu, par cette méthode, quelques résultats positifs qui ont été confirmés par Dujardin-Beaumetz, Bordet, Chantemesse, Blacher, Cornil. Le Dr Statz, de Berlin, a obtenu par ce moyen six résultats favorables.

Pour terminer notre exposé du traitement antiseptique, mentionnons encore l'emploi du para- et orthochlorophénol que le Dr Spengler, de Saint-Pétersbourg, a proposé, il y a un an environ. Cet auteur aurait obtenu dix guérisons sur 26 cas. Le Dr Hedderich, de Heidelberg, a expérimenté à son tour le parachlorophénol, et voici comment il en a décrit l'action : Après un laps de temps très court, et ordinairement après la deuxième application du médicament, tous les malades prétendaient se mieux porter ; l'amélioration portait surtout sur la disparition des douleurs pendant la déglutition et des picotements dans la gorge. La respiration devenait également plus libre. Objectivement, on constatait que les ulcérations se détergeaient et tendaient à se cicatriser ; l'infiltration œdémateuse diminuait lentement. Dans des cas graves, on n'a constaté aucune amélioration. La guérison complète n'a été obtenue que dans deux cas. Contrairement à M. Spengler, qui n'avait observé aucun phénomène concomitant désagréable, le Dr Hedderich a dû suspendre le traitement sur trois malades, chez lesquels des vomissements survenaient régulièrement après chaque application du médicament. Les malades se plaignaient encore de nausées toute la journée.

Le traitement général a été maintenu concurremment avec la médication locale.

Le paramonochlorophénol est du phénol dont un H a été remplacé par un C; il se comporte comme l'acide phénique et se dissout difficilement dans l'eau et facilement dans la glycérine. Pour le larynx, M. Hedderich employait une solution glycérinée à 10 %. Les résultats, comme on le voit, n'ont pas été très brillants; néanmoins, le moyen mérite de plus amples essais.

Ajoutons, enfin, pour être complet, le traitement de la tuberculose laryngée par le phosphate de chaux, tantôt en solution qui a une action analogue à celle de l'acide lactique, tantôt sous forme pulvérulente. M. Schritzler a employé ce moyen sans grand résultat.

B) Traitement substitutif et chirurgical. — Nous avons passé en revue les principaux moyens de traitement local et médical de la tuberculose laryngée. Nous avons vu que la médication antiseptique a donné les meilleurs résultats. Cette médication présente l'avantage d'être bien supportée par la majorité des malades, de ne causer ni douleurs, ni souffrances inutiles, et de ne pas nécessiter, en général, d'anesthésie locale préalable. Comme les moyens plus radicaux dont nous allons parler, ceux-là s'adressent directement au mal, et n'ont pas en vue d'en poursuivre tel ou tel symptôme isolé.

Cependant, la médication symptomatique a été pendant longtemps en faveur et est encore quelque peu employée de nos jours. Les symptômes qu'on se propose ainsi de combattre sont la toux et surtout la dysphagie. La morphine, en pulvérisation ou en insufflation, la belladone dissoute avec l'extrait d'opium dans l'eau de laurier-cerise (Krishaber), les inhalations de vapeurs d'eau avec du stramonium et de la jusquiame, le baume du Pérou et, enfin, la cocaïne en attouchements ou injections sous-muqueuses (Heryng), ont été et sont encore tour à tour employés pour combattre ces symptômes.

Nous pensons toutefois que tous ces moyens doivent être employés le moins souvent possible. D'abord, l'anesthésie qu'ils procurent est par trop courte, et, ensuite, on crée chez le malade une habitude qui fait que les doses à employer pour obtenir chaque fois l'effet voulu deviennent de plus en plus élevées. On produit une intoxication cocaïnique ou morphinique, ce qui, comme le fait justement remarquer Moritz Schmidt, ne présente pas d'inconvénient chez des malades arrivés au dernier terme de leur maladie. Aussi est-ce pour ces malades seuls que la médication narcotique doit être réservée. Mais, dans les cas où l'espoir est encore permis, il faut en user avec beaucoup de réserve. Sous l'influence d'une médication pathogénique appropriée, les symptômes disparaissent d'eux-mêmes. S'ils persistent, c'est que le procédé mis en usage est inefficace et qu'il faut en employer un autre. C'est ainsi que nous avons vu des malades, qui souffraient d'une dysphagie terrible et d'une toux incessante, accuser un soulagement notable après les deux ou trois premiers attouchements avec la glycérine phéniquée. Dans beaucoup de cas, ces symptômes subjectifs disparaissaient dans une très grande mesure, alors qu'à l'examen objectif le larynx ne présentait encore que très peu de modifications. Quant aux narcotiques, on ne s'en sert guère à la clinique du Dr Moure.

On a également conseillé l'acide lactique. Ce topique, par la violente réaction qu'il provoque, par les douleurs qui accompagnent son application et qui nécessitent dans beaucoup de cas une anesthésie cocaïnique préalable, peut être considéré comme occupant le milieu entre le traitement médical proprement dit et le traitement chirurgical.

C'est Krause qui, séduit par les résultats obtenus par Mosetig-Morhof dans le traitement de la carie fongueuse et ı lupus vulgaire par l'acide lactique, eut le premier l'idée ıppliquer ce traitement à la tuberculose du larynx.

Son premier travail relatif à ce sujet parut en 1885. Il ·ployait d'abord pour badigeonnages une solution à 10 °/₀;

puis, augmentant progressivement, il arrivait peu à peu à se servir d'acide lactique pur. Comme effet local, la muqueuse ainsi touchée devenait pâle; avec la solution à 80 °/₀, il y avait production d'une eschare blanchâtre, adhérente. Le boursouflement diminuait bientôt, l'eschare tombait, le fond de l'ulcération bourgeonnait, en même temps que les troubles de la déglutition et de la phonation s'atténuaient. Enfin, il ne restait plus qu'une cicatrice inégale et concave. Krause répétait journellement les badigeonnages jusqu'à la formation de l'eschare; et, dans les parties non ulcérées mais infiltrées, il faisait précéder les badigeonnages d'incisions multiples. Par ces procédés, il est parvenu à déterminer d'une façon très nette la cicatrisation des ulcères tuberculeux.

Toutefois, ainsi que le dit Krause lui-même, l'acide lactique ne doit pas être considéré comme le remède spécifique de la tuberculose laryngée. Jellinek, notamment, a observé la même action de l'acide lactique sur les tissus hypertrophiés et hyperplasiés de n'importe quelle nature.

L'année suivante, à la cinquante-neuvième Réunion des médecins et naturalistes allemands, Krause revint sur les effets du traitement par l'acide lactique. Aucun ulcère, disait-il, ne résisterait à ce traitement, pourvu que l'état général du malade ne fût pas trop mauvais (ce qui serait une contre-indication pour l'emploi de l'acide lactique). Le plus ou moins de douleurs et quelques accès de spasme de la glotte ne sauraient être un obstacle insurmontable dans l'emploi d'un médicament apte à guérir les ulcérations tuberculeuses. Toutefois, en 1887, Krause recommanda le traitement mixte par l'iodol et l'acide lactique.

M. Heryng, de son côté, est partisan résolu de l'emploi de l'acide lactique, et, dans son travail sur la tuberculose laryngée et son traitement, il subdivise, au point de vue des résultats obtenus, ses malades en quatre groupes. Dans le premier qui comprend 3 cas d'ulcérations tuberculeuses du pharynx compliquées de phtisie pulmonaire et laryngée, la

cicatrisation du premier de ces organes dura sept mois, trois mois et un mois. Le deuxième groupe comprend 4 malades atteints d'ulcérations laryngées et dont la guérison s'était maintenue trois mois chez deux d'entre eux, six mois chez un troisième; chez le quatrième, la guérison persistait encore au moment de la publication du travail de M. Heryng. Le troisième groupe comprend 4 malades atteints d'ulcérations tuberculeuses limitées aux cordes vocales supérieures et inférieures. Durée de la guérison : quinze mois, six mois, neuf mois, six mois. Le quatrième groupe, enfin, compte 7 malades atteints de la forme la plus grave de la tuberculose du larynx : ulcérations cratériformes, destructives, phtisie pulmonaire concomitante. Durée de la guérison : deux ans et neuf mois, un an et demi, un an, un an, onze mois, un an et trois mois.

Heryng emploie l'acide lactique non seulement en attouchements, mais aussi en injections sous-muqueuses, en solution de 10 à 20 %. Il a recours à ce moyen dans les ulcérations limitées, lenticulaires ou cratériformes de l'épiglotte qui ne sont pas accompagnées d'une forte réaction ni d'un gonflement diffus et n'ont pas de tendance à la guérison par l'emploi des autres méthodes. Les injections sous-muqueuses remplaceraient dans ces cas le curettage, qui est d'un emploi difficile.

Après les publications de Krause, Heryng et autres, l'emploi de l'acide lactique s'est bientôt généralisé; il est devenu même, entre les mains d'un grand nombre, le seul moyen médical de traitement de la tuberculose laryngée. A le voir employer avec tant de préférence et de persistance, on aurait dit qu'on était, enfin, en possession d'un remède spécifique. Nous avons vu que Krause lui-même a tenu à préciser qu'il n'en était rien, et, dans ces dernières années, quelques voix se sont élevées pour protester contre l'emploi de ce remède. C'est ainsi que Kuttner limite son usage au stade cicatriciel de la tuberculose laryngée, mais il le trouve peu

approprié au traitement de l'infiltration simple, puisqu'il ne pénètre pas assez profondément dans les tissus à travers l'épithélium intact. Stoerk trouve même que l'acide lactique a beaucoup perdu de son importance. D'abord, il est dans beaucoup de cas insuffisant à détruire les tumeurs tuberculeuses et ne peut être employé que lorsqu'on a enlevé celles-ci par une intervention chirurgicale quelconque. En second lieu, le traitement par l'acide lactique détermine des accidents qu'on n'observe jamais avec le traitement par l'iodol ou l'iodoforme. Il est important, dit-il, que, dans chacun de ces genres de traitement, les portions de la muqueuse avoisinant le pharynx, c'est-à-dire le revêtement muqueux des deux cartilages aryténoïdes, etc., restent intactes; du moment que ces surfaces ont subi l'action de l'acide lactique, la déglutition devient tellement difficile et si douloureuse, que le malade ne tarde pas à renoncer à toute nourriture. Or, l'opérateur le plus expérimenté ne peut empêcher que, d'une manière ou d'une autre, une partie du liquide n'arrive à toucher la surface postérieure de l'organe vocal. Cet inconvénient devrait nous faire renoncer à l'application de tout liquide caustique et donner la préférence à d'autres moyens, moins dangereux ou moins énergiques.

Nous sommes loin de vouloir déprécier les résultats fournis par l'acide lactique. Mais il nous est difficile de nier la justesse des remarques de Stoerk. Nous avons vu, en outre, que l'application de ce topique provoque une douleur souvent très violente et du spasme glottique, qui rend nécessaire bien souvent l'anesthésie préalable de la région que l'on se propose de cautériser. Aussi cet acide devient souvent inapplicable chez des malades déjà affaiblis et atteints de sténose glottique. S'il s'agissait de faire une seule ou deux applications! mais, pour être efficace, ce traitement doit être appliqué pendant des semaines et des mois, devenant alors pour le malade un véritable supplice. Or, du moment que l'acide lactique n'est pas un spécifique de la laryngite bacillaire, il

nous semble qu'on pourrait obtenir à peu près les mêmes résultats par un autre remède, moins pénible à supporter.

Nous allons exposer brièvement ce qui a trait au traitement chirurgical, proprement dit, de la tuberculose laryngée. C'est Moritz Schmidt qui, le premier, préconisa ce traitement en 1880. Mais avant la découverte de l'action locale de la cocaïne et avant la généralisation de l'emploi de cet anesthésique, les propositions de Schmidt ne trouvèrent que très peu de partisans. Il a fallu quelques années pour que son idée fît du chemin, et aujourd'hui les procédés chirurgicaux jouissent de la faveur d'un grand nombre de laryngologistes.

Le traitement chirurgical, tel que le formula Schmidt, se réduit aux trois opérations suivantes: incisions ou scarifications profondes, curettage et trachéotomie. Nous nous occuperons plus tard de cette dernière opération, ainsi que de quelques autres qui ont été proposées à la suite de celles de Schmidt; nous ne parlerons pour le moment que des deux premières.

Schmidt fait remarquer que ces opérations sont très douloureuses, malgré l'application de la cocaïne. Les douleurs qui accompagnent l'opération et celles qui la suivent font qu'il faut beaucoup de bonne volonté et d'énergie de la part du malade pour s'y soumettre. Aussi ne recommande-t-il pas non plus d'appliquer ce traitement à des malades affaiblis, nerveux, impatients, à ceux dont le larynx s'achemine vers la sténose, puisque le procédé provoque toujours une tuméfaction plus ou moins passagère. Il ne le conseille pas non plus s'il se produit des tumeurs récidivant rapidement. Et, ce qui peut à bon droit paraître étrange, il recommande ces procédés non seulement dans les cas où une guérison est encore à espérer, mais encore dans ceux où il ne s'agit que de soulager les douleurs dysphagiques.

L'auteur a observé trois accidents consécutifs à ces opérations. Une fois un morceau de tumeur tomba sur la glotte et faillit déterminer l'asphyxie du malade; dans un autre cas, il

survint une hémorragie que l'auteur attribue à un col trop étroit enserrant le cou du malade; enfin, une troisième fois, il s'agit encore d'une hémorragie, mais cette fois le malade mourut entre les mains de l'opérateur.

Après Schmidt, un grand nombre de laryngologistes, tant allemands qu'étrangers, sont venus tour à tour vanter les bienfaits et les avantages du traitement chirurgical. Mais c'est à Heryng que revient l'honneur d'avoir systématisé son emploi et d'en avoir bien précisé les indications et les contre-indications. Il importe de remarquer, d'ailleurs, qu'Heryng se montre un partisan enthousiaste de ce mode de traitement.

« Des scarifications légères avec le couteau, dit M. Heryng, ne servent absolument à rien; elles doivent être faites plusieurs fois et profondément, ou bien il faut pratiquer une plus grande incision et entretenir l'écoulement du sang. »

En tout cas, avant de commencer ces manipulations, M. Heryng conseille « *de tenir toujours prêts les instruments nécessaires à la trachéotomie* », car, si les incisions ne sont pas suffisantes, le gonflement augmente très rapidement (dix à quinze minutes), de sorte que le temps passe et que le malade peut mourir suffoqué, avant que les préparatifs de l'opération soient terminés... « Après avoir fait plusieurs incisions dans les parties en voie de dégénérescence tuberculeuse, on procédera à un badigeonnage à l'acide lactique, une fois l'hémorragie arrêtée... » « On ne doit pas se laisser effrayer par la *réaction inflammatoire ou l'exaspération des douleurs qui dure parfois quelques jours;* il ne faut pas non plus oublier de prévenir les malades de la *possibilité d'une aggravation momentanée...* » « Le traitement est contre-indiqué chez des sujets sans volonté, affaiblis, déprimés, et chez des malades qui ont de la fièvre et peu de résistance... chez des femmes nerveuses, impatientes, *chez ceux qui sont traités à la policlinique*, et quand il est à craindre que leurs occupations et leur caractère ne leur permettent pas de suivre exactement le traitement... » « Le traitement chirurgical doit être suivi,

pendant six à huit semaines, avec la plus grande persévérance. »

Nous venons de citer les passages les plus saillants de la partie du travail de Heryng relative aux incisions. Nous avons souligné à dessein les aveux de l'auteur lui-même concernant les inconvénients et les dangers mêmes de la méthode. Nous y reviendrons plus loin. Passons maintenant au curettage.

Celui-ci serait indiqué « aussi bien dans les ulcérations hypertrophiques que dans les infiltrations tuberculeuses en voie de ramollissement; il l'est aussi dans la combinaison de ces deux états. Les meilleurs résultats sont obtenus dans les ulcérations hypertrophiques de la paroi postérieure et de la face interne des cartilages aryténoïdes. Ils sont également très favorables dans les ulcérations et les infiltrations des cordes vocales supérieures, qui se présentent sous la forme de proéminence hémisphérique. Le curettage a été encore employé dans les cas de granulations, à la face supérieure des cordes vocales inférieures, dans le ventricule de Morgagni ou sur ses bords. Mais il est difficile à faire sur l'épiglotte, à cause de la trop grande flexibilité de cet organe. »

La durée de la cicatrisation dans le traitement par le curettage a été de : seize mois, sept mois, neuf mois, quatre mois, quatre mois, trois mois, trois mois, c'est-à-dire que pour 7 cas, la durée moyenne de la guérison a été de sept mois.

En 1889, M. Krause communiqua les résultats suivants qu'il a obtenus à l'aide du curettage. Sur 71 cas traités par ce moyen, 43 lui ont fourni une guérison complète ou du moins une amélioration très nette; 16 sont actuellement guéris et n'ont pas présenté de récidive; 12 sont encore en traitement et 7 sont morts, mais non des suites de leur tuberculose laryngée. Le nombre des récidives est de 15.

Il ne faut cependant pas, ajoute-t-il, renoncer à un traitement général et local; l'acide lactique se serait montré particulièrement favorable.

L. Scheinmann fait remarquer, de son côté, que, lorsque

le diagnostic est précoce, les incisions, les scarifications, le curettage et les attouchements avec l'acide lactique ont une action très marquée, mais on doit tenir compte des lésions locales et de l'état général. Pour sa part, il conseille surtout le menthol en attouchement local.

Dans un rapport présenté en 1893 à la Société française de laryngologie, M. Castex croit que le traitement chirurgical de la tuberculose du larynx ne pourra être curatif que lorsque la lésion est primitive et exclusive au larynx et qu'elle est en même temps assez circonscrite pour que l'opération puisse être complète. Du moment que ces conditions ne sont pas réalisées, le traitement aura un caractère palliatif.

Voici de quelle manière il pose les indications et les contre-indications du traitement chirurgical.

I. Larynx seul atteint :

a) Si la lésion est circonscrite sous forme de tumeurs, comme les pseudo-polypes décrits par Avellis, de Francfort, la pince coupante suffit, à la condition de toucher ensuite au galvano-cautère le lieu d'implantation de la tumeur.

b) Les lésions sont-elles plus étendues, en nappe, il y a lieu de recourir au curettage, à moins que la mobilité des parties (épiglotte, aryténoïdes) n'impose la pince coupante.

II. Larynx et poumons atteints simultanément :

Le curettage est ici le moyen préférable; il enlève les fongosités, rend moins douloureuses les ulcérations et désinfecte en partie le larynx des microbes variés qui l'habitent.

Les contre-indications sont tirées de l'état pulmonaire et général du malade.

Lennox-Browne trouve inutiles les piqûres profondes dans les tissus infiltrés, recommandées par MM. Schmidt et Rossbach; ces ponctions, loin de soulager, occasionnent souvent des ulcérations lorsque la force de résistance du malade est diminuée. Les infiltrations peuvent, au contraire, se résorber par l'emploi du menthol, de l'iodol, etc., car elles ne sont pas toujours une preuve d'une périchondrite ou chondrite locale.

Quant au curettage, M. Lennox-Browne l'emploie dans les cas suivants : pour enlever les hyperplasies, même lorsque ces dernières se présentent sous la forme d'un néoplasme pédiculé; pour enlever des substances nécrosées, quand l'ulcération est large, et pour réunir plusieurs points ulcérés en une seule surface, lorsque ces points sont disséminés et multiples.

En France, c'est M. Gouguenheim qui s'est montré le partisan le plus chaud du traitement chirurgical de la tuberculose laryngée. Les opérations qu'il pratique de préférence sont : l'aryténoïdectomie et le curettage. La première consiste dans la résection de la région aryténoïdienne à l'aide d'un instrument emporte-pièce; l'opération est suivie d'un pansement au naphtol camphré. Cette opération a surtout pour but de parer à la dysphagie. Le curettage est employé dans la pachydermie de la partie postérieure du larynx. Il serait suivi d'un retour immédiat de la voix. La curette peut également être employée partout où l'emploi de l'emporte-pièce est difficile.

De 1892 à 1894, l'auteur a pratiqué 58 aryténoïdectomies dont voici les résultats (sur ce nombre 58, il y avait 11 malades traités à la consultation et retournant ensuite chez eux) : 25 guérisons; 30 améliorations notables, dont cinq ayant duré plus d'une année. Sur 27 pachydermiques (dont 13 ambulants), traités par le curettage, il y a eu retour complet de la voix chez 7 malades, et amélioration notable chez 10.

Tous les malades opérés présentaient des lésions pulmonaires graves et ceux d'entre eux qui sont morts ont été emportés par les progrès de leur affection pulmonaire.

Dans un rapport présenté en 1894 à la Société belge de laryngologie et d'otologie, M. Capart repousse les incisions qui donnent peu de résultats et auxquelles il faut revenir uvent, quelque nombreuses et profondes qu'elles soient. ' contre, l'auteur se sert volontiers de la curette, surtout ır les ulcérations des cordes vocales vraies ou fausses et ur les ulcérations de la paroi postérieure du pharynx; il

fait suivre le curettage d'un attouchement avec l'acide lactique pur; mais le moyen par excellence, héroïque même, est celui qui a été proposé successivement par Krause, Heryng, Gouguenheim, c'est-à-dire le curettage radical, opéré avec les doubles curettes de ces auteurs. « L'impression, dit l'auteur, qui m'est restée de nombreuses opérations, c'est qu'il ne faut pas trop tarder ni craindre d'agir avec trop d'énergie. Ne reculez pas devant l'enlèvement de volumineux fragments de l'épiglotte ou des replis ary-épiglottiques, voire même d'un des deux aryténoïdes. Faites le plus possible en une seule séance; plus énergiquement vous agirez, et moins vous aurez de réaction consécutive. Le soulagement est immédiat; la déglutition est parfaite; les douleurs s'amendent, et la respiration se fait beaucoup mieux. Un pansement antiseptique, soit à l'acide lactique, soit à la pyoctanine, doit suivre l'opération..... Ne recourez à ce moyen que chez ceux qui ont de l'énergie et du sang-froid, car *vous devez compter sur les incidents qui imposent le calme :* hémorragie parfois abondante, pénétration dans les voies aériennes de fragments incomplètement détachés qui peuvent produire de la toux et des spasmes violents... Dans les œdèmes chroniques encore peu marqués de l'épiglotte et des aryténoïdes, n'hésitez pas à plonger à différentes reprises un cautère bien effilé, mais très profondément, jusqu'à la sensation d'une résistance. Il y aura bien un peu de dysphagie pendant quelques jours, mais l'amélioration consécutive vous surprendra. »

Au dixième Congrès international de médecine, M. Luc rapporta un fait de cicatrisation complète d'une ulcération tuberculeuse de la région aryténoïdienne du larynx, obtenue par un curettage énergique suivi de badigeonnage à l'acide lactique. Le malade ne présentait pas de lésions pulmonaires appréciables, mais le microscope avait révélé la nature tuberculeuse des fragments enlevés du larynx. Ce cas était spécialement favorable, en raison de l'intégrité pulmonaire, du bon état général, de l'énergie du malade et de la possibilité

dans laquelle il se trouva de quitter complètement ses occupations pour se soumettre à un traitement général approprié, secondé par un repos complet en pleine campagne.

Chez un grand nombre d'autres malades atteints de tuberculose laryngée, Luc n'obtint que des résultats incomplets, soit à cause de la coïncidence de lésions pulmonaires avancées, ou d'un mauvais état général, ou encore d'un manque de persévérance de la part du malade.

La conclusion de Luc est que le traitement chirurgical de la tuberculose laryngée, visant à un résultat radical, ne doit pas être appliqué indistinctement à tous les sujets porteurs de tuberculose laryngée, mais *réservé à certains cas particulièrement favorables*. Chez les autres, le traitement ne saurait être que palliatif. *(A suivre.)*

REVUE GÉNÉRALE ET ANALYSES

BOUCHE ET PHARYNX BUCCAL

Traitement de la mycose leptothrixique par le perchlorure de fer, par le Dr Colin.

Après avoir essayé divers autres topiques, l'auteur se trouva bien des badigeonnages de perchlorure de fer, chez une jeune fille de vingt-deux ans, qui présentait du leptothrix en abondance sur les amygdales, le pharynx, le naso-pharynx et la base de la langue. Un à deux badigeonnages suffirent pour détruire les touffes implantées sur les muqueuses lisses. Les touffes, prenant racine au fond des cryptes amygdaliennes, résistèrent un peu plus. (*Arch. internat. de laryngol., etc.*, n° 5, septembre-octobre 1896.) Dr Brindel.

NEZ ET PHARYNX NASAL

Un cas d'imperforation congénitale du nez *(Imperforacion nasal congenita)*, par le Dr Julio Paz.

Il s'agit d'une fillette de six ans, qui se plaignait de l'impossibilité de respirer par la narine droite et d'un épiphora persistant du même côté.

En examinant le nez de la malade, on trouve la fosse nasale gauche absolument normale, tandis que dans la droite on voit, immédiatement en arrière du vestibule, un cul-de-sac obstruant complètement la narine et qui, exploré avec le stylet, fournit la sensation d'une membrane résistante.

La rhinoscopie postérieure ne révèle rien de particulier.

On perfore la membrane, en pratiquant une incision le long de son diamètre antéro-postérieur, après quoi la fosse nasale devient complètement libre. La membrane, qui avait à peine un demi-centimètre d'épaisseur, était constituée par du tissu fibreux.

Le traitement consécutif consista en tamponnements, pratiqués tous les deux jours, avec de la gaze iodoformée, pour éviter l'adossement des lèvres de la plaie. Au sixième jour, le tampon fut remplacé par un tube de drainage long de 1 centimètre et que la fillette supportait très bien. Le dixième jour le tube fut enlevé, et la respiration s'effectue depuis lors dans des conditions absolument normales.

Quant à l'épiphora, il disparut pendant les premiers jours qui ont suivi l'opération, pour réapparaître quelques jours plus tard. C'est que, probablement, l'ouverture nasale du canal lacrymal était située juste au point d'implantation de la membrane. De cette manière, on a une explication du larmoiement ayant précédé l'opération, de sa disparition immédiatement après et de sa réapparition ultérieure due probablement à une sténose cicatricielle de l'ouverture nasale du canal.

Comme dans les antécédents de la malade on ne découvrit rien qui pût expliquer cette imperméabilité du nez et que sa mère affirmait l'avoir toujours vue respirer par une seule fosse nasale, il devient très probable que l'affection en question était de nature congénitale. (*Anal. del Circulo Med. Argentino*, n° 3, 1896.)

Dr Jankelevitch.

Dermatoses de la face et lésions des fosses nasales, par le Dr Lacroix.

Après avoir dit un mot des relations qui existent entre les affections suppuratives du nez et les dermatoses de la face, et surtout de la lèvre supérieure, l'auteur rapporte trois cas dans

lesquels, en rendant au nez sa perméabilité à l'air, il a amélioré fortement, sinon guéri, ses malades d'une couperose qu'ils présentaient sur les joues et les ailes du nez. Il infère de ces observations que la gêne circulatoire est pour beaucoup dans la production de cette dermatose. (*Arch. internat. de laryngol., etc.*, n° 5, 1896.)

Dr A. B.

Etude sur la nature et l'étiologie de la rhinite catarrhale simple *(Studio sulla natura e sull' etiologia della rinite catarrale semplice)*, par les Drs C. Fermi et A. Bretschneider.

Voici les conclusions générales de ce travail :

1° Le coryza simple n'est pas une maladie parasitaire.

2° Beaucoup de cas de coryza sont dus à l'action irritante directe que subit la muqueuse nasale de la part de nombreux agents physiques, chimiques ou mécaniques. Ces agents pénètrent dans la cavité nasale venant tantôt du dehors (traumatismes, polypes, coryzas des ouvriers en produits chimiques), tantôt du dedans (ingestion d'iodure de potassium, coryzas accompagnant les maladies infectieuses, surtout celles à exanthème).

3° Les refroidissements proprement dits sont dus à un trouble vaso-moteur, trophique et fonctionnel de la muqueuse nasale. C'est donc une affection de nature purement nerveuse. Elle serait due non à l'action du froid comme tel, mais à des changements brusques de température. L'affection se ferait sentir plus particulièrement, lorsque l'atmosphère est chargée d'humidité, puisque, dans ces conditions, les moindres changements de température deviennent très sensibles.

4° La fièvre de foin apparait chez des gens chez qui l'innervation trophique de la muqueuse nasale est altérée d'une façon persistante. Elle serait due à une altération fonctionnelle persistante de tout le système nerveux, que cette altération soit congénitale ou acquise. Elle serait produite, non par des agents physiques vulgaires, mécaniques ou chimiques, mais par voie réflexe, à la suite d'une excitation de la sensibilité générale ou des sens spécifiques. (*Archiv. ital. di otol., rinol., etc.*, n° 1, 1896.)

Dr Jankelevitch.

Épistaxis répétées chez un sujet porteur de petits angiomes cutanés et muqueux, par le Dr Rendu.

L'auteur rapporte à la Société médicale des hôpitaux de Paris l'histoire d'un malade de cinquante-deux ans, ne présentant aucune tare héréditaire ou personnelle, mais qui est arrivé à un degré profond d'anémie par épistaxis répétées. Ces épistaxis, fréquentes lorsque le malade est couché, sont plus rares dans la journée.

Le malade porte sur les joues, le nez, la lèvre supérieure et le menton, de petites dilatations vasculaires, véritables petits angiomes. Mêmes foyers télangiectasiques à la face interne des lèvres et de la joue, sur la langue et sur le voile du palais.

M. Rendu, en face de ces constatations à l'œil nu, pense « qu'il n'est pas irrationnel de supposer que, sur la cloison du nez ou dans les fosses nasales, il n'existe de pareils foyers ».

Ce qui semble le prouver, à son avis, c'est que la médication générale n'a eu aucun effet sur les épistaxis, tandis qu'il a suffi au malade de priser une poudre de tannin, d'antipyrine et de sucre, pour être débarrassé de son affection. (*Gaz. des hôpit.*, n° 135, 24 novembre 1896.)

Dr Brindel.

LARYNX ET TRACHÉE

De la pénétration de corps étrangers dans le larynx des vieillards *(Sull' ingresso di corpi etranieri nella laringe dei vecchi)*, par le Dr G. Ferreri.

La pénétration de corps étrangers dans le larynx des vieillards est déterminée par les causes suivantes :

1° Absence de dents : le bol alimentaire subit une mastication insuffisante et conserve une forme irrégulière qui, mal adaptée à la forme arquée du voile du palais et du pharynx, peut tomber dans le larynx.

2° Diminution de la sensibilité du pharynx et du larynx. Un manque d'attention de la part du vieillard peut déterminer la chute du bol alimentaire dans le larynx sans que le malade s'en aperçoive; c'est que la toux qui, chez les individus sains, se déclare immédiatement dans ces cas et sert tantôt à expulser le corps étranger, tantôt à attirer l'attention sur l'accident, manque le plus souvent chez le vieillard.

L'auteur cite ensuite le cas d'un vieillard de soixante et onze ans qui, immédiatement après un repas, fut pris de douleurs violentes qu'il localisait dans la région du larynx. La déglutition était devenue impossible, le malade suffoquait. Au premier examen, on constata un gonflement énorme de l'aryténoïde et du repli ary-épiglottique droits. Il s'agissait d'un abcès dont l'ouverture donna lieu à une certaine quantité de pus. Le lendemain, on pratique de nouveau l'examen laryngoscopique et on constate dans le point où, la veille, fut pratiquée l'incision, un petit corps étranger. On extrait ce dernier avec la pince de Cusco; c'était un morceau de bois macéré. Cependant, les symptômes dont le malade se plaignait ne s'amendent pas. On entreprend l'exploration du pharynx avec la pince de Mackenzie et on acquiert la certitude que le corps étranger proprement dit n'est pas encore extrait; il siégeait à l'entrée même du pharynx et semblait avoir pénétré dans la paroi du larynx. On en opère l'extraction. Il s'agissait d'une épine osseuse d'une longueur de 37 millimètres, complètement enclavée dans la muqueuse de l'aryténoïde droit et du repli ary-épiglottique correspondant.

L'auteur conseille, dans les cas de corps étrangers du larynx, de se servir de la pince toutes les fois que l'extraction par les voies naturelles peut être faite sans grand dommage pour les tissus. Dans le cas contraire, c'est à la laryngo-fissure qu'on aura recours. La trachéotomie sera nécessaire quand le corps étranger se trouvera dans la portion inférieure du larynx; seulement, après ouverture de la trachée, on introduira au lieu d'une canule, une pince à branches servant de dilatateurs ou le rétracteur trachéal de Macartney. (*Archiv. ital. di otol., rinol., etc.*, n° 1, 1896.)

Dr JANKELEVITCH.

Ulcération tuberculeuse du larynx (*Tuberculous ulceration of the larynx*), par le Dr PERMEWAN.

Le malade, âgé de quarante-six ans, présentait une ulcération de la corde vocale gauche qui existait depuis six mois. Le sommet d'un des poumons était atteint, et dans les crachats on trouvait un grand nombre de bacilles de Koch. M. Permewan pratiqua des attouchements locaux à l'acide lactique (60 %) et

prescrivit du gaïacol à l'intérieur et des inhalations de créosote. Au bout de quatre mois, l'ulcération était complètement guérie et tous les symptômes laryngiens avaient disparu.

Le cas de l'auteur est intéressant en ce que l'affection était très limitée et, partant, susceptible d'une amélioration rapide, qui ne doit nullement être considérée comme une guérison complète. (Liverpool med. Institut, *in Lancet*, 28 nov. 1896.)

TRIVAS.

OREILLES

Traitement des rétrécissements fibreux du conduit auditif externe au moyen de l'électrolyse *(Behandlung bendegewebiger Strictur en des ausseren Gehorgans mittelst Electrolyse)*, par le prof. Ostmann MARBURG.

L'auteur a réussi à faire disparaître en quatre séances, avec des intervalles de huit à dix jours, une stricture fibreuse du conduit auditif externe longue de 3 à 4 millimètres, réduisant celui-ci à une mince fente, laissant passer à peine une fine sonde tympanique. Il employa la méthode bipolaire, se servant de faibles courants de 4 à 5 mA. pendant cinq minutes. La stricture fut élargie à 7 millimètres de hauteur et 6 millimètres de largeur, qui persistent depuis un an et demi sans apparence de vouloir se rétrécir de nouveau. L'otite purulente perforative, qui existait avant, guérit rapidement après la disparition du rétrécissement. (*Berl. klin. Wochens.*, n° 34, 1896.)

BAYER.

Le sourd-muet devant la biologie et la loi *(La condizione del sordomuto innanzi alla biologia ed alla lege)*, par le Dr S. OTTOLENGHI.

Les sourds-muets peuvent-ils être considérés comme des individus responsables et capables de jouir des droits civils accordés à tous les autres citoyens ? Les législations des différents pays ne sont pas d'accord sur ce point. Ceci dépend surtout de la connaissance inexacte de la vie psychique et des facultés intellectuelles des sourds-muets. La législation tient, en général, peu de compte des données biologiques actuelles concernant les sourds-muets et des résultats surprenants auxquels on est arrivé ces derniers temps par une éducation systématique et rationnelle de ces individus.

Il existe deux catégories de sourds-muets que la loi ne distingue pas assez : ceux chez lesquels la surdi-mutité n'est qu'un symptôme d'une déchéance psychique et intellectuelle générale (crétinisme, idiotie, imbécillité, etc.), et ceux qui, à part cette affection, jouissent de toutes les autres facultés. En jouissent-ils au même degré que les individus normaux ? Les recherches auxquelles l'auteur s'est livré à la suite de tant d'autres expérimentateurs tendent à prouver que la différence, si elle existe, est tellement minime qu'on peut très bien n'en tenir aucun compte. Ne voyons-nous pas tous les jours des individus, présentant un développement intellectuel et moral inférieur à la moyenne, jouir de tous les droits civils et autres, pour cette seule raison qu'ils ont leurs organes des sens intacts?

Les recherches de l'auteur ont porté sur la sensibilité à la douleur, la sensibilité générale, le champ visuel, le développement intellectuel et les caractères anthropologiques d'individus atteints de surdi-mutité. Les mêmes recherches ont été faites parallèlement sur des individus normaux, pensionnaires d'un orphelinat, élèves d'un couvent, etc., et dans chaque série de recherches les résultats trouvés chez les premiers ont été sensiblement égaux à ceux trouvés chez des sujets normaux. On pouvait s'attendre à ce qu'il y eût eu une différence entre les individus à surdi-mutité acquise et ceux chez lesquels l'affection pouvait être considérée comme congénitale. Eh bien! la différence était nulle à ce point de vue, comme au point de vue du plus ou moins d'instruction et d'éducation reçue par les individus en expérience.

Du moment donc que les sourds-muets apparaissent à tous les points de vue semblables à des sujets normaux, une modification générale de la législation s'impose : il faut abolir le principe général qui atténue la responsabilité du sourd-muet en matière criminelle et le prive de ses droits civils. On peut vérifier, dans chaque cas particulier, la capacité d'un sourd-muet par l'intermédiaire d'un expert ou d'un simple interprète u éducateur; dans d'autres cas, le sourd-muet pourra fournir ıi-même des preuves irrécusables de l'intégrité de sa sphère ›sychique et intellectuelle. Ce n'est que dans les cas où on se rouve en présence d'un véritable arrêt de développement qu'on

sera autorisé à prendre des mesures restreignant la liberté d'action du sourd-muet. Mais, répétons-le, surdi-mutité et arrêt de développement ne sont pas synonymes. (*Archiv. ital. di otol., rinol. e laringol.*, nº 1, 1896.) Dr JANKELEVITCH.

VARIA

Le traitement de certaines affections du nez et des oreilles par le gaz oxygène *(The treatment of diseases of the nose and ear with oxygen gas)*, par le Dr STOKER.

Voici d'abord la manière dont le traitement doit être conduit : le gaz est contenu dans un sac en mackintosh placé entre deux planches qui le compriment, comme cela se fait pour la lumière oxhydrique. Le sac se termine par un tube muni d'un embout nasal ou auriculaire. Deux robinets, dont un plus grand servant à remplir le sac, l'autre plus petit ayant pour but de régler le courant, sont placés sur le sac. Le gaz peut être pur ou mélangé d'air stérilisé. Lorsqu'il s'agit, par exemple, d'un nez, on introduit l'embout nasal dans une des narines, en mettant dans l'autre un tampon d'ouate. Le malade respire par la bouche, les robinets sont mis en position, et le traitement commence. L'oxygène doit être introduit dans le nez ou dans l'oreille pendant trois à six heures par jour. Pour le nez, il est préférable de n'avoir recours qu'à des séances de une heure de durée au plus; les intervalles entre deux séances doivent être assez longs. En n'observant pas ces précautions, on provoque des maux de tête assez violents. Comme traitement accessoire, l'auteur a recours à des injections d'eau chaude, répétées au moins deux fois par jour.

L'auteur a soumis à ce traitement un cas d'ozène diphtérique, un autre cas d'ozène chlorotique et deux cas d'otite moyenne suppurée. Dans tous les cas, l'amélioration a été rapide, tant au point de vue de la sécrétion, qui n'a pas tardé à diminuer et même à disparaître, qu'au point de vue de la fonction (amélioration notable de l'ouïe).

L'auteur se propose de publier sous peu les résultats de ce traitement appliqué aux empyèmes des sinus. (*New-York med. Journ.*, 29 août 1896.) TRIVAS.

Bordeaux. — Imp. G. GOUNOUILHOU, rue Guiraude, 11.

18e ANNÉE. N° 2. 9 JANVIER 1897.

REVUE HEBDOMADAIRE
DE
LARYNGOLOGIE, D'OTOLOGIE
ET DE RHINOLOGIE

CLINIQUE LARYNGOLOGIQUE DE LA FACULTÉ DE MÉDECINE DE BORDEAUX
(SERVICE DU Dr E. J. MOURE).

CONSIDÉRATIONS
SUR LE
TRAITEMENT DE LA TUBERCULOSE LARYNGÉE

Par le Dr S. JANKELEVITCH

(Suite et fin).

IV

Pour faire une comparaison exacte et complète de l'action et de l'efficacité relatives du traitement chirurgical et du traitement médical, du moins en ce qui concerne les procédés que nous venons d'esquisser, il faudrait mettre en présence non seulement le nombre de guérisons, d'améliorations, de récidives obtenues par chacune de ces méthodes, mais encore la durée de la guérison et de l'amélioration dans chaque cas particulier, la gravité des récidives, etc. Ce n'est pas tout. Il faudrait de plus que, dans chaque cas, il y eût mention exacte et détaillée de l'état général du malade, de l'âge, du sexe, des antécédents héréditaires et personnels, l'état des poumons, des conditions générales d'hygiène du degré plus ou moins avancé de l'affection laryngée. est alors que chacune des méthodes pourrait opposer à méthode contraire des résultats obtenus dans des condi-

tions en tous points identiques. Il est évident que nous ne sommes pas près d'avoir une statistique aussi complète. En attendant, nous en sommes réduits à comparer, au point de vue des résultats, des cas ayant évolué dans des conditions souvent très dissemblables. Notre appréciation est de ce fait nécessairement faussée, et un jugement définitif serait au moins prématuré.

Ce n'est donc pas dans la comparaison des résultats objectifs que nous irons chercher des arguments en faveur de l'une ou de l'autre de ces méthodes, quoique des cas publiés jusqu'ici il ne ressorte pas que le traitement chirurgical soit de beaucoup supérieur au traitement médical. Quand même cette supériorité serait démontrée, il ne faudrait pas en tirer cette conclusion que, dès qu'on se trouve en face d'un malade atteint de tuberculose laryngée, il faut sans tarder avoir recours au traitement chirurgical. Les résultats positifs fournis par le traitement purement médical sont là pour nous encourager dans beaucoup de cas à ajourner l'intervention opératoire qui, nous allons le voir, est souvent très pénible et très dangereuse. Par de simples attouchements à la glycérine phéniquée, nous avons obtenu des résultats que beaucoup d'autres auteurs auraient difficilement obtenus par le traitement chirurgical. Nous avions affaire dans toutes ses variétés à la tuberculose à tous les degrés : infiltration aiguë ou chronique, ulcérations, dégénérescence papillaire de la paroi postérieure, tumeurs, bourgeons s'étendant jusque dans la trachée; et, dans tous ces cas, nous n'avons jamais hésité à commencer par le traitement médical qui, il faut le dire, a rarement trompé nos espérances. Ce n'est pas que nous soyons en principe adversaires du traitement chirurgical. Au contraire, on était toujours prêt et disposé à intervenir chirurgicalement, mais l'occasion ne s'est pas toujours présentée.

Avions-nous peut-être affaire à des malades exceptionnels, présentant des conditions générales et pulmonaires exception-

nellement favorables? Nos malades faisaient partie du contingent habituel des policliniques; ils étaient, avons-nous dit, au nombre de 170, et, s'il a pu se trouver dans ce nombre quelques cas heureux, ils ne devaient pas être bien nombreux.

Nous traitons en ce moment un jeune douanier, atteint de tuméfaction sous-glottique et dont la respiration est quelquefois très gênée. Si nous étions partisan absolu du traitement chirurgical, il y a longtemps que nous aurions dû lui faire subir la trachéotomie. En lui facilitant ainsi la respiration, nous aurions peut-être hâté la guérison de sa tuberculose. Nous verrons plus loin que la question est loin d'être résolue. Toujours est-il qu'en attendant cette guérison définitive, plus ou moins problématique, sous l'influence de la trachéotomie seule, nous l'aurions mis hors d'état de continuer sa profession, de gagner sa vie. On sait quel est le sort des malades porteurs de canules. Nous nous contentons actuellement de toucher son larynx avec la glycérine phéniquée, ce qui rend pour le moment la vie supportable, et, qui sait? lui procurera peut-être une amélioration durable. Mais nous ne nous déciderons à pratiquer la trachéotomie qu'*in extremis*, quand il y aura menace réelle d'asphyxie.

Nous avons encore, en ce moment, en traitement une jeune femme de vingt-quatre ans, qui s'était présentée le 2 juillet 1896. Elle présentait une infiltration papillaire de la région inter-aryténoïdienne, de nature bacillaire, avec tuméfaction de la corde vocale droite et aphonie très prononcée. Après cinq mois de traitement par la glycérine phéniquée répété deux fois par semaine, il ne reste plus actuellement qu'un léger épaississement de la région inter-aryténoïdienne, la tuméfaction de la corde vocale droite a disparu, la voix .. redevenue à peu près normale. Le curettage nous aurait ut-être et même probablement donné les mêmes résultats, ais quelles souffrances inutiles aurions-nous causées à la .alade, qui est, du reste, très nerveuse!

Mais revenons aux incisions et au curettage. Quant au premier de ces deux procédés, il paraît actuellement abandonné par un grand nombre de partisans du traitement chirurgical. Les incisions provoquent souvent un œdème aigu, et, dans beaucoup de cas, elles ne font que hâter le processus ulcéreux. Là où elles n'ont pas d'effet directement nuisible, elles donnent très peu de résultats, quelque profondes et nombreuses qu'elles soient. Aussi est-ce là un procédé généralement abandonné. Il n'en est pas de même du curettage. Nous avons dit plus haut ce que nous pensons de cette opération. Cherchons les inconvénients de ce procédé.

Nous avons vu que presque tous les auteurs qui préconisaient cette méthode, trouvent utile de prévenir que le curettage n'est pas ou est difficilement applicable chez des malades nerveux, affaiblis, impatients, chez les femmes surtout. Il est également peu commode à appliquer chez les malades des policliniques, ne pouvant pas suivre régulièrement le traitement, et se trouvant dans de mauvaises conditions d'hygiène. Il serait, en outre, assez long, puisque, d'après Heryng, il doit être suivi pendant six à huit semaines avec la plus grande persévérance.

Quant aux inconvénients immédiats de l'opération, tous les auteurs préviennent de la possibilité d'une aggravation momentanée, d'une réaction inflammatoire ou de l'exaspération des douleurs qui dure parfois quelques jours. Heryng conseille même de tenir toujours prêts les instruments nécessaires à la trachéotomie. Les hémorragies, dit M. Capart, sont quelquefois abondantes; il peut y avoir pénétration dans les voies aériennes de fragments incomplètement détachés. Nous avons vu, en effet, que M. Schmidt cite un cas d'hémorragie foudroyante et un autre cas de pénétration dans le larynx d'un morceau de tumeur. M. Castex attire également l'attention sur la possibilité de ces accidents. Chez les nerveux, dit-il, survient souvent un spasme du larynx d'une assez longue durée. Luc a dû, dans un cas pareil, aller

jusqu'à la trachéotomie. M. Castex parle encore de la possibilité d'un œdème consécutif de la glotte ou mieux d'une infiltration œdémateuse de toutes les parties peu serrées du revêtement interne du larynx. M. Lermoyez (thèse d'Hélary) cite un cas de curettage suivi d'une accélération rapide et fatale d'une tuberculose pulmonaire jusqu'alors torpide.

On le voit, les dangers de cette méthode sont graves et nombreux. Quelle qu'en soit l'efficacité, on peut dire, avec M. Moure, qu'au moins le traitement médical, bien manié, ne cause jamais d'accidents. C'est donc, nous le répétons, toujours par ce dernier qu'il faut commencer et ne tenter les chances d'une intervention opératoire qu'à la dernière extrémité, quand tous les autres moyens ont absolument échoué ou lorsqu'il y a une indication formelle d'opérer, ainsi que nous le dirons plus loin.

V

Deux procédés opératoires cependant pourraient servir de trait-d'union entre le traitement médical et le traitement chirurgical, tel qu'il vient d'être décrit : ce sont la galvanocaustie et l'électrolyse. M. Gouguenheim repousse absolument l'une et l'autre. Il est vrai que la première n'est le plus souvent qu'un palliatif, et la seconde d'une lenteur désespérante. Mais les deux sont parfaitement supportées par tous les malades. Dans les cas d'infiltration persistante des aryténoïdes causant de la dysphagie, la galvanocaustie, combinée avec le traitement médical, peut donner quelques bons résultats. Nous traitons actuellement un malade, qui s'est présenté avec une infiltration énorme des deux aryténoïdes et une dysphagie des plus pénibles. Quelques points de galvanocautère sur un des aryténoïdes, les attouchements à la cérine phéniquée et des pointes de feu à l'extérieur ont procuré au malade un soulagement notable qui lui a permis de quitter l'hôpital, sinon guéri, au moins amélioré.

Quant à l'électrolyse, elle s'est montrée très efficace dans

les cas d'infiltration, même très prononcée, des bandes ventriculaires, de l'épiglotte et de la paroi postérieure du larynx. La lenteur de son action est largement compensée par cet avantage que les malades, même les plus faibles, ceux notamment qui se présentent à la policlinique, s'y soumettent avec une facilité surprenante. Un autre grand avantage de l'électrolyse, c'est qu'elle ne crée pas, comme toutes les autres méthodes opératoires, de surface ulcérée, saignante, elle agit, au contraire, d'une façon très favorable sur les ulcérations qui couvrent les surfaces infiltrées soumises au traitement (Scheinmann).

M. Capart, lui aussi, conseille d'avoir recours à la galvanocaustie dans les œdèmes chroniques encore peu marqués de l'épiglotte ou des aryténoïdes. Il choisit dans ces cas un cautère effilé, qu'il enfonce très profondément, jusqu'à la sensation d'une résistance. Il emploie également et depuis longtemps l'électrolyse. « Je ne connais pas, dit-il, de meilleur moyen de combattre les œdèmes rebelles ou bien ces inégalités qui persistent après les extractions plus radicales. Les malades supportent très bien des séances de une à trois minutes, avec des intensités de 20 à 30 milliampères. »

Nous voyons donc que la galvanocaustie aussi bien que l'électrolyse présentent très peu d'inconvénients : peu ou pas de réaction consécutive, application indolore. Dans ces conditions, les deux procédés sont parfaitement acceptables. C'est dans les infiltrations et œdèmes chroniques rebelles, qu'ils trouvent leur principale indication. Ils peuvent donc sans inconvénient remplacer les incisions et scarifications profondes de Schmidt et Heryng qui, elles, sont loin d'être inoffensives.

VI

La *trachéotomie*, comme moyen curatif dans la tuberculose laryngée, fut proposée, en 1886, par M. Schmidt. Le point de départ de cette opération consistait dans le raisonnement

suivant : un larynx malade se comporte vis-à-vis des courants d'air inspiré d'une façon différente de celle que nous trouvons dans un larynx sain. D'abord, le passage de l'air se fait avec une certaine force, violence même; il renferme des vapeurs, des poussières et des microorganismes qui, sans effet sur un larynx sain, exercent une irritation sur un larynx tuberculeux; irritation thermique, irritation mécanique, action des microorganismes. Autant d'influences contribuant à maintenir l'état inflammatoire du larynx et neutralisant l'action du traitement, quel qu'il soit. Il importe donc, pour rendre le traitement plus efficace, de procurer au larynx un repos aussi complet que possible, de le soustraire à l'action irritante de l'air inspiré. Se contenter de faire à cet égard certaines recommandations au malade est chose inutile le plus souvent. On sait les difficultés qu'on a à imposer aux malades un silence relatif que réclament certaines affections du larynx. Il faut donc avoir recours à un autre moyen indé pendant de la volonté, créer une autre voie au passage de l'air, c'est à dire pratiquer la trachéotomie. M. Schmidt a vu, à la suite de cette opération, la tuméfaction disparaître très rapidement et les cordes vocales immobiles reprendre leurs mouvements normaux. Il recommande de continuer le traitement local après l'exécution de la trachéotomie. Il cite, à l'appui de son opinion, 8 cas qu'il a opérés dans l'espace de six ans et dont la plupart se portaient encore assez bien plusieurs années après l'opération. Il pose les indications suivantes de la trachéotomie :

1° Sténose du larynx. Ici, l'opération doit être exécutée toujours et sans retard;

2° Lorsque le larynx est gravement atteint, alors que les poumons ne le sont que légèrement, il faut opérer, sans endre la sténose;

3° Dans la tuberculose du larynx à marche rapide, on ère également sans attendre l'apparition de la dyspnée;

4° La dernière indication est fournie par la dysphagie; la

trachéotomie devrait être pratiquée alors qu'il n'y a encore que des douleurs relativement légères.

Après la publication de Schmidt, les opinions de la plupart des laryngologistes furent divisées; alors que les uns, imitant l'exemple et la conduite de M. Schmidt, pratiquaient la trachéotomie comme moyen curatif de la tuberculose laryngée, d'autres ne voyaient dans cette opération qu'une ressource à laquelle il ne fallait avoir recours que dans les cas extrêmes, quand la sténose avait fait de tels progrès que le malade était menacé d'asphyxie.

Des résultats ont été publiés, prouvant également pour et contre l'efficacité et les avantages de la trachéotomie.

C'est ainsi que Lennox-Browne, Kidd, Havilland-Hall, Koch, Tietze, Massei et tant d'autres, sans repousser d'une façon absolue la trachéotomie, ne la trouvent indiquée que dans les cas d'asphyxie, et encore lorsque les lésions pulmonaires n'étaient pas trop avancées.

En revanche, Chiari (*Erfahrungen aus dem Gebiete der Hals- und Nasenkrankheiten*, 1887), a opéré, pour suffocation résultant d'une périchondrite laryngée, 2 malades atteints en même temps de tuberculose pulmonaire avancée, avec cavernes : la trachéotomie a procuré dans les deux cas un grand soulagement; un des malades vivait encore un an et demi après l'opération.

Hoffmann, de son côté, sans attendre de la trachéotomie une guérison définitive, n'en admet pas moins qu'elle peut avoir une influence très favorable sur les malades.

Hunter Mackenzie est encore du même avis.

Krause trouve qu'après la trachéotomie les lésions pulmonaires ont peu de tendance à s'étendre : elles prennent, au contraire, une marche très lente, l'état général s'améliore, les symptômes laryngés s'atténuent.

Grünwald a publié, dans *Münchener Medizinische Wochenschrift* (n° 20, 1889) deux cas de trachéotomie pratiquée sur des malades atteints de périchondrite suppurée et nécro-

sique. Ayant ainsi ouvert une voie à l'écoulement facile du pus, l'auteur a obtenu de très bons résultats.

Robertson a trachéotomisé un malade atteint de tuberculose laryngée compliquée de tuberculose pulmonaire; sous la corde vocale gauche il y avait une tuméfaction empêchant le passage de l'air et ne cédant pas à l'acide lactique. A la suite de la trachéotomie, la tuméfaction disparut, les ulcérations se cicatrisèrent, en même temps que les symptômes pulmonaires s'atténuaient et les bacilles diminuaient de nombre.

Latouche croit que la trachéotomie n'agit pas seulement comme moyen palliatif, mais comme moyen curatif, et cela d'une façon directe et durable.

Pilcher estime que 60 °/₀ de cas de tuberculose laryngée, qui auraient pu avoir une terminaison fatale, ont été sauvés par la trachéotomie, tandis que 13 °/₀ seulement ont été guéris par la médication interne.

Seifert, qui n'admettait autrefois que l'indication vitale de la trachéotomie, a plus tard changé d'avis et admis les quatre indications suivantes :

1° Trachéotomie en vue de l'amélioration, voire même de la guérison de la phtisie laryngée;

2° Soulagement des souffrances, alors même que les circonstances ne permettent pas de compter sur une prolongation de la vie du malade;

3° Une affection pulmonaire simultanée ne constitue pas de contre-indication;

4° Les dangers provoqués par la trachéotomie sont nuls.

R. Stein croit aussi qu'en premier lieu la trachéotomie prévient l'infection des poumons par le processus tuberculeux du larynx, si toutefois les poumons ne sont pas encore malades, ou s'ils ne le sont qu'à un degré insignifiant.

Kuttner a pratiqué une trachéotomie sur une malade *in extremis*, abandonnée par la plupart des médecins. Les ulcérations du larynx qui ont résisté pendant plus de deux ans à

tout traitement, et celles du pharynx se sont toutes cicatrisées à la suite de la trachéotomie. Il est vrai que les poumons étaient sains et que le diagnostic différentiel entre la tuberculose et la syphilis n'a pas été bien nettement établi. Ce cas prouverait toujours, d'après l'auteur, que les affections du larynx, même les plus graves, peuvent guérir à la suite de la trachéotomie.

Sendziak considère la guérison de la tuberculose du larynx par la trachéotomie comme possible, mais rare et peu durable.

L'opinion de Schrötter tient le milieu entre les opinions de ceux qui voient dans la trachéotomie un moyen curatif et celles des auteurs qui ne la considèrent que comme un moyen palliatif. Voici ce qu'il dit, en effet : « Je considère la trachéotomie comme un moyen de traitement symptomatique, c'est-à-dire applicable seulement dans les cas où il y a troubles respiratoires graves. »

« Je dois toutefois admettre, dit Stoerk, qu'il ne faut pas attendre jusqu'au moment de la suffocation pour exécuter cette opération ; je crois plutôt qu'on met le malade dans des conditions plus favorables en faisant l'opération d'une façon précoce, c'est-à-dire à une époque où la marche de la maladie ne fait encore que prévoir l'apparition de l'asphyxie. » M. Moure nous dit aussi avoir vu le larynx de malades tuberculeux s'améliorer et même guérir après la trachéotomie, mais il a vu aussi, d'autres fois, les lésions pulmonaires s'aggraver rapidement après l'intervention, et les malades succomber avec les symptômes d'une tuberculose aiguë.

Telle est, résumée en quelques mots, l'opinion des partisans de la trachéotomie. Ils la considèrent comme un moyen curatif, en se basant sur un raison nement que nous connaissons déjà. Cependant, à part quelques cas à résultat exceptionnellement favorable, ceux de Chiari, par exemple, on doit avouer que l'expérience de ces auteurs est basée pour la plupart sur des cas isolés et que l'ensemble des faits où la

trachéotomie a amené une amélioration ou une guérison est trop petit pour pouvoir servir de base et justifier la vulgarisation de ce traitement.

Et, cependant, la trachéotomie n'est pas exempte d'inconvénients quelquefois assez graves. C'est ainsi que beaucoup d'auteurs croient que les avantages, contestables d'ailleurs, qu'elle procure sont annulés par les risques d'irritation due à la présence d'une canule, par les risques de nécrose des tissus prédisposés à l'infection et par la difficulté qu'éprouvent les malades à se débarrasser par la toux des sécrétions pulmonaires.

D'après Percy Kidd, la sécrétion pulmonaire, trouvant une issue difficile au dehors, s'engage souvent dans les bronches de petit calibre et ne fait que contribuer à l'extension de l'affection pulmonaire.

Aussi ces auteurs, auxquels il faut encore adjoindre les noms de Solis-Cohen, Moure, Schech. Scheinmann, n'admettent-ils comme seule indication de la trachéotomie qu'une sténose laryngée ou trachéale déjà établie, à la condition, toutefois, que les poumons ne soient pas trop atteints.

Nous nous rattachons complètement à cette dernière manière de voir. Nous avons cité plus haut le cas d'un douanier, atteint d'un rétrécissement sous-glottique et auquel la glycérine phéniquée procure toujours un grand soulagement.

Schmidt lui-même a avoué, à la cinquante-neuvième Réunion des naturalistes et médecins allemands, que, depuis qu'il se sert systématiquement de l'acide lactique et de la curette, il guérit et soulage beaucoup de cas, sans être obligé d'avoir recours à la trachéotomie qu'il n'opère plus que très rarement. Mais, du moment qu'on peut, avec un autre moyen, obtenir les mêmes résultats qu'avec l'acide lactique et la curette, le besoin de pratiquer la trachéotomie sera beaucoup plus rare.

Dans les cas tout à fait graves de tuberculose laryngée, on a proposé encore la laryngotomie et l'extirpation du larynx.

De cette dernière on pourrait dire que le remède serait pire que le mal; quant à la première, le nombre des cas où elle a été pratiquée est par trop insuffisant, de sorte qu'il devient difficile de se prononcer au point de vue des résultats. M. Castex, qui n'admet la laryngotomie que lorsque les opérations par voies ordinaires ne réussissent pas, en pose les règles suivantes :

1° Pour aborder la face antérieure de l'épiglotte, on pratiquera la laryngotomie sous-hyoïdienne de Malgaigne;

2° Pour arriver sur les parties sus-glottiques, on pratiquera la laryngotomie sus-thyroïdienne de Follin;

3° Pour agir sur la région glottique : thyrotomie verticale médiane ou thyrotomie transversale (à la rigueur thyrotomie verticale latérale);

4° Pour atteindre les parties sous-glottiques : thyrotomie sous-cricoïdienne transversale.

VII

Nous sommes arrivé au terme de notre exposé du traitement de la tuberculose laryngée. A quelques exceptions près, nous ne rejetons d'une façon absolue aucun des moyens de traitement dont nous venons de parler. Chacun peut trouver son indication, suivant la marche de l'affection, sa gravité, suivant quelquefois les circonstances étrangères. Pour nous, c'est à tort qu'on a voulu tracer une ligne de séparation entre le traitement médical et le traitement chirurgical. Le traitement de la tuberculose pulmonaire doit être tour à tour, selon les circonstances, médical ou chirurgical. L'apparition d'une récidive n'est pas une preuve contre tel ou tel traitement. Nous avons vu que, quel que soit le remède employé, elle est le plus souvent inévitable. C'est que, comme le remarque M. Masséi, la cause n'en est pas aux remèdes employés, mais à la maladie elle-même. La guérison peut être plus ou moins durable, et ceci encore ne dépend

pas toujours de tel ou tel mode de traitement. L'état des poumons, l'état général du malade, les conditions hygiéniques dont il est entouré, sont autant de facteurs qui peuvent rendre inefficace le traitement le plus radical et assurer, au contraire, un succès à un traitement des plus palliatifs. Nous savons qu'en l'absence de toute médication, l'organisme peut reprendre, comme le dit M. Garel, ses droits, et triompher de l'infection. Il faut donc accorder une attention toute spéciale au traitement général.

Quant au traitement local, nous avons vu qu'on peut obtenir des succès avec les moyens les plus doux. Il faut toujours commencer par ceux-là, c'est-à-dire par le traitement médical, dont la base est formée par la médication antiseptique. Nous employons, comme nous l'avons déjà dit, la glycérine-phéniquée au $^1/_{10}$, $^1/_5$, $^1/_3$, suivant les cas. Ce moyen agit à la fois comme antiseptique et comme résolutif. Il possède, en outre, une action analgésique qui le rend très précieux dans les cas de dysphagie. Nous faisons les attouchements deux fois par semaine, rarement plus souvent. Sous l'influence de ce moyen, les ulcérations se détergent, se cicatrisent, les infiltrations diminuent, et souvent les excroissances papillaires disparaissent. Dans les cas moyens, on peut obtenir une grande amélioration, touchant à la guérison, au bout de trois ou quatre mois. Dans les cas d'ulcérations, nous faisons suivre ces attouchements d'une insufflation de poudre d'iodoforme mentholée et cocaïnée, dont voici la formule :

Menthol	1	gramme.
Acide borique.....	5	—
Chlorhydrate de morphine..	50	centigrammes.
Chlorhydrate de cocaïne....	50	—
Iodoforme	5	grammes.

Cette poudre possède une odeur plutôt agréable. Dans les s d'infiltration persistante, ne cédant pas à la glycérine éniquée, on peut avoir recours à l'acide lactique, au

galvanocautère, à l'électrolyse. L'acide lactique est toutefois contre-indiqué dans les cas de tuberculose aiguë miliaire.

Nous nous sommes bien trouvé, dans quelques cas, en mettant quelques pointes de feu à l'extérieur, tout en continuant le traitement précédent.

Si tous ces moyens restent sans résultat ou que l'état du malade, au lieu de s'améliorer, s'aggrave, on peut entreprendre le traitement chirurgical. Mais nous ne pratiquerons pas les incisions et scarifications profondes que nous considérons comme dangereuses, pour des raisons dont nous avons déjà parlé. Nous aurons recours à la curette et surtout à la pince coupante, surtout lorsqu'il s'agit de tumeurs et d'excroissances papillaires. Ces différents traitements devront toujours être faits après anesthésie de la muqueuse et ils seront suivis d'un attouchement plus ou moins énergique à la glycérine phéniquée au $^1/_5$ ou au $^1/_3$, suivant les cas.

Quant à la trachéotomie, nous sommes loin d'être convaincu de ses effets curatifs. Nous ne la pratiquerons donc que dans les cas de sténose déclarée, c'est-à-dire à la dernière extrémité, mais nous n'abandonnerons pas pour cela le traitement local. Nous donnerons plus loin les observations de deux malades atteints de tuberculose du larynx avec sténose de la trachée et chez lesquels la trachéotomie paraît avoir eu un effet curatif.

Mais ces cas sont trop isolés pour pouvoir servir d'argument en faveur de l'efficacité de la trachéotomie.

Nous allons, maintenant, exposer en quelques lignes la technique du traitement de la tuberculose laryngée telle qu'elle est suivie à la Clinique du Dr Moure.

VIII

Tout à fait au début de la tuberculose laryngée, alors que celle-ci n'en est encore qu'à la période catarrhale, c'est-à-dire douteuse, nous conseillons l'emploi de pulvérisations antisep-

tiques à l'acide borique et à l'acide phénique. Nous nous servons habituellement de la formule suivante :

Acide borique ou résorcine.	5 grammes.
Acide phénique	0gr60 à 1 gramme.
Glycérine	50 grammes.
Eau de laurier-cerise.	50 —
Eau	450 —

En même temps, nous faisons des attouchements du larynx avec le chlorure de zinc au $^1/_{50}$, au $^1/_{30}$ ou au $^1/_{20}$.

S'il s'agit vraiment d'une simple laryngite catarrhale, elle ne tarde pas à s'améliorer sous l'influence de ce traitement. On surveille attentivement le larynx et l'effet produit par ces attouchements, pour les suspendre ou même les supprimer, s'ils irritaient trop la muqueuse.

Quelquefois, on voit la lésion aboutir à une affection tuberculeuse localisée à une des cordes vocales, sous forme de bourgeon ou de fongosité. Il s'agit alors d'une véritable infiltration bacillaire. Dans ce cas, il ne faut pas hésiter. Après avoir anesthésié le larynx à la cocaïne, on frotte énergiquement la fongosité ou le bourgeon avec un tampon d'ouate imprégné d'une solution de glycérine phéniquée au $^1/_{10}$, au $^1/_5$ ou même au $^1/_3$.

Cette forme, qu'il nous a été donné d'observer à la clinique du Dr Moure, présente quelquefois le trait d'union entre la première période, ou catarrhale, et la deuxième phase de la maladie.

Dans cette dernière, il faut distinguer deux formes : d'abord la forme inflammatoire, érethique, et la forme lente. Dans la première, on n'usera de la glycérine phéniquée qu'avec précaution (solutions très faibles) ou on n'en usera pas du tout. On se bornera à un traitement antiphlogistique et révulsif : ésicatoires ou pointes de feu sur les côtés du larynx, inhalaons et pulvérisations antiseptiques et calmantes, au besoin argarismes émollients, repos absolu de l'organe.

C'est dans la forme lente de la deuxième période que la

glycérine phéniquée trouvera surtout son emploi. Nous nous servons, comme nous l'avons déjà dit, de trois solutions : au $^1/_{10}$, au $^1/_5$, au $^1/_3$. Nous n'appliquons pas indistinctement chacune de ces solutions à tous les malades. Nous tâtons le terrain autant que possible, en surveillant avec la plus grande attention l'effet produit par l'application précédente, pour savoir s'il faut continuer l'emploi de la même solution, la remplacer par une autre, plus forte ou plus faible. Il vaut toujours mieux commencer par la solution au $^1/_{10}$, quitte à l'abandonner si la réaction qu'elle produit est trop faible. Mais nous devons dire que, dans la plupart des cas, la solution au $^1/_{10}$ donne de très bons résultats. Les attouchements se font sous le miroir laryngoscopique et sont suivis chaque fois d'une insufflation de poudre d'iodoforme, dont nous avons donné la formule plus haut. Le traitement est répété dans presque tous les cas deux fois par semaine, rarement plus souvent. Il est utile de recommander aux malades de continuer chez eux les pulvérisations antiseptiques.

Lorsque le malade est arrivé à la troisième période, on ne pourra plus attendre grand'chose des attouchements à la glycérine phéniquée. Elle ne ferait, au contraire, qu'irriter le larynx. On se bornera surtout à un traitement symptomatique, consistant à calmer les douleurs. Dans ce but, on prescrira des pulvérisations avec :

Chlorhydrate de morphine	0gr20 à 0gr60.
Chlorhydrate de cocaïne	0gr30 à 1 gramme.
Acide phénique.	1 à 2 grammes.
Antipyrine	4 grammes.
Glycérine pure . . . . . } ãã	50 grammes.
Eau de menthe. . . . . }	
Eau	300 à 400 grammes.

ou bien des attouchements faits cinq minutes avant le repas, avec un pinceau imbibé d'une solution morphinée ou cocaïnée :

Chlorhydrate de morphine. .	0gr28 à 0gr50.
Chlorhydrate de cocaïne . . .	0gr50 à 1 ou 2 grammes.
Glycérine pure.	30 grammes.

On peut, au besoin, remplacer l'acide phénique par l'iodoforme ou le salol aux mêmes doses.

Nous ne parlerons pas ici des autres modes de traitement, dont nous avons analysé la valeur plus haut. Le traitement chirurgical, en particulier, ne sera indiqué que lorsque les procédés que nous venons d'exposer auront échoué. Nous avons dit quels étaient les procédés que nous repoussions et ceux que nous admettions à la rigueur. C'est dans la forme lente de la deuxième période que le traitement chirurgical pourra trouver surtout une application utile. Et c'est précisément dans cette forme que la glycérine phéniquée nous a donné les plus beaux résultats.

Pour conclure, disons une fois de plus que nous ne considérons nullement la glycérine phéniquée comme un moyen spécifique de la tuberculose laryngée. Elle ne l'est ni plus ni moins que l'acide lactique ou l'iodoforme. Mais nous avons cru devoir la signaler, puisqu'elle a donné, à la Clinique laryngologique de la Faculté de Bordeaux, où nous l'avons vu souvent employer et où nous l'avons appliquée nous-même, des résultats qui, certes, ne dépendent pas d'un simple hasard. Ces résultats sont tout à fait comparables à ceux du phéno-sulforiciné, si prôné durant ces dernières années, et réellement efficace, en effet, mais plus difficile à préparer et à se procurer que la glycérine phéniquée.

Voici, du reste, quelques faits qui viennent à l'appui de ce que nous venons de dire :

Observation I. — Mme S..., trente-neuf ans, se présente à la clinique du Dr Moure, le 13 août 1896, pour aphonie, douleurs dysphagiques. A l'examen laryngoscopique, on constate l'existence d'une laryngite bacillaire : infiltration des replis ary-épiglottiques, des bandes ventriculaires et de l'aryténoïde gauche. Les premiers symptômes ont apparu il y a trois ans ; la dysphagie existe depuis deux ans. La malade tousse et crache. Après un mois de traitement à la glycérine phéniquée, elle reste deux mois sans revenir à la clinique. Lorsqu'elle s'est présentée de nouveau, au mois d'octobre dernier, elle avait une poussée de tuberculose aiguë

du larynx : infiltration miliaire de toutes les parties, avec ulcération des cordes vocales. La dysphagie et l'aphonie sont très prononcées. On recommence le traitement au moyen de la glycérine phéniquée au $^1/_5$; les attouchements sont faits régulièrement deux fois par semaine et sont suivis chaque fois d'une insufflation de poudre d'iodoforme mentholée. Actuellement, la malade est encore aphone ; mais la dysphagie a disparu. L'aryténoïde et la bande ventriculaire gauches sont encore un peu infiltrées, mais les cordes vocales, à part quelques légères ulcérations, sont en assez bon état. La malade tousse toujours, donc amélioration de l'état du larynx.

Obs. II. — Mme D..., trente-six ans, en traitement depuis le 3 août 1895, présentait au début des infiltrations diffuses avec ulcérations des cordes. Aphonie, phénomènes de sténose par infiltration sous-glottique. Très peu de lésions pulmonaires. Aspect robuste. Traitement à la glycérine phéniquée, continué deux fois par semaine pendant cinq mois. Le dernier attouchement a été pratiqué le 5 mars 1896. Nous avons revu la malade il y a quinze jours. La guérison se maintient. Le larynx présente un aspect presque normal. Il n'existe qu'un peu de rougeur des cordes vocales. La malade tousse un peu, mais en général l'état des poumons est satisfaisant.

SURGEON-GENERAL'S OFFICE DEC 28 1898 LIBRARY.

Obs. III. — M. F..., trente-six ans, restaurateur, s'est présenté au commencement du mois de novembre dernier. A l'examen laryngoscopique on constata une cordite inférieure gauche, de nature probablement bacillaire. Mais c'est encore l'état catarrhal qui domine. Premier attouchement au chlorure de zinc au $^1/_{50}$. A la consultation suivante, on constate que l'érosion de la corde vocale gauche a disparu, mais la corde elle-même est rouge, tuméfiée, presque fongueuse. Attouchement énergique à la glycérine phéniquée au $^1/_5$, après cocaïnisation préalable. On revoit le malade il y a quelques jours, la tuméfaction en masse de la corde gauche a disparu, la lésion tend à se localiser en un seul point : on constate, en effet, au milieu de la corde vocale gauche, une petite fongosité qui ne tardera pas à céder à deux ou trois nouveaux attouchements. L'état général du malade parait bon, il prétend ne jamais tousser.

Obs. IV. — M. O..., trente-un ans, peintre. Le malade se présente le 18 juin 1896, avec une laryngite bacillaire à la période catarrhale. Il est aphone depuis un an, tousse et crache depuis plus d'un an. Pas d'antécédents héréditaires au point de vue de la tuberculose. On prescrit des pulvérisations phéniquées. Le

malade ne s'est présenté à la consultation que deux fois seulement. Pour tout traitement on s'est borné à lui faire une insufflation de poudre d'alun.

Aujourd'hui, le malade tousse et crache beaucoup, comme auparavant. Le larynx est en très bon état; il n'existe qu'une petite excoriation, avec rougeur légère de la corde vocale droite. On se borne à lui recommander de continuer les mêmes pulvérisations, en remplaçant seulement l'acide borique par la résorcine.

Nous avons cité ce cas, comme exemple de ce qu'on peut obtenir dans la tuberculose du larynx surprise au début et avec un traitement quasi palliatif.

Obs. V. — Mme B..., vingt-huit ans, se présente pour la première fois le 18 avril 1895. Ulcération de la corde vocale gauche; état papillaire de la région inter-aryténoïdienne. Du 18 avril au 20 mai, attouchements réguliers à la glycérine phéniquée, au $^1/_{10}$ d'abord, puis au $^1/_5$ et ensuite au $^1/_3$. La malade commençait à aller très bien. La région postérieure s'est considérablement nettoyée. On continue les attouchements. Nous avons revu la malade il y a un mois environ. A part une légère modification de la voix, elle peut être considérée comme complètement guérie. Il existe une légère rougeur des cordes avec un peu d'épaississement de la région postérieure.

Obs. VI. — E. P..., dix-neuf ans, lithographe. Laryngite bacillaire à la période catarrhale. Premier attouchement à la glycérine phéniquée le 29 juillet 1895. Le 5 août, la rougeur des cordes vocales avait disparu. Trois autres attouchements avec la solution au $^1/_{10}$. Le malade part guéri.

Obs. VII. — C..., vingt-neuf ans, employé de commerce. Laryngite bacillaire : infiltration des bandes ventriculaires et des deux aryténoïdes, ulcérations aux deux cordes vocales. Etat général très mauvais. Les attouchements à la glycérine phéniquée tantôt au $^1/_5$, tantôt au $^1/_3$, attouchements précédés une fois d'un raclage des fongosités de la corde vocale gauche, contribuent au moins à rendre au malade la vie supportable. Le traitement a été continué du mois de juillet au mois de décembre. A cette époque, l'état général du malade s'aggrave, et il se produit en même temps une poussée ulcéreuse aiguë sur le larynx et les amygdales. Le malade entre dans la dernière période. On se voit obligé d'abandonner le traitement à la glycérine phéniquée.

Nous pourrions multiplier nos exemples. Il ressort de toutes nos observations que chaque fois que les lésions pul-

monaires n'étaient pas trop avancées et que l'état général du malade restait satisfaisant, le traitement à la glycérine phéniquée donnait de très bons résultats.

Nous allons rapporter maintenant deux observations où il semble que ce soit la trachéotomie qui ait contribué pour une certaine part à la guérison de la tuberculose laryngée.

Obs. VIII. — L. C..., cinquante-trois ans, est amené, le 31 juillet 1894, à l'hôpital Saint-André, en état d'asphyxie. On pratique la trachéotomie d'urgence. Le malade était aphone depuis deux mois. N'a jamais souffert de douleurs dysphagiques. Poumons sains. A l'examen laryngoscopique, on constate une paralysie des dilatateurs, de sorte que l'espace sous-glottique échappait à l'inspection. M. Moure supposa qu'il s'agissait d'une paralysie par névrite périphérique. En pratiquant l'inspection par la plaie trachéale, on trouve l'espace sous-glottique, la région postérieure du larynx remplies de fongosités. Le tubage entrepris après la trachéotomie reste sans résultat; on est obligé de laisser la canule en place. Sous l'influence du tubage, le bourgeonnement est devenu même plus considérable. Ablation opératoire d'une partie des fongosités. L'examen histologique d'une fongosité retirée du larynx a été pratiqué par M. le Dr Brindel, au Laboratoire d'anatomie pathologique de la Faculté. *Il a décelé la présence de tissu nettement tuberculeux avec cellules géantes assez nombreuses et bacilles de Koch en petit nombre.* Les coupes ont été présentées à la Société d'anatomie et de physiologie de Bordeaux.

On commence à faire des attouchements à la glycérine phéniquée. Chaque attouchement est suivi d'un spasme qui dure quelques instants. Pas de curettage. Le malade garde la canule pendant près d'un an. On supprime ensuite la canule et l'on cautérise les bords de la plaie trachéale. On continue le traitement à la glycérine phéniquée pendant six à huit mois encore.

Le malade est revu le 10 décembre 1896. Il est complètement guéri. On voit très bien les cicatrices trachéales consécutives aux interventions antérieures. Poumons toujours sains.

Obs. IX. — Mlle B..., seize ans. Lupus de l'épiglotte, des cordes vocales et de la région inter-aryténoïdienne. Premier attouchement à la glycérine phéniquée au $^1/_{10}$ fait le 20 juillet 1895.

Le 25 juillet, attouchement au $^1/_5$.

Le 29 juillet, attouchement au $^1/_3$.

Le 1er août, attouchement au $^1/_3$. Ce jour-là, on constate une amélioration notable, les bourgeons ont disparu sur la base de la langue et en partie sur l'épiglotte et les replis.

Le 12 août, nouvel attouchement avec la solution au $^1/_3$. Depuis lors, la malade revient très irrégulièrement. Au mois d'octobre elle est prise d'une sténose laryngée qui nécessite la trachéotomie. L'amélioration de l'état du larynx devient rapide. Quelques mois après, la malade a accouché à la clinique obstétricale de l'hôpital Saint-André. Elle est sortie de l'hôpital Saint-André en assez bon état, et depuis elle a été perdue de vue.

Nous avons cité plus haut le cas d'un douanier atteint d'infiltration sous-glottique avec sténose laryngée. Nous avons dit que les attouchements à la glycérine phéniquée lui procuraient un soulagement, quoique passager.

Il y a huit jours, le malade se présente à la consultation, disant qu'il ne pouvait plus respirer du tout. On l'engage à entrer à l'hôpital pour subir la trachéotomie, dont on lui fait comprendre la nécessité. Le malade s'en va, disant qu'il réfléchirait, et le lendemain on apprend qu'il est mort d'hémoptysie deux heures après son entrée à l'hôpital. Nous citons ici ce fait pour faire voir les dangers auxquels on s'expose dans des cas pareils. Le malade aurait pu tout aussi bien mourir pendant un attouchement ou dans le cours même de la trachéotomie. La plus grande prudence est donc recommandée, lorsqu'on se trouve en présence d'une sténose laryngée. Il faut s'assurer chaque fois avec soin de l'état du larynx et n'entreprendre le traitement qu'après s'être bien rendu compte des modifications survenues dans l'état de l'organe atteint.

INDEX BIBLIOGRAPHIQUE

Betz. — Trachéotomie dans la phtisie laryngée, etc. (Sixty Congress of German Physicians and Naturalists held at Heidelberg, 17-23 sept. 1889).

Bond. — Un cas de laryngite tuberculeuse avec thyrotomie (Soc. de laryngologie de Londres, 13 mai 1896).

Browne. — Sur les indications et les limites du traitement topique de la phtisie laryngée (*Journ. of laryngol.*, n° 4, 1894).

Bryson Delavan. — Traitement de la laryngite tuberculeuse (*Med. Record*, 15 nov. 1890).

Capart. — Du traitement chirurgical de la tuberculose laryngée (Comptes rendus de la Société belge d'otologie et de laryngologie, *in Rev. de laryngol.*, 1er sept. 1894).

Fournier. — Notes sur le traitement médical de la laryngite tuberculeuse (Thèse de Paris, 1886).

Garel. — Du traitement de la tuberculose laryngée (Société française d'otologie et de laryngologie, 12-15 mai 1893).

Gouguenheim. — Des sténoses du larynx chez les tuberculeux (*Union méd.*, 17 mars 1892).

Gouguenheim. — Traitement chirurgical de la phtisie laryngée (*Rev. de laryngol.*, mai 1894).

Hajek. — Du traitement local de la tuberculose du larynx (*Centralbl. für die gesammte Therapie*, février 1894).

Heryng. — De la curabilité de la phtisie du larynx et son traitement chirurgical (Paris et Bruxelles, 1888).

Heryng. — Résultats du traitement chirurgical de la phtisie laryngée basés sur 252 cas (*Journ. of laryngol.*, avril 1894).

Kraus. — Des rétrécissements tuberculeux du larynx et de leur traitement (Thèse de Paris, 1892).

Krause. — Résultats du nouveau traitement de la tuberculose laryngée (Congress für innere Medicin, 12 avril 1889).

Kuttner. — Ce que vaut le traitement local dans la phtisie laryngée (*Berlin. klin. Wochens.*, n° 3, 1896).

Lennox-Browne. — Vues récentes sur la pathologie et le traitement de la tuberculose de la gorge et du larynx (*New-York med. Journ.*, 1er oct. 1887).

Lohoff. — De la trachéotomie dans la tuberculose laryngée (Thèse de Würzbourg, 1894).

Luc. — Du traitement chirurgical de la tuberculose du larynx (Dixième Congrès international des sciences médicales, *in Bull. méd.*, 20 août 1890).

Mackenzie. — Du traitement chirurgical de la tuberculose laryngée (*Med. Record*, 7 déc. 1893).

Massei. — Du traitement local de la tuberculose laryngée (*Archiv. ital. laringol.*, 15 juillet 1886).

Moure. — Leçons sur les maladies du larynx (Paris, 1893).

Percy Kidd. — Sur une forme particulière de tuberculose du larynx avec paralysie des abducteurs (*British med. Journ.*, 29 mars 1890).

Percy Kidd. — Tuberculose du larynx simulant une paralysie des abducteurs (*Lancet*, 26 janv. 1889).

Réthi. — Remarques sur le traitement chirurgical de la tuberculose du larynx (*Wiener klin. Wochens.*, n° 42, 1895).

Robertson. — Tumeur tuberculeuse du larynx. Trachéotomie. Guérison (*British med. Journ.*, 16 nov. 1889).

Scheinmann. — Du traitement local de la phtisie du larynx (*Berlin. klin. Wochens.*, 24 nov. 1890).

Schmidt. — De la trachéotomie dans la tuberculose du larynx (*Deuts. med. Wochens.*, n° 43, 1887).

Schmidt. — Die Krankheiten der oberen Lufturege, 1894.

Seifert. — De la trachéotomie dans la phtisie laryngée (*Kreisversammlung der Aerzte in Würzburg*, 14 juillet 1888).

Sokolowski. — Guérison et traitement local de la phtisie laryngée (*Wiener klin. Wochens.*, n° 4, 1889).

Simanowsky. — De la valeur thérapeutique du para et orthochlorophénol dans les affections tuberculeuses et autres des voies respiratoires supérieures (*Medizin. Obozrénié*, 1894).

Spengler. — Parachlorophénol comme curatif local dans les affections tuberculeuses du larynx et comme désinfectant des crachats phtisiques (*Arch. des sciences biol. de Saint-Pétersbourg*, IV, 1).

Stein. — De la trachéotomie dans la tuberculose laryngée (Thèse de Berlin, 1892).

Stoerk. — Rapport sur le traitement chirurgical de la tuberculose laryngée (*Wiener med. Wochens.*, n° 3, 1892).

Thompson. — Monochlorophénol dans les laryngites tuberculeuses (*Amer. med. surg. Bull.*, 15 janv. 1895).

Wyss. — Des divers traitements de la tuberculose du larynx (*London med. Record*, 15 déc. 1883).

REVUE GÉNÉRALE ET ANALYSES

BOUCHE ET PHARYNX BUCCAL

Un cas d'épithélioma de l'amygdale et du pilier postérieur gauche. Pharyngotomie latérale (*A case of epithelioma of the tonsil and left posterior pillar removed by lateral pharyngotomie*), par le Dr Newman.

Le malade, un homme de cinquante-quatre ans, a été admis, le 20 avril 1896, à l'Infirmerie royale pour une affection maligne de l'amygdale. Il était toujours bien portant; mais, six semaines avant son entrée à l'hôpital, il a commencé à souffrir de douleurs dans la gorge, qui augmentèrent rapidement. Au repas, les douleurs n'étaient pas très vives, mais pendant la déglutition, elles devenaient d'une violence extrême; il y avait également une sialorrhée si intense que la salive s'accumulait dans la bouche et que le malade bavait constamment. La voix était peu altérée et seulement autant que l'émission des sons était empêchée par la douleur occasionnée par les mouvements des muscles du pharynx et de la bouche. L'examen du pharynx a révélé une tumeur du volume d'un œuf de pigeon et occupant l'amygdale gauche. Sa surface était très irrégulière, ulcérée, légèrement indurée et parsemée de petits foyers hémorragiques. Au premier abord, la tumeur paraissait être limitée à l'amygdale; mais, après un examen plus attentif, on constatait qu'elle avait envahi la partie antérieure du pilier postérieur et s'étendait vers la base de la langue. Le pilier

antérieur était libre, le larynx normal, pas d'engorgement ganglionnaire. Les organes thoraciques et abdominaux ne présentaient rien de particulier. Une petite parcelle de la néoplasie, ayant été enlevée, fut soumise à un examen microscopique qui montra qu'il s'est agi d'un épithélioma.

On pratiqua une pharyngotomie latérale au cours de laquelle le maxillaire inférieur a été réséqué au niveau de son angle, du côté gauche. La guérison a été rapide, et, sept mois après l'opération, on ne voyait encore aucune trace de récidive. (Glasgow pathol. and clinical Society, *in Lancet*, n° 28, 1896.)

TRIVAS.

NEZ ET PHARYNX NASAL

Extraction d'un corps étranger du nez *(Removal of foreign body from nose)*, par le Dr RICKENBACH.

L'observation concerne une malade qui présentait une sécrétion nasale abondante et des épistaxis de temps à autre. Elle était faible et nerveuse et souffrait depuis fort longtemps de douleurs, tantôt aiguës, tantôt sourdes, limitées au côté droit de la tête. Depuis quelques années elle souffre également de douleurs dans la région du cœur dont les battements étaient en effet irréguliers et intermittents. La sécrétion nasale présente un caractère muco-purulent et une odeur très fétide. Depuis quelques mois elle éprouve une certaine faiblesse dans toute la moitié droite du corps.

A l'examen, on constate l'existence d'une rhinite hypertrophique. Par l'emploi de l'anse et de médicaments astringents survint une certaine amélioration, mais l'odeur fétide et les hémorragies persistèrent. Dans le but de trouver la cause possible de la persistance de ces symptômes, on introduit une sonde qu'on laisse glisser le long du plancher de la fosse nasale; dans le tiers postérieur du canal on trouve une obstruction. Une autre sonde recourbée à angle droit est alors introduite par le pharynx et on retrouve le même obstacle. Une sonde très pointue s'enfonce dans une masse donnant l'impression d'un os nécrosé. L'auteur pratique alors deux ou trois incisions dans cette masse qui était accolée au plancher de la fosse nasale, tout à fait au-dessous du cornet inférieur. A l'aide de l'anse on extrait une grosse masse molle et tout le

reste est enlevé au moyen d'une pince à griffe. La masse principale était constituée par un pépin de raisin encroûté de matières calcaires. La malade se rappelle, en effet, avoir introduit ce pépin dans le nez il y a vingt-neuf ans.

Très peu de temps après l'opération, tous les symptômes disparurent : le pouls est devenu régulier, les douleurs névralgiques se sont calmées; la sécrétion purulente et l'odeur fétide ont cessé, et la moitié droite du corps a repris sa force normale. (*The Pittsburg med. Review*, août 1896.) TRIVAS.

Une forme rare de neuro-kératite d'origine nasale (*Intorno ad una forma rara di neuro-cheratite d'origine nasale*), par le Dr A. FORTUNATI, de Rome.

L'auteur a observé deux cas d'affections graves de la cornée, dont l'origine nasale était incontestable. Chez chacune des deux malades, en effet, les lésions oculaires étaient toujours précédées d'une obstruction nasale créant un obstacle à la libre respiration; il résultait de leurs renseignements, ainsi que de l'examen objectif, que les troubles oculaires suivaient strictement les phases de l'affection nasale, c'est-à-dire qu'ils étaient légers et de courte durée quand l'obstruction nasale était incomplète et transitoire; ils devenaient, au contraire, très graves, au point de produire une ulcération ou une perforation de la cornée avec prolapsus de l'iris quand l'obstruction du nez devenait complète et permanente.

Les résultats fournis par le traitement viennent confirmer ces données fournies par l'observation clinique. Tant qu'on se contentait de traiter la lésion oculaire, sans s'occuper de la lésion nasale, les effets étaient nuls; en procédant de cette manière, on était impuissant à empêcher seulement l'extension et l'aggravation de la lésion oculaire. Mais, du moment qu'on a entrepris le traitement de l'affection nasale, la lésion oculaire, ou plutôt cornéenne, a disparu toute seule, avec une rapidité étonnante. L'obstruction nasale était provoquée dans chacun de ces eux cas, tantôt par une dégénérescence myxomateuse de la uqueuse du nez, tantôt par des polypes nombreux, volumi-eux. L'affection oculaire la plus grave et la plus avancée cor-spondait dans les deux cas à la fosse nasale la plus atteinte.

Cette connexion entre l'affection nasale et l'affection oculaire établie, quel peut en être le mécanisme? On ne peut accepter une infection secondaire de la cornée par les microorganismes du nez, comme cela arrive dans l'ozène, puisque ni les polypes ni la dégérescence myxomateuse de la muqueuse nasale ne sont d'origine microbienne. Mais ce qui s'oppose surtout à l'hypothèse d'une infection microbienne, c'est l'intégrité des voies lacrymales constatées dans les deux cas, c'est encore le type clinique et l'évolution si caractéristique des ulcérations de la cornée dans les deux cas. L'ophtalmie a évolué, en effet, avec une anesthésie évidente de la cornée et une hyperesthésie de la conjonctive bulbaire due probablement à une hyperémie conjonctivale qui, par son aspect, ressemblait plutôt à une hyperémie passive d'origine neuro-paralytique qu'à l'hyperémie active d'une inflammation ordinaire. L'ulcère de la cornée ne présentait pas non plus les caractères d'un ulcère infectieux banal : il évoluait avec une desquamation de l'épithélium et une dénudation du parenchyme cornéen, il gagnait en profondeur par nécrose lente et progressive des lamelles, jusqu'à perforer la membrane, mais tout cela sans la moindre trace d'infiltration phagocytique, sans hypopyon, presque sans douleurs, sans lacrymation ni photophobie.

Ce n'était donc pas un ulcère d'origine inflammatoire; l'auteur le considère plutôt comme une manifestation distrophique, de nature neuro-paralytique, et il croit s'être trouvé dans ces deux cas en présence d'une névrite qui, ayant débuté aux extrémités périphériques des subdivisions de la deuxième branche du trijumeau, s'était étendue d'abord jusqu'aux cellules du ganglion de Gasser et de là au ganglion ciliaire et aux nerfs ciliaires. (*Archiv. ital. di otol., rinol., etc.*, n° 2, 1896.)

Dr Jankelevitch.

Des affections obstructives de la cavité nasale *(Obstructive diseases of the nasal cavity)*, par le Dr J. S. Mabon.

Ces affections sont : la rhinite aiguë, la rhinite chronique hypertrophique, les déviations de la cloison, les néoplasmes et végétations adénoïdes du naso-pharynx.

Dans la rhinite aiguë, il y a tuméfaction de la muqueuse nasale s'étendant par continuité des tissus, soit grâce à la

respiration buccale, au pharynx, au larynx, à la trompe d'Eustache et à l'oreille moyenne. Les sinus sont également pris dans beaucoup de cas, soit par propagation de l'inflammation à la muqueuse de ces cavités, soit par obstruction de leurs orifices naturels produite par la tuméfaction de la muqueuse nasale.

L'auteur traite ces dernières complications en faisant passer un courant d'eau chaude par l'orifice naturel du sinus et en appliquant des sangsues à la racine du nez. Il traite de la même façon les complications auriculaires : sangsues à l'apophyse mastoïde, injections chaudes dans le conduit auditif.

Dans la rhinite chronique hypertrophique où la respiration devient exclusivement buccale, l'air froid chargé de vapeurs et de poussières provoque également des complications pharyngées, laryngées et bronchiques. Du côté de l'oreille, on constate une dépression plus ou moins considérable de la membrane du tympan, dépression due, soit à un état catarrhal de la trompe, soit à une raréfaction d'air dans cette dernière. A côté de ces symptômes, il y a divers troubles nerveux, névralgies oculaires, neurasthénie, asthme, etc.

Les moyens dont on se sert pour réduire les hypertrophies de la muqueuse nasale sont: l'acide chromique, l'acide acétique glacé, l'acide trichloracétique, le galvanocautère, l'anse chaude, les ciseaux.

Les déviations de la cloison constituent la cause la plus fréquente de l'obstruction nasale. Le siège le plus habituel des déviations de la cloison se trouve au point de jonction du cartilage triangulaire avec l'apophyse palatine maxillaire du supérieur. Si l'obstruction n'est que partielle, tous les cornets sont hypertrophiés et non seulement du côté où siège l'obstruction, mais aussi du côté opposé. Si l'obstruction est complète d'un seul côté, la portion de la membrane située en arrière de la déviation devient blanche, pâle et exsangue; du côté opposé, si l'obstruction est déjà de quelque durée on a une hypertrophie énorme. Celle-ci, de même que l'obstruction qui en est la cause plus ou moins directe, créent les mêmes conditions au passage que la rhinite hypertrophique essentielle. Quand l'obstruction est tellement complète que la cloison arrive au contact immédiat des cornets, on peut alors observer tous les

symptômes de la fièvre de foin. Cette condition constituerait même, d'après l'auteur, une cause assez fréquente du hayfever.

Le traitement ne peut être que chirurgical, et il est connu de tout le monde.

L'auteur ne s'occupe que des néoplasmes bénins de la cavité nasale : fibrome, myxome et polypes kystiques. Ce dernier serait très rare. Le premier symptôme par lequel se manifeste, le myxome est une irritation intense de la partie supérieure de la cavité nasale avec une sécrétion aqueuse abondante. Puis vient l'obstruction elle-même commençant également par la partie supérieure et accompagnée souvent de symptômes cérébraux et oculaires graves. En augmentant de volume la tumeur peut produire une déformation de la cloison cartilagineuse. La perte de l'odorat s'observe dans beaucoup de cas, une sécrétion purulente s'établit assez fréquemment.

Ce qui caractérise le fibrome, c'est la destruction de tous les tissus qu'il produit en augmentant de volume.

Le traitement consiste dans l'ablation de la tumeur par les moyens que l'on connaît.

Les végétations adénoïdes, si fréquentes dans l'enfance, se caractérisent entre autres par l'altération de la voix qui devient nasillarde et présentent des complications auriculaires assez graves : otite moyenne chronique; otite chronique purulente. On connaît le facies adénoïdien. Ajoutons à tous ces symptômes les complications dues à une respiration purement buccale et nous aurons le tableau presque complet de cette affection. Tous ces symptômes disparaissent, d'ailleurs, après l'ablation des végétations. (*Pittsburg med. Review*, mai, 1896.) TRIVAS.

LARYNX ET TRACHÉE

Maladies professionnelles des voies respiratoires supérieures *(Ueber Gewerbekrankheiten der oberen Luftwege)*, par le Dr E. WINCKLER.

L'auteur passe en revue les conditions dans lesquelles s'effectue le travail dans un grand nombre d'industries et recherche dans chacune d'elles les facteurs pouvant déterminer une affection quelconque des voies respiratoires supérieures. Quelle que soit l'industrie dans laquelle l'ouvrier travaille, une pré-

disposition est certainement nécessaire, pour que l'affection atteigne tel organe de préférence à tel autre. Les ouvriers scrofuleux, mal nourris, soumis à la constipation avec congestion consécutive de la plupart d'autres organes; ceux également qui sont soumis à une vie sédentaire (cordonniers, etc.), au travail nocturne, à des changements brusques de température, à la fatigue excessive d'un seul système ou groupe d'organes, en un mot tous ceux qui présentent un organisme affaibli, dont la résistance est diminuée, auront plus de chances de voir une affection quelconque de leurs voies respiratoires supérieures prendre une marche chronique. Ce ne seront pas là des maladies ou affections strictement professionnelles. Mais la profession joue dans beaucoup de ces cas le rôle d'un facteur prédisposant.

Ce sont les affections déterminées par différentes substances chimiques, organiques ou inorganiques, qui forment le plus gros contingent des maladies professionnelles. On peut dire qu'il n'y a pas actuellement une seule industrie où les ouvriers ne soient appelés à manier telle ou telle substance. L'énumération de ces substances serait certainement trop longue : tous les corps chimiques connus y passeraient. Quant aux particularités de l'action de chacune d'elles sur l'organisme en général et sur les voies respiratoires supérieures en particulier, elles se réduisent, somme toute, aux mêmes phénomènes, qui sont des phénomènes d'irritation d'abord, d'inflammation ensuite, avec rougeur ou infiltration des muqueuses, chute de l'épithélium, formation de membranes, augmentation de la sécrétion. Dans les cas les plus graves, il y a des troubles fonctionnels, aphonie ou dyspnée, par paralysie musculaire, raucité de la voix.

Sans suivre l'auteur dans tous les détails de son exposé, nous nous contenterons de citer ici l'action sur les voies respiratoires supérieures de quelques substances des plus connues et des plus employées en industrie et qui déterminent des lésions plus ou moins caractéristiques.

C'est ainsi que l'hydrogène arsénieux, à l'état gazeux, diminue et même abolit la sensibilité de la muqueuse nasale, détermine un dépôt brunâtre sur la langue et les lèvres, des

maux de gorge, une raucité de la voix, une soif insupportable, des pertes de substance et des petites tumeurs sur la voûte palatine, la langue et les gencives. Les mêmes phénomènes, ou à peu près, s'observent dans l'empoisonnement par les vapeurs sulfureuses et par le phosphore. Les vapeurs mercurielles provoquent, entre autres phénomènes, une sorte de bégaiement connu sous le nom de *psellismus mercurialis* et qui est dû à ce que les muscles servant au langage articulé échappent à la volonté. L'ammoniaque atteint tout particulièrement les voies respiratoires supérieures. Il provoque une chute de l'épithélium lingual et buccal; la muqueuse de l'épiglotte paraît infiltrée et est recouverte d'une membrane qui ressemble à celle du croup. La luette est ratatinée, le pharynx et les amygdales présentent une couleur rouge sombre. Les individus éprouvent une soif intense, des douleurs dans la poitrine, avec accès de suffocation et aphonie. Ils souffrent d'un coryza aigu, s'étendant aux cavités accessoires du nez, et surtout aux sinus frontaux. Cet état peut se terminer par la mort. A travers la trompe d'Eustache, l'inflammation s'étend à l'oreille moyenne, et il peut en survenir une surdité complète. Si le malade guérit, sa voix reste longtemps aphone, l'odorat est perdu.

Dans l'empoisonnement par le chlore, le goût et l'odorat se perdent; le nez présente des pertes de substance, jusqu'à la disparition complète d'un ou de plusieurs cornets. On connaît le coryza et l'épihora provoqués par les vapeurs d'iode. Le sélénium exerce une influence particulière sur le nez, mais l'affection ne dure pas en général plus de quatorze jours. Même influence des vapeurs d'acide fluorhydrique.

L'auteur passe ensuite en revue l'action du platine, de l'essence de bois, de différentes poussières (charbon, bois, graminées, etc.) et termine en appelant l'attention des pouvoirs publics sur les conséquences que provoque le travail dans différentes industries, quant à la santé des ouvriers, et indique la nécessité d'en modifier quelque peu les conditions, surtout en ce qui concerne la durée du séjour dans un milieu chargé de vapeurs, de gaz ou de poussières nuisibles. Les ouvriers devraient, en outre, être au courant

des règles les plus élémentaires de l'hygiène, pour savoir débarrasser aussi souvent que possible, au moyen d'irrigations ou de gargarismes, la bouche, le nez et le pharynx des substances qui s'y sont déposées. Les endroits où travaillent les ouvriers devraient être bien aérés et pourvus d'un système qui permettrait, chaque fois que la nécessité s'en présenterait, de chasser au dehors les vapeurs, gaz et poussières accumulés dans l'air. (*Samml. Zwangl. Abhandl. aus dem Gebiehe der Nasen-, Ohren-, Mund- und Halskrank.*, Bd II, Heft 1.)

Dr JANKELEVITCH.

Quelques remarques sur les tumeurs kystiques extra-laryngées, par le Dr JOUSSET.

A propos d'un cas de kyste de l'épiglotte, publié antérieurement, l'auteur émet quelques considérations sur la rareté, le siège, le volume, l'étiologie et le diagnostic de cette affection, en s'appuyant surtout sur les données fournies par le Dr Moure, dans un travail publié en 1881 (*Revue mensuelle de laryngologie*), sur les kystes du larynx en général. En terminant, le Dr Jousset insiste sur la bénignité des kystes extra-laryngés; il n'est partisan de l'intervention que dans les cas pressants. (*Nord méd.*, 15 octobre 1896.)

Dr BRINDEL.

OREILLES

Quelques modifications récentes dans le traitement chirurgical des maladies de l'attique et de l'apophyse mastoïde (*Some recent modifications in the surgical treatment of diseases of the attic and mastoïd proces*), par BROMER.

L'apophyse mastoïde doit être opérée dans les cas suivants :

1° Dans l'inflammation aiguë primitive ou secondaire de l'apophyse elle-même, si, avec un traitement ordinaire, on n'obtient pas la rétrocession des symptômes dans l'espace de quelques jours;

2° Dans les inflammations chroniques de l'apophyse, accompagnées de tuméfaction fréquente de la région;

3° Dans les cas de fistule siégeant sur l'apophyse, ou dans son voisinage;

4° Dans l'inflammation chronique de l'oreille moyenne sans

participation de l'apophyse, mais avec des symptômes de rétention du pus ou d'affection osseuse, ou lorsqu'on se trouve en présence de cholestéatomes;

5° Dans le cas de douleurs persistantes de la région mastoïdienne;

6° Dans les otorrhées chroniques sans rétention de pus et sans tuméfaction de la région mastoïdienne, dès qu'on a des raisons de croire que l'inflammation s'étend au delà de l'oreille moyenne.

L'auteur pratique le plus souvent l'opération de Stacke, à laquelle il a fait subir les modifications suivantes : l'incision cutanée est prolongée en haut, et contourne le bord supérieur du pavillon, qui est ensuite rabattu en bas; au lieu du ciseau, il se sert d'un perforateur qui est mis en mouvement par une machine dans le genre de celle dont se servent les dentistes ou par un moteur électrique. Dans tous les cas de cholestéatome, l'auteur laisse l'ouverture opératoire ouverte d'une façon permanente et dans ce but il la tapisse d'un lambeau cutané pris dans le voisinage de la région mastoïdienne. Dans les cas ordinaires, on conserve l'ouverture aussi longtemps qu'il existe de la fièvre et de la sécrétion. En divisant le conduit auditif cutané, on assure également une large ouverture qui permet d'inspecter la région opérée à travers le conduit, et de prévenir ainsi toute accumulation de pus ou la formation de granulations dans la cavité. (*Brit. med. Journ.*, 17 octobre 1896.)

TRIVAS.

NOUVELLES

Nous sommes heureux d'apprendre à nos lecteurs que la Faculté de médecine de Paris s'est enfin décidée à accorder une place officielle à l'étude des maladies du larynx, des oreilles et du nez, et c'est avec plaisir que nous enregistrons la nomination, à ce poste, de M. le Dr Castex, notre actif et sympathique collaborateur.

Nous espérons que les autres Universités ne tarderont pas à suivre un exemple que Bordeaux a donné depuis déjà cinq ans.

Bordeaux. — Imp. G. GOUNOUILHOU, rue Guirande, 11.

18e ANNÉE. N° 3. 16 JANVIER 1897.

REVUE HEBDOMADAIRE
DE
LARYNGOLOGIE, D'OTOLOGIE
ET DE RHINOLOGIE

TRAITEMENT
DES SINUSITES FRONTALES CHRONIQUES
ET DES LÉSIONS INTRA-CRANIENNES CONSÉCUTIVES [1]

Par le Dr RICARDO BOTEY.

Messieurs,

J'ai eu l'occasion de traiter 3 cas de sinusite frontale chronique, dont 2 suivis de complications cérébrales graves. Celles-ci conduisirent au tombeau un de mes malades, l'autre put heureusement être sauvé.

Pour en juger d'après ma statistique, je devrais croire que la mortalité à la suite de l'empyème du sinus frontal est extraordinaire, et la pénétration du processus morbide dans la cavité encéphalique fréquente. En effet, de ces trois cas de sinusite frontale chronique, que j'ai observés dans l'espace de deux ans, un seul resta confiné à la cavité de l'antre frontal. Vous savez tous que généralement ces lésions ne prennent pas de proportions si considérables, surtout si elles sont diagnostiquées à temps et traitées à propos.

Je ne m'arrêterai pas à ces sinusites frontales aiguës et subaiguës, dont j'ai observé également plusieurs exemples, comme celles qui sont consécutives à un violent coryza, à la

1 Travail lu au premier Congrès espagnol d'oto-rhino-laryngologie, tenu à Madrid le 19 novembre 1896.

grippe, etc., et qui sont justiciables d'un traitement de quelques jours, simple cathétérisme s'il est possible, insufflations d'air, lavages et même extirpation de la tête du cornet moyen, dans le cas où l'affection est plus rebelle. Je ne m'occuperai ici, avec la brièveté qu'exige un travail destiné à être lu dans notre première réunion, que de l'empyème frontal et fronto-ethmoïdal chronique, tributaire d'une trépanation rendue nécessaire par la marche de l'affection ou ses complications.

Observation I. — Dans le premier cas de sinusite frontale chronique que j'ai trépané, il s'agissait d'une jeune fille de dix-neuf ans, Ramona Mir, qui se plaignait depuis deux ans environ d'une suppuration de la fosse nasale droite, laquelle apparut quelques jours après la diphtérie.

Je vis une première fois la malade avec le Dr Soler y Buscalla; elle vint ensuite me consulter le 13 août 1894. Elle paraissait fatiguée et amaigrie. Il existait une sensibilité exquise au contact au niveau de la région de l'angle interne et supérieur de l'orbite, c'est-à-dire de la paroi inférieure du sinus frontal droit, ainsi qu'un très léger œdème de cette région et de la paupière supérieure. La malade se plaignit, en outre, de violents élancements dans la région supra-orbitaire, principalement pendant la nuit.

La rhinoscopie me fit constater une tuméfaction considérable du cornet moyen droit, la présence de fongosités dans l'infundibulum et une très petite quantité de pus au méat moyen.

Il s'agissait probablement d'une sinusite frontale compliquée, peut-être d'une ethmoïdite purulente et, probablement aussi, d'un empyème du sinus maxillaire du même côté. Le côté opposé se trouvait en bon état; la dentition était, du reste, dans un parfait état d'intégrité. J'ai noté une transparence du sinus maxillaire opposé, et une obscurité sensible du sinus affecté, lequel engendrait une ombre semi-lunaire au-dessous de la paupière inférieure. Avec la petite lampe de Caldwell, cachée dans un petit cylindre en métal percé sur un côté, afin que la lumière passe uniquement par cette fenêtre, lampe dont je me sers pour le diagnostic des mastoïdites latentes (voir mon travail *Diagnostic et traitement des mastoïdites*), je pus noter, en plaçant cette petite lampe aussi profondément que possible au-dessous de l'extrémité interne de l'arc orbitaire, que le côté droit était notablement plus obscur que le côté gauche.

La ponction exploratrice par le méat inférieur me démontra l'existence de pus caséeux et d'odeur fétide dans le sinus maxillaire.

La malade refusant l'extraction de la seconde ou troisième molaire supérieure pour le traitement de son sinus, je me décidai à l'ouvrir par le méat inférieur avec le trocart de Krause.

Le sinus maxillaire vidé parfaitement et le méat moyen bien débarrassé avec de l'ouate hydrophile du pus qu'il contenait, je remarquai, deux ou trois jours après, qu'au bout d'un quart d'heure du pus apparaissait de nouveau dans l'infundibulum et sur le cornet moyen. Tenant compte des autres symptômes extérieurs mentionnés plus haut, je ne doutai pas un seul instant qu'il n'existât également du pus dans le sinus frontal. J'extirpai la tête du cornet inférieur, perforai la *bulle ethmoïdale*, qui était pleine de pus, et cathétérisai ensuite le sinus avec la sonde de Lichtwitz, après avoir au préalable extirpé les granulations polypoïdes qui obstruaient la moitié antérieure de l'*infundibulum*.

Comme le cathétérisme était excessivement douloureux malgré la cocaïne et assez difficile à exécuter, je me suis borné pendant quelques jours à faire un râclage, le plus simple possible, de la *bulle ethmoïdale* et des cellules antérieures de l'ethmoïde, qui étaient un peu cariées et fongueuses. Je proposai ensuite à la patiente l'ouverture de son sinus frontal par sa paroi antérieure, bien convaincu que l'antre maxillaire aussi bien que les cellules ethmoïdales et le sinus frontal continuaient à suppurer, quoiqu'en plus faible proportion et avec une incommodité moins considérable pour la malade.

Je procédai donc à l'opération le 4 octobre 1894. Après avoir rasé les deux tiers internes des sourcils et désinfecté convenablement la région, je fis, sous la narcose chloroformique, une incision le long du tiers interne du bord orbitaire supérieur, incision qui se prolongeait sur la racine du dos du nez, sur une étendue d'un peu plus d'un centimètre et qui entrait jusqu'à l'os. Je décollai ensuite le périoste et les parties molles vers le haut et vers le bas de mon incision et écartai les lèvres de la plaie avec un petit ciseau. J'enlevai ensuite la lame externe du sinus frontal, immédiatement vers le haut de la racine du nez et de la ligne médiane.

Du pus crémeux avec quelques grumeaux sortit tout de suite, aux premiers coups de ciseau. J'agrandis l'ouverture osseuse de telle sorte qu'elle eut environ 15 millimètres dans le sens transversal et dans le sens vertical, environ 9 ou 10 millimètres. Puis je râclais les granulations, d'abord avec la petite cuillère qui me sert pour la mastoïde et, ensuite, avec celle de l'attique, afin de

pouvoir atteindre tous les coins anguleux de ce sinus. Avec un ciseau un peu délicat, je fis sauter une bonne portion de la paroi nasale du sinus dans sa moitié postérieure, en me rapprochant toujours de la cloison, pour ne pas tomber dans la cavité orbitaire. L'ouverture, exécutée avec beaucoup de précaution et petit à petit, fut faite aussi grande que possible; par la même occasion, je détachai des fragments des cellules ethmoïdales antérieures, établissant ainsi une large communication entre les fosses nasales et le sinus frontal. Comme j'avais essayé cette opération plus d'une fois sur le cadavre, je savais d'avance qu'il était très facile de pénétrer dans l'orbite, en rompant l'os lacrymal ou la paroi externe de l'ethmoïde, lames très fragiles et délicates. C'est pour cela que j'ai insisté et que j'insiste encore sur ce fait qu'il faut prendre la précaution d'effleurer presque la cloison nasale, pour faire sauter la paroi inféro-interne de ce sinus.

Après avoir touché la surface mise à nu et râclée avec une solution de chlorure de zinc à 20 %, j'insufflai de l'iodoforme dans la cavité et enfonçai une mèche de gaze iodoformée, d'un centimètre de largeur sur 5 de longueur à travers l'ouverture cranienne. Cette gaze, ressortant par l'orifice inférieur du sinus, apparaissait sur la paroi supérieure du cornet moyen.

Comme j'avais pratiqué dans le plancher du sinus une ouverture susceptible de recevoir le petit doigt, je ne me donnais pas la peine de placer des tubes de drainage, je suturai l'incision cutanée dans toute son extension et mis sur la plaie de la gaze iodoformée, de l'ouate et un bandage approprié.

Il faut encore remarquer que, pour introduire la mèche de gaze, je me servis d'un de mes porte-ouates pour le nez, dont je recourbai convenablement la tige. Les résultats de l'opération furent incalculables; sans enlever le bandage, quatre jours après, j'enlevai par le nez la grosse mèche de gaze. Sept jours après, je renouvelai le pansement externe; la plaie opératoire se trouvait presque complètement cicatrisée par première intention. Je ne mis donc plus de gaze dans le sinus frontal, car il était assez difficile de le faire par son ouverture inférieure; je me bornai à y insuffler de la poudre d'aristol et de l'acide borique à parties égales, sans faire aucun lavage. Je renouvelai le pansement de la plaie externe et continuai à insuffler la dite poudre une fois par jour au moyen de mon insufflateur ordinaire convenablement recourbé. Quand j'enlevai huit jours après le bandage pour la seconde fois, je trouvai la plaie complètement fermée. Lorsque les cils eurent repoussé, la cicatrice était à peine visible à l'œil nu.

La suppuration s'est réduite dans quelques jours à presque rien. Elle a cessé complètement six semaines après l'opération. J'ai examiné plus tard cette cavité par la rhinoscopie antérieure, et ai remarqué une couche d'épithélium pâle dans toute sa face postérieure; la face antérieure, par laquelle j'ai trépané, n'était pas visible. Je pus voir aussi une petité portion de ses faces externe et interne, qui étaient également sèches et pâles.

Cette conduite me fut dictée par la lecture des insuccès et des récidives observés par ceux qui ne se donnent pas la peine de râcler convenablement tous les coins de ce sinus, qui ne veulent pas réséquer une portion des cellules ethmoïdales antérieures presque toujours affectées, ainsi que le sinus maxillaire. Ceux qui ne veulent pas établir une large communication entre le sinus et les fosses nasales voient survenir une cicatrice enfoncée et difforme dans la région sourcilière, car ils laissent une ouverture à cet endroit, pour pouvoir laver, désinfecter, râcler et cautériser le sinus, jusqu'à suppression complète de toute suppuration.

L'ouverture étant suffisamment large, il n'est pas nécessaire de mettre un tube de gomme dans le conduit de communication entre le sinus frontal et le méat moyen, comme le font Ogston et récemment Luc. Le tube, aussi bien que le stylet spécial etc., destiné à cet objet, constituent une complication inutile. Je me propose même, dans le premier cas qui se présentera à moi, de supprimer la méche de gaze que je mettais dans le sinus.

L'empyème maxillaire de cette malade fut guérie peu de temps après l'empyème du sinus frontal.

Cette manière de procéder dans les cas de sinusite frontale chronique suppurée constitue, je crois, un perfectionnement, parce qu'elle évite les récidives, abrège la guérison et ne produit pas sur le front une cicatrice difforme.

Dans la pratique, les cas ne paraissent pas toujours aussi clairs et faciles à diagnostiquer que celui que je viens de vous rapporter à grands traits.

Le second malade, malgré une lutte énergique et désespérée pendant plusieurs semaines, a fini par succomber.

Voici son histoire clinique :

Obs. II. — *Ostémyélite subaiguë des sinus frontaux avec perforation de cet os et de la paroi postérieure du sinus gauche. Infection méningo-cérébrale, trépanation pénétrante des deux sinus et du crâne, abcès intra-cranien, abcès subdural et fongosités méningiennes. Raclage, désinfection, drainage. Hernie cérébrale, inflammation consécutive. Extirpation de la portion herniaire. Mort par méningo-encéphalite.*

Le 4 décembre 1895, je fus appelé en consultation par les Drs E. de Sisternes, de Mataro, et R. Sellas, de Llevaneras, auprès d'un malade de cette ville qui, depuis vingt jours, souffrait de douleurs intenses de la tête, accompagnées d'abattement général et d'enflure du côté gauche du front. Le médecin traitant (Dr Sellas) et le Dr Sisternes, principalement, soupçonnaient, avec une clairvoyance peu commune parmi les praticiens de la campagne, une sinusite frontale grave.

Point d'antécédents anormaux. Les parents du malade jouissent d'une santé parfaite, les deux frères sont robustes. Pas de trace de tuberculose ni de syphilis parmi les ascendants ou les collatéraux. Le malade est au lit, abattu, pâle, amaigri et dans un état semi-comateux. Les pupilles se contractent lentement. Température, 38,1 ; pouls, 54. Il existe une tuméfaction de la paupière et de la région frontale gauches, d'un rouge sombre dans son milieu et avec un trajet fistuleux à 2 centimètres et demi de la ligne médiane et de l'arcade sourcilière. Au centre de la bosse frontale gauche existe une incision profonde et oblique, vers le haut, d'environ 8 centimètres de longueur, exécutée par le médecin traitant.

Le malade, nommé José Ibern, âgé de seize ans et laboureur de profession, avait été pris de cette maladie depuis six semaines. L'affection débuta par un fort rhume avec des manifestations rhino-bronchiques intenses et d'un caractère probablement grippal. Il ressentit d'abord un violent mal de tête, principalement dans la région frontale inférieure, il perdit l'appétit et les forces, jusqu'à ce qu'il fut obligé d'abandonner complètement son travail. D'après ce que me disait le médecin traitant (Dr Sellas), la température alla augmentant avec des exacerbations vespérales. La région de la paupière et, plus tard, celle de l'angle supéro-interne de l'orbite se gonflèrent et devinrent douloureuses, non seulement au contact, mais aussi spontanément. Apparut ensuite une fluctuation mani-

feste dans la région frontale gauche et un œdème prononcé de l'angle interne de l'orbite et de la paupière supérieure du même côté, tous symptômes accompagnés, quelques jours après, de deux trajets fistuleux, un au siège désigné plus haut et l'autre au-dessus du tiers interne de la paupière inférieure gauche.

Le Dr Sellas agrandit alors l'orifice qui conduisait profondément à la collection purulente de la bosse frontale; il en sortit une quantité considérable de pus de caractère crémeux et sanguinolent. Malgré cela l'état général du malade ne s'améliora pas; au contraire il commença à s'aggraver. D'autres symptômes surgirent, tels que somnolence, douleurs intenses et continuelles dans la région frontale moyenne au-dessus des arcs orbitaires, vomissements incoercibles, anorexie complète, constipation, pouls lent (52 à 54 pulsations par minute), avec température relativement basse: 38,1 à 38,2.

C'est dans cet état que se trouvait le malade quand je le vis dans son village pour la première fois. On touchait l'os, qui était dénudé dans une assez grande étendue, par le trajet fistuleux. L'os frontal, perforé en partie à ce niveau, présentait aussi de nombreuses granulations. Le médecin, qui me montra ces lésions, introduisit devant moi un stylet, qu'il venait de tirer de sa poche, dans le trajet fistuleux. Il s'était contenté de le tremper, au préalable, dans une solution phéniquée à 2 %, qu'il avait dans un petit bassin. Il fit pénétrer le stylet par l'ouverture osseuse à travers les méninges et en pleine masse encéphalique, dans une profondeur d'environ 5 ou 6 centimètres au moins. Il ajouta qu'auparavant, quand il introduisait le stylet au milieu des bourgeons charnus de l'ouverture osseuse, celui-là s'enfonçait avec très peu de force jusqu'à une profondeur plus grande encore.

Je dis aux Drs Sisternes et Sellas que, d'après mon opinion, il s'agissait d'un empyème du sinus frontal gauche avec fermeture complète du canal naso-frontal, attendu que dans le méat moyen on n'avait pas trouvé la moindre trace de pus ni de sérosité purulente, chose très rare, qui expliquait peut-être la gravité rapide de la maladie. J'ajoutai qu'il existait un abcès subdural en communication avec les méninges et la substance cérébrale, au niveau de l'extrémité antérieure de la première circonvolution frontale, autrement dit du premier sillon frontal, à environ 2 centimètres du bord antérieur du lobule frontal et à distance égale de son bord interne. Cette communication formait un trajet apparemment fistuleux, dirigé directement en arrière et par conséquent parallèle à la face orbitaire des deux premières frontales et à la face interne de la première circonvolution de ce nom. En d'autres termes, péné-

trant au niveau du premier sillon frontal, il se dirigeait parallèlement au sillon olfactif et à une distance d'environ 2 centimètres au-dessus de lui, jusqu'à une profondeur de 4 à 5 centimètres. Il ne pénétrait pas heureusement dans l'extrémité antérieure ou corne frontale du ventricule latéral gauche. Ce trajet ne contient ni pus, ni détritus gangréneux, ni sang coagulé; il ne passe pas apparemment non plus dans un abcès quelconque. Il est très probable qu'il s'agit d'un trajet fistuleux artificiel, créé par inadvertance par la main qui sondait la perforation cranienne, chose beaucoup plus facile à arriver qu'on n'aurait pu croire à première vue. En effet, en tonant compte que les méninges étaient confondues l'une avec l'autre dans un tissu fongueux, à l'endroit de la perforation, et adhérentes à la masse encéphalique, aussi un peu fongueuse, il résulte qu'à l'introduction du stylet dans le tissu embryonnaire, celui-là s'enfonçait très facilement dans la substance cérébrale, encore moins résistante que le tissu de granulations, et infectant ainsi profondément l'intérieur du lobule frontal gauche. Cela arrive fréquemment à celui qui n'est pas versé dans le traitement chirurgical des maladies infectieuses intra-craniennes.

Nous décidâmes d'opérer le malade le plus tôt possible, malgré son mauvais état général qui, pour dire la vérité, nous inspirait une peur sérieuse. En effet, d'après les observations du médecin traitant, dans les derniers jours, le malade, à plusieurs reprises, avait présenté un pouls lent, des vomissements fréquents, du collapsus et une respiration stertoreuse qui laissaient présager un dénouement rapide et funeste.

Comme l'état semi-comateux du malade s'était un peu amélioré, on le transporta à Mataro le lendemain. Quarante-huit ou soixante-douze heures après, c'est-à-dire le 8 décembre 1895, je faisais, secondé par mes aides et avec la bienveillante coopération des Drs Sellas et Sisternes, l'opération suivante :

Après avoir rasé le sourcil gauche, une bonne partie des cheveux de la région frontale et désinfecté la région, on chloroforma le malade sans aucune difficulté. Je fis ensuite, avec des précautions antiseptiques les plus rigoureuses, une incision courbe, qui partait de la moitié de l'arc orbitaire, se dirigeant en dedans, et qui s'approchait jusqu'à un peu plus de 1 centimètre de la racine du dos du nez. Dans le centre de l'incision courbe et perpendiculairement à celle-ci, je fis une autre incision droite d'environ 4 centimètres de longueur, qui se dirigeait vers le haut et à droite. L'os mis à nu, je séparai le périoste de ses lambeaux dans une étendue suffisante,

principalement vers le bas; j'attaquai à la gouge et au marteau la lame externe du sinus frontal gauche, immédiatement au-dessus de la racine du nez. L'os, très friable, cédait avec facilité, et il apparut des granulations et du pus par la petite ouverture qui se fit aux premiers coups de la gouge. J'élargis l'ouverture vers le haut, sans toucher le plan moyen et vers la gauche, en coupant la lame externe du frontal immédiatement au-dessus de l'arc orbitaire supérieur et dans une étendue d'environ 28 millimètres en haut et de 2 centimètres en dehors. Je mis ainsi à nu un abcès irrégulièrement triangulaire avec la pointe dirigée vers le côté gauche, sur l'arc orbitaire, et la base contre le plan moyen.

La cavité de ce sinus, une fois mise à nu, se montra pleine de granulations de couleur un peu pâle et dont l'aspect rappelait un peu celui des polypes muqueux des fosses nasales. Je râclai le sinus dans tous les coins et principalement dans ses fonds angulaires supérieur et externe, qui étaient très profonds, ainsi que l'externe, qui lui passait au-dessus de l'orbite et atteignait le tiers externe du bord orbitaire. Je me disposais alors à détacher le plancher du sinus frontal jusqu'au méat moyen, comme dans le cas précédent; mais je supprimai ce temps très important de l'opération, car je trouvai la paroi postéro-supérieure de ce sinus largement perforée et, par conséquent, en pleine communication avec la masse encéphalique. En outre, un peu plus haut et en dehors, se trouvait l'os frontal, également perforé à l'endroit que j'ai indiqué plus haut, où un stylet pénétrait dans une profondeur de 4 ou 5 centimètres, comme je l'ai déjà dit.

Si j'avais ouvert une large communication du sinus avec les fosses nasales, comme dans les cas ordinaires, la cavité cranienne serait ultérieurement infectée. Je dus donc laisser obstrué, comme il l'était déjà, le canal fronto-nasal, et, tout en m'exposant à une cicatrice difforme qui aurait pu en résulter, je tins à isoler la cavité opératoire de toute contamination possible.

La cloison de séparation des deux sinus était perforée et fragile. Elle laissait passer également des granulations abondantes provenant de l'autre sinus. Je procédai donc au raclage du sinus opposé et de la même manière; je ne me donnai pas la peine de faire un large drainage par la fosse nasale correspondante. Je curettai ensuite es fongosités méningiennes qui occupaient également les deux uvertures mentionnées plus haut. Dans cette intention, j'agrandis onvenablement ces ouvertures jusqu'à ce qu'elles se confondissent en une seule, d'environ 7 ou 8 centimètres carrés. J'avais ainsi un rifice trapézoïdal de 3 centimètres du côté le plus grand sur

22 millimètres du côté le moins grand, celui qui reposait horizontalement sur le bord orbitaire.

La dure-mère, comme je l'ai déjà dit, était fongueuse et adhérente à la masse encéphalique. On n'y percevait aucune pulsation. J'extirpai ensuite avec beaucoup de soin le tissu de granulation de la dure-mère, qui formait, dans l'intérieur de l'ouverture osseuse, un relief circulaire d'environ 2 centimètres. Ce bourrelet était en contact par son bord interne avec la perforation cranienne, que je n'osais pas élargir dans ce sens, de peur de blesser l'extrémité antérieure du sinus longitudinal. J'incisais avec grande précaution, et en forme de croix, la dure-mère avoisinante qui avait une couleur rose violacée. Au-dessous d'elle se trouvait un putrilage sanguin et purulent avec des détritus méningiens et cérébraux abondants, que j'enlevai avec précaution au moyen d'éponges et d'un fin jet tiède de solution boriquée stérilisée. Adam Kiewicz a récemment démontré que l'acide phénique à 1/2 °/o et le sublimé à 1/10000 altèrent sérieusement la substance cérébrale, tandis que l'acide borique, injecté dans la même pulpe d'un hémisphère, ne détermine pas le moindre trouble, même si l'on utilise une solution saturée.

Pendant ce temps de l'opération se produisait une hémorragie assez difficile à arrêter et provenant de la même substance cérébrale. De peur de léser par trop la substance cérébrale, je me bornai à faire la compression avec une éponge très fine imbibée dans une solution de cocaïne et d'antipyrine à 2 °/o que j'avais préparée d'avance.

Je raclai avec grande précaution tout le tissu malade, autant qu'il me fut possible, jusqu'à ce que je trouvai de la substance cérébrale saine. Le doigt insinué entre la dure-mère et le cerveau, dans une profondeur bien limitée, me démontra qu'il existait des adhérences très étendues, principalement au-dessous du sinus longitudinal, ce qui indiquait qu'il y avait des foyers d'encéphalite et probablement aussi quelques petites collections purulentes plus ou moins disséminées dans le voisinage.

J'explorai doucement avec une fine canule le trajet fistuleux, j'aspirai avec la seringue: il ne sortit plus qu'un peu de sérosité sanguinolente et de petits fragments de substance cérébrale finement triturés; ce n'était donc pas un véritable trajet fistuleux. J'enfonçai un petit trocart, muni de sa gaine, dans la substance cérébrale, en quatre ou cinq points différents, dans une profondeur d'environ 3 ou 4 centimètres. Je retirai ensuite peu à peu la canule pour que le pus fût évacué et avec l'intention d'empêcher qu'un tampon de masse encéphalique obstruât la lumière de la canule. Je

n'obtins ainsi qu'une seule fois une petite quantité de liquide séro-sanguinolent; les autres ponctions demeurèrent négatives.

Toutefois, le trocart, en traversant les tissus, permettait de sentir, tout près de la surface cérébrale, une légère augmentation de consistance. Pendant l'opération, il n'y eut pas de hernie cérébrale sensible et il n'apparut pas la moindre trace de pus. Seulement, dans la périphérie de la portion de masse encéphalique mise à nu, on constatait de sensibles pulsations qui se faisaient sentir aussi à la partie centrale.

Je fis un attouchement des surfaces des deux sinus frontaux avec une solution de chlorure de zinc à 15 %, après avoir lavé superficiellement la perforation cranienne et la masse cérébrale. Je crus mon intervention terminée, car le malade était resté sous la narcose chloroformique pendant quatre heures environ; toutefois, comme je n'étais pas entièrement satisfait d'avoir dû respecter pendant l'opération l'extrémité antérieure du sinus longitudinal et quelques fongosités situées au-dessous de celui-ci, je mis un tube de drainage sans ouvertures latérales dans le trajet fistuleux, jusqu'à une profondeur d'environ 5 centimètres; j'insufflai ensuite de l'iodoforme, tamponnai les sinus frontaux, ainsi que l'ouverture cranienne avec de la gaze iodoformée et finis par mettre le bandage avec de l'ouate, etc.

Le malade, malgré tout, ne tardait pas longtemps à se réveiller de la narcose, sa physionomie paraissait tout de suite plus éclaircie. Il survint seulement, pendant ce jour-là et les jours suivants, quelques vomissements (on s'y attendait, du reste, étant donnés la prolongation de la chloroformisation et le siège encéphalique des lésions).

12 décembre 1895. — Depuis l'opération jusqu'à aujourd'hui, apyrexie complète. Le malade commence à manger. Pouls, 64. Le malade répond bien à toutes les questions. La constipation a diminué. Raclage de quelques granulations qui restaient au bord interne de la perforation cranienne, sans crainte d'intéresser le sinus longitudinal qui, en cet endroit, se termine par un cordon veineux excessivement délicat (Poirier).

16 décembre. — Toujours apyrexie. Le malade se lève de son lit pour manger, ce qu'il fait avec un bon appétit; il se couche deux heures après. Pansement : raclage plus profond des granulations. Pendant cet acte opératoire, je sectionne apparemment le sinus longitudinal. L'hémorragie n'est pas considérable et s'arrête par la compression digitale prolongée. Application de deux points de suture à l'extrémité inférieure de l'incision de la racine du dos du nez.

23 décembre. — Du pus sort du fond du tube de drainage, sans qu'on puisse se rendre compte du lieu de l'abcès intra-cérébral ou subdural; il eût été situé, dans ce dernier cas, à la base du cerveau, près de la petite aile gauche du sphénoïde. Le malade, qui se lève depuis une semaine et sort dans la rue depuis deux jours, a perdu sa bonne humeur et aussi un peu de l'appétit vorace qu'il avait auparavant. Pouls, 60; température à midi, 37°6. La quantité de pus extraite équivaut environ à deux cuillères à café; ce pus est épais, crémeux et jaunâtre et paraît être de bonne nature.

30 décembre. — Le malade se rend de San Andrés de Llevaneras à la clinique pour être pansé. Son père, qui l'accompagne, dit que, pendant la dernière semaine, son fils a été pansé à la campagne un peu rapidement et avec une certaine irrégularité. Mais le Dr Sellas, qui lui aussi accompagne le malade, nie le fait, disant que, pendant la nuit, le malade enlève le bandage, car il trouve le lendemain la plaie en partie découverte. Étant donné le caractère indocile et rebelle de l'opéré, je l'avertis que s'il continue à faire remonter son bandage en arrière et en haut, sous prétexte qu'il gêne un peu la vue, je ne réponds plus des conséquences funestes qui peuvent en résulter; je le préviens que la plaie peut s'infecter, si elle ne l'était pas déjà; qu'une hernie cérébrale peut en résulter, ce qui compliquerait énormément la situation. Je vis mes présomptions pessimistes confirmées, quand j'enlevai le bandage. La masse encéphalique se présenta grossie et saillante par la perforation cranienne, atteignant le volume de la moitié d'un œuf de poule. Elle offrait une couleur rougeâtre, violacée de-ci de-là; la consistance en était inégale, molle dans la périphérie, plus dure vers le centre et le bord interne, comme s'il existait des noyaux sclérosés et des couches de tissu fibreux de prolifération. On ne percevait pas la moindre pulsation encéphalique. J'enfonçai le bistouri perpendiculairement dans l'intérieur de la tuméfaction cérébrale; je donnai issue à environ deux petites cullerées de pus épais et un peu nauséabond. Je répétai la même manœuvre en deux autres points de la masse encéphalique et dans une profondeur d'à peu près 2 centimètres sans aucun résultat. Le malade supporta ces interventions avec la plus grande tranquillité; je pus ainsi me convaincre que le cerveau est insensible et bien tolérant pour les traumatismes.

A cette opération assistait mon ami, le distingué médecin et histologiste, le Dr Auguste Piy Gibert. Sur son conseil, on recueillit le pus pour en examiner une partie au microscope, et pour injecter l'autre partie dans le tissu sous-cutané du ventre d'un cochon d'Inde. Le Dr Piy Gibert me remit l'examen histo-bactériologique

des portions de tissu extirpées pendant l'opération et dans les deux pansements successifs. Le voici :

Analyse de quelques productions de tumeur procédant des enveloppes cérébrales, région frontale, remises par le Dr Botey. « Il résulte de l'étude histologique de toutes les coupes de ces productions, qu'elles sont constituées par un tissu semblable à celui des bourgeons charnus, c'est-à-dire un tissu embryonnaire sillonné par une infinité de vaisseaux sanguins, lesquels offrent des solutions de continuité qui donnaient lieu à des hémorragies plus ou moins intenses. La périphérie du bord libre des dites productions est constituée par un tissu conjonctif laminaire, entre les lames duquel existent une infinité de cellules fusiformes qui suivent la direction des lames et qui sont stratifiées comme celles-ci. Dans quelques coupes on observe des cellules pyramidales nerveuses, qui ressemblent à celles de l'écorce cérébrale, dans d'autres; des cellules rondes embryonnaires et quelques fibres musculaires. A noter encore autour des vaisseaux des éléments embryonnaires qui les entourent, en formant une tumeur de granulations. »

« Tenant compte de tous ces faits et de l'absence de tout microorganisme, tout au moins de celui de la tuberculose (car j'ai essayé sans résultat toutes les méthodes connues), j'incline à croire qu'il y a eu probablement dans les enveloppes cérébrales, tant dans la dure-mère que dans la pie-mère et l'arachnoïde, des foyers d'inflammation qui ont donné lieu à un tissu embryonnaire. Ce tissu s'est en partie organisé et a donné naissance à des foyers hémorragiques. Quant à la pathogénie et l'étiologie de cette inflammation, je crois pouvoir affirmer par les dates qu'il ne s'agit pas d'une inflammation tuberculeuse. »

6 janvier 1896. — Malgré la présence d'un bandage bien compressif, la hernie cérébrale ne se réduit pas. Il sort de nouveau du pus par le trajet fistuleux, mais il paraît ne pas provenir des régions profondes de ce trajet, mais bien d'un petit diverticulum existant à la proximité de son orifice extérieur. En effet, on dilate celui-ci et on trouve un petit abcès de la grosseur d'une petite noisette en pleine masse corticale. Injection d'une solution boriquée tiède par le trajet fistuleux, au moyen d'une sonde en gomme portée sur une seringue. Quand on retire la seringue, le liquide ecté sort en forme d'un jet d'eau d'une hauteur d'environ à 30 centimètres. Le malade, qui, avant l'injection, était gai et billard, tombe instantanément dans le collapsus. Craignant d'avoir mmis une faute, d'avoir produit avec l'injection une brusque mpression cérébrale, d'avoir dilacéré la substance cérébrale,

peut-être aussi d'avoir fait pénétrer un peu de liquide injecté dans le trajet dans le ventricule latéral gauche, j'aspire avec la seringue et le tube de gomme enfoncé profondément, mais du fond du trajet il ne sort plus que quelque sérosité avec des détritus de substance blanche.

Toutefois, le malade redevient gai peu à peu; on lui injecte, sur le conseil du Dr Piy Gibert, 1/10 de milligramme et demi de tuberculine pour tenter une dernière épreuve afin de se rendre compte, supposition faite, que l'affection ne fût ni néoplasique ni syphilitique, s'il ne s'agissait pas, en réalité, d'une *tuberculose perforante du crâne.*

Le malade partit à pied de la clinique, comme toujours; il parcourut avec sa famille les principales rues de Barcelone et s'arrêta au Parc plus d'une heure. Le temps était assez humide ce jour-là et il soufflait un vent désagréable, ce qui fut probablement la cause pour laquelle le malade contracta un fort rhume qui aggrava un peu son état général vers la soirée.

7 janvier. — Je reçois un télégramme de Mataro, dans lequel il m'est dit que le malade se trouve dans un état grave, qu'il lui est, par conséquent, impossible de venir à la clinique et que le Dr Sellas a suspendu l'injection de tuberculine qu'il devait exécuter tous les quatre jours.

8 janvier. — Le médecin traitant m'écrit, me disant, entre autres choses, que « l'état de l'opéré a empiré d'une telle façon qu'il a été absolument impossible de pratiquer les injections de tuberculine de Koch. La température est descendue à 36,6; le pouls à 64; le patient est semi-comateux, avec des pupilles assez dilatées et des vomissements bilieux sans nausées. En outre, la hernie cérébrale a bien augmenté; la plaie offre un aspect grisâtre, et du pus s'écoule par les orifices des tubes de drainage. D'autre part, la respiration est très irrégulière, intermittente, avec des inspirations profondes, comme dans la méningite tuberculeuse. On obtient la tache méningitique; anorexie complète; ventre creusé; abattement sensible et somnolence. Aux questions qu'on lui pose, le malade répond par des monosyllabes... » Quatre jours après, le Dr Sellas me dit « qu'il présentait tous les symptômes mentionnés plus haut, mais avec quelque lucidité intellectuelle; 128 pulsations par minute; température, 37 degrés. La portion de cerveau herniée offrait un mauvais aspect; elle avait une couleur rouge noirâtre, c'est-à-dire qu'elle était sphacélée. Comme toujours et à cause de manque de vigilance, il trouvait tous les matins la plaie découverte. Le malade, très abattu, refusait de prendre des aliments. Quand on lui demandait

s'il souffrait de la tête, il répondait affirmativement. Pas la moindre paralysie dans les membres. La sensibilité est intacte. »

10 janvier. — Voici ce que me dit le Dr Sellas, dans une autre lettre : « L'état du malade s'est beaucoup amélioré, car les symptômes cérébraux ont disparu; seulement la température n'a pas changé, et le pouls reste lent. Aujourd'hui le malade a commencé à prendre du bouillon, un peu de pain et de vin; son caractère est plus riant et l'intelligence plus éclaircie. La plaie offre un meilleur aspect : le sphacèle qu'elle présentait est assez superficiel; aujourd'hui se sont détachées deux petites eschares. Je les traite par une décoction de « quinquina camphré », pour essayer de détacher toute la partie sphacélée. »

14 janvier. — Le malade a toujours sa hernie cérébrale; mon confrère m'écrit que la hernie a augmenté et que la plaie présente de meilleures conditions, parce que presque tout ce qui était sphacélé s'est détaché; à la surface on voit des bourgeons charnus d'un bon aspect. L'état général n'est pas, malgré cela, aussi satisfaisant : il y a prostration, inappétence, langue chargée, somnolence, apathie intellectuelle. Le malade ne répond pas souvent aux questions qu'on lui pose; s'il répond, il le fait toujours par monosyllabes. Pouls, 72; température, 37,3; respiration, 27 par minute, régulière heureusement. D'après le Dr Sellas, depuis qu'il visite le malade, aucun jour la température et le pouls ne sont arrivés à cette hauteur.

18 janvier. — D'après une lettre du Dr Sellas, la température est 37,3; pouls, 78 à 82. La somnolence a diminué; céphalalgie pariétale gauche, rougeur marquée de la joue droite. Par une fente du bord interne de la perforation crainenne sort du pus clair, qui augmente à chaque battement de la hernie cérébrale; la quantité est à peu près de 20 grammes par vingt-quatre heures. Ce pus paraît provenir d'un abcès intra-cérébral. La tête est moins embarrassée; malgré cela, persistent l'anorexie et l'étreinte. L'aspect de la masse cérébrale herniée est assez bon par place; sphacélée en d'autres endroits. On détache avec des ciseaux les portions sphacélées. Un autre abcès, plus ou moins superficiel, continue à se former. Le malade, dont le caractère est indomptable, se découvre la plaie continuellement et fait remonter le bandage jusqu'au ommet de la tête.

6 février. — Pendant ces jours derniers, l'état général s'est peu mélioré. Malgré cela, l'anorexie a diminué, et il a été possible l'alimenter le malade. Celui-ci se lève de nouveau depuis huit jours, archant dans la maison et quelque peu aussi dans la rue. Il se

présente de nouveau à la clinique; son père est décidé à le faire opérer de nouveau, si c'est nécessaire. Voici l'état actuel du malade, d'après les notes prises par mon assistant, le Dr Karminski : Somnolence et abattement moral; le malade répond bien quand on lui pose des questions, mais il ne provoque aucune conversation et il ne dit absolument rien quand on ne l'interroge pas. La figure et les parties visibles du corps sont très pâles, l'amaigrissement général accentué. Température, 37°8; pouls, 96, régulier et assez plein.

Le même jour le malade est hospitalisé à la clinique; on passe à l'examen et au pansement de la plaie. On voit, dans la région frontale gauche, immédiatement au-dessus du tiers interne des sourcils, une tuméfaction verticale d'environ cinq centimètres de longueur, sur un peu plus de trois centimètres de largeur; cette tuméfaction a une consistance assez molle et une couleur rosée. La surface présente en quelques points de la dureté au contact; elle est recouverte de membranes blanchâtres qui ressemblent à des portions de capsule fibreuse enveloppant une tumeur kystique. En outre, on observe quelques petits trajets fistuleux, par lesquels sortent, en pressant avec le doigt, quelques gouttes de pus. Cette tuméfaction déborde un peu le bord cutané, dans le point où la trépanation du crâne fut exécutée. Désinfection rigoureuse de la plaie, pansement approprié; de plus, on prend des précautions nécessaires, tant pendant la journée que dans la nuit, pour que le malade ne s'enlève pas le bandage, comme il l'a fait jusqu'à aujourd'hui.

8 février. — Vu l'état précaire du malade et tout en tenant compte du degré suffisant de force qu'il a encore, on procède à l'extirpation des portions de masse encéphalique herniée et sphacélée et au raclage de tout le tissu fongueux accessible. Dans ce but, après avoir chloroformé le malade et désinfecté le champ opératoire, je fais une grande incision verticale le long du centre de la tuméfaction et dans une profondeur d'environ 2 centimètres. L'intérieur de la substance cérébrale rougeâtre paraît augmenté de consistance et assez différent de la substance cérébrale normale. Les méninges, en partie putréfiées, sont très adhérentes à la masse encéphalique, principalement en bas et en dedans. On essaie de détacher ces membranes du cerveau proprement dit, dont la surface présente beaucoup de fongosités et de petits abcès multiples, qui s'ouvrent quand on sépare ces membranes unies l'une à l'autre.

Vu l'état dans lequel se trouvait la portion du cerveau hernié,

je fais une taille horizontale profonde au niveau du pédicule herniaire et un peu au-dessus de la perforation cranienne, et je sectionne toute la masse cérébrale saillante, que je trouve en grande partie fongueuse et sur laquelle on peut à peine distinguer les sillons, les circonvolutions, les substances blanche et grise. Avec des ciseaux courbés j'enlève tout ce qui paraît fongueux. Je racle ensuite les granulations du bord interne de la perforation osseuse et de la portion sous-jacente. On n'aperçoit, au fond de l'anneau osseux de la perforation, que de la substance blanche cérébrale qui paraît intacte.

L'hémorragie fut assez abondante, mais on l'arrêta par la compression prolongée, de la façon que j'ai décrite plus haut. Après avoir désinfecté le champ opératoire avec une solution boriquée chaude à 3 o/o et soigneusement stérilisée, on appliqua exactement dans l'anneau osseux, pour éviter une nouvelle hernie cérébrale, une plaque aseptique d'aluminium, trouée en différents points en forme de crible. Au-dessus de cette plaque, on en mit une autre de même largeur, enveloppée de cinq ou six couches de gaze iodoformée, et séparée de la première par de la gaze également. On termina le pansement de la manière ordinaire, seulement on mit moins d'ouate; on appliqua un bandage bien compressif, qui fut encore renforcé par une bande en gomme.

Le malade, à part quelques vomissements, supporta assez bien l'opération, qui dura à peu près deux heures. La respiration fut, pendant l'opération, toujours régulière; mais le pouls devint, dans les derniers moments, très faible et fréquent.

La portion de cerveau extirpée pesait 25 grammes, après avoir été conservée sept mois dans de l'alcool de 40 degrés, ce qui équivaut, à l'état frais, à 29 ou 30 grammes.

Le malade présenta pendant toute la journée le même état semi-comateux. Dans l'après-midi, à trois heures, la température était de 37°7; le pouls de 118. Le soir, à neuf heures, température, 38°; pouls, 112. Le patient ne se plaint de rien du tout, parle peu, mais répond parfaitement et correctement à toutes les questions. Respiration normale, pouls régulier, mais très faible. On lui donne du café fort et une potion avec de la caféine.

9 février. — Le même état que la veille, le pouls est moins faible. Le malade ne veut rien prendre. Avec difficulté, il est possible de lui donner un peu de bouillon, qu'il rend immédiatement. Il répond parfaitement et avec précision aux questions les plus variées. A huit heures du matin, pouls, 104; température, 37°9. Le soir, pouls, 104; température, 38°3.

10 février. — Matin : pouls, 86; température, 36°9. Soir : pouls, 84; température, 37°2. Légère amélioration de l'état général, le malade est plus communicatif et moins indifférent à tout ce qui l'entoure. Il prend avec quelque plaisir du bouillon, du lait et un peu de pain.

11 février — Matin : pouls, 62; température, 37°1. Soir : pouls, 70; température, 38°1. Le pouls commence à être lent, mais il est régulier et assez plein. Même état que précédemment, peu d'appétit. On enlève la bande en gomme qui gêne beaucoup le malade.

12 février. — Matin : pouls, 68; température, 37°5. Soir : pouls, 70; température, 37°9. Légère accentuation dans l'amélioration de l'état général du malade. Le pouls est assez plein; la mauvaise humeur du malade commence à disparaître; il arrive à participer un peu à une petite conversation. Le bandage a quelques taches de sang dans la région frontale; on renouvelle le pansement pour la première fois, après la seconde opération. L'aspect de la plaie cérébrale est excellent; on voit à nu une grande portion de la substance blanche. Il n'y a pas le moindre signe d'un abcès, ni la moindre fongosité. Il n'y a pas non plus tendance à une inflammation, ni à une hernie cérébrale. Application des plaques d'aluminium de la même manière que la première fois. Le malade, qui souffrait beaucoup pendant le pansement, retombe, pendant le reste de la journée, dans le même état de somnolence qu'antérieurement.

13 février. — La situation s'améliore; la figure du patient devient plus souriante. Température, le matin, 37°3; pouls, 70. Le soir, température, 37°6; pouls, 72. Le malade mange un petit morceau de poulet et un peu de bouillon, mais sans appétit. Pas de selles depuis le jour de l'opération. Pilules purgatives. Les facultés intellectuelles sont complètement libres. Le malade parle à certains moments, racontant ce qu'il a vu à Barcelone, ces derniers jours. Je le fais additionner, soustraire et multiplier mentalement; il s'en acquitte bien, mais avec quelque lenteur. Il reste assis une heure dans son lit. Pâleur de la face.

14 février — Selles abondantes dues au purgatif de la veille. Le malade prend du bouillon et un peu de viande; ensuite, vers la soirée, un petit morceau de poisson et un œuf à la coque, avec un peu de pain, le tout avec moins de répugnance. Le teint paraît un peu rosé et plus animé. Le malade reste pendant à peu près trois heures assis sur son lit. Température, le matin, 37°4; pouls, 68. Le soir, température, 37°8; pouls, 70.

15 février — Le malade se lève pour être pansé de nouveau, car le bandage s'est détaché. Il reste assis dans la chambre, lisant un

livre pendant presque toute la matinée. Les facultés intellectuelles se trouvent dans un parfait état d'intégrité. J'ai avec lui une conversation bien variée, dans laquelle je lui parle de différents sujets de sa famille, de son village, de géographie, d'agriculture, de voyages, d'amours, etc.; le malade répond à tout parfaitement et correctement, de manière que je ne trouve aucun vide laissé dans son intelligence par l'extirpation de quelques centimètres cubes de substance grise de l'extrémité antérieure des deux premières circonvolutions frontales.

Vu les excellentes conditions dans lesquelles se trouve l'opéré, je me propose, dans quatre ou cinq jours, si le recouvrement des forces et la meilleure nutrition persistent, de fermer la plaie avec un lambeau latéral ostéo-périostéo-cutané. Après essai sur le cadavre, je compte faire une incision autour de la perte de substance pour raviver l'ouverture; je taillerai ensuite, à un centimètre en dehors de l'ouverture cranienne, un *lambeau auto-plastique par glissement* de Kœnig, c'est-à-dire un lambeau qui porterait adhérente à sa face interne des portions de substance osseuse, provenant de la lame externe et le périoste de la même lame.

16 février. — Le malade a un peu d'appétit et reste levé cinq ou six heures. Les facultés intellectuelles sont complètement libres. Le matin, température, 37°2; pouls, 72. Le soir, température, 37°3; pouls, 68.

17 février. — La température monte le matin, brusquement, à 38°5; le pouls baisse à 60. Le malade n'a pas pu se lever. Grande prostration, état comateux, qui s'accentue pendant la journée; dans la soirée, grande agitation. Pupilles dilatées et immobiles. Le soir, à onze heures, température, 40°; pouls, 56. Respiration stertoreuse; état très grave. Potion cardiaque.

18 février. — En pansant le malade ce matin, on trouve qu'il existe un gros abcès sous-périostique, étendu au-dessus du frontal et des extrémités antérieures des deux pariétaux. Le pus est épais et sanieux, mais il ne sent pas mauvais. Du pus s'écoule aussi entre la dure-mère et le crâne, au bord interne de la perforation. C'est là la cause probable de l'étrange température d'hier et de la subite et considérable aggravation de l'opéré en si peu d'heures. Le matin, température, 40°2; pouls, 132. A dix heures du soir, npérature, 38°4; pouls, 128. L'évacuation du pus faisait des-ıdre, quelques heures après, le thermomètre à peu près de deux ;rés. Dans la dernière heure du soir, l'inconscience et l'agitation ıient disparu. Le malade, bien que très abattu, reconnaît tout le ınde et répond par oui ou non à toutes mes questions. Il prend

sans aucune résistance le médicament, du bouillon et un peu de vin.

19 février — Le matin, température, 38°4; pouls, 146. A neuf heures du soir, température, 39°; pouls, 150. Même état que la veille.

20 février. — Malgré la gravité de l'opéré, on dilate l'abcès sous-périostique extérieur; il en sort à peu près 40 grammes de pus épais et inodore. L'extrémité antérieure du pariétal droit, dans le voisinage de la ligne médiane, est perforée dans une étendue de quelques millimètres; le stylet le traverse de part en part, atteignant la dure-mère, dont la consistance paraît diminuée. Quelques gouttes de pus sortent par cette nouvelle perforation cranienne. Devant ces constatations, je perds tout espoir de sauver le malheureux patient. Je ne lutte plus, je me borne à laver la plaie, mettant au-dessus d'elle un bandage approprié. Température, le matin, avant l'évacuation du pus, 39°8; pouls, 138. Le soir, température, 38°7; pouls, 130.

21 février. — Le matin, température, 39°1; pouls, 132. Délire; potion avec la quina, bromure et iodure de potassium. Bouillon avec des jaunes d'œufs. Pupilles dilatées et paresseuses. Le soir, température, 39,9; pouls, 148.

22 février. — Le matin, température, 39°3; pouls, 154. Délire aigu, agitation extrême, carphologie, respiration entrecoupée, stertoreuse, agonie. Le malade succombe avec une température de 40°2, à cinq heures de l'après-midi.

La famille se refuse à l'autopsie.

(A suivre.)

REVUE GÉNÉRALE ET ANALYSES

BOUCHE ET PHARYNX BUCCAL

Du chancre des amygdales et de la langue, relation de quatre cas (*Chancre of the tonsil and tongue, with report of four cases*), par T. C. Evans.

Cet article, intéressant et bien écrit, n'apprend rien de nouveau. L'auteur prévient qu'il ne faut pas s'exagérer la difficulté du diagnostic d'un accident syphilitique primaire dans la bouche et sur les amygdales.

Il serait faux, comme l'ont fait les traités et les auteurs, de considérer la syphilis comme une maladie essentiellement et absolument vénérienne; on oublie ou on ignore dans ce cas trop facilement le point capital, qui est que la maladie a été causée

par l'introduction d'un virus spécifique dans l'organisme; elle n'est vénérienne que dans ce sens que les rapports sexuels illégitimes fournissent les conditions les plus favorables et les occasions les plus fréquentes pour son développement. (*Med. News*, 9 mai 1896, *in Internat. Centralbl. f. Laryngol.*, octobre 1896.)

TRIVAS.

NEZ ET PHARYNX NASAL

Etude clinique et anatomique sur la rhinite sèche antérieure *(Klinisch-anatomische Beiträge zur Rhinitis sicca anterior)*, par le Dr RIBARY, de Bâle.

L'auteur entend par rhinite sèche antérieure la rhinite atrophique localisée à la cloison cartilagineuse. Comme cela arrive pour les autres parties de la muqueuse nasale, la rhinite détermine ici la formation de croûtes adhérentes, provoquant des démangeaisons et un état continuel d'irritation. La muqueuse devient en ce point très peu résistante et devient le siège d'épistaxis très fréquentes. L'auteur considère en effet la rhinite sèche antérieure comme une des causes les plus habituelles des épistaxis et de l'ulcère perforant du nez, toutes les fois qu'on peut exclure l'origine tuberculeuse ou syphilitique de ce dernier.

Une autre complication de l'affection dont nous nous occupons est constituée par le polype hémorragique de la cloison, dont l'auteur a observé deux cas à la policlinique de Bâle, à la suite de la rhinite sèche antérieure.

La rhinite sèche peut guérir par épidermisation, dont la sous-cloison constitue le point de départ. Mais la couche épidermique nouvellement formée possède très peu de résistance, et la guérison n'est dans la plupart des cas que passagère.

Les ulcérations dont la cloison cartilagineuse devient le siège forment une porte d'entrée pour toute sorte d'infections, entre autres la tuberculose, la syphilis, l'érysipèle et la périchondrite inflammatoire de la cloison.

Au point de vue anatomo-pathologique, cette affection est caractérisée d'abord par la présence dans la muqueuse nasale, de nombreuses cellules en dégénérescence hyaline et d'un petit

nombre de cellules édinophiles. On y trouve en outre une grande quantité de pigment, tantôt englobé dans les cellules, tantôt situé en dehors d'elles ; ce pigment paraît être une substance hématogène (hématoïdine). Dans la sécrétion de cette muqueuse ainsi modifiée, on trouve une ou plusieurs couches d'une substance particulière, distribuée dans les couches cellulaires superficielles.

Au point de vue de sa coloration, cette substance ressemble à la kérato-hyaline; c'est probablement aux produits de décomposition de cette substance que nous devons l'odeur si caractéristique de la muqueuse nasale atrophiée.

C'est encore grâce à cette substance formant une sorte de vernis que les croûtes adhèrent si fortement à la muqueuse et en déterminent la vulnérabilité.

En ce qui concerne le traitement, il doit être aussi rapide que possible dans les cas aigus. Dans les cas chroniques, il y a peu de chose à attendre d'un traitement quel qu'il soit. La transplantation même d'une muqueuse normale, à épithélium vibratile, reste sans résultat. On se borne à recommander aux malades de ramollir les croûtes et d'appliquer aux points affectés, une pommade à la vaseline ou autre. On se sert à Bâle avec quelque succès de la pommade à l'oxyde de zinc ou de celle d'Hébra, au sous-nitrate de bismuth à 10 o/o; chez les enfants, c'est la pommade au précipité blanc ou jaune qui aurait donné quelques résultats satisfaisants. (*Archiv f. Laryngol. und Rhinol.*, Band IV, Heft 2, 1896.)

Dr Jankelevitch.

Sur la visibilité du cornet inférieur dans les fosses nasales non atrophiées *(Ueber die Sichtbarkeit der oberen Nasenmuscheln in nicht atrophischen Nasenhöhlen)*, par le Dr Bergeat.

L'auteur a pratiqué des recherches sur un grand nombre de crânes macérés et sur quelques individus vivants, dans le but de vérifier l'opinion admise jusqu'à présent sur la non-visibilité du cornet supérieur dans des cavités nasales normales.

Les résultats de ses recherches le portent à considérer cette opinion comme trop absolue.

Voici les principales conclusions de son travail :

1° Le cornet supérieur est normalement beaucoup plus visible à droite qu'à gauche;

2° Les crânes français, du moins à en juger par ceux qui se trouvent au musée de Munich, présentent ce phénomène au plus haut degré;

3° Dans tous les cas de visibilité du cornet supérieur, celui-ci était rempli de nombreuses et très grandes cellules ethmoïdales. Selon le nombre et les dimensions de ces dernières, le cornet supérieur se présentera tantôt sous la forme d'un bourrelet, tantôt sous celle d'une simple ligne. Quelquefois on apercevra aussi une partie du méat supérieur. D'autres fois, le cornet supérieur, tout en étant visible, est très difficile à distinguer du cornet moyen avec lequel il se trouve pour ainsi dire confondu.

Quant aux propriétés générales des crânes et des nez examinés, elles sont les suivantes : Presque tous les crânes à cornet supérieur visible sont dolichocéphales, l'apophyse basilaire de l'occipital présente une direction horizontale. La voûte du palais est large et plate, la forme des mâchoires semi-circulaire, le dos du nez toujours proéminent. Dans l'intérieur du nez, la distance entre l'apophyse nasale du maxillaire supérieur d'une part, et la cloison de l'autre, est toujours assez grande; celle, au contraire, entre le bord antérieur du cornet moyen et l'extrémité antérieure du méat supérieur est diminuée. Comme condition mécanique, capable de réaliser le phénomène en question, l'auteur donne celle-ci : Par suite d'un grand développement de son bord alvéolaire, tout le maxillaire supérieur se trouve refoulé en avant. Pour obtenir son contact avec l'orbite, la lame papyracée est également obligée de se diriger plus en dehors, le coupe frontale de l'ethmoïde de carrée devient rhomboïdale. (*Monats. f. Ohrenheilk.*, juin 1896.)

TRIVAS.

LARYNX ET TRACHÉE

1° Un corps étranger dans la trachée *(Un semedi zucca in trachea)*, par le Dr MASSEI, de Naples.

Il s'agit d'un grain de citrouille aspiré par un garçon de

huit ans. Après une première crise d'asphyxie soulagée par l'administration d'un émétique, le malade en présenta une autre le soir du même jour, de durée également courte. L'auteur a eu l'occasion de voir le malade sept jours après l'accident; il présentait alors tous les signes d'une asphyxie lente. A l'examen laryngoscopique, la glotte fut trouvée libre; mais, entre le troisième et le quatrième anneau de la trachée, on voyait nettement le corps du délit, dont le diamètre transversal était parallèle au diamètre transversal de la trachée. D'ailleurs, avant même l'examen laryngoscopique, on pouvait facilement reconnaître la présence du corps étranger dans la trachée, et cela en se basant sur les signes suivants :

1° Le peu d'altération de la voix;

2° Le tirage quoique assez prononcé était cependant moins fort que dans les sténoses laryngo-trachéales;

3° Les mouvements rapides d'ascension et de descente du larynx, si marqués dans les sténoses laryngées, manquaient.

La trachéotomie proposée n'est pas acceptée. Entre temps une fièvre assez forte se déclare et dure pendant plusieurs jours. La fièvre une fois tombée, le malade paraît complètement guéri, comme si le corps étranger n'existait plus. Cet état ne dure que cinq jours. Il est suivi d'une aggravation notable des symptômes respiratoires, et la catastrophe semble imminente. A l'examen, on constate que le corps étranger est descendu plus bas et se trouve maintenant situé entre les cinquième et sixième anneaux de la trachée, ayant cette fois son diamètre transversal parallèle au diamètre antéro-postérieur de la trachée.

L'auteur se résigne, vu la résistance des parents à une opération plus radicale, à tenter l'extraction par les voies naturelles, bien décidé à pratiquer la trachéotomie malgré tout, si la situation le réclame. Une première tentative avec la pince de Mackenzie reste sans résultat. Quelques instants plus tard, l'enfant respirant un peu mieux, M. Massei fait l'examen laryngoscopique et constate que le grain est appliqué à plat contre la paroi de la trachée, au niveau du septième anneau. L'auteur fait alors une dernière tentative avec la pince de Kœnig, sous le guide du laryngoscope et sans cocaïne. Cette fois, heureusement, la tentative réussit.

Se basant sur cette observation, l'auteur croit devoir attirer l'attention sur la possibilité de migration des corps étrangers du larynx et de la trachée et sur les périodes d'accalmie qui peuvent facilement tromper le médecin. Il faut avoir recours au spéculum le plus souvent possible, si l'on ne veut pas être victime d'une illusion.

2° Un dentier dans l'œsophage *(Una dentiera nell' esofago).*

A propos d'un cas où un dentier avalé dépassa le cardia, et, après un séjour de quelques jours de l'estomac, fut expulsé avec les selles, l'auteur formule les préceptes suivants :

1° Il faut d'abord savoir choisir les instruments d'exploration. Le panier de Gaeffe, si précieux pour les pièces d'argent et les boutons, peut être extrêmement dangereux lorsqu'il s'agit de corps étrangers pointus qui restent solidement fixés. Dans ce dernier cas, l'auteur préfère l'exploration avec l'ombrelle œsophagienne. En règle générale, le chirurgien ne doit jamais procéder à l'extraction d'un corps étranger sans avoir des renseignements aussi exacts que possible sur sa nature.

2° Dans les cas où le corps étranger a pénétré dans l'estomac et qu'il peut, par sa configuration, léser la muqueuse de cet organe ou s'y fixer, l'auteur recommande la méthode de Salzer, qui consiste à alimenter le malade avec des pommes de terre bouillies, en grande quantité. On forme ainsi une couche protectrice, et le bol entraîne par son poids le corps étranger vers le tube intestinal. (*Archiv. ital. di laringol.*, juillet 1896.)

Dr JANKELEVITCH.

Deux cas de laryngite tuberculeuse complètement guérie. Deux cas d'affection maligne des amygdales opérées il y a quatre ans et depuis complètement guéris *(Two cases of tubercular laryngitis in which complete recovery took place; also two cases of malignant disease of the tonsil treated by operation and well more than four years there after),* par le Dr NEWMAN, de Glasgow.

Le premier cas concerne un homme de vingt-neuf ans, atteint d'une laryngite tuberculeuse prononcée; l'épiglotte et le cartilage ary-aryténoïdien gauche étaient atteints (on ne donne pas de détails). En un point étaient visibles des tubercules miliaires.

L'hémoptysie, la dysphagie, la toux, l'amaigrissement, les manifestations physiques sur le poumon gauche quelques mois après qu'on eut constaté la laryngite, et aussi la présence de bacilles de la tuberculose dans les crachats confirmaient le diagnostic.

Le deuxième cas concerne une jeune fille de dix-neuf ans. Il y avait une infiltration tuberculeuse de la région inter-aryténoïdienne, une forte dysphagie, de la toux, une expectoration abondante, un amaigrissement et de la dyspnée. L'épiglotte était considérablement indurée, la muqueuse des muscles ary-aryténoïdiens gonflée. Nouvelle constatation de bacilles de la tuberculose. Les manifestations physiques sur les poumons très restreintes d'abord, manquèrent totalement plus tard.

Le traitement fut le suivant : nutrition abondante, mais sans aliments attrayants, inhalations humides d'air imprégné de menthol, de térébenthine et d'eucalyptus, injections laryngiennes avec une solution concentrée d'iodoforme (la quantité n'est pas indiquée), dans parties égales d'alcool et d'éther, après une cocaïnisation préalable.

Les deux affections malignes étaient celles-ci :

1° Un homme de cinquante-cinq ans, avec épithélioma de l'amygdale gauche à sa partie supérieure ; le pilier postérieur et la luette étaient aussi atteints. Les parties malades furent enlevées de la bouche. Depuis — après cinq ans et demi — aucune récidive.

2° Une femme de cinquante-un ans, avec ulcération carcinomateuse de l'amygdale gauche, du pilier antérieur et du palais. Après une trachéotomie préalable, la patiente étant endormie, la néoplasie fut complètement enlevée avec le galvanocautère. Depuis quatre ans il n'y a aucune récidive. (*Glasgow Med. Journ.*, avril 1896, *in Internat. Centralbl. f. Laryngol.*, octobre 1896.)

TRIVAS.

OREILLES

Cas de cholestéatome de l'os temporal (*Ein Fall von Cholesteatom des Schlafenbeins*), par le Dr STEINBRUGGE, de Giessen.

Écoulement de l'oreille droite depuis trois semaines chez un malade de trente-sept ans ; granulations au fond de l'oreille ;

ablation de ces dernières sans résultat, et sans diminuer les souffrances de la malade. Après avoir décollé le pavillon et la paroi postérieure membraneuse du conduit auditif, l'auteur enlève couche par couche l'os mastoïde et la paroi postérieure osseuse du conduit; au fond de l'antre mastoïde paraît une masse cholestéatomateuse blanche et luisante, qu'on pouvait ôter en entier et compacte de l'antre élargi. Celle-ci et la cavité tympanique furent réunis en une seule cavité. Pansement, guérison complète.

Steinbrugge regarde ce cas comme formation primaire de cholestéatome dans l'os temporal, ce qui confirmerait l'opinion des auteurs, qui admettent, en dehors du cholestéatome otique l'existence de véritables tumeurs perlées dans l'os temporal. Il ajoute à cette observation encore un autre cas de cholestéatome de la cavité tympanique, chez lequel l'écoulement s'était également produit seulement depuis peu de temps, suivi de destruction du tympan; on pouvait enlever au moyen d'une pince une peau lamelleuse pareille à la précédente. Dans ce cas on n'aurait pas affaire non plus à un cholestéatome otique ordinaire. (*Berlin., klin. Wochens.*, nº 20, 1896.) Dr Bayer.

La valeur diagnostique de l'ophtalmoscope pour les maladies cérébrales dans les affections de l'oreille moyenne (*On the value of the ophtalmoscope as unaid to the diagnosis of cerebral diseases in purulent affection of the middle ear*), par le Dr Thomas Pooley.

Après avoir cité une série de cas observés par Andrew et Kipp, l'auteur rapporte celui d'un jeune garçon de douze ans qu'il a eu l'occasion d'observer, et formule, au sujet de cette méthode, les conclusions suivantes :

L'ophtalmoscope est un précieux moyen de diagnostic des maladies cérébrales, soit qu'il confirme la preuve fournie par d'autres symptômes, soit que lui seul en puisse fournir le principal témoignage. La diminution de la névrite optique après l'opération est d'un bon augure pour la maladie de l'oreille, elle se manifeste par la guérison des yeux et le retour à la vision normale. Dans un cas de Kipp, rien ne prouvait que l'apophyse mastoïde fût atteinte et qu'il y eût extension au cerveau, quand l'examen à l'ophtalmoscope décela

une double névrite; c'est sur cette indication qu'on décida l'opération.

Le bout intra-oculaire du nerf n'est jamais enflammé quand la maladie reste limitée à l'oreille moyenne et à l'apophyse mastoïde; dans le cas contraire, on peut être certain de l'existence d'une affection cérébrale. Si donc on constate une névrite optique, on peut sûrement affirmer que le cerveau est atteint. Les lésions oculaires et les troubles visuels sont plus accentués du côté où se trouve la maladie d'oreille.

La névrite optique est plus fréquente dans les cas d'otite moyenne purulente chronique que dans les cas aigus.

La névrite optique, dans les cas d'otite moyenne chronique avec lésions concomitantes de l'apophyse mastoïde, peut être attribuée à un abcès cérébral, si elle a été précédée d'une otorrhée de longue durée. (*Med. Record*, 15 août 1896.)

TRIVAS.

Les corps étrangers de l'oreille, leurs rapports avec les régions voisines de l'oreille, leur traitement *(Die Fremdkörper des Ohres, ihre Beziehungen zur Nachbarschaft und ihre Behandlung)*, par le Dr R. HOFFMANN.

Si, grâce à la disposition du conduit auditif externe, la membrane du tympan et la caisse sont suffisamment protégées contre les corps étrangers venus du dehors, il existe, entre l'organe de l'ouïe et les régions voisines, des rapports assez étroits qu'il faut connaître; ces derniers subissent très souvent le contre-coup de la présence d'un corps étranger dans l'oreille externe ou l'oreille moyenne.

La paroi cartilagineuse postérieure se trouve en rapport avec l'apophyse mastoïde, rapport d'autant plus étroit que cette paroi présente, dans beaucoup de cas, une lacune où le cartilage est remplacé par du tissu conjonctif. Cette même condition est souvent réalisée à la partie antéro-inférieure du conduit cartilagineux, qui se trouve de ce fait en rapport immédiat avec la glande parotide. En outre, grâce à la présence des fissures de Santorini, cette glande pénètre, même dans des conditions tout à fait normales, jusqu'au revêtement cutané du conduit auditif externe. La paroi inférieure du conduit auditif osseux se trouve en rapport avec les deux tiers

internes de l'articulation temporo-maxillaire, rapport favorisé chez les enfants, jusqu'à quatre et six ans, par une lacune de tissu osseux qui existe en ce point. Une apophyse osseuse descendant de la voûte de la caisse s'engage entre la paroi antérieure de celle-ci et la paroi postérieure de la cavité articulaire du maxillaire inférieur et apparaît souvent à la surface externe du crâne, dans la scissure de Glasser. Après avoir formé la paroi antérieure de la partie osseuse de la trompe, cette apophyse vient se terminer au tiers interne du conduit auditif osseux. Dans son passage le long de la paroi antérieure de la caisse, elle forme deux fentes, dont l'antérieure, qui continue en avant et en dehors la fissure pétro-squameuse, pénètre dans la cavité du crâne, tandis que la postérieure, ou fissure pétro-tympanique, pénètre dans la caisse. A la partie la plus interne du conduit auditif osseux, la fissure pétro-tympanique reste souvent ouverte dans une étendue de 1 à 2 millimètres et peut ainsi servir de voie de propagation au cerveau d'une lésion de la paroi antérieure du conduit auditif osseux. La fissure pétro-squameuse renferme souvent un sinus qui tantôt vient se jeter dans le sinus transverse, tantôt aboutit aux veines temporales profondes.

Ce sont là les rapports les plus importants. Il y en a d'autres déterminés par une ossification tardive ou insuffisante des parois du conduit auditif ou propres exclusivement au jeune âge, comme le rapport qui existe entre la paroi postéro-supérieure du conduit auditif et la fosse cérébrale moyenne. Jusqu'à l'âge de huit à dix ans, cette paroi présente, en effet, de petites excavations qui se comblent plus tard.

C'est par le conduit auditif que les corps étrangers pénètrent le plus souvent dans l'oreille. La trompe d'Eustache est beaucoup moins souvent utilisée, et quand elle a servi de voie de pénétration, c'est presque toujours par la faute d'un médecin. L'eau trop froide injectée par la trompe peut occasionner les mêmes symptômes qu'un corps étranger dur. Les corps étrangers de l'oreille ne se prêtent à aucune classification : le règne végétal, le règne animal, les corps inorganiques sont représentés avec la même fréquence. Parfois les symptômes sont nuls, surtout lorsque les corps sont de petites

dimensions, à bords arrondis, entourés de cérumen; d'autres fois, au contraire, ils sont très prononcés, particulièrement lorsqu'il s'agit de corps pointus ou à bords tranchants, de corps hygrométriques, de mouches ou autres insectes.

Dans ce dernier cas, outre les symptômes locaux, les malades accusent des symptômes généraux : toux, accès d'asthme, vomissements (compression du rameau auriculaire du vague), souvent délire, convulsions, spasmes du pharynx, etc.

Le diagnostic d'un corps étranger réclame un éclairage intense. La loupe est souvent nécessaire, quand les corps sont très petits ou se distinguent difficilement des parties environnantes. Il faut avoir recours à la sonde aussi rarement que possible.

L'injection est encore le moyen qui réussit le plus souvent (dans 75 o/o de cas, d'après Kessel; dans 85 o/o dans la clinique de Halle). Selon les cas, l'injection doit être faite le malade étant assis ou couché sur le dos; on peut injecter de l'huile ou de la glycérine. En cas d'insuccès, on cherche à diminuer d'abord le volume du corps étranger au moyen de déshydratants, comme la glycérine phéniquée (solution à 1 ou 2 o/o), ou l'alcool sublimé (1 : 1000); après quoi on pratique une injection d'eau.

L'injection est contre-indiquée dans les cas suivants :

1° Lorsqu'il existe une perforation de la membrane du tympan; l'eau ne rencontre alors aucune résistance et reflue par la trompe;

2° Lorsqu'il s'agit de corps excavés et ayant leur concavité tournée en avant, ou de corps munis d'épines qui sont engagées dans les parties molles; il faut, dans ces cas, chercher à mobiliser le corps étranger et lui donner une position convenable.

L'extraction instrumentale vient après l'injection. Elle doit se faire au moyen d'instruments minces, flexibles, recourbés (sondes, crochets, curettes fenêtrées), montés sur un manche également recourbé. Comme le conduit auditif présente une succession de rétrécissements et d'élargissements, il faut observer les règles suivantes : quand le corps étranger se trouve avant le rétrécissement, il faut faire pénétrer l'instrument le long de la paroi antéro-inférieure.

Le conduit auditif est-il trop rétréci ou le corps étranger le

remplit-il tellement qu'il ne reste plus entre lui et le conduit assez d'espace pour l'introduction d'un instrument? On détachera alors le pavillon, on séparera en arrière et en haut le conduit cartilagineux du conduit osseux et on enlèvera le corps étranger au moyen d'une sonde ou d'un crochet quelconque.

Le traitement ultérieur doit viser surtout à prévenir un rétrécissement du conduit auditif (tamponnements, etc.).

Le corps étranger a-t-il pénétré dans la caisse? Si la perforation est assez grande, on essaiera de l'enlever au moyen d'un instrument. On agrandira au besoin la perforation et même, ce qui est souvent nécessaire, on extraira le marteau et l'enclume. Si toutes ces manœuvres ne réussissent pas et que l'insufflation et l'injection par la trompe restent également sans résultat, on détachera le pavillon comme plus haut, et avec lui le conduit cartilagineux, ainsi que le revêtement du conduit osseux, tout près des bords de la membrane du tympan. On rabat en avant toutes les parties détachées, et le corps étranger devient accessible à la vue.

Quant aux corps étrangers de la trompe, s'ils ne sont pas rendus spontanément, on pourra souvent les extraire, en se servant du rhinoscope, au moyen d'une pince à polype. Aux malades ayant besoin d'injections nasales, on fera les recommandations nécessaires tant au point de vue de la température de l'eau à employer, qu'au point de vue de la force du courant, de la forme de la canule, etc. Mais ce qui est encore préférable, c'est de pratiquer et d'apprendre aux malades à pratiquer eux-mêmes les injections nasales par les choanes. (*Sammlung zwangloser Abhandlungen*, L, 12.) TRIVAS.

CROUP ET DIPHTÉRIE

Un cas extraordinaire de muguet, à localisation buccale naso-pharyngée et laryngée *(Ein ungewöhnlicher Fall von Soar der Mundhöhle, des Nasenrachenraumes und des Larynx)*, par le Dr SENDZIAK, de Varsovie.

Il s'agit d'une malade âgée de quinze ans, en convalescence de diphtérie grave. Elle se plaint de dysphagie, et présente une voix nasonnée. Apyrexie complète. Pouls faible et petit. A

l'examen de la cavité buccale, on trouve la muqueuse du voile du palais, des piliers et de la luette, rouge et tuméfiée, recouverte d'une grande quantité de taches blanches de différentes dimensions. Les plus grosses résultent de la fusion de plusieurs autres plus petites. Les taches sont surtout nombreuses sur les amygdales, où elles forment de véritables membranes qui ressemblent aux membranes diphtériques. La paroi postérieure du pharynx n'en présente, au contraire, que très peu. A l'examen rhinoscopique postérieur, on trouve le naso-pharynx envahi par le même processus : la paroi supérieure (glande de Luschka) et les parois latérales (fossettes de Rosenmüller, région tubaire) sont en partie recouvertes de petites taches blanches ayant le même aspect que dans la cavité buccale. Même phénomène au niveau des bouts postérieurs des cornets moyen et supérieur.

A l'examen rhinoscopique antérieur, on ne constate rien de pareil.

En revanche, l'amygdale linguale, la surface antérieure de l'épiglotte, les replis ary-épiglottiques, la paroi postérieure du larynx et les sinus pyriformes sont recouverts des mêmes taches et membranes blanches.

La muqueuse de toutes ces parties est également rouge et tuméfiée.

Les cordes vocales, tant supérieures qu'inférieures, sont normales. Normales également les membranes du tympan.

Les ganglions des deux côtés du cou sont un peu augmentés de volume, mais indolores.

A l'examen de quelques portions de ces membranes enlevées aux différentes parties atteintes, on constate la présence du champignon du muguet.

Le traitement a consisté dans l'administration de l'arsenic à l'intérieur, sous forme de solution de Pearson avec de la teinture de quinquina et de gargarismes au menthol. Au bout de deux semaines, la guérison était complète à tous les points de vue (*Archiv f. Laryngol. und Rhinol.*, Band IV, Heft 3, 1896.)

Dr JANKELEVITCH.

Bordeaux. — Imp. G. GOUGOUILHOU, rue Guiraude, 11.

18e ANNÉE. N° 4. 23 JANVIER 1897.

REVUE HEBDOMADAIRE
DE
LARYNGOLOGIE, D'OTOLOGIE
ET DE RHINOLOGIE

TRAITEMENT
DES SINUSITES FRONTALES CHRONIQUES
ET DES LÉSIONS INTRA-CRANIENNES CONSÉCUTIVES [1]

Par le Dr RICARDO BOTEY.

(Suite et fin).

L'histoire clinique du malade dont je viens de vous rapporter l'observation en détail [2] présente, à mon avis, un immense intérêt et elle m'a inspiré les quelques réflexions suivantes :

Il ne s'agissait pas d'un processus tuberculeux, car le cobaye inoculé par le Dr Piy Gibert offrit seulement une élévation de température de quelques dixièmes : de 37°8 qu'il avait cinq minutes après l'injection, le chiffre montait, vingt-quatre heures après, à 38°9, et descendait ensuite peu à peu jusqu'à ce qu'il arriva, quatre ou cinq jours après, à la normale. Il apparut au point d'inoculation un abcès ouvert à l'extérieur, abcès qui contenait du *Staphylococcus pyogenes aureus* à l'état de pureté. Quelques jours après, voyant ce cobaye manger parfaitement comme son compagnon de cage, sans

1. Travail lu au premier Congrès espagnol d'oto-rhino-laryngologie, tenu à Madrid le 19 novembre 1896.
2. Voir le n° 3 de la *Revue*, p. 70 et suivantes (Obs. II).

éprouver aucune gêne, je lui cassai une cuisse. Le lendemain, la température commença de nouveau à monter, arrivant tout de suite à 39°9; la région se présenta considérablement infiltrée et turgescente. La pauvre bête, cette fois, perdit l'appétit et demeura accroupie toute la journée dans un coin de sa cage. Elle resta ainsi à peu près trois jours, dans lesquels la température arriva à 40°3. Je lui désarticulai la cuisse dans l'intention d'étudier les lésions de la fracture. L'autopsie de la pièce démontra une inflammation considérable des extrémités fracturées, lesquelles se trouvaient pleines d'une sérosité sanguine et purulente, que baignaient de multiples bourgeons charnus; la moelle osseuse était excessivement enflammée, convertie presque en tissu embryonnaire. Sous le microscope, on trouva les lésions d'une ostéo-myélite infectieuse, produite par le *Staphylococcus pyogenes aureus*, d'après le Dr Piy Gibert. Le petit cobaye survécut parfaitement à l'opération, sa plaie se cicatrisa en dix à douze jours. Il passa dans cet état les mois de janvier et février, sans présenter de symptômes de chancre tuberculeux à l'endroit de l'inoculation, ni d'autres signes d'infection générale. Son compagnon de cage, au contraire, qu'on avait mis comme témoin, mourut le 1er mars, sans cause connue. On ne fit pas l'autopsie, qu'on considéra inutile pour notre cas. Finalement, le 11 juin dernier, c'est-à-dire six mois et demi après l'injection du pus, le cobaye inoculé et amputé mourut subitement. L'autopsie, que je fis le lendemain, démontra qu'il n'existait pas la moindre lésion tuberculeuse dans les poumons, ni dans le foie, ni dans les autres organes abdominaux.

Il me semble qu'avec un si grand nombre d'épreuves, la nature non tuberculeuse de la lésion cérébrale, à laquelle succomba mon opéré, demeure parfaitement établie. Le violent processus morbide qui, en si peu de temps, détruisit le périoste et perfora les os, était, selon toute probabilité, une *ostéo-myélite infectieuse aiguë des os du crâne*, terrible affec-

tion, rarement étudiée et parfaitement comparable à l'ostéo-myélite de l'adolescence.

C'est la seule façon de comprendre la marche si rapide de l'affection chez notre opéré, rapidité presque inconcevable par sa rareté. Moins de trois semaines ont suffi pour passer d'un état général excellent à une gravité excessive, chez un malade présentant déjà les symptômes d'une inflammation méningo-cérébrale, dont l'aspect clinique était, d'après les Drs Sellas et Sisternes, celui d'une méningite tuberculeuse subaiguë. Apparaît ensuite la rougeur de la région sourcilière, puis l'énorme tuméfaction de la bosse frontale, et, quelques jours après, on observe déjà la perforation de l'os, les granulations et les fongosités sur les méninges. On intervient avec la plus grande énergie deux fois consécutives, et, quand, après une lutte homérique prolongée, nous nous proposons de chanter presque victoire, survient une nouvelle infection plus violente encore, qui tue finalement le patient par la production, loin du lieu de l'opération, d'un autre foyer d'ostéo-myélite infectieuse aiguë. En très peu de jours, celui-ci perfore le pariétal, infecte les méninges et annihile complètement toute notre thérapeutique, ainsi que les forces affaiblies du malheureux malade, qui succombe en quelques heures à une méningo-encéphalite purulente, probablement assez diffuse et, par conséquent, incurable, produite, ainsi que nous l'avons démontré, par le *Staphylococcus pyogenes aureus*.

Le point de départ des dernières lésions infectieuses du pariétal était peut-être les petites fongosités méningées, situées sur la ligne médiane, en contact avec l'extrémité antérieure du sinus longitudinal que je n'osais d'abord extirper, de peur de blesser ce sinus. Cette crainte n'était, du reste, pas fondée, comme je m'en suis tout de suite rendu compte, attendu que, d'après Poirier, le sinus veineux est, dans cette région, un conduit vasculaire filiforme, sans aucune importance; j'ai osé le racler plus tard, et l'hémorragie a été facile

à dominer. Redoutant une ouverture cranienne trop considérable, je n'agrandis pas le bord interne de la perforation osseuse, qui recouvrait des fongosités. Il restait donc, au-dessous du bord interne de la perforation cranienne et en contact avec les méninges, quelques bourgeons charnus, probablement remplis de *Staphylococcus pyogenes aureus* qui, plus tard, émigrèrent en un autre endroit.

Je ne pouvais pas fermer la plaie, car il s'agissait d'une suppuration osseuse, avec des lésions méningo-cérébrales infectieuses, qu'il était utile de surveiller avec soin.

Chez ce malade, les localisations cérébrales ne servaient à rien, il n'y avait pas le moindre signe d'une paralysie motrice, sensitive ou sensorielle, ni le moindre trouble de l'équilibre, etc., ce qui se comprend parfaitement, quand on pense au point lésé. Cette observation démontre que l'extrémité antérieure des deux premières circonvolutions cérébrales est réservée aux fonctions de l'intelligence, mais que, selon toute probabilité, elle n'est pas le lieu d'un centre moteur ni sensoriel. Il est étrange que l'extirpation d'un nombre considérable de cellules pyramidales de la substance corticale de ces circonvolutions, puisque quelques centimètres cubes de substance grise furent extraits avec des portions de substance blanche, il est étrange, dis-je, que, malgré tout, on n'ait pas découvert la moindre lacune dans la mémoire, le moindre trouble dans les fonctions purement intellectuelles de l'encéphale. Faudrait-il admettre que nous ne sommes pas gauchers du cerveau, et que nous pensons presque exclusivement ou exclusivement avec le lobe frontal droit?

La résistance du malade fut grande, les manœuvres cérébrales ne furent en aucune manière la cause de sa mort. Peut-être l'introduction intempestive d'un stylet non scrupuleusement stérilisé infecta-t-elle profondément la masse encéphalique. Il est probable que la mise à nu de la plaie fut la cause de son inflammation et, par conséquent, de la hernie cérébrale post-opératoire. On sait que cette hernie est com-

plètement distincte de celle qui apparaît pendant l acte opératoire, et qui est due à l'augmentation de pression intra-cranienne, consécutive à une lésion pathologique étendue et profonde de la masse encéphalique. Ici on observa la hernie cérébrale quinze jours après la première intervention, et elle fut certainement due à l'inflammation et à l'infection de la masse méningo-cérébrale, mise à découvert par négligence de la famille de l'infortuné malade, chose qui ne serait pas arrivée si le malade, au lieu de rester dans son village, avait été opéré et, par conséquent, surveillé dans ma clinique.

Je crois avec toute franchise, Messieurs, que les cas malheureux devraient être publiés, plus que les cas heureux, d'autant plus qu'ils ne caressent pas autant notre amour-propre. La raison de ma manière de penser est celle-ci qu'avec les revers et les erreurs, nous nous instruisons beaucoup plus qu'avec les bons résultats, qui souvent nous trompent en nous donnant une confiance et une sûreté que nous ne devons pas avoir.

Ce cas prouve à l'évidence que le cerveau est très tolérant pour les traumatismes opératoires; il nous démontre que, de même que la peur du péritoine a disparu aujourd'hui, de même la peur des méninges et de la masse encéphalique doit disparaître. A part des précautions et soins spéciaux qu'exige cette nouvelle chirurgie, le secret de la réussite réside dans l'emploi de moyens ignorés des anciens chirurgiens, je veux parler de l'antisepsie opératoire.

Enfin, le résultat malheureux chez cet opéré nous indique la nécessité d'agir sans peur et de faire, dans les parois du crâne, une ouverture aussi grande qu'il sera nécessaire pour pouvoir extirper parfaitement toutes les fongosités dans les as d'ostéite avec abcès intra-cranien, de quelque nature qu'il oit. La hernie du cerveau à travers un anneau osseux qui 'étrangle, donne lieu en peu de temps à la gangrène plus ou noins étendue et profonde de son écorce et à des abcès de la ubstance sous-corticale. Dans ces cas, l'excision des portions

sphacélées doit être large, suivie de l'ouverture des abcès et d'une désinfection rigoureuse des tissus, si l'on veut voir disparaître la hernie ou l'encéphalocèle acquise. Il suffit de prendre la précaution d'appliquer un bandage bien compressif pour éviter une récidive; bien entendu, si celle-ci se présente, on devra toujours l'attribuer à un manque d'asepsie ou à un nettoyage incomplet des tissus infectés.

La suppuration avait diminué rapidement et s'était réduite à quelques gouttes insignifiantes. En outre, les symptômes cérébraux avaient disparu. Je commis alors la faute de croire que je pouvais placer un tube de drainage de plus en plus court et de plus en plus mince, et, finalement, de le supprimer. Il n'en résulta pour le moment rien de mauvais, mais il persista un petit trajet fistuleux cérébral par où sortait du pus en quantité variable, provenant de petits abcès épars dans la substance cérébrale et que j'ouvris à plusieurs reprises avec le bistouri.

Le drainage aurait donc dû être plus prolongé, d'autant plus que je ne pouvais, dans ce cas, l'établir dans le point le plus déclive.

Je vais, enfin, rapporter brièvement un autre cas de sinusite frontale, compliquée de lésions intra-craniennes, dont le cours n'offrit aucun incident notable; le malade guérit parfaitement en trois mois.

Obs. III. — *Sinusite frontale droite avec rétention de pus et sans empyème de la plupart des sinus nasaux. Symptômes cérébraux graves. Trépanation du sinus. Perforation pathologique de la paroi postéro-supérieure du même sinus dans son tiers externe. Agrandissement au dehors de l'ouverture cranienne. Élargissement de la perforation osseuse postérieure du sinus. Dure-mère fongueuse. Abcès subdural. Raclage, lavage et désinfection. Ponctions cérébrales négatives. Cicatrisations de l'ouverture de la paroi postérieure du sinus par un tissu fibreux.*

Communication large du sinus frontal avec le méat moyen (seconde opération deux mois après), *comme dans la première observation relatée plus haut. Lambeau ostéo-périostéo-cutanéen de Kœnig. Guérison.*

Il y a à peine sept mois, c'est-à-dire le 22 mars de l'année actuelle, vint me consulter un ouvrier de Tortosa, âgé de vingt-huit ans, nommé Jayme Grau, qui se plaignait de douleurs intenses dans l'œil droit et la racine du nez, et cela depuis qu'il avait contracté un rhume de cerveau, il y a au moins trois semaines. Son médecin traitant, le Dr Sabater, lui conseillait de venir me consulter, craignant quelque chose de sérieux en rapport avec le coryza dont il souffrait depuis quelques jours.

Pas d'antécédents spéciaux. Le cornet moyen, très tuméfié, remplissait tout le méat correspondant; il y avait aussi une turgescence considérable du cornet inférieur. La cocaïne réussit à peine à diminuer leur volume, et fit découvrir la présence de pus dans l'infundibulum. Cathétérisme du sinus impossible sans l'extirpation de la tête du cornet moyen. Sinus maxillaires transparents, ainsi que les deux paupières inférieures. La perforation par le méat inférieur du sinus maxillaire droit avec un fin trocart demeure négative. Fosse nasale gauche normale.

24 mars. — Extirpation de la tête du cornet moyen droit. Malgré cela, il m'est impossible de le sonder. Il en sort du pus séreux, mélangé avec du sang, en petite quantité. Le malade sent une légère amélioration.

27 mars. — Au contact, sensibilité extraordinaire de la région frontale au niveau de la racine du nez. Tuméfaction œdémateuse de l'os orbitaire dans son angle supéro-interne. Abattement. Le malade ne peut pas reposer depuis trois nuits. Température, 32°8; pouls, 88. Anorexie presque complète. Je lui défends de venir dans mon cabinet, lui promettant d'aller le voir le lendemain.

28 mars. — Quelque délire dans la nuit précédente. Température, 38°4; pouls, 92. Vomissements, prostration physique accentuée, état somnolent. Je propose à la famille du malade la trépanation, qui est acceptée et que j'exécute le lendemain.

29 mars. — Chloroformisation. La moitié interne des sourcils droits est rasée. Aidé des Drs Francisco Ortiz, Enrique Lacal et Grau, je pratique une incision le long du bord orbitaire supérieur, etc., comme dans les deux cas antérieurs. Je détache la périoste et, avec la gouge et le marteau, je fais sauter la lame externe du sinus dans l'endroit correspondant. Cette lame est très délicate et friable. Apparait tout de suite du pus sanguinolent en abondance, sans fongosités. La muqueuse est rouge et tuméfiée, saignant au moindre contact du stylet. Du tissu de granulation se trouve seul dans le tiers interne de la paroi postéro-supérieure de ce sinus. Le stylet découvre ici un manque de résistance, et,

comme je vois que je pénétrerais dans la cavité cranienne, je m'abstiens d'appuyer sur ce point. En effet, bien que l'instrument soit parfaitement *aseptique* au passage à travers les granulations infectées, il se chargerait de germes pyogènes qui, placés au-dessous des méninges et dans la substance cérébrale, amèneraient rapidement une infection de ces organes. Je racle avec les plus grands soins ces granulations, me servant d'une fine petite cuillère et de la double curette de Krause pour les fongosités nasales.

J'agrandis de quelques millimètres en dehors l'ouverture de la lame extérieure du frontal, car je me trouve en présence d'un sinus frontal assez grand, mesurant 4 centimètres de largeur sur 2 centimètres et demi de hauteur. Avec une cloison médiane rejetée vers la gauche (chose que j'ai observée dans la majorité de pièces anatomiques que je possède), il m'est très difficile, même en me servant de gouges coudées spéciales, de mon invention, que je vous montrerai tout à l'heure, d'agrandir et de régulariser l'ouverture de la paroi postéro-supérieure de ce sinus, car elle se trouve trop éloignée, dans la proximité de l'angle externe.

Avec les gouges dont je parle, je sépare la dure-mère et j'agrandis l'ouverture de la paroi postérieure du sinus frontal; je donne de la sorte issue à un peu plus de trois petites cuillères de pus sanieux et de mauvaise nature. Malgré cela, la dure-mère est fongueuse et ramollie dans l'étendue de quelques millimètres. Les bords de l'ouverture, qui ont environ 11 millimètres de diamètre, recouvrent à la périphérie une membrane saine et résistante, bien que baignée de pus. Il existe seulement au centre des fongosités du volume d'un pois, que j'extirpe avec précaution, découvrant ainsi une petite solution de continuité dans les méninges. Avec un petit bistouri, je fais une incision cruciale dans la dure-mère. J'en soulève les quatre bords, et je les trouve adhérents aux enveloppes cérébrales et à l'encéphale. Je racle avec le plus grand soin tout le tissu pathologique sous-jacent jusqu'au moment où je rencontre la substance nerveuse saine. Ensuite, j'introduis dans la profondeur d'environ 3 centimètres un petit trocart d'un millimètre de diamètre, d'abord à droite, puis en bas, et, finalement, un peu en dedans, sans le moindre résultat.

Comme il est impossible de suturer les quatre lambeaux de la dure-mère, je me borne à désinfecter la région avec une solution de chlorure de zinc à 5 %. Je ne rétablis aucune communication entre le sinus et la cavité nasale, bien que le conduit fronto-nasal se trouve presque complètement obstrué. Iodoforme en poudre,

gaze iodoformée. Dans la cavité du sinus, ouate phéniquée et bandage. Pas de suture sur la plaie cutanée.

L'opération dura près de trois heures. Malgré cela, aucun incident ne se présenta pendant l'anesthésie.

Une fois réveillé, le malade voulut aller seul dans le lit qu'on lui avait préparé; il le fit sans chanceler sensiblement. Bouillon et vin. A deux heures du soir, le thermomètre marquait 38 degrés; pas de vomissements pendant toute la journée, ce qui m'étonna un peu. Bien qu'abattu, ce qui se comprend aisément, le malade se trouvait dans un état très satisfaisant.

30 mars. — Température, 37°6; pouls, 84, à huit heures du matin. Tête débarrassée, physionomie souriante, aucune douleur. Bouillon avec un peu de pain deux fois par jour. Le soir : température, 37°3; pouls, 80.

15 avril. — Il y a déjà plus de huit jours que le malade se lève et vient se faire panser dans mon cabinet. Il mange parfaitement; la perforation de la paroi postérieure du sinus frontal se comble par un tissu embryonnaire d'excellente nature.

15 mai. — L'ouverture postérieure du sinus frontal se trouve déjà complètement fermée par adhérence de la dure-mère à la périphérie et par formation de tissu résistant et fibreux au centre. La cavité du sinus frontal continue à suppurer un peu, principalement au niveau du plancher et dans l'entourage de l'ouverture du canal fronto-nasal, où se sont formées quelques fongosités. Raclage de ces fongosités et chlorure de zinc à 15 °/o.

3 juin. — La chose étant au même point, je propose au malade une seconde opération, qui est acceptée; je me rends donc à son domicile. Après avoir chloroformé le malade, je fais avec une fine gouge, comme dans le premier cas décrit plus haut, une large communication entre le plancher du sinus et le méat moyen; je fais sauter une bonne partie de sa portion postérieure et interne, avec la plus grande précaution, pour ne pas perforer la lame quadrangulaire de l'ethmoïde, ni blesser la paroi interne de l'orbite.

Après avoir raclé et désinfecté au chlorure de zinc à 15 o/o l'orifice de communication, j'y place une grosse mèche de gaze iodoformée. J'arrête l'hémorragie, qui est abondante; je me propose d'obturer l'ouverture externe du frontal avec un lambeau autoplastique ostéo-périostéo-cutané de Kœnig.

Dans ce but, je taille l'os en biseau sur sa face externe et je détache peu à peu la peau et le périoste de leurs adhérences dans la circonférence du trou frontal, dans une étendue suffisante pour les mobiliser. Je circonscris ensuite un lambeau oblique dans la

région frontale, presque parallèlement à l'ouverture cranienne. Le pédicule, situé à la partie inférieure, touche la ligne courbe formée par le tiers interne des sourcils du côté gauche *(fig. 1)*. Ce lambeau fait partie, dans son bord inférieur un peu concave, du bord interne de l'ouverture du frontal. Il dépasse de 4 ou 5 millimètres en long et en large l'extrémité externe de l'ouverture qu'il faut tamponner. Une fois le lambeau détaché jusqu'à l'os, j'essaie, au moyen d'une gouge plane et fine, de séparer l'une de

FIG. 1.

l'autre, avec lenteur et précaution, les deux lames du frontal, en plaçant toujours la face oblique de la gouge vers le bas, afin d'éviter une perforation de la lame interne. Ce temps fut excessivement difficile et laborieux, bien que je l'eusse déjà essayé d'avance quatre ou cinq fois sur le cadavre; je ne réussis à détacher la lame externe de l'os que par petits fragments de quelques millimètres de diamètre, collés au périoste à leur surface extérieure.

Ceci fait, j'avivai, au moyen de ciseaux courbés, la peau de l'ouverture frontale dans toute sa circonférence. Après avoir détaché quelques petites particules osseuses de la racine du pédicule, pour faciliter la mobilisation du lambeau, je désinfecte ce dernier avec soin et le suture aux bords correspondants de la solution de continuité par quelques points de fin catgut, excepté dans l'angle inféro-interne, où je place un petit drain de 3 millimètres de diamètre.

Naturellement au-dessus de l'endroit où l'on sutura le lambeau, resta une surface sanglante *(fig. 2)*, où l'on prit à découvert le diploé de l'os frontal. Bien que les deux lames, qui forment le sinus, se trouvent à cette hauteur et en cet endroit de nouveau réunies, la couche osseuse ainsi formée était assez délicate pour

qu'on eût à craindre une perforation ou tout au moins une fente de la lame vitrée. La portion d'os mise à découvert par la translation du lambeau resta beaucoup moins large que le lambeau lui-même, car la portion de peau triangulaire, qui formait la lèvre supérieure de l'ouverture, une fois détachée de ses adhérences, cacha une bonne partie de la surface qu'il s'agissait de recouvrir.

Iodoforme, gaze, ouate phéniquée et bandage approprié.

FIG. 2.

7 juin — La température s'éleva seulement de quelques dixièmes deux ou trois jours après l'opération, et le lambeau en grande partie fut réuni par première intention. Tout allait pour le mieux et, de son côté, le malade mangeait avec bon appétit. Je désinfectai avec soin la face interne du bras gauche de l'opéré, ainsi que la surface sanglante mise à découvert et je coupai avec des ciseaux courbés quatre ou cinq fragments dermo-épidermiques, que je transplantai sur la surface sanglante de la région frontale.

13 juin — Plaie cicatrisée quant au lambeau ; je supprime le tube de drainage. Deux greffes sur cinq ont pris. On enlève aujourd'hui, c'est-à-dire dix jours après l'avoir placée, la mèche de gaze iodoformée mise dans le canal de communication entre le méat moyen et le sinus frontal. Malgré cet oubli impardonnable, la mèche extraite n'est pas décomposée et ne sent pas mauvais, pas même à son extrémité inférieure en contact avec les germes des fosses nasales.

12 juillet — L'épidermisation s'est étendue si rapidement, en partant des deux greffes qui ont pris, que je crois inutile d'en faire de nouvelles. Le lambeau ostéo-périostique a assez de résistance, bien que celle-ci soit un peu inégale. Il sort une certaine quantité de pus par l'ouverture de communication du sinus frontal avec le

méat moyen, et l'on y observe quelques granulations; je les cautérise avec le chlorure de zinc pur, mis à l'extrémité d'un stylet courbé pourvu d'un peu d'ouate.

28 juillet — Guérison définitive de la plaie frontale et de la cavité du sinus qui ne suppure plus et qui offre (ce qu'on peut observer avec le spéculum nasal et par réflexion avec un petit miroir laryngien) une surface polie, nacrée et luisante par places, d'un rose poli et inégal. En effet, étant donnée l'immense ouverture qui existe sur le plancher de ce sinus et d'autre part, tenant compte de ce que la bulle et les cellules ethmoïdales antérieures, ainsi que la tête du cornet moyen, ont été supprimées par l'opération, il est facile de se rendre compte qu'il reste assez d'espace pour explorer avec un petit miroir laryngien d'un centimètre de diamètre, introduit dans la fosse nasale, presque toute la cavité du sinus qui est ridée et inégale sur sa face antérieure.

Des observations qui précèdent, nous pourrons, je crois, déduire les conclusions suivantes :

1° Dans les sinusites frontales avec rétention absolue ou presque absolue du pus, il faut trépaner par la voie frontale le plus rapidement possible.

2° Après avoir ouvert, raclé et désinfecté convenablement le sinus, on peut parfaitement fermer de prime abord la plaie extérieure, à condition d'établir une large communication entre le sinus et le méat moyen, ce qui réussit, sans qu'il soit nécessaire de laisser à demeure un tube de drainage.

3° Quand des symptômes cérébraux se présentent (somnolence, vomissements, etc.), il faut craindre une perforation de la paroi postérieure du sinus et la pénétration du pus dans la cavité encéphalique. Dans ce cas, il faut ouvrir au plus vite la paroi postérieure du sinus, racler les fongosités, mettre sans crainte à découvert toute la dure-mère malade, la racler et explorer avec un petit trocart la masse encéphalique. Cette opération n'est pas dangereuse, si elle est bien exécutée.

4° Si nous arrivons à temps, nous trouverons une collection purulente extra-durale, et bien que la dure-mère puisse être déjà fongueuse, la lésion est encore parfaitement curable.

5° En n'intervenant pas opportunément, ou en intervenant

timidement, la lésion se généralise, et le malade peut mourir par méningo-encéphalite diffuse aiguë, affection au-dessus de nos ressources thérapeutiques.

SOCIÉTÉ DE LARYNGOLOGIE DE BUDAPEST

Séance du 23 janvier 1896.

M. Navratil communique un **cas de rhinosclérome** observé chez une femme de trente-cinq ans. L'affection débuta il y a sept ans par une tumeur rouge, du volume d'une lentille, siégeant dans l'intérieur de la cavité nasale. Depuis lors, cette tumeur ne cessa de s'accroître. Le nez et la lèvre supérieure sont très épaissis. La malade n'a jamais éprouvé de douleurs. Il y a trois ans, une partie de la tumeur fut excisée par un chirurgien.

La portion cartilagineuse du nez et le tiers moyen de la lèvre supérieure se sont transformés en une seule tumeur qui, en général, permet de reconnaître les limites et la forme de chacun de ces organes. La tumeur nasale présente une largeur de $5^{cm}1/2$, une hauteur de 3 centimètres et une épaisseur de $1^{cm}1/2$. Les dimensions respectives de la tumeur labiale sont : 5 centimètres, $2^{cm}1/2$ et $1^{cm}1/2$. La tumeur présente une ligne de séparation nette d'avec les tissus sains voisins; elle est d'un rouge bleuâtre, couverte à ses bords d'un épithélium épaissi; sa surface présente quelques points ulcérés; sa consistance est dure, douleurs nulles. Une autre tumeur, des dimensions d'une noix, lisse, molle, couverte d'une muqueuse rouge, se trouve dans la fosse nasale droite. Les deux fosses nasales sont complètement obstruées.

La voûte palatine et le voile du palais sont un peu abaissés; sauf une légère rougeur, leur muqueuse paraît absolument normale. Larynx et pharynx sains. Dans chaque région sous-maxillaire, on trouve un ganglion du volume d'une noix. La malade est très amaigrie. A l'examen des autres organes, on ne trouve rien de pathologique.

Deux lambeaux excisés, un de la tumeur nasale, l'autre de

la tumeur labiale, sont soumis à l'examen microscopique. Les coupes montrent le tableau physiologique si caractéristique du rhinosclérome.

Les bacilles et l'abondance extraordinaire de cellules plasmatiques, qui altèrent si profondément la structure du rhinosclérome, étaient parfaitement visibles. Pour cette raison, le rhinosclérome, comparé aux autres tumeurs, mériterait plutôt la dénomination de *plasmome.*

Ce qui donne à ce cas un intérêt particulier, c'est l'intégrité du larynx et du pharynx, malgré le volume de la tumeur. Après ablation de la tumeur labiale, la perte de tissu devra être réparée par une opération plastique. La tumeur nasale devra être enlevée au thermocautère.

M. Morelli a observé, de son côté, un cas de rhino et pharyngo-sclérome, où l'affection s'était étendue aux ailes du nez et au voile du palais; l'ablation fut effectuée au thermocautère, avec un résultat favorable. Malheureusement, ces tumeurs récidivent presque toujours, quand même on enlève tout ce qui est malade; on n'opère donc que pour procurer au malade un soulagement, surtout dans les cas d'obstruction nasale où le malade est obligé de respirer par la bouche. Dans le cas qui vient d'être présenté, l'opération, pour être complète, comporterait trop de souffrances pour la malade déjà si amaigrie et affaiblie.

Depuis l'introduction de la sérothérapie, des tentatives ont été faites dans cette direction, mais sans grand résultat. On devrait instituer des expériences avec des inoculations de sclérome et avec de la sclérine.

M. Baumgarten a vu beaucoup de cas de rhinosclérome, mais aucun n'était aussi prononcé que celui de M. Navratil. Des cas pareils sont aussi rares que ceux qui se trouvent tout à fait au début. L'auteur a observé un malade chez lequel l'affection était limitée aux ailes du nez et à la cloison. En ce qui concerne le traitement opératoire, Billroth n'opérait jamais un sclérome; on devrait plutôt essayer la sclérine.

M. Navratil se déclare prêt à essayer la sérothérapie; mais c'est là une question d'avenir. En ce qui concerne son cas, il croit qu'une opération plastique exécutée au moyen d'un lambeau emprunté à la joue correspondante serait le traitement qui conviendrait le mieux et pourrait donner de très bons résultats, puisque la tumeur labiale paraît pouvoir être enlevée très facilement; la tumeur nasale

sera plus difficile à enlever et une opération plastique y aurait moins de chances de réussir. Si d'ici là l'auteur se trouve en possession du sérum antiscléromateux, il lui donnera la préférence, et n'aura recours au galvanocautère qu'en cas d'insuccès.

Dr JANKELEVITCH.

BIBLIOGRAPHIE

Surdité verbale de conductibilité, surdité verbale pure, par les Drs HÉLOT, HOUDEVILLE et A. HALIPRÉ, de Rouen [1].

Quelques considérations générales sur les centres de perception et de transmission du langage articulé et écrit et sur leurs moyens de communication entre eux précèdent une fort intéressante observation recueillie avec tout le soin désirable.

Un homme de trente-deux ans, alcoolique, présentant de longue date des traces d'otite catarrhale chronique due à d'anciennes végétations adénoïdes, après des libations successives échelonnées dans un délai de douze jours, tombe subitement dans le coma et fait une chute sur la tête.

En se relevant, il parle parfaitement, mais ne comprend plus ce qu'on lui dit. Il entend qu'on lui adresse la parole, reconnaît les sons, distingue la voix humaine, comprend le roulement d'une voiture et sait se garer, les sons musicaux, etc.; mais il ne se rend plus compte du sens des mots qu'on prononce devant lui; bien plus, il lui est impossible de les répéter.

Il parle correctement, lit à la perfection, écrit de même, sait dessiner, raisonne très bien intérieurement, peut compter les syllabes des mots dits devant lui; enfin, avec un peu d'habitude, il arrive à lire sur les lèvres et à comprendre le langage d'autrui; mais si on cause derrière lui, il n'attribue plus aucun sens aux paroles prononcées.

Le malade entendant les sons d'une part, se parlant intérieurement d'autre part, les centres corticaux de réception des sensations auditives et du langage articulé sont donc intacts,

1. Masson et Ce, éditeurs.

et force est aux auteurs de localiser la lésion au faisceau d'association qui réunit ces deux centres.

Leur diagnostic est donc : lésion sous-corticale du faisceau de conductibilité unissant le centre auditif commun au centre auditif verbal, autrement dit *surdité verbale pure*. Les auteurs pensent que la rééducation est possible ; le malade utilisera pour cela les centres analogues de l'hémisphère droit de son cerveau. (*Rev. neurol.*, extrait, 1896.) Dr Brindel.

REVUE GÉNÉRALE ET ANALYSES

BOUCHE ET PHARYNX BUCCAL

Relation d'un cas d'hémorragie de l'amygdale linguale *(Report of a case of bleeding from the lingual tonsils)*, par le Dr Hall Fister.

Il s'agit d'une jeune institutrice de vingt-cinq ans sans antécédents morbides, souffrant depuis deux mois de violents accès de toux et de douleurs à la déglutition. La malade présentait tous les signes physiques d'une tuberculose à marche aiguë : amaigrissement, anémie, inappétence, insomnie ; trois ou quatre fois par jour, pendant les accès de toux, se produisaient d'abondantes hémoptysies qui effrayaient beaucoup la patiente, la rendaient anxieuse et neurasthénique.

Les poumons n'offraient absolument rien d'anormal et ne donnaient pas l'explication de ces hémoptysies. Mais à l'examen laryngoscopique on trouva l'amygdale linguale extrêmement hypertrophiée et parcourue par des veines tuméfiées et variqueuses, saignant au moindre attouchement. L'hypertrophie amygdalienne et les varices ont été traitées au galvanocautère deux fois par semaine de façon à pouvoir réduire les veines variqueuses une par une. Après la première séance les hémoptysies et la toux cessèrent ; l'appétit et le sommeil revinrent ; le moral de la malade s'est également relevé au fur et à mesure du traitement. L'état général s'est rapidement amélioré sous l'influence d'une médication tonique. Deux mois plus tard la malade était complètement guérie. L'auteur conclut qu'il faut

toujours examiner avec soin l'amygdale linguale quand on se trouve en présence d'hémoptysies dont l'état des organes respiratoires n'explique pas l'origine. (*The Laryngoscope,* n° 4, octobre 1896.)

TRIVAS.

Tonsille pharyngienne et palatine comme portes d'entrée primaires de la tuberculose *(Pharynx- und Grumentonsille Eingangspforten der Tuberculose),* par le Dr G. GOTTSTEIN.

L'auteur fait la communication de 6 cas de tuberculose primaire des tonsilles pharyngienne et palatine; 3 cas de tuberculose de la tonsille pharyngienne hypertrophiée, un de la palatine et un des deux ensemble, proviennent de la policlinique du prof. Stork, de Vienne, le sixième de la policlinique de feu le prof. Gottstein, de Breslau. Tous ces cas n'ont offert cliniquement aucun indice de tuberculose, et ce n'est que l'examen systématique de toutes les tonsilles extirpées qui l'a fait découvrir. En tout, on a examiné 33 amygdales pharyngées, dont 4 furent trouvées tuberculeuses, soit 12 %, et 20 tonsilles palatines, dont 2 furent trouvées tuberculeuses, donc 10 %.

L'auteur en conclut qu'il faut procéder à l'opération de toutes les tonsilles hypertrophiées, aussi bien pharyngiennes que palatines, et pas seulement quand elles produisent une gêne de la respiration, mais pour obvier à la possibilité d'infection de l'organisme par ces foyers. (*Berlin. klin. Wochens.*, nos 31 et 32, 1896.)

BAYER.

NEZ ET PHARYNX NASAL

Des modifications pathologiques de l'ethmoïde à la suite d'hypertrophies inflammatoires de la muqueuse nasale et de polypes du nez *(Ueber die pathologischen Veränderungen der Siebbeinknochen im Gefolge der entzündlichen Schleinhauthypertrophie und der Nasenpolypen),* par le Dr HAJEK, de Vienne.

On sait que Woakes considérait ce qu'il a appelé la « necrosing ethmoïditis » comme une des principales causes de l'hypertrophie de la muqueuse nasale et des polypes du nez. Cette opinion de Woakes a trouvé très peu de partisans. Zuckerkandl, entre autres, a démontré, sur des nombreuses préparations que la necrosing ethmoïditis, au lieu d'être la cause des affections nasales en question, en est le plus souvent l'effet; et encore dans ces cas, il ne s'agit pas, comme le voulait Woakes,

d'une nécrose de l'ethmoïde proprement dite, mais d'une simple propagation d'une affection qui, ayant débuté à la surface de la muqueuse, finit par envahir successivement toutes les couches du cornet moyen.

L'auteur vient de son côté communiquer les résultats de quelques examens anatomo-pathologiques qu'il a pratiqués à ce point de vue.

Les cas soumis à cet examen se distribuent comme suit :

a) 5 cas d'hypertrophie due à un simple catarrhe de la muqueuse nasale, sans autres complications.

b) 7 cas d'hypertrophie consécutive à une inflammation purulente ou muco-purulente des sinus.

c) 5 cas d'hypertrophie du cornet moyen avec prolifération polypeuse simultanée sur le côté externe du cornet et dans le méat moyen.

d) 12 cas de polypes, dont huit présentant une sinusite simultanée.

Si nous nous rappelons l'anatomie normale d'un cornet, du cornet moyen en particulier, nous voyons que sa partie osseuse représente une substance spongieuse formant des cavités médullaires, et ces dernières, remplies d'une substance médullaire, se trouvent en continuité avec la muqueuse qui tapisse le cornet, une seule et même branche artérielle nourrit toutes les parties constituantes du cornet : muqueuse, périoste, os. Il est donc clair au premier abord qu'une affection ayant débuté dans une des couches constituantes du cornet, pourra très facilement s'étendre aux autres, ceci est vrai surtout pour les affections inflammatoires. Mais dans quelle couche ces affections prennent-elles le plus souvent naissance ?

En ce qui concerne l'inflammation et l'hypertrophie consécutive, l'auteur en a observé trois degrés.

a) Il y a des cas où l'inflammation reste limitée à la surface de la muqueuse. Très rarement l'inflammation s'avance jusqu'à la couche glandulaire, et plus rarement encore jusqu'au périoste. Mais l'os lui-même reste toujours intact dans ces cas, qui constituent cependant la majorité. Voilà un premier argument invoqué contre la théorie de Woakes qui affirmait qu'un cornet moyen sain constitue une exception.

b) A un degré supérieur, nous voyons l'inflammation s'étendre jusqu'à la substance médullaire. L'infiltration inflammatoire de cette dernière ne s'était formée que par pénétration dans la profondeur de l'infiltration inflammatoire de la muqueuse. C'est donc toujours cette dernière qui a servi de point de départ. Le processus inverse ne s'observe jamais. Au point de vue clinique, cette inflammation profonde de la muqueuse comprend des cas de dégénérescence polypoïde prononcée, associée ou non à un empyème de sinus ou à des formations polypeuses.

L'auteur a fait en outre la remarque que l'hypertrophie œdémateuse de la face concave du cornet se comporte vis-à-vis de l'os sous-jacent de la même manière que l'hypertrophie dure de la face convexe. Il n'existe donc pas de différence essentielle entre l'hypertrophie dure et l'hypertrophie molle ou œdémateuse dont l'histologie n'est autre que celle des polypes.

c) A un degré plus élevé encore, nous aurons une participation de la partie osseuse du labyrinthe ethmoïdal. Cette participation peut se faire de deux manières : 1° par prolifération osseuse ; 2° par résorption osseuse.

Dans le premier cas, la couche nutritive du périoste donne naissance à des ostéoblastes qui, par juxtaposition, formeront de nouvelles couches osseuses. L'épaississement de l'os sera tantôt diffus, tantôt localisé. Dans ce dernier cas, l'os est recouvert d'apophyses osseuses, très fragiles, qui à la sonde donneront facilement l'illusion d'une carie osseuse.

Dans la seconde catégorie de cas, caractérisée par résorption ou raréfaction osseuse, nous voyons les trabécules osseux disparaître, les espaces de Hanshipp augmenter de volume. L'os tout entier devient fragile, crépite à la sonde. C'est peut être cette fragilité de l'os qui est une des causes de l'erreur de Woakes qui l'a expliquée par une nécrose de l'ethmoïde.

Comment se fait-il qu'il y ait prolifération osseuse dans un cas et raréfaction dans l'autre, l'affection causale étant la même dans les deux cas? Martin en a donné l'explication suivante que l'auteur trouve assez plausible : d'un côté, l'infiltrat inflammatoire peut amener une thrombose par compression veineuse, d'où diminution dans l'apport de matériaux nutritifs aux tissus ; de l'autre côté, cette même infiltration peut provoquer une

congestion du périoste et consécutivement une augmentation dans l'apport de matériaux nutritifs. Selon la prédominance du premier et du second de ces deux facteurs, il y aura résorption ou prolifération osseuse.

Les mêmes phénomènes de prolifération ou de raréfaction ont été constatés dans les parties osseuses ayant servi de point d'insertion à des polypes. Mais partir de ce fait pour prétendre, comme l'a fait Woakes, que l'ostéite proliférante ou raréfiante est un des facteurs essentiels des formations polypeuses, serait une erreur. Un polype n'est autre chose qu'une hypertrophie œdémateuse de la muqueuse qui, dans beaucoup de cas, peut rester parfaitement limitée aux couches superficielles du cornet. Si donc l'origine périphérique des polypes paraît incontestable, on ne peut cependant pas nier d'une façon absolue la possibilité d'une origine centrale. Dans quelques cas, exceptionnels il est vrai, un traumatisme, provoquant une hémorragie dans les espaces médullaires, peut donner lieu à une inflammation qui, du centre s'étend à la périphérie. Mais ces cas, comme nous venons de le dire, ne s'observent que très rarement. (*Arch. f. Laryngol. und Rhinol.*, Band IV, Heft 2, 1896.)

Dr Jankelevitch.

Traitement opératoire des ostéomes des cavités nasales et nouvelle prothèse pour le maxillaire supérieur (*Operativnoé letchenié osteom nossovich polostei i novii protèse dlia verchnei tcheliousti*), en russe, par P.-J. Tichov.

Se basant sur un certain nombre de cas recueillis dans la littérature scientifique et sur les observations personnelles qui font le sujet de son travail, l'auteur tire les conclusions suivantes en ce qui concerne le pronostic et le traitement des ostéomes des cavités nasales :

1° Les ostéomes des cavités accessoires du nez sont des néoplasies bénignes.

2° On peut en pratiquer l'ablation malgré l'extrême ancienneté de l'affection, ce qui eut lieu dans les deux cas rapportés par l'auteur, où le pronostic favorable a été justifié par l'intervention.

3° Le traitement chirurgical des ostéomes, ayant une large base, offre de grandes difficultés.

4° Les principaux dangers au cours de l'opération sont l'hémorragie et le choc, mais il en est un autre, le plus redoutable et qu'on ne peut toujours prévoir, c'est la perte de la vue.

5° Aussi bien pendant l'intervention qu'après, une attention particulière doit être accordée à l'état de l'organe de la vision.

Les complications du côté de l'appareil optique peuvent reconnaître pour cause :

a) Des troubles de la circulation dans les parties périphériques et centrales du nerf optique consécutifs à des hémorragies survenant au cours de l'opération.

b) Une lésion du nerf optique, ou bien :

c) Une fracture dans la région de la gouttière optique avec une hémorragie consécutive dans le tronc nerveux.

En ce qui regarde les résultats du traitement chirurgical des ostéomes, nous devons d'abord mentionner le travail de Bornhaupt[1], qui embrasse la littérature de la question jusqu'en 1881. Sur les 35 cas d'ostéomes des cavités nasales recueillis par cet auteur et où eut lieu une intervention chirurgicale, 17 ont été suivis d'une guérison complète, 8 d'une issue fatale; dans 3 cas la terminaison n'a pas été signalée; sur les 8 cas mortels, dans 6 la mort était due à une méningite ou à des tumeurs cérébrales; dans un autre, elle est survenue au milieu de phénomènes d'épuisement général. Au point de vue du siège de la tumeur, la mortalité se répartit ainsi : sinus frontaux, 6 cas; sinus maxillaires, 0; sinus sphénoïdaux, 1 cas. Parmi les accidents qui étaient venus compliquer l'opération, ont été également signalés des cas d'ouverture de la cavité cranienne avec chute de la dure-mère et épuisement général. Pour ce qui est de l'organe de la vision, sur 14 interventions pour ostéome des sinus frontaux, la vue s'est considérablement améliorée dans 3 cas. Sur 12 opérations pour ostéomes des sinus sphénoïdaux et 8 de l'antre d'Highmore, la vue a été conservée dans 2 cas et s'est rétablie dans 1 seul. Si nous passons maintenant à l'examen des 27 cas d'ostéome recueillis par l'auteur russe après 1881, nous voyons que l'intervention chirurgicale a donné 19 guérisons et 5 issues fatales dont 1 à la suite de cachexie

1. *Langenbeek's Archiv*, vol. XXVI.

et 4 d'accidents méningitiques. Les complications, observées sur les malades guéris, sont : parésie et hémiplégie du côté gauche après l'ablation d'un ostéome du sinus frontal gauche; formation d'un trajet fistuleux du sac lacrymal, ouverture de la cavité cranienne, et lésion de la dure-mère. Dans les cas de ce groupe n'ont pas été observés des troubles du côté de l'appareil optique consécutifs à l'opération.

L'appareil prothétique employé par l'auteur dans un cas d'ostéome du sinus maxillaire est formé de deux parties essentielles : d'un chevron de proportions plus grandes que celui dont on se sert dans la rhinoplastie et d'une lamelle latérale destinée à compléter l'insuffisance du maxillaire. La base du chevron a la forme d'un triangle isocèle à angles légèrement arrondis; le dos du chevron est représenté par une lamelle percée d'orifices et pliée en forme de toit; le dos commence au niveau de l'angle aigu du triangle et s'arrête à $1^{cm}5$ de sa base. Au chevron est adaptée par son bord interne une lamelle irrégulièrement quadrilatère, placée du côté gauche du triangle et munie d'un certain nombre d'orifices. Tout l'appareil est en or et il a été confectionné d'après les indications du professeur Rasoumovsky. (*Liétopis Rousskoï Chirourguii*, vol. I, fasc. 5, 1896.)

TRIVAS.

Sténose nasale double par exostose due à la syphilis héréditaire, par le Dr RIPAULT.

Un malade, âgé de treize ans, entre, en décembre 1895, dans le service du Dr Gouguenheim, pour sténose nasale double remontant à deux ans environ. Il existe deux saillies symétriques, répondant aux apophyses montantes des maxillaires supérieurs : ces saillies, dures et régulières, font corps avec l'os et ne sont autre chose que deux exostoses typiques.

Les fosses nasales sont obstruées par les deux tumeurs qui plongent dans leur cavité, vont s'adosser à la cloison, et se prolongent dans leur intérieur jusqu'au niveau des choanes.

La muqueuse qui les recouvre est normale et elles sont immobiles.

Il existe du larmoiement, bien que les canaux nasaux ne soient pas comprimés.

Le diagnostic d'exostose syphilitique s'appuie sur les renseignements suivants : trois frères du petit malade sont morts de convulsions, en très bas âge, et le père paraît avoir été soigné, à Saint-Louis, pour des accidents spécifiques antérieurs.

L'opération a été pratiquée en deux fois; un seul côté fut soigné à la première intervention. Après incision dans le pli naso-génien, la portion d'exostose qui faisait saillie à l'extérieur fut enlevée à la gouge et au maillet; l'aile du nez, rabattue ensuite par section de l'os propre, permit d'arriver sur la tumeur intra-nasale. Cette dernière fut attaquée de la même façon que la première, et un tunnel fut creusé dans l'exostose. Peu de sang. Dix jours après, même opération de l'autre côté. On obtint ainsi une perméabilité suffisante des fosses nasales et le larmoiement disparut à peu près complètement.

Le malade, soumis à un traitement spécifique, a été envoyé six semaines après à Berk. L'auteur espère que la guérison se maintiendra. (*Ann. des mal. de l'oreille*, n° 9, sept. 1896.)

Dr Brindel.

LARYNX ET TRACHÉE

Une autre sangsue du larynx extraite par les voies naturelles *(Un' altra sanguiniga della laringe estratta per le vie naturali)*, par le Dr N. Palazzolo.

La pénétration de sangsues *(Hæmopis vorax)* dans les voies respiratoires supérieures constitue un phénomène assez fréquent en Sicile. L'auteur en a déjà publié une observation l'année dernière.

Cette fois il s'agit d'un homme de cinquante-huit ans qui, après s'être désaltéré à une fontaine de campagne, fut pris d'une toux et d'une expectoration sanguinolente, accompagnées d'une sensation de corps étranger et de piqûre dans le larynx. Un émétique, prescrit le lendemain, provoqua bien des vomissements, mais les symptômes ne s'amendèrent pas. Au moment où l'auteur vit le malade, celui-ci souffrait depuis dix jours, et, dans cet intervalle, il eut un accès de suffocation dont il faillit mourir.

Le pharynx présente un état catarrhal et sa muqueuse est parsemée de nombreuses stries sanguinolentes. A l'examen du

larynx, on constate un corpuscule noir luisant, occupant le ventricule de Morgagni gauche; l'extrémité libre de ce corps s'allonge et se raccourcit alternativement; dans le premier cas, elle se porte sous la corde vocale gauche et vers la région postérieure du larynx; dans le second cas, elle rentre complètement dans le sinus, jusqu'à devenir invisible. Il n'y avait pas de doute que ce corps étranger fût autre chose qu'une sangsue. Après cocaïnisation du pharynx et du larynx, l'auteur est arrivé à extraire la sangsue avec une pince de Fauvel. A l'état de repos, cette sangsue mesurait en longueur 3 centimètres et demi, et atteignait 10 centimètres à l'état d'extension. Son épaisseur était de 1 centimètre.

L'auteur insiste sur la nécessité de l'extraction immédiate dans les cas de sangsues du larynx, puisque, dans quelques observations, on voit leur présence n'occasionner que très peu de symptômes graves; dans d'autres, au contraire, les malades sont morts par asphyxie.

Sur 16 cas de sangsues du larynx observés en Italie, 13 appartiennent à la Sicile (province de Catagne). (*Bollett. delle malattie dell' orecchio, della gola e del naso*, n° 16, 1896.)

Dr JANKELEVITCH.

Paralysie bilatérale des nerfs récurrents due à un rétrécissement de l'œsophage par tumeur maligne (*Bilateral paralysis of the recurrent laryngeal nerves due the malignant stricture of the œsophagus*), par le Dr Franck SAVERRY.

Il s'agit d'un malade de cinquante-quatre ans, qui souffrait depuis quelques mois d'une certaine difficulté à avaler, surtout les aliments solides. Il n'éprouvait au début aucune douleur et n'avait pas maigri. Rien dans la région du cou, ni dans le pharynx; tube digestif et poumons également normaux; absence de tumeur ganglionnaire. En administrant au malade une gorgée d'eau, on entend pendant la déglutition un bruit de glou-glou, comme si le liquide passait à travers un canal rétréci.

L'examen du larynx ne révèle rien d'anormal. Une bougie en soie élastique n° 12 est introduite dans l'œsophage; les numéros supérieurs ne passent pas; le rétrécissement siège à neuf pouces et demi à partir des dents. On pose le diagnostic

de rétrécissement de l'œsophage par tumeur maligne. On passe la bougie deux fois par semaine et l'on administre du sublimé et de la quinine. La sensation de pesanteur que le malade éprouvait au début disparaît; la déglutition devient plus facile. Quelque temps après le rétrécissement est devenu plus prononcé, de sorte qu'il était difficile de trouver une bougie qui pût être introduite dans l'œsophage. La gêne de la déglutition variait, devenant plus difficile tantôt pour les liquides, tantôt pour les solides. En même temps survint une douleur à l'épaule droite et, quelques jours plus tard, une bronchite, de sorte que le malade, qui jusque-là pouvait vaquer à ses occupations, fut obligé de s'aliter. La bronchite évolua sans incidents et les douleurs d'épaule cédèrent à une médication calmante.

Mais le malade réduit à une nourriture liquide commença à maigrir. Un jour en prenant de la nourriture il s'aperçut que, dès que les aliments arrivaient dans l'arrière-gorge, ils provoquaient une toux assez forte; la nutrition devint impossible, tous les aliments étant rejetés par la toux. En même temps il devint aphone. On fut obligé de recourir à des lavements nutritifs. A l'examen du larynx, on constata une paralysie complète des deux nerfs récurrents, les cordes vocales restant immobiles dans la position cadavérique. Le seul moyen qui réussit à faire avaler au malade un peu de nourriture fut le suivant : le malade était couché sur le côté droit, la tête penchée en bas; de cette manière la déglutition s'effectuait sans provoquer de toux. Cependant ce moyen lui-même restait quelquefois en défaut; c'est ainsi que le malade a passé une fois douze heures sans pouvoir rien manger.

Le tirage inspiratoire fit bientôt son apparition, mais le malade n'avait jamais présenté de dyspnée proprement dite. Une tuméfaction ganglionnaire apparut dans la région sus-claviculaire droite, dans le voisinage de la trachée. L'état du larynx ne se modifia pas. Le moyen qu'on avait adopté pour alimenter le malade devint inefficace, et la gastrotomie ayant été refusée, le malade ne tarda pas à succomber. L'autopsie n'a pas été pratiquée. (*Lancet*, 19 septembre 1896.)

TRIVAS.

OREILLES

Contribution à l'étude des complications endo-craniennes des otites *(Contribuzionne alla casuisica delle complicazioni endo-craniche delle otiti)*, par G. GRADENIGO.

Des deux cas communiqués par l'auteur, le *premier* concerne un enfant de dix ans atteint d'une otorrhée chronique datant de sept ans.

Les premiers symptômes qui attirèrent l'attention sur son état étaient de nature à faire croire à une complication du côté du système nerveux; ils consistaient notamment en vertiges, vomissements, fièvre, céphalées, nystagmus. Ces symptômes pouvaient être en rapport aussi bien avec une diffusion rapide du processus infectieux de l'oreille moyenne à l'oreille interne, qu'avec une rétention de pus dans la cavité mastoïdienne ou avec une méningite localisée, ou, enfin, ils pouvaient représenter les débuts tumultueux d'un abcès cérébelleux.

Mais ce qu'il y a de curieux dans ce cas, c'est qu'aux symptômes cités plus haut et qui peuvent se montrer à toutes les périodes de l'affection, en est venu se joindre un autre qui constitue généralement le symptôme le plus grave de la période terminale : nous parlons de la lordose qui, en se généralisant, a produit de l'opistothonos. Le cas fut examiné par un névropathologiste qui déclara que ces symptômes étaient plutôt en rapport avec une collection profonde dans la fosse cranienne postérieure qu'avec une méningite diffuse. L'exagération des réflexes, les variations brusques de température, la marche lente du processus morbide, l'intégrité des facultés psychiques, la mort, enfin, survenue au milieu d'une agitation violente accompagnée de délire et d'actes maniaques, tout, en un mot, rendait vraisemblable l'existence d'un abcès. Cependant l'opération pratiquée à cet effet ne fit découvrir rien, pas même une thrombose du sinus transverse sur le compte de laquelle on pouvait à la rigueur mettre les variations brusques de température. Malheureusement l'autopsie ne fut pas accordée et la vérification du diagnostic était impossible. Cependant, il existe dans la littérature plusieurs observations d'abcès cérébelleux ayant échappé à l'opération, alors que l'autopsie prouve qu'ils

existaient réellement. L'auteur croit que son cas peut être rangé dans la même série.

Ce qui est plus difficile, c'est l'interprétation des phénomènes spinaux : la marche nettement ascendante des symptômes morbides de la région lombaire à la région cervicale, la période assez précoce à laquelle ont apparu les premiers troubles lombaires, font supposer qu'il s'agissait peut-être d'une seconde localisation morbide, dont il est difficile de définir exactement la nature.

La *seconde* observation a trait à un enfant de onze ans, qui, consécutivement à une fièvre typhoïde, fut pris de bourdonnements et de douleurs, d'abord à l'oreille droite, puis à l'apophyse mastoïde correspondante, en absence de toute sécrétion purulente. Un peu plus tard, apparut une tuméfaction de la mastoïde, avec fluctuation profonde, rougeur des téguments et douleurs à la palpation. Peu après son entrée à la clinique, la tuméfaction et la rougeur de la mastoïde disparaissent spontanément ; mais la fluctuation profonde persiste et se fait surtout sentir à 3 centimètres en arrière de l'apophyse. Examen ophtalmoscopique négatif. Mouvements de la tête normaux ; aucune altération dans la région cervicale. Le diapason est localisé à droite, la membrane est opaque, non perforée, le conduit perméable.

Pendant l'opération, en décollant le périoste de la région qui avoisine la suture mastoïdo-occipitale, on trouve une collection purulente et des granulations, ces dernières surtout abondantes autour de la veine émissaire. On fait l'antrectomie d'après Schwartz. Les cellules et l'antre sont remplis de pus et de granulations, la corticale est mince, saine ; l'os, au contraire, qui forme le sillon sigmoïdien, est friable et carié. Procédant en partie de la fistule correspondant à la veine émissaire, en partie de la cavité mastoïdienne, on met à découvert, avec la pince de Luer, le scalpel et le marteau, le sinus transverse et la dure-mère cérébelleuse voisine. Toutes ces parties sont recouvertes d'une épaisse couche de granulations noirâtres ; la couche est surtout épaisse dans le voisinage du sinus. On met à nu ce dernier sur une longueur de plus de 3 centimètres ; les granulations sont enlevées prudemment, soit avec la cuillère

tranchante, soit avec la pince de Luer, et la brèche osseuse est élargie tout autour, jusqu'à ce qu'on arrive sur la dure-mère.

On peut constater de cette manière que même la partie de la dure-mère qui était couverte de granulations ne présente aucune fistule; dans le voisinage du sinus seulement, vers le point de réunion du tiers supérieur et des deux tiers inférieurs de sa portion verticale, existe un point noirâtre qui ne s'enfonce que très peu dans le tissu. Quoique les pulsations du sinus fussent nettes, on pratique pour plus de sécurité une ponction avec une aiguille de Pravaz; il sort du sang en abondance. Suture partielle des lambeaux. Tamponnement. Après l'opération, le malade reste apyrétique. La plaie donne une quantité minime de pus. On enlève les points de suture. Aucune lésion ophtalmoscopique. Réflexes cutanés normaux; réflexe rotulien non exagéré; sensibilité tactile normale.

Il y avait donc dans ce cas une lésion endocranienne, et surtout périsinusienne, évidente. Et, malgré cela, tout symptôme manquait qui pût faire croire à la moindre complication centrale. (*Archiv. ital. di otol., rinol., etc.,* nº 1, 1896.)

Dr Jankelevitch.

Les complications intra-craniennes des otites, par le Dr Broca.

L'article publié sous ce titre et communiqué à la Société de chirurgie de Paris, par M. Broca, est des plus intéressants. Il pourrait se résumer en deux mots : possibilité de traiter, par la voie mastoïdienne, au moins chez les enfants, les diverses complications intra-craniennes des otites suppurées.

Ces complications sont de plusieurs ordres : méningite aiguë suppurée ou non, avec ou sans encéphalite, thrombose du sinus latéral, abcès sous-dural, abcès du cerveau et abcès du cervelet.

Contre la méningite aiguë, il n'y a rien à faire; l'intervention n'empêche pas les malades de succomber rapidement. Il faut se borner à prévenir cette complication en faisant disparaître l'otorrhée, par les moyens médicaux ou chirurgicaux, actuellement bien connus. M. Broca cite deux interventions opératoires contre des méningites aiguës, chez des enfants de

dix ans et de cinq ans et demi. Les deux enfants sont morts. L'autopsie pratiquée dans l'un des cas, a permis de reconnaître que la base et la convexité du cerveau étaient couvertes d'une couche verdâtre de pus épais. Le liquide céphalo-rachidien était louche.

Si l'auteur a cru devoir opérer dans ces conditions, c'est en raison de l'incertitude du diagnostic qui règne souvent en pareille occurrence.

Une méningite aiguë diffuse n'est pas toujours facile à différencier d'une méningite circonscrite, d'une thrombose sinusienne sans gonflement du cou et même d'un abcès extra-dural.

Aussi vaut-il toujours mieux, dans ces conditions, commencer par ouvrir largement l'antre et la caisse et se laisser conduire, en évidant l'os malade, jusqu'au sinus et jusqu'au cerveau.

Le premier devoir du chirurgien, en face d'une otite suppurée avec complications cérébrales, est d'ouvrir l'apophyse et la caisse.

Chez une fillette de huit ans, qui présentait une otorrhée datant de huit jours seulement, avec gonflement mastoïdien, céphalalgie pariéto-occipitale et fièvre, ainsi que douleur à la pression au niveau de la base de l'apophyse, M. Broca trépana une apophyse en apparence saine à l'extérieur et qui renfermait du pus séreux. En curettant l'antre, sa curette découvrit en haut et en arrière un point friable, d'où sortit immédiatetement une grande quantité de pus. Il agrandit son ouverture en se servant du protecteur de Stacke et mit ainsi à nu une vaste poche située sur la face postérieure du rocher. L'opération terminée, le sinus était découvert sur toute la hauteur de l'apophyse.

L'opération fut suivie d'un plein succès.

De cette observation découle ce fait incontestable que « l'attaque successive des diverses parois des cavités naturelles permettra seule d'ouvrir les abcès extra-duraux, situés qu'ils sont entre la face cranienne du rocher et la dure-mère. »

La même voie est utilisable pour les thromboses du sinus, non seulement quand le diagnostic est fait, mais encore lorsqu'il est à faire.

Suit une première observation de thrombose du sinus sans gonflement cervical, dans laquelle M. Broca se contenta d'ouvrir l'apophyse et la caisse qui étaient pleines de pus fétide. Le curettage de l'apophyse l'amena sur le sinus dont le mur de séparation avec l'antre était nécrosé. La paroi du vaisseau était sphacélée, jaune, et se déchira sous la curette. M. Broca évacua les caillots putrides et ne vit pas venir une goutte de sang. Il borna là son intervention; son malade mourut quinze jours après de gangrène pulmonaire avec pyopneumothorax du même côté que l'oreille malade.

Les signes de thrombose du sinus avaient été les suivants : œdème passager de la région massétérine et de la partie supérieure du cou : douleurs céphaliques violentes sans localisation nette, état semi-comateux; hyperesthésie généralisée et douleurs violentes dans le bras gauche, ventre rétracté en bateau, très douloureux à la palpation. Ni vomissement ni constipation.

Une deuxième observation de phlébite de la veine jugulaire accompagne la première. Bien qu'elle soit intitulée : « Thrombose du sinus latéral, avec phlébite de la jugulaire. Désinfection du sinus et de la veine. Guérison, » il n'existait pas en réalité de thrombose du sinus. Il suffit de lire l'observation pour s'en rendre compte.

« Au-dessus de la corticale saine, dit M. Broca, je trouvai l'antre spacieux et plein de pus; un vaste abcès extra-dural entourait le sinus qui fut ainsi mis à nu. J'ouvris la caisse; puis, sur le protecteur de Stacke, je mis à jour l'abcès extra-dural en faisant sauter la paroi osseuse. *Le sinus apparut alors largement et je le fendis de bout en bout : il n'était pas thrombosé, et un jet de sang s'élança.* »

La veine jugulaire avait été préalablement liée au-dessous d'un point malade. L'auteur termina l'opération par l'ouverture de la jugulaire qui renfermait du pus.

Bien que le malade n'ait pas éprouvé le moindre inconvénient de l'incision large de son sinus sain, nous ne pensons pas que la conduite de M. Broca doive être généralisée en pareille occurrence. Il eût été plus prudent, à notre avis, de pratiquer, au préalable, une ponction capillaire dans le sinus pour se rendre compte de sa perméabilité.

Ceci dit, examinons rapidement les symptômes qui avaient fait penser à une phlébite de la jugulaire. Le petit malade, enfant de huit ans et demi, avait une otorrhée droite datant de cinq ans. Ni œdème, ni décollement du pavillon. Région sterno-mastoïdienne antéro-supérieure manifestement tuméfiée et très douloureuse à la pression. Empâtement profond gagnant la nuque. Ni fluctuation, ni rougeur à la peau. Aucune douleur à la pression de l'apophyse. État général grave, avec fièvre vive, trémulations, céphalalgie, inappétence, état semi-comateux, air hébété, dilatations pupillaires.

L'enfant guérit parfaitement et l'auteur rapporte son succès à la ligature précoce de la veine jugulaire qui a empêché la diffusion du foyer morbide.

Etant donné que les abcès du cerveau d'origine otique siègent presque toujours superficiellement, en regard d'un point d'ostéite perforante, qu'ils sont plus fréquents que les abcès du cervelet et que le diagnostic des uns et des autres est souvent des plus difficiles, M. Broca pense qu'il faut toujours commencer par ouvrir l'apophyse et la caisse. Cette conduite lui paraît d'autant plus rationnelle qu'on est peu d'accord, encore aujourd'hui, sur le lieu d'élection des ouvertures ne passant pas par cette voie, et que les diverses mensurations craniennes sont sujettes aux plus grandes erreurs topographiques.

Il a eu l'occasion de se convaincre de l'excellence de cette méthode chez une fillette de quatorze ans, atteinte d'abcès cérébral consécutif à une otorrhée datant de trois ans.

Les symptômes de l'abcès étaient une somnolence de plus en plus accentuée avec une température ne dépassant pas 38°2, un peu de lenteur du pouls et de la respiration et surtout une paralysie faciale très nette, d'origine centrale et une dilatation des pupilles. M. Broca trépana l'apophyse et la caisse; les cellules étaient petites, l'os dur, épais, éburné. Dans ces cavités existait du pus concret et des masses cholestéatomateuses en faible quantité. Aucun point friable ne le conduisit à l'intérieur du crâne. Il attaqua le temporal à la gouge au-dessus de l'aditus et mit à nu la dure-mère sur l'étendue d'une pièce de 2 francs. Il incisa cette membrane qui était saine, plongea la pointe d'un bistouri dans l'écorce cérébrale et vit alors s'écou-

ler, en grande abondance, un pus granuleux, peu épais, horriblement fétide. La loge purulente avait 5 ou 6 centimètres de profondeur; il la draina et la malade, très améliorée le lendemain, continua à aller mieux les jours suivants jusqu'à complet rétablissement.

L'obstruction du drain ramena une fois des accidents comateux, identiques à ceux qu'on avait observés avant l'intervention.

Trois mois après cette dernière, l'enfant était guérie de son abcès intra-cranien, de sa paralysie faciale et de son otorrhée. (*Ann. des mal. de l'oreille*, n° 11, novembre 1896.)

Dr Brindel.

VARIA

Note sur l'action du chloroforme administré à très petites doses après le bromure d'éthyle dans certains cas d'anesthésie difficile chez les enfants, par le Dr Hamon du Fougeray

Sur 300 cas, l'auteur a observé 3 enfants adénoïdiens de sept, neuf et dix ans, réfractaires à une dose de 20 grammes de bromure d'éthyle. Pour achever l'anesthésie, il jeta quelques gouttes de chloroforme sur le masque renfermant encore le bromure et obtint un effet immédiat. Les enfants, dont deux avaient de l'hérédité nerveuse et le troisième était fils d'alcoolique et alcoolique lui-même, purent laisser pratiquer sur eux l'ablation des végétations. Le seul symptôme à noter fut une contraction immédiate de la pupille, au moment de l'administration du chloroforme. Ils se réveillèrent comme s'ils avaient été endormis par le bromure d'éthyle seul.

En pareille circonstance, l'auteur n'hésiterait pas à user du même procédé.

En terminant, il se déclare partisan absolu de l'anesthésie pour l'ablation des végétations adénoïdes. C'est, pour lui, le seul moyen « d'opérer facilement, complètement et rapidement. » (*Ann. des maladies de l'oreille, etc.*, n° 10, octobre 1896.)

Dr Brindel.

Bordeaux. — Imp. G. GOUNOUILHOU, rue Guiraude, 11.

18e ANNÉE. N° 5. 30 JANVIER 1897.

REVUE HEBDOMADAIRE
DE
LARYNGOLOGIE, D'OTOLOGIE
ET DE RHINOLOGIE

SUCCÈS DE LA CHIRURGIE
DANS LA THÉRAPEUTIQUE DE CERTAINES MALADIES DES FOSSES NASALES

Par le Dr C. COMPAIRED, de Madrid.

On sait que la médecine, comme science d'observation et d'expérimentation, se trouve condamnée à un perpétuel état *de formation*, sans espoir d'arriver à la période si désirée *de constitution* propre et naturelle, à laquelle sont parvenues les connaissances physico-chimiques et mathématiques.

La chirurgie, toutefois, a presque réussi à atteindre ce but ou, du moins, elle s'en approche d'une façon extraordinaire, disons mieux, fabuleuse!

La rhinologie, spécialité jeune encore, née de l'otologie et de la laryngologie, a fait de tels progrès, au bénéfice de la chirurgie et des amples connaissances de sa propre et normale pathologie, que, s'émancipant de la tutelle à laquelle elle était assujettie, elle a acquis sa liberté d'action. De plus, elle exerce une certaine autorité sur les sciences mêmes qui lui ont donné naissance, puisqu'elle détermine et suspend beaucoup d'affections de l'oreille, du pharynx et même du larynx qui, avant elle, étaient considérées comme dérivées de ces derniers organes.

Nombreuses sont les maladies des fosses nasales que la thérapeutique pharmacologique s'est reconnue impuissante

à guérir, laissant le champ libre aux procédés chirurgicaux. Les rhinites hypertrophiques, les hypertrophies polypoïdes, les polypes muqueux, les tumeurs, les épaississements et déviations de la cloison nasale, l'oblitération congénitale ou acquise, osseuse ou fibreuse des choanes; les développements anormaux et pathologiques des cornets qui rendent difficile ou annulent la respiration nasale; les végétations adénoïdes, les rhinites atrophiques sèches; les hydrorrhées et les rhinites suppurées, les abcès, beaucoup d'épistaxis par état variqueux et même, pourrions-nous dire sans crainte de nous tromper, la presque-totalité des affections intra-nasales sont du domaine de la chirurgie.

Comme les passer toutes en revue constituerait un trop long travail, je me limiterai à quelques-unes des plus fréquentes, en présentant quelques cas pratiques de ma clinique, afin de rendre mon travail plus démonstratif.

Sous le qualificatif de *sténoses nasales,* j'étudierai les rhinites hypertrophiques, les éperons, saillies et déviations de la cloison, et je présenterai quelques cas de polypes muqueux et aussi de tumeurs malignes intra-nasales, mais seulement en ce qui concerne l'utilité de la thérapeutique chirurgicale correspondante, qui est l'unique traitement qui nous donne le *tuto, cito et jucunde* des anciens.

Je ne dirai rien des accidents qui peuvent survenir comme conséquence des opérations intra-nasales. Ils sont exposés en détail dans mon opuscule intitulé : *Thérapeutique générale des maladies des fosses nasales,* publié en 1893.

Malgré cela, j'ajouterai maintenant qu'ils sont plus rares qu'il ne le semble à première vue, et que ne pourraient le faire supposer, *a priori,* la richesse exagérée des vaisseaux dans l'intérieur des fosses nasales, l'abondance des germes différents qui existent dans ces anfractuosités et le grand pouvoir d'absorption que possède la muqueuse nasale.

A quoi cela est-il dû? A mon avis, il se produit là ce qui arrive pour la bouche dans des opérations plus importantes,

comme, par exemple, celle de l'amputation de la langue. La plaie se guérit par première intention, en peu de jours, sans nécessité de topiques ni de cure médicamenteuse, sauf l'usage de liquides désinfectants, qui agissent plutôt comme *spray*. Cela vient de ce que la salive, ainsi que le mucus nasal, possède de précieuses propriétés *naturelles microbicides* qui ne se débilitent ni ne s'atténuent, parce que leur constante sécrétion les renouvelle sans cesse. Ces deux liquides maintiennent dans des conditions antiseptiques la partie sanglante, la lubrifient continuellement et activent sa cicatrisation. C'est que dans la bouche, comme dans les fosses nasales, abondent les microbes de toutes classes, et le pouvoir absorbant de la muqueuse est puissant!

Les *sténoses nasales,* quelle que soit leur origine, déterminent une série d'accidents et de perturbations dans l'organisme qu'il convient de faire disparaître le plus tôt possible, en s'attaquant à la cause productrice.

Sans les énumérer tous et encore moins les expliquer, comment oublier la phrase classique et vulgaire à la fois, l'épithète de *catarrheux* appliquée à ces individus chez lesquels la cause la plus triviale détermine un catarrhe naso-pharyngé, ou pharyngo-laryngo-bronchial? Or, ces gens-là sont, pour la plupart, atteints de sténoses nasales.

Et cette autre épithète de « respiration courte », que signifie-t-elle? Le mécanisme dans les deux cas est bien simple et s'explique en peu de mots.

La principale mission physiologique des fosses nasales est de donner passage à l'air de la respiration, surtout à l'air aspiré. Celle de l'odorat est plus secondaire, puisque sa disparition ne produit pas de perturbations vraiment importantes.

Par contre, à celui qui se voit obligé de substituer la bouche au nez pour respirer, il arrive que la bouche, la langue, toute la gorge et les bronches et les poumons souffrent d'accidents constants, par le fait de donner passage à

un air non physiologique. En effet, si ce dernier s'échauffe[1] convenablement, il ne s'est pas filtré, ni tamisé des mille germes, poussières et résidus d'animaux et végétaux morts qu'il contient; il ne pénètre plus en quantité adaptée aux nécessités et au calibre du tube respiratoire, comme cela se produirait si l'importante fonction dévolue aux fosses nasales s'accomplissait naturellement.

De là, la langue pâteuse, attribuée bien des fois à des altérations digestives (quand, dans ces cas, ces dernières existent, elles sont, suivant les recherches de V. Trœltch, secondaires à l'affection pharyngée); de là aussi, la sécheresse de la bouche et de la gorge, l'état catarrhal du larynx et des bronches par les changements fonctionnels de ses muqueuses et altération de leur sécrétion.

Si ces phénomènes, et bien d'autres que je ne consigne pas, arrivent chez les personnes ayant acquis un certain âge et un certain développement physique, ils peuvent également survenir chez les enfants, alors que le développement physique se trouve en pleine activité et que le développement intellectuel commence à se manifester. Il en résulte pour ces développements des perturbations et même des arrêts, sans préjudice des souffrances identiques à celles qui affectent les personnes d'un certain âge.

Les uns et les autres sont obligés de respirer par la bouche, surtout pendant la nuit, et il arrive que, leur respiration étant insuffisante (physiologiquement parlant), les changements gazeux du sang ne s'accomplissent pas et de là se développe un commencement d'intoxication carbonique que l'on ressent au saut du lit le matin et qui se manifeste par des maux de tête, en plus des incommodités pharyngées déjà énumérées.

Comme le dit le Dr W. Spencer Watson, de Londres, dans un long mémoire lu à la Société médicale de cette ville

1. Suivant l'observation d'un docteur allemand, quand l'air arrive au pharynx, après avoir traversé tout le conduit nasal, il atteint une température de 30° approximativement.

(*Lancet*, 10 septembre 1892, p. 601) et, comme je le dis moi-même dans ma brochure, *Perturbations et troubles que l'hypertrophie des cornets et l'hypertrophie des amygdales palatines et pharyngées déterminent dans l'organisme infantile* (1892), non seulement dans tous les cas, la suppression de la sténose nasale produit un bienfait pour la fonction respiratoire (et cela est à considérer), mais elle apporte encore de grands avantages à la santé générale. Bien que nous n'obtenions pas toujours la guérison, nous arrivons néanmoins à une grande amélioration; chez les enfants, nous préviendrons : 1° les déformations thoraciques et leurs conséquences; 2° les déformations permanentes de la poitrine, la surdité, les troubles du langage et des facultés mentales; 3° chez l'adulte nous préviendrons et nous guérirons l'asthme, la toux spasmodique, les bronchites, mélancolies et distractions intellectuelles, etc.; 4° dans beaucoup de cas, la sténose est un facteur important de névroses réflexes variées et 5° l'obstruction nasale constitue un élément de valeur dans un grand nombre de maladies, dont l'influence a été jusqu'à présent presque ignorée.

Mais il y a plus encore : les sténoses nasales déterminent des phénomènes à distance, soit par propagation et continuité de tissus, soit par action réflexe, soit enfin par analogie et *sympathie* fonctionnelles, comme cela se produit pour les organes génitaux des deux sexes et même par action *mécanique*. J'en ai un exemple palpable chez un homme de cinquante-deux ans, qui souffrait d'une obstruction nasale double absolue, qui provoqua chez lui un cas de *hernie inguinale* consécutive à un effort exagéré fait en se mouchant. L'engorgement chronique de la muqueuse nasale et l'adossement du cornet moyen à la cloison, adossement qui sépare ainsi la partie olfactive de la partie respiratoire, expliquent pourquoi dans le catarrhe chronique il y a disparition ou diminution *temporaire* de l'odorat.

Personne ne peut douter que la question revête un intérêt

exceptionnel, comme personne ne peut non plus nier à la thérapeutique pharmacologique son incessant désir de les combattre avec succès, lorsque depuis longtemps on fait une étude minutieuse de ces mêmes maladies et de leurs conséquences pathologiques. Que de variétés dans les traitements, se succédant les uns aux autres avec une rapidité vertigineuse en présence de l'insuccès des résultats! Tous les topiques y passent à tour de rôle, poudres, sondes et cylindres médicaux, vapeurs, injections, irrigations et douches de liquides à bases pharmacologiques différentes, tampons plus ou moins permanents, avec des pommades variées ont été successivement essayés sans succès.

Mais la chirurgie, avec ses résultats *radicaux*, met fin à ce véritable *dolce farniente* de la thérapeutique dans les sténoses nasales, et établit des procédés très variés, depuis les plus sanglants jusqu'aux plus doux, applicables même aux personnes pusillanimes : c'est d'abord le *massage vibratoire;* puis viennent successivement la dilatation systématisée avec les bougies de Charrière, l'électrolyse, la galvanocaustie, le curettage, la décortication et, en dernier lieu, l'emploi des différents ciseaux, scies, pinces, etc. Comme dans les autres parties de l'organisme, plus le remède est sanglant, plus il est radical et efficace.

Rien n'établit des conclusions plus convaincantes que les faits cliniques; je vais m'en tenir à eux en en exposant seulement quelques-uns parmi le grand nombre que je pourrais citer à l'appui de ce que je viens de soutenir.

N° 105. Clinique oto-rhino-laryngologique du Refuge. — Première visite du 4 février 1895. — Manuel Montero Mito, vingt et un ans, menuisier de Madrid, antécédents syphilitiques peu marqués; *hypertrophie des cornets moyens et inférieurs* dans les deux fosses nasales déterminant une *sténose absolue* dans le côté droit et *relative* dans le gauche, avec toutes ses conséquences (pharyngite exsudative avec granulations polyadénomateuses multiples, laryngite folliculaire chronique), soumis infructueusement pendant quelque temps à un traitement intérieur au sirop de Gibert, irrigations

endo-nasales à l'eau tiède alcoolisée (neuf parties d'eau, sur une partie d'alcool à 90°), humectage des fosses nasales avec une solution aqueuse de perchlorure de fer à 30°, et aussi en proportions progressives (deux pour quatre, trois pour quatre, etc.), et autres variétés de médicaments que je ne crois pas nécessaire d'énumérer; on décide l'opération de *décortication,* qui est pratiquée le 20 mai avec les bistouris doubles de Mathieu; après cette opération et une fois la cicatrisation opérée, on procède à jours successifs aux applications galvano-caustiques. Le malade est renvoyé, après guérison, le 11 juin suivant.

Je ne décrirai pas le procédé opératoire d'Ollier pour la *décortication,* mais je crois utile de faire remarquer que tantôt on use de lui, tantôt on le fait suivre de l'emploi de la scie pour séparer des parties molles la portion inféro-interne du cornet hypertrophié qui rétrécit la cavité. Cette opération est indiquée dans toute hypertrophie qui augmente le volume des cornets et rétrécit plus ou moins la cavité: quand, dans une fosse étroite, existe un grand cornet qui se trouve situé un peu verticalement (il suffit alors d'un simple catarrhe pour que, sans sténose préalable, se produise l'obstruction); quand la cloison nasale déviée s'adosse au cornet et rétrécit la lumière nasale et qu'on ne veut pas opérer sur la cloison; quand la voûte du palais, très élevée, occupe une grande partie de l'espace nasal et s'unit presqu'aux cornets, sans laisser un méat inférieur suffisant.

Il est clair qu'il faut auparavant badigeonner la muqueuse avec de la cocaïne. Je me sers pour cela de la solution à 10 °/₀. L'hémorragie, parfois abondante, est rarement périlleuse, et il suffit, pour l'arrêter, du simple tamponnement antérieur avec de la gaze ou de l'ouate. J'emploie après ce traitement le tampon de gaze iodoformée.

Cette opération a un résultat plus brillant dans l'*hypertrophie polypoïde;* car, en règle générale, ce processus se fixe avec plus d'intensité dans la portion postérieure du cornet inférieur, qui s'élargit et s'allonge et ferme, par conséquent, la choane correspondante. En se prolongeant quelquefois jusqu'à l'entrée

de la trompe d'Eustache, elle a une influence pathologique sur l'ouïe; en revanche elle est plus difficile à exécuter, parce que, l'obstruction étant postérieure, il y a à manœuvrer à travers toute la fosse nasale.

N° 223. De la même clinique que le précédent. — 15 novembre 1895. — Antonio Garcia, âgé de cinq ans, de Madrid (recommandé par le Dr D. Louis Orteja Morejon), ronfle beaucoup pendant la nuit, ne mouche pas, mais a des rhinorragies fréquentes; respiration buccale, facies caractéristique des végétations adénoïdes; développement insuffisant. *Végétations adénoïdes et rhinite hypertrophique double* avec sténose presque absolue dans les deux fosses. On lui opéra les premières avec succès; la mère refuse ensuite l'opération nasale; j'employai alors la *dilatation systématique* au moyen des bougies de Charrière, commençant par les filiformes, que j'introduisis jusqu'au pharynx, leur imprimant des mouvements en tous sens et les laissant durant une ou deux minutes, pour continuer par les numéros plus élevés.

Il convient, dans ce procédé, d'introduire chaque jour trois ou quatre bougies seulement des numéros successifs, laissant un repos de deux jours entre chaque opération. Les malades se plaignent, quand on commence à *forcer le passage,* de constriction ou distension dans la base du nez; mais, à la fin de la séance, ils respirent avec plus de facilité. Cependant ce traitement a l'inconvénient d'être long et d'un résultat incertain. Malgré cela, je crus pouvoir donner congé après guérison à mon malade, un peu plus d'un mois après, avec une amélioration si marquée qu'elle rendit inutile la continuation dudit sondage.

N° 107. Clinique du Refuge. — 8 février 1895. — Mathilde Serrano, douze ans, de Madrid, sans antécédents, lymphatique, ronfle la nuit depuis son enfance; respiration buccale; tous les matins, spasmes pharyngés produits par une sensation d'embarras qu'elle ne peut vaincre dans la paroi postéro-supérieure de la gorge; dans les fosses nasales, sécheresse qui s'étend jusque dans la gorge; *ne mouche pas. Hypertrophie généralisée des cornets* des deux côtés, avec sténose semi-complète; *végétations adénoïdes* peu volumineuses, mais dures et peu friables; grand nombre de *granulations polyadénomateuses* très développées dans le pharynx.

Je souligne ce symptôme : *Elle ne mouche pas,* parce que j'ai remarqué depuis longtemps sa constance dans les rhinites hypertrophiques, à tel point que, chez les enfants de préférence, je le considère comme le signe certain d'affection nasale ou naso-pharyngée.

Fatigué d'employer, chez cette malade, une multitude de remèdes pharmacologiques, y compris les humectages avec la solution de résorcine à 100 %, j'enlevai les végétations et fis ensuite des applications galvanocaustiques contre la rhinite hypertrophique. Elle sent une grande amélioration de cette dernière, et se trouve très bien, puisqu'elle ne se ressent déjà plus de ses anciennes incommodités, et, maintenant, je soigne uniquement les végétations pharyngées. Après cette dernière opération, je lui donnai congé pour complète guérison.

Je considère la galvanocaustie comme un des moyens les moins efficaces parmi les moyens chirurgicaux. Afin qu'elle produise de meilleurs résultats, il faut couper avec le couteau *jusqu'à une certaine profondeur,* au lieu de faire une simple cautérisation, aussi étendue qu'elle soit. Les avantages sont les suivants : plus grande rétraction de la cicatrice des tissus mous, leur destruction profonde et moins d'exposition à ce que, dans la période phlogistique, il s'établisse des contacts et des adhérences. De toute façon, le pansement subséquent par le tampon de gaze iodoformée les empêchera. Dans tous les procédés, il convient de renouveler ces pansements tous les jours, bien qu'ordinairement ils ne fatiguent guère le malade.

N° 136. De ma clinique particulière. — 3 décembre 1894. — José Otero Albinane, douze ans, de Madrid (recommandé par le Dr Rufino Martin) ; type et facies décrits par Ouspenski, de Moscou ; ronfle la nuit avec bruit éclatant depuis son enfance, se réveille souvent en sursaut et effrayé, développement défectueux ; *catarrhes* fréquents, *nez* dévié vers le côté droit. *Hypertrophie des amygdales, végétations adénoïdes* remplissant tout l'espace naso-pharyngé. *Hypertrophie des cornets moyen et inférieur* du côté droit ; *déviation et épaississement de la cloison en forme d'éperon* du côté gauche. Par conséquent, obstruction absolue des deux fosses nasales.

Je dois faire remarquer que ce sujet, bien qu'étant, dès son enfance, studieux et intelligent, commença à perdre ses aptitudes et son application à l'étude vers les sept ans, jusqu'au point que, par l'aspect de son visage et la perte de sa mémoire, ses professeurs le considéraient comme tournant à l'idiotisme.

Les traitements pharmacologiques employés avant de venir à ma clinique furent sans succès.

Le 8 décembre, j'opérai, avec la scie, la déviation de la cloison. Le 19 du même mois, je lui opérai les végétations adénoïdes avec les pinces de Löwenberg, et, une fois la cicatrisation réalisée, je lui fis des applications galvanocaustiques sur les amygdales et sur les cornets, lui donnant congé après guérison, le 8 février 1895. Alors, *il respirait facilement*, sans ronflements nocturnes. Visité de nouveau, le 14 mars, il continuait à être en parfait état, et la muqueuse nasale était plus rétractée. Le changement, tant physique qu'intellectuel, opéré jusqu'à aujourd'hui chez ce garçon, est surprenant.

N° 111. Clinique du Refuge. — 15 février 1895. — Mariano Zorilla, employé dans les bureaux du journal *le Nouveau Monde*, de la Havane, vingt-neuf ans; a eu la syphilis, mais déjà auparavant souffrait de fréquentes migraines, qui augmentèrent au point de devenir quotidiennes du fait de sa syphilis. Il ne peut respirer par le nez, etc. *Hypertrophie considérable des cornets* du côté gauche. *Épaississement* et *éperon de la cloison* du côté droit. Obstruction nasale double absolue. Traité pendant longtemps, et avec peu d'amélioration à l'aide de divers remèdes, on enlève avec la scie la déviation de la cloison; plus tard, on fait la décortication du cornet gauche inférieur, et on la fait suivre d'applications galvanocaustiques; guérison radicale le 31 mai de la même année.

Je dois faire remarquer que les névralgies occipitales et les hémicranies disparurent chez ce malade quelques jours après l'opération de la déviation de la cloison et elles n'ont plus reparu.

N° 152. De la même clinique que le cas antérieur. — 17 mai 1895. — José Mendez, domestique à l'*Impartial* (recommandé par le Dr Tolosa Latour), trente ans, de Madrid, souffrait d'une *hypertrophie des cornets* et d'une *déviation avec épaississement de la cloison* du côté droit, rétrécissant dans sa totalité la fosse nasale; *nouvelle déviation avec éperon de la cloison* du côté gauche. *Pharyngite sèche. Laryngo-bronchite catarrhale chronique.* Je lui opérai le côté droit le 26 octobre, et peu de jours après le côté gauche, lui faisant en même temps la décortication. Guérison le 15 novembre.

Afin que ce travail ne soit pas démesurément étendu, je dois passer sous silence l'étude de l'étiologie de ces déviations de la cloison, qui ont une origine traumatique, physiologique, compensatrice ou, finalement, rachitique. Je ne

dirai rien non plus des éperons et épaississements, de leur formation et de leur explication plus ou moins possible, etc., parce qu'elles ne correspondent pas, en réalité, au but que je me suis proposé.

Je dirai, cependant, que les épaississements dits partiels ou généraux ne sont ordinairement que des hypertrophies polypoïdes de la muqueuse, bien que, parfois, les dits épaississements (partiels toujours) reconnaissent pour origine des processus pathologiques osseux engendrés, par exemple, par la syphilis.

Pour ces épaississements aussi bien que pour les déviations de la cloison, Moure et d'autres auteurs conseillent l'emploi de l'électrolyse, mais à la condition qu'elles prennent racine dans la portion cartilagineuse. Je conviens des bons résultats de ce traitement, car je crois, pour ma part, que beaucoup d'épaississements sont d'anciennes hypertrophies polypoïdes de la muqueuse qui revêt le *septum*. Mais, dans les *déviations et éperons osseux*, il ne produira pas des résultats aussi sûrs et aussi satisfaisants que l'usage des diverses scies ou des pinces tranchantes de Frænkel.

Je crois avoir cité assez d'exemples se référant aux sténoses nasales par hypertrophie des cornets, grosseurs et déviations de la cloison, etc.

Et, quant aux polypes muqueux, quoique pouvant en citer un aussi grand nombre d'exemples, je me limiterai aux suivants :

N° 108. Clinique du Refuge. — 11 février 1895. — Celedonia Doley, trente-neuf ans, mariée, de Lara de los Infantes (Burgos), sans antécédents; avait des *polypes muqueux* qui remplissaient et obstruaient les fosses nasales, s'implantant dans les méats moyen et supérieur, et, en plus, du côté gauche, de l'*hypertrophie* du cornet moyen. Pharyngite exsudative chronique secondaire.

J'opérai les polypes avec l'anse froide et je cautérisai leur point d'implantation, continuant la cautérisation jusqu'à ce que l'hypertrophie fût détruite; guérison complète du nez et de la gorge, le 28 mai, soit un mois et demi après son entrée à la clinique. Les polypes ne se sont pas reproduits.

Je termine cette exposition avec le *N° 204. De la policlinique Cervera.* — 8 novembre 1895.

Hermenegildo Casarrubias, cinquante-quatre ans, marchand ambulant, de Palomeque (Toledo), avait depuis deux ans des épistaxis répétées *tous les jours, ou presque tous les jours par la fosse nasale gauche* et *sans interruption* depuis quatre jours, malgré les tamponnements et une multitude de remèdes. Il était très pâle, débile, manquait d'appétit, sans envie de quoi que ce soit. Cause ignorée. Il se plaignait de *céphalalgies* fréquentes depuis que commencèrent les rhinorragies. L'ayant examiné, je reconnus l'existence d'une tumeur pédiculée, de l'aspect d'une framboise, saignant au moindre contact et laissant du sang s'extravaser continuellement. Cette tumeur avait le volume d'une mûre allongée en un de ses diamètres et en forme un peu ovale. Le pédicule, pas très large, se fixait dans la portion respiratoire de la cloison cartilagineuse et dans son union au vomer près du méat. Toute la superficie de la tumeur, légèrement granuleuse, présentait une couleur rouge vineux et était sillonnée par une infinité de vaisseaux dilatés. Elle remplissait le méat et se dirigeait vers le haut, *obstruant totalement* la lumière nasale; elle était en même temps comprimée par le cornet auquel elle s'adossait ainsi qu'à la cloison, de sorte qu'elle demeurait immobile dans toutes les positions que prenait le malade. Je diagnostiquai un *sarcome télangiectasique* et l'opérai le jour suivant dans le dispensaire de la même clinique. Après le raclage et la cautérisation du point d'implantation, j'y appliquai la galvanocaustie et ensuite le chlorure de zinc à 90 °/₀, le tout suivi des traitements simples de gaze à l'iodoforme. Je donnais congé au malade *six jours après*. Jusqu'à ce jour il n'a éprouvé ni nouvelles rhinorragies, ni céphalalgies, symptôme dominant de cette classe de tumeurs, produites par sa richesse vasculaire mettant quelquefois en péril la vie du patient.

En réalité, nous ne savons rien sur l'étiologie de ces néoplasies, puisque, comme il arriva dans le cas en question, elles se développent sans même avertir l'intéressé et sans qu'il existe de catarrhe chronique nasal, ni un traumatisme préalable. Elles se manifestent seulement chez le sujet par la répétition démesurée des hémorragies.

Ordinairement l'épithéliome et le carcinome se présentent chez les sujets âgés et le sarcome chez des jeunes. Cette

distinction est à tel point classique, que l'on peut *diagnostiquer* la nature de la tumeur par l'âge du malade.

Mais, malgré cela, nous voyons chez des personnes d'un âge avancé se développer du sarcome dans les fosses nasales — comme dans quelqu'autre partie du corps. — La raison en est dans ce fait que le néoplasme a diverses variétés (chondrosarcome, sarcome fasciculé, etc.), et chacune d'elles se présente ordinairement à des âges distincts. Ainsi, selon Delarue, dans sa *Contribution à l'étude des sarcomes des fosses nasales* (thèse de Paris, 1883), le sarcome myéloïde s'observe chez les enfants, le fasciculé chez les adultes, de vingt à quarante ans, et enfin le sarcome embryonnaire, télangiectasique, espèce la plus maligne, de quarante à cinquante-cinq ans.

Comme preuve du diagnostic, on fit une étude histologique de la tumeur. On vit que la périphérie était formée par une couche d'épithélium à cils vibratiles, au-dessous de laquelle on en constata une autre formée de cellules cylindriques stratifiées, dissociées en certains points et envahies et détruites en d'autres par des cellules rondes sarcomateuses.

Au lieu de chorion et de glandes on distinguait un riche filet de vaisseaux, de parois embryonnaires s'anastomosant entre elles pour former de véritables lacunes. Les unes avaient des parois, les autres étaient en relation directe avec les cellules rondes sarcomateuses. Pas de tissu conjonctif.

Avec ce que je viens d'exposer, je crois avoir démontré, du moins d'une façon succincte, ce que je m'étais proposé, c'est-à-dire que : 1° les maladies des fosses nasales, qui déterminent comme premier facteur la sténose plus ou moins absolue, développent d'autres troubles et des altérations assez importantes pour réclamer *impérieusement* un traitement rapide et efficace, et 2° d'une façon unique et exclusive, la chirurgie rhinologique est capable d'obtenir de véritables *succès*.

SOCIÉTÉ ROYALE DES MÉDECINS DE BUDAPEST[1]

Séance du 21 mars 1896.

M. C. Lichtenberg. — **Des suppurations de l'attique; un cas d'otite moyenne purulente datant de trente-trois ans et opérée avec succès** *(Ueber Atticuseiterungen; ein seit 33 Jahren oestchender und operirter Fall von Ohrenfluss).*

Le malade est un médecin âgé de trente-neuf ans, dont l'oreille suppure depuis l'âge de six ans. L'ouïe est presque nulle. A l'examen on trouve une perforation de la membrane de Schrapnell et une suppuration chronique de l'attique. L'auteur attire l'attention sur les dangers et complications résultant des suppurations de la partie supérieure de la caisse, ainsi que sur ce fait que la maladie ne peut être guérie que par une opération radicale, et, dans les cas où l'attique est affecté, le curettage de la caisse du tympan s'impose. Dans le cas en question, l'auteur a pratiqué ce curettage, enlevé le tympan, extrait le marteau qui était atteint de carie, l'enclume ayant disparu depuis longtemps. Pour améliorer l'ouïe, on a mobilisé l'étrier. Vingt-cinq jours après l'opération, la suppuration s'arrêta, les douleurs de tête et les vertiges disparurent.

M. Geza Krepuska. — La rougeur de la partie supéro-interne du conduit auditif, du rebord épitympanique, de la membrane du tympan et la diminution de l'ouïe doivent toujours faire croire à une suppuration de l'attique; le pus stagne dans les recessus de Prussak et de Tröltscht, ne peut pas se vider, il se produit une ostéomyélite de la tête du marteau, de l'enclume ou de la partie osseuse latérale de l'attique. L'affection échappe souvent à l'observation, et ce n'est qu'avec une sonde très fine que nous pouvons découvrir les orifices des fistules qui, dans les cas favorables, nous sont révélés par la présence d'une granulation. En ce qui concerne la thérapeutique, il faut d'abord se rendre compte s'il s'agit simplement d'une suppuration de l'attique, ou s'il y a en même temps une ostéomyélite de l'apophyse mastoïde. Lorsque la perforation siège dans la membrane de Schrapnell, le succès est plus probable; si au contraire l'affection siège en arrière, l'opération endotympanale

1. D'après la *Wiener klin. Rundschau*, n° 47, 1896.

reste le plus souvent inefficace, de même que l'ouverture de l'apophyse mastoïde : l'ablation des parois latérale et postérieure de la caisse s'impose.

M. Samuel Tomka. — Il est difficile de déterminer à quel moment on doit enlever les osselets et jusqu'à quel point le traitement conservatif peut être efficace. L'état de l'ouïe est un facteur très important; quand même on aurait affaire à une suppuration de l'attique, on pourra ajourner l'opération, tant que le malade entendra bien. Tant qu'il n'y a pas de complications imminentes, le traitement conservatif est à essayer.

Séance du 28 mars 1896.

M. S. Tomka. — **Des rapports qui existent entre le nerf facial et l'oreille** *(Ueber das Verhältniss der Neren facialis und des Gehorganges).*

Les modifications anatomiques qui favorisent, dans les affections de l'oreille, la participation du facial, sont : 1° la déhiscence du canal de Fallope; 2° l'artère étylomastoïdienne.

Les causes des parésies faciales otogènes sont :

1° Refroidissement général ou limité à la région de la tête ou de l'oreille;

2° Les affections locales de l'oreille : *a)* affections du pavillon et du conduit auditif (paralysie réflexe) ; *b)* affections de l'oreille moyenne : catarrhe séreux ou muqueux, inflammation purulente aiguë ou chronique de la caisse;

La carie du temporal est une des causes les plus fréquentes de la paralysie du facial, surtout lorsqu'elle est accompagnée d'une nécrose complète du labyrinthe et de carie de la paroi de la caisse. Les affections scarlatineuses ou diphtériques de l'oreille moyenne, l'otite moyenne tuberculeuse, les affections typhiques, la syphilis, la leucémie constituent autant de causes de la paralysie du facial;

3° Les traumatismes, les influences chimiques et thermiques;

4° Les néoplasmes du conduit auditif : polypes, sarcome, arcinome, etc.;

5° Les tumeurs de la base du cerveau, les hyperostoses qui pénètrent dans le conduit interne et compriment le facial. Le

pronostic est plus favorable dans les cas aigus que dans les cas chroniques. La persistance de la réaction électrique normale des nerfs est également d'un pronostic favorable.

Dr JANKELEVITCH.

ANALYSES DE THÈSES

De la pneumococcie pharyngée, par le Dr Ernest GAULTIER.

Cette affection n'est vraiment connue que depuis 1886. Cornil, Netter, Weichselbaum-Galbi en ont rapporté des observations. En 1891, le professeur Jaccoud publie une leçon magistrale à ce sujet dans le *Journal de médecine et chirurgie pratiques*. MM. Rendu et Boulloche, M. Bardou publient à la même époque des observations d'angines analogues. Enfin M. Jaccoud encore, Mlle Weinberg dans sa thèse, Dufond s'occupent aussi de cette question. Tel est le court historique rapporté par l'auteur dans son travail inaugural.

Cette pneumococcie frappe plus particulièrement l'âge adulte. Le refroidissement, la contagion, l'état antérieur de la gorge doivent entrer en ligne de compte au point de vue étiologique. On sait, d'autre part, que l'agent microbien incriminable, le pneumocoque de Talamon Frænkel, existe souvent dans la cavité bucco-pharyngée, les sinus et les fosses nasales d'individus sains. L'affection peut éclater seule, précéder, accompagner ou suivre une autre manifestation à pneumocoques, elle se montre plus fréquemment en hiver et au printemps. Ordinairement le début est brusque avec le frisson solennel de la pneumonie; quelquefois, il existe de petits frissons répétés, rarement des prodromes. Fièvre rapidement très élevée avec défervescence brusque. Quelquefois albuminurie très passagère. Dans certains cas, la douleur n'est pas contemporaine des frissons et de la fièvre. S'il se produit des fausses membranes, ce n'est guère qu'au bout de trente-six ou quarante-huit heures. L'adénite sous-maxillaire est constante; la tuméfaction de la rate a été signalée.

Il existe plusieurs types d'angines à pneumocoques : la forme

suppurée, la folliculaire, l'érythémateuse, enfin la pseudo-membraneuse et l'herpétique, qu'on pourrait confondre en un seul groupe. La marche et la durée de l'angine et celles de la pneumonie ont quelque chose d'analogue, la courbe thermique est à peu près la même; la douleur de gorge et la dysphagie peuvent être assimilées au point de côté et à la dyspnée.

D'après l'auteur, le diagnostic clinique général de l'affection peut être basé sur son début brusque et l'élévation de la température. La forme érythémateuse est difficile à différencier des angines analogues, la forme herpétique et la pseudo-membraneuse ressemblent beaucoup par l'aspect clinique et histologique aux fausses membranes de la diphtérie. Mais ici le début est insidieux et lent, pas de frisson initial : fièvre modérée, de plus, l'examen bactériologique lève les doutes.

Le pronostic est bénin la plupart du temps, mais rien n'empêche de croire qu'une laryngite, une pneumonie, une pleurésie pneumococcique ne puisse compliquer l'affection. La prophylaxie, l'asepticité de la cavité bucco-pharyngée et un traitement général tonique, tels sont les moyens de combattre la pneumococcie pharyngée. (Thèse de doctorat, Paris, 1896; Henri Jouve, éditeur.)

LIARAS.

REVUE GÉNÉRALE ET ANALYSES

BOUCHE ET PHARYNX BUCCAL

De la valeur de l'éclairage par transparence pour le diagnostic des empyèmes du sinus maxillaire *(Ueber die Bedeutung der Durchleuchtung für die Diagnose der Kieferhöhleneiterung)*, par le Dr J.-A. WILKENS.

Dans l'éclairage par transparence du sinus maxillaire, les signes suivants sont pris en considération :

a) Opacité de la joue qui recouvre le sinus supposé malade, ou signe de Heryng;

b) Opacité de la pupille du côté malade, ou signe de Vohsen-Davidsohn;

c) Manque de la sensation lumineuse subjective du côté malade : signe de Garel-Burger ;

d) Opacité, constatée par la rhinoscopie, de la paroi nasale du sinus : signe de Robertson.

Ce dernier signe est souvent difficile à constater; il peut être négligé dans beaucoup de cas.

En examinant un grand nombre de personnes qui n'étaient atteintes d'aucune affection nasale, l'auteur a trouvé une transparence complète des joues dans 51 % des cas, une transparence moyenne dans 37 % et une opacité complète dans 9 % des cas. Les papilles étaient éclairées dans 74 % de cas, la sensation lumineuse subjective existait des deux côtés dans 97 % des personnes observées.

Sur 23 cas d'empyème aigu, unilatéral du sinus maxillaire, le symptôme de Heryng existait 19 fois; dans 3 cas la joue correspondante n'était pas absolument opaque, mais toujours moins transparente que la joue du côté opposé; dans le dernier cas enfin les deux joues étaient également transparentes.

Les symptômes de Vohsen-Davidsohn et de Garel-Burger existaient dans tous les cas d'empyème aigu, sans exception.

Sur 16 cas d'empyème chronique, le symptôme de Heryng était très prononcé 10 fois, celui de Vohsen-Davidsohn 13 fois, celui de Garel-Burger 13 fois. Le premier de ces symptômes existait encore, mais atténué, dans 2 cas, le second dans 1 cas, le troisième dans 1 cas. Enfin, l'absence complète a été constatée pour le premier dans 4 cas, pour le second dans 2 cas et pour le troisième dans 2 cas.

Sur 6 empyèmes bilatéraux, le symptôme de Heryng a toujours pu être constaté, celui de Vohsen-Davidsohn également. Le symptôme de Garel-Burger manquait 4 fois.

Le manque de transparence dans les empyèmes du sinus maxillaire ne dépend pas seulement de la présence du pus, mais aussi de l'hyperémie, de l'infiltration, de l'épaississement des parois. L'opacité persiste généralement même après une injection et un nettoyage complet du sinus. Après la guérison de l'empyème la transparence réapparait en totalité ou en partie; si l'opacité persiste, c'est que la guérison n'est qu'apparente. La ponction exploratrice du sinus, lorsqu'elle est suivie

d'un résultat positif, pose le diagnostic d'une façon certaine; mais de ce que la ponction exploratrice donne un résultat négatif, il ne faut pas conclure que le sinus est sain. La ponction ne doit être pratiquée que lorsque les autres signes sont insuffisants pour servir de base au diagnostic. Quant à l'éclairage par transparence, tout en n'étant pas d'une certitude absolue, il peut cependant servir dans beaucoup de cas de moyen diagnostique très précieux. (Thèse de Freiburg en Bavière, 1896).

Dr JANKELEVITCH.

NEZ ET PHARYNX NASAL

Relation d'un cas d'épilepsie due à une obstruction nasale *(Report of a case of epilepsy due to nasal obstruction)*, par le Dr Frank C. TOOD.

Il s'agit d'un garçon de ferme âgé de dix-sept ans, qui vint consulter l'auteur pour des attaques d'épilepsie dont il était atteint depuis un mois et qui se produisaient presque tous les jours et souvent même plusieurs fois dans l'espace d'une seule journée. Chaque attaque durait une demi-heure, était précédée d'une aura consistant en une sensation de défaillance dans l'estomac, laquelle sensation se propageait jusque dans la région frontale où elle devenait douloureuse. Le malade se plaignait, en outre, de légers vertiges, de fréquents maux de tête dans la région des tempes et au-dessus des orbites.

Le médecin, qui avait antérieurement traité le malade, lui administra du bromure, et, sous l'influence de cette médication, les attaques diminuèrent de fréquence. Mais à la suite d'un froid survenu quelques semaines après, le malade fut brusquement pris d'intenses douleurs dans la région des sinus frontaux, et les attaques revinrent avec une violence et une fréquence redoublées et furent toujours précédées de céphalées frontales.

L'examen rhinoscopique a révélé l'existence d'un énorme ecchondrome qui obstruait presque complètement la fosse nasale gauche; la muqueuse était enflammée et gonflée au point que la respiration nasale était devenue impossible. L'espace rétro-nasal était libre, mais l'auteur soupçonnait l'existence de végétations adénoïdes.

On porta le diagnostic d'ethmoïdite et d'abcès du sinus frontal gauche. Grâce à l'emploi d'un spray de cocaïne (solution à 4 °/o), le tissu se contracta tellement que du pus s'écoula du sinus frontal et que l'inflammation et la douleur disparurent progressivement, et, avec celles-ci, les attaques épileptiformes. Par suite de la susceptibilité particulière du malade pour de fortes solutions de cocaïne, la tumeur ne put être enlevée que plusieurs jours plus tard et sous la narcose chloroformique. Dans l'espace des deux premiers jours qui ont suivi l'opération, le malade n'a eu que deux attaques attribuées à la pression du tampon laissé dans la narine pour prévenir une hémorragie et des adhérences. Depuis, les attaques et les maux de tête ont complètement disparu. Le traitement bromuré fut remplacé par des toniques. Le malade, revu six mois après, continuait à se bien porter et avait un excellent état général. (*The Laryngoscope*, n° 4, octobre 1896.) TRIVAS.

Les empyèmes des cavités accessoires du nez *(Die Eiterungen der Nebenhöhlen der Nase)*, par le Dr J. HERZFELD.

Après une description succincte de l'anatomie de la région, l'auteur passe en revue les facteurs étiologiques des sinusites. La propagation d'une inflammation de la cavité nasale à la muqueuse des sinus constitue une des causes les plus fréquentes de l'empyème de ces derniers. Les sinus peuvent être atteints directement, à la suite d'un traumatisme de leurs parois osseuses, comme cela arrive si fréquemment pour le sinus frontal. Une périostite ou une tumeur du voisinage peuvent, en s'étendant, pénétrer dans les sinus et en déterminer la suppuration. Les maladies infectieuses générales, le typhus, la scarlatine, la rougeole, la diphtérie et surtout l'influenza jouent également un rôle important dans l'étiologie des sinusites. Lewin a communiqué, il y a deux ans, deux observations de sinusites d'origine syphilitique. Il est à se demander seulement si la muqueuse a été atteinte primitivement à la suite de la syphilis, ou si l'affection de la muqueuse n'a été que consécutive à une ostéite syphilitique. On a, enfin, observé des sinusites dans le cours d'un érysipèle; en revanche, l'auteur a vu une sinusite maxillaire très rebelle guérie après l'appa-

rition d'un érysipèle qui, ayant pris naissance sur le pavillon, a fini par s'étendre sur toute la face.

Au point de vue anatomo-pathologique, la muqueuse présente tout d'abord des phénomènes d'inflammation : vaisseaux injectés, hémorragies, œdème et tuméfaction. Dans les cas chroniques, la muqueuse disparaît par places, et l'os, souvent atteint de carie, se trouve à découvert; dans d'autres cas, la muqueuse est très épaissie et couverte de granulations volumineuses. La sécrétion peut être séreuse, muco-purulente ou franchement purulente. L'auteur a examiné dans 10 cas la sécrétion au point de vue bactériologique. Il a trouvé le staphylocoque blanc, des streptocoques et une quantité d'autres bactéries qui ne se développaient pas à la température de 37 degrés. La virulence des bactéries autres que le streptocoque et le staphylocoque était très atténuée, ce qui s'expliquerait peut-être par les propriétés bactéricides de la sécrétion nasale (Hajek, Wurtz, Lermoyez).

Passant ensuite à l'article symptomatologie, l'auteur insiste surtout sur la présence, dans la cavité nasale, de pus qui se distingue du pus des autres affections nasales en ce qu'il ne se dessèche pas et ne forme pas de croûtes. Le diagnostic est plus facile quand la sécrétion est unilatérale; il faut toutefois pouvoir exclure le diagnostic de rhinolithe, de tuberculose et de syphilis. Les malades se plaignent, en outre, de l'obstruction du nez déterminée soit par l'accumulation de pus, soit par l'hypertrophie réflexe des cornets, soit enfin par des granulations ou des polypes. Les polypes sont-ils la cause ou l'effet des sinusites? La question est assez difficile à résoudre. Toujours est-il que, lorsqu'une formation polypeuse vient boucher l'orifice naturel d'un sinus, l'air se raréfie dans ce dernier, les vaisseaux se dilatent, il se produit d'abord une transsudation séreuse qui, plus tard, peut devenir purulente. Les sinusites amènent à leur suite des catarrhes du pharynx et des oreilles, des troubles gastriques, un affaiblissement général. Les malades se plaignent encore souvent de céphalées, de fatigue de la vue, de vertiges. Ces symptômes sont surtout prononcés dans l'empyème des cellules ethmoïdales. Kuhnt et Ziem ont même constaté une diminution du champ visuel. Tous ces

troubles peuvent être dus soit à une hyperémie collatérale ou passive de l'orbite (Ziem), soit à une irritation cérébrale (Grünwald), soit à une intoxication par résorption de masses purulentes et fétides (Kuhnt). L'odorat est diminué et, dans quelques cas, il disparaît complètement. Les malades se plaignent fort souvent de douleurs névralgiques qui sont tantôt d'origine réflexe, tantôt produites par une lésion directe du nerf dans son parcours. Cependant, ces névralgies ne correspondent pas toujours et d'une façon exacte aux nerfs de la région atteinte.

C'est ainsi que, le sinus maxillaire étant innervé par la deuxième branche du trijumeau (rameau du nerf alvéolaire supérieur, nerf vidius), c'est la première branche qui est le plus souvent atteinte dans la sinusite maxillaire, et les malades se plaignent de névralgie sus-orbitaire. Souvent ces douleurs surviennent périodiquement, à des heures fixes, comme les névralgies d'origine paludéenne.

Le diagnostic est basé tout d'abord sur la présence de pus dans une seule ou dans les deux fosses nasales. La carie dentaire, tout en jouant un certain rôle dans la production de la sinusite maxillaire, ne peut cependant pas servir de base certaine pour le diagnostic. Le pus se trouve dans le méat moyen, dans la région de l'hiatus semi-lunaris. L'éclairage électrique des sinus, préconisé ces derniers temps, ne donne pas toujours de résultats certains. D'abord, l'intensité d'éclairage dépend du plus ou moins d'épaisseur des os, du pannicule adipeux, de l'étendue de la cavité. En outre, une sinusite guérie peut laisser après elle une muqueuse tellement épaisse que l'éclairage ferait diagnostiquer un empyème qui n'existe plus. Enfin, l'éclairage ne permet pas toujours de constater de petites quantités de pus ou la présence d'une sécrétion seulement séreuse. Dans tous ces cas, il ne reste qu'un moyen, c'est la ponction suivie d'une irrigation exploratrice. L'auteur pratique cette ponction dans le méat moyen. Il trouve qu'il n'est pas nécessaire de faire l'irrigation directement dans l'orifice physiologique du sinus: il suffit que le cathéter soit amené en face de l'hiatus pour que le liquide passe tout seul dans le sinus. Ce n'est que dans le cas de dentition franchement mauvaise qu'il

se décide à faire enlever une dent et à faire la ponction exploratrice par le rebord alvéolaire, au moyen d'un perforateur. Au sujet de l'irrigation exploratrice, l'auteur attire l'attention sur des cas dans le genre de celui-ci : chez un malade qu'on suppose atteint d'une sinusite maxillaire, le liquide de la première injection ressort très clair; on commence à mettre en doute le diagnostic; à un moment donné le liquide éprouve une certaine difficulté à passer; on augmente la pression, et on voit sortir des masses épaisses, tellement énormes qu'on était à se demander comment elles avaient pu passer par l'orifice naturel. Ce n'est qu'après que ces masses ont été un peu diluées, que le liquide commence à ressortir trouble.

Si déjà, comme nous l'avons vu, le diagnostic de l'empyème maxillaire présente certaines difficultés, celui des empyèmes des autres sinus est encore plus difficile et plus pénible. Dans l'empyème frontal, le pus se trouve amassé sous la voûte de la fosse nasale, au-dessous du bout antérieur du cornet moyen; pour l'apercevoir, il faut incliner la tête du malade fortement en arrière. C'est là le moyen principal de diagnostic. On voit que ce n'est guère suffisant. Aussi, en général, le diagnostic de l'empyème de l'un des sinus ne sera posé avec certitude que par exclusion des autres. Cependant, dans l'empyème sphénoïdal, on voit presque toujours une tuméfaction pâteuse de la cloison dans le voisinage immédiat de la paroi sphénoïdale antérieure. En outre, l'empyème sphénoïdal peut encore être constaté avec plus ou moins de certitude au moyen de l'irrigation exploratrice par l'orifice naturel, irrigation qui, dans ce cas, est très facile. On réussit encore souvent à constater, au moyen de la sonde, des surfaces osseuses dénudées dans l'intérieur du sinus. Mais ceci n'est pas toujours un signe d'empyème, puisque le sinus normal est souvent recouvert d'une muqueuse très fine, ce qui donne au toucher la sensation d'un os dénudé.

Quand nous pouvons exclure un empyème maxillaire frontal ou sphénoïdal, force nous est d'admettre un empyème des cellules ethmoïdales. Le diagnostic est toutefois relativement facile quand il s'agit d'une affection des cellules visibles et accessibles à l'œil : leur muqueuse est alors épaissie, pâle,

polypoïde. Quant à l'empyème des cellules non accessibles à la vue, il faut, comme nous l'avons dit, procéder par exclusion pour pouvoir poser le diagnostic.

Les douleurs qui accompagnent les diverses sinusites présentent un caractère très inconstant et très incertain, pour pouvoir servir de base au diagnostic.

Le *pronostic* des sinusites est généralement considéré comme très favorable. Ceci dépend peut-être du peu d'attention qu'on avait jusqu'ici prêté à ces affections. L'auteur a vu pour sa part deux cas d'empyème du sinus où la mort a été déterminée une fois par septicémie et une autre fois par méningite. En y regardant de plus près, on s'apercevrait peut-être que le nombre de cas à complications graves est plus grand qu'on ne le croyait. Dans la grande majorité des cas, le pronostic, tout en étant favorable, *quoad vitam*, l'est moins en ce qui concerne la durée de l'affection, qu'on ne peut jamais prévoir dans le cas chronique.

Relativement au *traitement*, l'auteur croit que les cas aigus guérissent spontanément dans la généralité des cas. Il n'institue le traitement que dans les cas franchement chroniques. La première chose à faire, c'est d'avoir recours à des irrigations par les orifices naturels. Cependant l'auteur avoue que ce n'est que très rarement qu'il réussit à introduire le bout de la sonde dans l'orifice même. D'ailleurs, ceci n'est pas nécessaire; il suffit, comme il a été dit plus haut, d'amener le bout devant l'hiatus semi-lunaire, et le liquide trouve lui-même le chemin du sinus. Le seul inconvénient de ce procédé, c'est que tous les sinus sont irrigués à la fois, et il est difficile alors de savoir quel est celui qui est le plus atteint.

Si ces irrigations ne suffisent pas, il faut ouvrir le sinus maxillaire par le rebord alvéolaire, le sinus frontal, en excisant une lamelle osseuse dans la région sourcilière; en ce qui concerne le sinus sphénoïdal, on introduit une sonde parallèlement au bord inférieur du cornet moyen et un peu au-dessus; le bout de la sonde vient alors heurter contre la paroi antérieure mince du sinus qu'elle perfore facilement.

Les résections osseuses plus larges ne sont indiquées que dans les cas extrêmes; les opérer chaque fois qu'on se trouve en

présence d'une sinusite chronique, et sans avoir épuisé tous les autres moyens, serait instituer un mode de traitement plus pénible que la maladie elle-même. C'est comme si l'on voulait trépaner l'apophyse mastoïde chaque fois qu'on se trouve en présence d'une otorrhée. (*Samml. klin. Vorträge*, n° 163, année 1896.)

Dr JANKELEVITCH.

Les ulcérations syphilitiques du pharynx *(Syphilitic ulcers in the pharynx)*, par le Dr Ohmann DUMESNIL.

Les ulcérations syphilitiques du pharynx s'observent assez souvent pour mériter de la part des spécialistes plus d'attention qu'on ne leur en a accordé jusqu'à présent. Elles débutent ordinairement par des plaques muqueuses, et, bien que la règle ne soit pas absolue, ces lésions aboutissent à des ulcérations assez fréquemment pour tenir en éveil l'attention du médecin et nécessiter un examen sérieux ainsi qu'un traitement approprié. Dans tous les cas il existe une angine syphilitique plus ou moins prononcée, qui, elle-même, exige un traitement local énergique, accompagné d'une médication interne. Dans la plupart des cas, les premières manifestations du processus syphilitique dans le pharynx sont négligées par le malade; ce n'est que plus tard, après la destruction d'une certaine quantité de tissu, qu'il vient réclamer le secours du médecin. Au début, le patient éprouve, dans la gorge, de la sécheresse accompagnée de fièvre; il tousse et expectore sans cesse pour se débarrasser de mucosités, mais il n'y parvient qu'imparfaitement. Plus tard, quand l'épithélium revêtant la muqueuse est détruit, la déglutition devient douloureuse; ces douleurs s'accentuent encore davantage par l'absorption de boissons chaudes ou alcooliques, d'aliments fortement épicés ou d'un bol alimentaire trop gros.

On distingue quatre variétés d'ulcérations pharyngiennes d'origine syphilitique; ce sont : les formes superficielle, profonde, phagédénique et gommeuse. A quelque variété qu'elles appartiennent, les ulcérations peuvent être uniques ou multiples; dans le dernier cas, elles sont ordinairement très rapprochées les unes des autres et se fusionnent bientôt ensemble pour ne former qu'une seule et vaste lésion irrégulière.

L'ulcération superficielle ressemble à une plaque muqueuse, mais elle en diffère sous certains rapports essentiels : elle est plus profonde, et le processus destructif suit une marche progressive, lente et régulière. L'ulcération, sans être douloureuse, gêne beaucoup le malade à cause de la sécrétion muco-purulente qui se forme sans cesse. Le traitement consiste principalement à empêcher l'extension de la lésion qui peut se propager dans une direction horizontale et envahir une aire relativement vaste. Dans la deuxième variété, la lésion est le plus souvent consécutive à la forme superficielle qui en constitue la phase initiale. Le tissu sous-muqueux est détruit en peu de temps, et le processus, qui n'est d'ailleurs pas très rapide, s'étend non seulement dans une direction verticale, mais encore latéralement et vers la périphérie. En dehors de la gêne extrême qu'elles occasionnent, les ulcérations profondes sont excessivement douloureuses.

L'ulcère phagédénique du pharynx est caractérisé par son extrême virulence et la rapidité de sa marche destructive, qui envahit bientôt tous les tissus d'une façon irrégulière et sans aucune tendance à la moindre délimitation, particularité qui le différencie des variétés précédentes. La sécrétion est abondante, sanguinolente et parfois même ichoreuse. Ces ulcères ont une grande tendance à s'étendre vers les piliers et à attaquer la paroi postérieure du voile du palais, dont ils détruisent complètement les tissus. Mais le grand danger de cette forme d'ulcérations consiste dans leur extension vers l'épiglotte et ensuite vers le larynx, qu'elles détruisent en produisant d'irréparables ravages et en aboutissant à une issue fatale.

Les ulcérations gommeuses du pharynx sont le résultat soit d'un manque de soins, soit d'un traitement insuffisant. On n'ignore pas que la phase terminale de la gomme est une ulcération qui aboutit à une large cavité suppurée. Mais, dans le pharynx, l'ulcération s'établit d'emblée, et il importe de pouvoir reconnaître la lésion, car, si l'on ne cherche pas à l'enrayer, elle peut déterminer une carie du corps de la vertèbre au-dessus de laquelle elle est localisée.

Toutes ces variétés d'ulcérations possèdent la fétidité particulière si caractéristique de leur processus destructif. Mais

l'intensité de l'odeur varie beaucoup pour chacune des formes, et plus l'ulcération est superficielle, moins la fétidité est forte. La médication interne doit être active et énergique; quant au traitement local, il varie suivant les différentes formes d'ulcérations pharyngiennes d'origine syphilitique. (*The Laryngoscope*, n° 4, octobre 1896.) TRIVAS.

LARYNX ET TRACHÉE

Un corps étranger du larynx *(Un corpo straniero della laringe)*, par le Dr G. GERONZI, de Rome.

Une femme de soixante-dix-huit ans avale une aiguille. Pendant les premiers jours qui suivent l'accident, elle présente des vomissements, de la toux, des douleurs assez fortes. Puis tout rentre dans l'ordre, et n'était l'inquiétude de ce qui pourrait arriver, la malade ne se serait jamais présentée à l'examen. Les réflexes du palais et du pharynx sont diminués, mais on ne découvre aucun corps étranger dans l'arrière-bouche. A l'examen laryngoscopique cependant, on voit, avec quelque effort, une portion de l'aiguille qui se poursuit en arrière jusqu'au tiers supérieur de la face antérieure de l'aryténoïde gauche; en avant, elle se dirige vers le tiers postérieur de la bande ventriculaire du même côté et vient s'implanter immédiatement au-dessus, sur le ligament ary-épiglottique, qui est un peu tuméfié. Au point d'implantation supérieur de l'aiguille, on voit une petite zone jaunâtre, qui correspond au début d'un processus ulcératif. Après cocaïnisation, on saisit, avec une pince de Mackenzie, l'aiguille en son milieu, et, en opérant une traction, on arrive à enlever une moitié de l'aiguille, celle qui portait l'œillet. En pratiquant de nouveau l'examen du larynx, on trouve un petit point hémorragique correspondant au repli ary-épiglottique gauche; sur la face antérieure de l'aryténoïde gauche, on découvre un trait correspondant probablement à la portion restante de l'aiguille. Cette dernière a été aussitôt expulsée par la toux.

Toute l'aiguille mesurait 35 millimètres de longueur. La pointe, d'après ce qu'on voit, était insérée dans l'aryténoïde et a couronne dans le repli ary-épiglottique.

Deux faits surtout sont à noter dans cette observation : la

tolérance de la malade pour le corps étranger, tolérance assez habituelle, paraît-il, chez les vieillards, et le peu de réaction des tissus. (*Archiv. di otol., rinol. e laringol.*, n° 4, 1896.)

Dr JANKELEVITCH.

Les théories sur l'origine du spasme de la glotte éclaircies par un effet curatif *(Die Theorien uber die Entstehung des Stimritzenkrampfes im Lichte eines Heileffects)*, par le Dr REHN, de Francfort-sur-le-Mein.

L'auteur fait la communication de 5 cas de spasme de la glotte, qui cessèrent chaque fois à partir du moment où l'enfant fut allaité. Comme, d'un autre côté, on a observé des cas dans lesquels le spasme de la glotte fit son apparition immédiatement après le sevrage chez des enfants bien nourris et n'étant point rachitiques, Rehn en conclut qu'il s'agit de rien autre que d'un spasme réflexe, se produisant dans certaines conditions encore inconnues, puisqu'il n'y a qu'un certain pourcentage d'enfants artificiellement nourris, qui deviennent malades. Il attribue la cause à des toxines de nature volatile, se formant probablement déjà dans l'estomac, parce que, dans certains cas les attaques convulsives cessèrent déjà après la première ingestion de lait de femme. (*Berlin. klin. Wochens.*, n° 33, 1896.)

BAYER.

OREILLES

Les végétations adénoïdes chez les sourds-muets. Remarques sur l'étiologie de la surdi-mutité *(Adenoïde Vegetationen bei Taubstummen, nebst einigen Bemerkungen über die Aetiologie der Taubstummheit)*, par le Dr O. FRANKENBERGER.

Désirant se rendre compte personnellement des rapports qui existent entre la surdi-mutité et les végétations adénoïdes, rapports établis par les travaux de Meyer, Schmiegelow, Wroblewski, Peisson, l'auteur a examiné à ce point de vue 158 pensionnaires de l'Institution des sourds-muets de Prague. Ne tenant compte que des végétations adénoïdes assez volumineuses pour occuper tout l'espace naso-pharyngien, l'auteur a trouvé l'hypertrophie de l'amygdale pharyngée dans 94 cas (54,49 %), dont 56 garçons (sur 93, c'est-à-dire 60,21 %) et 38 fillettes (sur 65, c'est-à-dire 58,46 %). Des anomalies de

l'oreille proprement dite ont été trouvées dans 58 cas, qui se distribuent de la manière suivante : bouchons de cérumen (24 cas), otorrhée chronique avec granulations (14 cas), dépression du tympan (12 cas), sténose du conduit auditif (1 cas), atrésie du conduit (1 cas), corps étranger du conduit (1 cas), synéchie entre le tympan et la paroi interne de la caisse (1 cas), hyperémie du tympan (2 cas), cicatrice du tympan (1 cas), dépôts calcaires dans le tympan (4 cas), perforation sèche du tympan (3 cas), absence complète du tympan, consécutive à une otorrhée (4 cas), polypes (3 cas), cicatrice à l'apophyse mastoïde après périostite (1 cas).

Si, dans ces 58 cas, on fait abstraction de ceux qui, sauf les bouchons cérumineux, ne présentaient aucune autre modification pathologique de l'oreille, de même que le cas de corps étranger, en tout 16 cas, il en reste 42 avec des modifications plus ou moins importantes, qui se réduisent pour la plupart à des suppurations chroniques ou à des résidus de différents processus inflammatoires. Sur ces 42 cas, 37 (88 %) présentaient des végétations adénoïdes.

On peut émettre les hypothèses que l'on voudra sur la nature des rapports entre les végétations adénoïdes et la surdi-mutité; mais le fait est indéniable, et, au point de vue prophylactique, la conduite du médecin se trouve tout indiquée. Depuis la naissance, jusqu'à l'âge de sept à huit ans, les enfants devraient être soumis à une surveillance au point de vue de leur nasopharynx. Mais, la surdi-mutité une fois établie, l'ablation des végétations pourrait-elle donner quelques résultats? La question serait actuellement difficile à résoudre; toujours est-il que, sur 426 cas de végétations adénoïdes, Arslan trouva 6 sourds-muets, dont 2 ont été opérés : dans un cas, il y a eu amélioration sensible; dans l'autre, la guérison fut presque complète tant au point de vue de l'ouïe qu'au point de vue de la parole.

Abordant ensuite les autres causes de la surdi-mutité, l'auteur se heurte tout d'abord contre la nécessité de distinguer les cas de surdi-mutité congénitale et ceux de surdi-mutité acquise. Quelle est la fréquence relative des cas de chacune de ces catégories? Les résultats les plus contradictoires ont été fournis par les différents auteurs qui se sont occupés de la question. La cause

en est peut-être dans la difficulté de résoudre dans chaque cas particulier, s'il s'agit de surdi-mutité congénitale ou de surdi-mutité acquise, puisque le médecin en est réduit le plus souvent à se contenter de données anamnestiques.

L'auteur croit, toutefois, que le nombre de cas acquis doit être supérieur à celui de cas héréditaires.

On a établi une étiologie particulière pour les cas héréditaires et les cas acquis. Il se peut que, dans chaque catégorie, il y ait un groupe de facteurs qui jouent un rôle prédominant; mais, en somme, la surdi-mutité, tant acquise qu'héréditaire, peut être redevable à n'importe quel facteur.

Mygind a soumis à l'autopsie 118 cas de surdi-mutité, soit acquise, soit héréditaire; 79 de ces cas, c'est-à-dire les deux tiers, présentaient des modifications pathologiques de l'oreille moyenne, et, 19 fois seulement, le labyrinthe ou le système nerveux central furent trouvés intacts.

Voici maintenant quelle était la nature des modifications constatées :

« Dans la plupart des cas, ces dernières pouvaient être considérées comme des restes de processus inflammatoires intensifs et étendus. Ceci était surtout évident dans la surdi-mutité acquise. Quant aux autres anomalies, elles étaient à peu près les mêmes dans la surdi-mutité acquise et dans la surdi-mutité héréditaire, ce qui rendait souvent difficile de se rendre compte s'il s'agissait d'une affection d'origine fœtale ou post-fœtale. L'opinion acceptée jusqu'ici, et d'après laquelle la surdi-mutité consécutive à la surdité congénitale relève d'une anomalie de développement quelconque de l'organe auditif, se trouve infirmée par le fait que ces anomalies constituent une très grande rareté. Dans la plupart des cas, les modifications atteignaient les deux oreilles, quoique à un degré inégal. L'oreille moyenne a été trouvée le plus souvent atteinte. Quant à l'oreille interne, elle était atteinte surtout dans les canaux semi-circulaires, très rarement dans le vestibule, et chez un grand nombre de sourds-muets ces modifications pouvaient être considérées comme la cause principale de la surdi-mutité. Dans quelques cas, le nerf auditif avait présenté des phénomènes d'atrophie et de dégénérescence; mais, le plus souvent, le nerf

était intact. Dans quelques autres cas, il y avait eu quelques anomalies du côté du cerveau. »

Puisqu'en somme les modifications constatées se réduisent à des phénomènes inflammatoires, il faut, en ce qui concerne la surdi-mutité congénitale, supposer que le processus inflammatoire s'est développé pendant la vie intra-utérine et qu'après avoir atteint les méninges, il a provoqué la surdi-mutité. Cependant, si la possibilité d'une infection intra-utérine est actuellement hors de doute, les recherches faites jusqu'ici n'ont pas encore permis de constater des modifications du côté des méninges chez le fœtus. La méningite doit donc être exclue pour le moment de l'étiologie de la surdi-mutité congénitale. Quant aux autres maladies infectieuses, elles déterminent trop rarement une surdi-mutité durable ou permanente pour qu'on puisse admettre qu'il en est autrement chez le fœtus.

Sans vouloir nier, toutefois, l'existence de la surdi-mutité congénitale, l'auteur conclut en disant qu'il serait très disposé à admettre que le nombre de ces cas est loin d'être aussi grand qu'on le prétend, et que beaucoup d'eux seraient de nature plutôt acquise. C'est donc le nombre des cas acquis qui serait particulièrement grand et mériterait surtout d'attirer l'attention du médecin. (*Monats. f. Ohrenheilk., etc.*, nº 10, 1896.)

Dr Jankelevitch.

CROUP ET DIPHTÉRIE

Angine et Croup. Statistique relative aux deux dernières années et aux cas observés à l'hôpital Majeur de Vérone *(Angina e crup nell' ultimo biennio all' Ospedale Maggiore di Verona)*, par les Drs Corradi et Regazzi, de Turin.

44 cas ont été observés du 1er juillet 1894 au 1er juillet 1896. Dans 23, il s'agissait de diphtérie pure vérifiée par le microscope, dans les autres de formes à streptocoques, à staphylocoques et de formes mixtes. Chaque fois que la chose a été possible, les pseudo-membranes furent examinées au microscope. Sur ces 44 malades, il y a eu 26 guérisons et 18 morts.

Du 1er janvier 1892 au 31 décembre 1893, c'est-à-dire à une époque où le traitement sérothérapique n'était pas encore connu où l'on avait seulement recours à la trachéotomie et à l'intu-

bation, les auteurs ont observé, sur 27 cas, 11 décès, c'est-à-dire une proportion à peu près égale à celle de la période biennale précédente.

Du 1er janvier 1890 au 31 décembre 1891, à une époque, par conséquent, où l'on ne pratiquait pas encore l'intubation, la mortalité avait été de 75 % (18 morts sur 25 malades).

Il est vrai que la mortalité de la période biennale 1894-1896 est encore assez élevée en comparaison avec les résultats obtenus par d'autres auteurs. Mais ceci s'explique par ce fait que les auteurs ont toujours eu affaire à des cas graves, datant de quelques jours déjà.

Voici quelles sont les conclusions générales des auteurs :

1° La sérothérapie, aussi bien que l'intubation exercent une action vraiment salutaire dans la diphtérie. Lorsque ces moyens ne réussissent pas, cela tient surtout, et le plus souvent, à la nature éminemment septique du processus. Dans ces cas, le sérum, même administré au deuxième jour, à n'importe quelle dose et dans n'importe quelle concentration, reste sans résultat.

2° La sérothérapie comme telle ne reproduit jamais de complications. L'albuminurie, qu'on met si souvent sur le compte de la sérothérapie, disparaît, au contraire, dans certaines circonstances, sous l'influence du sérum.

3° De même, les complications broncho-pulmonaires ne sont pas forcément une conséquence ou une complication de l'intubation. A ce point de vue, la présence d'un tube dans le larynx n'exerce aucune action funeste et ne favorise nullement la chute dans la trachée de parcelles d'aliments et de gouttes de boissons administrées aux malades. Les processus pneumoniques lobaires et lobulaires peuvent évoluer régulièrement et guérir malgré la présence du tube dans le larynx.

4° Les auteurs se servent volontiers, pour l'intubation, de l'instrument original d'O'Dwyer, ils ne coupent pas le fil tant que le tube reste en place. (*Archiv. ital. di otol., rinol. e laringol.*, n° 4, 1896.)

Dr JANKELEVITCH.

Bordeaux. — Imp. G. GOUNOUILHOU, rue Guirande, 11.

18e ANNÉE. — N° 6. — 6 FÉVRIER 1897.

REVUE HEBDOMADAIRE
DE
LARYNGOLOGIE, D'OTOLOGIE
ET DE RHINOLOGIE

UN CAS DE KYSTE DE L'ÉPIGLOTTE

Par le Dr BRINDEL,
Ancien premier interne,
Aide de clinique des maladies du larynx, des oreilles et du nez
à la Faculté de médecine.

Si les kystes du larynx en général ne sont pas extrêmement rares, ainsi que déjà le faisait judicieusement remarquer notre maître, M. le Dr Moure, dans un travail publié à ce sujet en 1881, les kystes de l'épiglotte proprement dite sont d'une observation exceptionnelle. Alors qu'un grand nombre de kystes intra-laryngés restent inédits, les auteurs se sont attachés, surtout dans ces dernières années, à publier tous les cas de kystes de l'épiglotte que le hasard leur a fait rencontrer.

Dans une thèse que le Dr Michel vient de consacrer à cette étude (Bordeaux, 1896), l'auteur a pu réunir 44 observations, dont la dernière, inédite, lui a été communiquée par M. le Dr Moure et par nous et a servi de base à son intéressant travail.

Nous avons été assez heureux pour pouvoir examiner au microscope un morceau de la paroi du kyste, nous en joignons le résultat à l'histoire clinique du malade, et à ce double point de vue, comme nous le verrons dans un instant, l'observation mérite d'être rapportée en détail.

OBSERVATION. — *Kyste de l'épiglotte et du repli glosso-épiglottique droit. Ablation partielle à la pince. Guérison.*

Mme A..., trente-deux ans, est adressée, par son médecin, à M. le Dr Moure, vers les derniers jours d'août 1896.

Elle est envoyée à Arcachon pour un mois, à cause de son état général et de phénomènes laryngiens qui, depuis six ou sept mois, ont attiré l'attention du médecin et l'ont fait songer à une tuberculose laryngée.

M. le Dr Moure étant absent, je vis la malade le jour même où elle partait pour Arcachon; elle était accompagnée par son mari et sa mère.

Voici les renseignements que je recueillis à ce moment :

Mme A... aurait eu une pleurésie droite il y a deux ans : on lui appliqua alors des vésicatoires sur la poitrine ; elle se croyait guérie depuis plus d'un an, quand elle recommença à tousser de plus belle. Son médecin l'ausculta avec soin, « *ne découvrit pas grand'chose,* » mais ordonna quand même l'application d'un nouveau vésicatoire sur la région sous-claviculaire droite.

Ce révulsif n'arrêta pas la toux, et Mme A..., qui est très nerveuse, finit par persuader à son entourage qu'elle avait la poitrine atteinte.

Elle absorba force médicaments, et le diagnostic de tuberculose pulmonaire sembla s'imposer de plus en plus, malgré les signes négatifs observés à la poitrine, quand on vit survenir de l'enrouement et une gêne croissante de la respiration.

La toux devint opiniâtre, fréquente, la nuit surtout, où la malade éprouvait de véritables quintes ; l'enrouement qui survenait d'abord à des périodes assez éloignées, devint beaucoup plus fréquent au moindre refroidissement. Mme A... se sentait gênée pour respirer, elle éprouvait à la gorge des picotements, qu'elle localisait parfaitement au côté droit de l'extrémité supérieure du larynx.

Devenue très impressionnable et dormant peu la nuit, elle ne tarda pas à s'astreindre à une nourriture des plus légères de peur de fatiguer son estomac.

Elle exagérait tellement les symptômes qu'elle éprouvait, qu'elle me fit prier de l'examiner dans la matinée ou à une heure précise de l'après-midi, afin qu'elle pût prendre le train de deux heures et arriver à Arcachon en plein jour et non pendant la fraîcheur de la soirée.

La malade se prêta avec peine à un examen méthodique, car elle craignait un accès de suffocation. Elle ne présentait rien de particulier à la gorge. Le laryngoscope ne tarda pas à me donner la clé de tous les phénomènes observés.

L'épiglotte, de coloration normale, offrait un dédoublement de son bord droit. Une tumeur, du volume d'une grosse noisette, remplaçait ce bord, empiétant légèrement sur la ligne médiane et sur le repli glosso-épiglottique droit.

Cette tumeur, lisse, tendue, luisante, transparente même, était sillonnée à sa surface par de petites trainées rouges qui n'étaient autres que des vaisseaux.

FIG. 1.

Nullement pédiculée, elle faisait pour ainsi dire corps avec l'épiglotte et suivait tous les mouvements de cet organe. Elle ne cachait qu'en très petite partie l'orifice supérieur du larynx, et il était facile de constater une intégrité absolue des cordes vocales, des bandes ventriculaires, des aryténoïdes et de la région inter-aryténoïdienne.

Touchée avec un stylet recourbé, la tumeur se laissait déprimer et offrait une certaine résistance.

Le diagnostic de kyste s'imposait. J'ajoute qu'en déprimant fortement la base de la langue, on constatait directement la moitié supérieure environ de la tumeur, et les personnes présentes purent comme moi l'apercevoir.

J'auscultai avec soin Mme A... et ne trouvai rien d'anormal dans sa poitrine.

Ainsi rassurée, la malade alla passer sa saison à Arcachon et revint à Bordeaux, le 20 septembre, subir l'opération que je lui avais conseillée.

M. Moure, qui vit alors Mme A..., confirma mon diagnostic et la débarrassa de sa tumeur.

Après cocaïnisation, il essaya d'abord, au moyen d'une pince laryngienne emporte-pièce, de saisir la tumeur; mais celle-ci, d'une mobilité extrême, glissait au-devant de la pince. Il fixa alors l'épiglotte au moyen d'une pince à griffe, me confia cette pince et put cette fois, à la faveur de l'immobilité de la tumeur, prendre une portion de la paroi kystique, au voisinage de son point d'implantation. M. Moure dut exercer une certaine violence pour arracher la partie saisie entre les mors de la pince. Il s'écoula immédiatement de la poche rompue un liquide clair, dont nous étions dans l'impossibilité de recueillir la moindre parcelle.

La tumeur s'affaissa aussitôt; le point d'implantation saigna très peu et fut cautérisé au chlorure de zinc au $^1/_{10}$.

Il n'y eut ni dysphagie, ni réaction inflammatoire. Mme A... ne

présentait plus, huit jours après, trace de sa tumeur. La sensation de chatouillement, la toux et la gêne de la respiration avaient complètement disparu. La malade rentra chez elle guérie et rassurée.

La portion de paroi enlevée à la pince a été immédiatement fixée à l'alcool sublimé. Après l'avoir fait séjourner à l'alcool absolu, j'en fis l'inclusion dans la paraffine et en colorai les coupes par le procédé de M. le prof. agrégé Auché (cochenille et éosine hématoxylique.)

Les coupes ont été faites transversalement, près du point d'implantation.

En parcourant l'ensemble d'un coup d'œil, on aperçoit une masse arrondie de tissu adénoïde avec follicules clos, environné, dans les $^{9}/_{10}$ environ de sa circonférence, par un épithélium pavimenteux stratifié. Au niveau du dernier dixième, il est facile de voir, sur certaines coupes, cet épithélium revenir sur ses pas pour s'étaler à droite et à gauche et former le revêtement externe de la paroi kystique.

Considérons d'abord la masse arrondie. L'épithélium qui la recouvre est du genre pavimenteux stratifié. Les cellules les plus superficielles, très aplaties, ont perdu leur noyau et sont colorées uniformément en rouge plus foncé que les cellules sous-jacentes. Ces dernières elles-mêmes, très allongées, possèdent encore leurs noyaux. Elles forment cinq à six rangées très serrées à la surface, un peu moins denses vers les parties profondes. Certaines d'entre elles ont subi la dégénérescence vacuolaire.

En allant vers le tissu adénoïdien central, les cellules épithéliales changent de forme; elles sont pressées les unes contre les autres, tantôt arrondies, tantôt polygonales, et deviennent cylindriques dans la couche la plus profonde. A ce niveau, leur direction est perpendiculaire à celles des cellules superficielles.

En résumé, cet épithélium est en tout point identique à celui qui recouvre l'amygdale palatine ou pharyngée; il est seulement un peu plus épais.

Sous l'épithélium existent quelques fibrilles de tissu conjonctif colorées en rose pâle et à direction généralement parallèle à la surface externe. Assez serrées loin du point où l'épithélium s'infléchit pour s'étaler de part et d'autre, les mailles formées par ces fibrilles deviennent de plus en plus lâches à mesure qu'on approche plus près de cet endroit. Ici, en effet, elles sont beaucoup moins serrées et les vaisseaux qu'elles renferment sont généralement d'un calibre plus considérable. Quelques-uns sont gorgés de sang, mais

ls n'offrent pas de paroi distincte. L'intérieur de la masse arrondie est constitué par des follicules clos, volumineux et normaux, ressemblant complètement à ceux de l'amygdale. Au centre, on aperçoit cependant deux espaces clairs, allongés, dont les deux extrémités se terminent à angle aigu et qui sont limités par un épithélium analogue à celui de la surface. Ces espaces clairs sont en réalité la coupe horizontale de deux cryptes du tissu adénoïdien sectionné.

La masse arrondie est donc formée par un tissu adénoïdien analogue à celui qu'on rencontre à la base de la langue.

En s'étalant de part et d'autre, l'épithélium a conservé seulement les fibrilles conjonctives qui lui sont sous-jacentes dans la masse arrondie, et c'est l'union de ces deux éléments qui constitue à elle seule la paroi de la poche kystique.

Cette paroi, dans la partie sectionnée et recueillie, ne représente pas une membrane lisse. Elle offre deux replis angulaires, visibles, non seulement au microscope, mais encore à l'œil nu.

Au niveau de l'un de ces replis, le plus éloigné de la masse arrondie, le tissu connectif recouvrant la face interne d'une des parois de l'angle est resté soudé avec celui du côté opposé, ce qui donne à supposer que la pression du liquide contenu dans le kyste n'a pas encore été suffisante pour dédoubler tous les replis de la paroi, et que le volume de la tumeur était encore susceptible de s'accroître.

Le deuxième repli angulaire, moins prononcé que le premier, n'offre pas un moins grand intérêt, du moins à notre avis. Au niveau du sommet de l'angle, l'épithélium, en tout point analogue à celui que nous avons déjà décrit, ne forme pas un revêtement continu. Les cellules les plus externes contournent les deux moignons, et vont se mettre en contact avec la couche profonde cylindrique avoisinant le tissu conjonctif.

Les deux moignons ainsi formés n'arrivent pas au contact; ils laissent entre eux un espace comblé par du tissu conjonctif sous-épithélial. Ce dernier, venu des deux parois opposées destinées à former l'angle, s'amincit peu à peu, marche parallèlement à celui de la paroi opposée dans un espace assez considérable, et, sur certaines coupes, il est possible de constater que l'accollement s'est fait seulement au niveau de l'angle lui-même.

Il est à remarquer que l'épithélium qui forme les deux parois est dans le voisinage de l'angle, plus épais que partout ailleurs.

Il nous paraît difficile d'expliquer cette disposition autrement que par l'existence à ce niveau d'un canal excréteur sectionné longitu-

dinalement. C'est peut-être là le point de départ de la tumeur tout entière, attendu que le tissu connectif venu d'une paroi, ayant contracté des adhérences avec celui venu de la paroi opposée au niveau exact de l'orifice de sortie, celui-ci se sera trouvé obstrué, d'où la formation du kyste par rétention de liquide sécrété.

Le tissu connectif sous-épithélial est identique à celui qu'on observe dans la masse arrondie de tissu adénoïdien. Direction des fibres, vaisseaux allongés, rien n'y manque; toutefois, en certains points, le tissu conjonctif est plus dense et forme à la partie la plus interne de la paroi un petit liséré rouge fibreux.

Dans la grande majorité de la surface interne, cette disposition n'existe pas ; les mailles du tissu connectif sont rompues et flottent librement et sans ordre dans la cavité interne.

Cette conformation de la paroi donne, par ce fait, très peu à la coupe l'idée d'une poche kystique ordinaire, analogue par exemple à la paroi d'un kyste thyroïdien ou ovarien.

Il n'y a pas trace d'épithélium à la face interne de la paroi, et le soin que nous avons mis à recueillir et à fixer immédiatement la pièce, nous donne, à cet égard, une certitude absolue.

Sur quelques coupes, on aperçoit, au milieu du tissu connectif, la section de deux petits canaux glandulaires à lumière élargie et à surface interne limitée par un épithélium cubique. Le centre ne renferme du reste pas de liquide.

En résumé, la paroi de ce kyste est formée d'épithélium externe soutenu par du tissu conjonctif sans revêtement épithélial interne. Elle était susceptible d'acquérir des dimensions plus considérables, et la formation de la tumeur paraît due à une rétention de mucus au niveau d'une glande de la muqueuse de l'épiglotte.

Dans le cas que nous venons de rapporter, le diagnostic ne pouvait s'égarer.

Il était impossible de songer, par exemple, à un œdème aigu inflammatoire ou bacillaire de l'épiglotte; en effet, l'absence de phénomènes généraux et douloureux, la lenteur de l'évolution, l'intégrité absolue des aryténoïdes et l'examen objectif faisaient d'emblée éliminer cette lésion.

Les mêmes raisons, jointes à l'absence de rougeur et d'ulcération, ne permettaient pas non plus de songer à une gomme ou une infiltration ulcéreuse de l'épiglotte.

Enfin, l'idée de cancer ne nous vint pas un seul instant

à l'esprit, vu la netteté de la transparence, l'aspect lisse, poli et luisant de la poche.

Nous avons eu l'occasion d'observer dernièrement, à la clinique laryngologique de la Faculté, une tumeur bien limitée au rebord épiglottique, de la grosseur d'un pois, sans phénomènes inflammatoires de voisinage. La muqueuse, à sa surface, n'était pas changée de coloration, mais deux signes nous permirent d'éliminer l'idée de kyste de l'épiglotte : l'aspect légèrement papillomateux de la surface et, d'autre part, le défaut de transparence du néoplasme.

L'examen histologique que nous pratiquâmes sur un fragment de cette tumeur, fort rare, de l'organe qui nous occupe, nous permit de confirmer notre diagnostic et de reconnaître qu'il ne s'agissait pas plus d'une lésion kystique que d'un néoplasme malin ou tuberculeux; nous nous trouvions simplement en présence d'un tissu inflammatoire caractérisé par l'exagération des couches épithéliales superficielles et par une infiltration leucocytique des plus nettes, dans le tissu sous-muqueux. Les coupes se rapprochaient par leur aspect de ce qu'on observe dans les papillomes cornés du larynx.

Ajoutons, pour être complet, que le malade, sur lequel nous enlevâmes ce fragment de tumeur, avait également de la rougeur diffuse au niveau de la glotte, peut-être d'origine bacillaire, et que l'ulcération, indiquant le siège de la parcelle soumise à l'examen histologique, est en bonne voie de cicatrisation.

Et puisque nous parlons d'examen histologique, signalons que, sur les 44 observations rassemblées par le Dr Michel, cet examen a été pratiqué 4 fois seulement : une fois par Wenzel-Gruber, une fois par Eppinger, une troisième fois par Moure; la quatrième nous est personnelle.

Wenzel-Gruber trouva les particularités suivantes : la membrane capsulaire avait l'aspect d'une séreuse. Constituée par du tissu conjonctif, elle présentait à sa face interne un

épithélium stratifié formé par des cellules fusiformes et des cellules rondes. Le contenu était jaunâtre et formé par une masse d'épithélium dégénéré au milieu duquel étaient suspendus quelques cellules épithéliales saines, quelques corpuscules rappelant les corpuscules purulents et quelques gouttes de graisse avec très peu de cristaux de cholestérine (*Virchow's Archiv*, Band LXIII, p. 96).

Il semblerait, d'après l'examen histologique, qu'on se soit trouvé en présence d'un kyste congénital et non d'un kyste muqueux ou glandulaire.

Eppinger donne très peu de détails. Le kyste était circonscrit par une simple bourse lisse dont la face interne était revêtue d'une couche d'épithélium.

Moure a examiné avec soin la paroi du kyste dont il a publié l'observation dans le *Progrès médical*, 1880, p. 1033. Il en a conservé précieusement les coupes, qu'il a bien voulu mettre à notre disposition et que nous avons pu consulter avec intérêt.

Le liquide de ce kyste était incolore. Quant à la paroi, elle comprenait trois couches bien distinctes : une externe épithéliale, très épaisse, formée de cellules aplaties superficiellement, polyédriques dans la profondeur; une moyenne conjonctive avec fibres élastiques et cellules embryonnaires; une profonde, épithéliale elle aussi, formant le revêtement interne du kyste. Cette dernière comprenait deux espèces de cellules : une couche vivement colorée en rouge et formée de cellules granuleuses sans noyaux; une deuxième, à cellules polyédriques plus ou moins aplaties, contenant des noyaux allongés et montrant en certains points des phénomènes de desquamation.

On a vu plus haut que la paroi de notre kyste ne renfermait pas d'épithélium à sa face interne, et c'est ce en quoi elle diffère profondément des parois kystiques de l'épiglotte précédemment examinées.

La pathogénie ne nous en semble pas moins identique

et nous pensons, vu la disposition de la poche et la nature de son contenu, à son origine glandulaire comme le croient, du reste, la majorité des auteurs qui se sont occupés de la question.

Notre malade étant une adulte, il n'y a là rien de particulier à noter. Il s'agit cependant d'une femme, et on sait, par les observations publiées, que les kystes de l'épiglotte sont beaucoup plus fréquents chez l'homme.

Il n'y aurait rien à ajouter au pronostic si, dans le cas particulier et avant tout examen objectif, on n'eût été influencé en quelque sorte par les commémoratifs et les circonstances concomitantes. On voit par là combien une tumeur bénigne, à évolution très lente, n'offrant que peu ou pas de chances de récidive, est susceptible, chez une personne nerveuse, d'amener des phénomènes graves et inquiétants et quels services le laryngoscope est journellement appelé à rendre dans la clientèle.

Je n'insisterai pas sur le traitement en général des kystes de l'épiglotte. Il serait vrai de dire que ces sortes de tumeurs ne demandent qu'à guérir. Tous les moyens sont bons pour en amener la disparition, depuis la simple ponction jusqu'à l'ablation totale de la poche.

Peut-être faudrait-il faire quelques réserves pour la ponction, si l'orifice ainsi créé était trop étroit pour amener l'évacuation totale du liquide et l'affaissement de la poche.

La conduite la plus sage nous paraît être celle qu'a tenue notre maître, M. le Dr Moure, dans la circonstance, à savoir l'ablation d'une parcelle de la paroi et la cautérisation, avec une solution caustique (chlorure de zinc au 1/10e par exemple), de la portion qui reste attenante à l'épiglotte.

La guérison est rapide et accompagnée de la disparition immédiate des phénomènes locaux ou réflexes engendrés par la tumeur. C'est ce que nous avons observé chez notre malade qui, depuis son opération, est en parfaite santé.

REVUE GÉNÉRALE ET ANALYSES

BOUCHE ET PHARYNX BUCCAL

Du traitement de l'angine phlegmoneuse ou abcès péritonsillaire *(Zur Behandlung der Angina phlegmonosa s. Peritonsillitis abscedens)*, par le Dr Killian, de Worms.

L'auteur recommande l'incision et l'ouverture aussi précoces que possible de l'abcès péritonsillaire. Le siège de ce dernier est tout à fait typique : c'est la région située en dehors et au-dessus de l'amygdale buccale, région dont la limite inféro-interne est constituée par la partie supérieure de l'amygdale, ou plutôt de la niche, connue sous le nom de fosse supra-tonsillaire et formée par la rencontre des deux piliers. Cette fosse supérieure disparaît dans l'abcès péritonsillaire, où elle est même remplacée par une surface proéminente; les deux piliers, séparés l'un de l'autre, sont rouges, œdématiés; l'amygdale, elle-même, est refoulée en dedans et en bas. Quand l'abcès a atteint une phase assez avancée, l'aspect de la région peut faire croire à une migration du pus vers la partie interne du voile du palais, qui paraît lui-même divisé en deux lamelles, une antérieure, l'autre postérieure, faisant suite, chacune, au pilier correspondant. S'étendant au dehors, l'abcès traverse la muqueuse, le constricteur supérieur du pharynx, l'aponévrose bucco-pharyngée, jusqu'au muscle ptérygoïdien interne qui en forme probablement la limite extérieure.

Abandonné à lui-même, l'abcès peut s'ouvrir tantôt en avant, tantôt en arrière. Quant à l'incision, elle doit avoir pour point de départ la fosse supra-tonsillaire. D'ailleurs, ce n'est pas l'incision proprement dite que l'auteur recommande. Voici la manière dont il procède. Après cocaïnisation préalable, il introduit une sonde dans la fosse supra-tonsillaire et la dirige en dehors et en haut. Il suffit d'une légère pression, pour pénétrer dans l'abcès à travers les tissus ramollis. S'il voit sourdre du pus à côté de la sonde, il introduit dans la cavité une pince, au moyen de laquelle il élargit la première de haut en bas. On répète le procédé pendant les deux jours qui suivent, on prescrit des gargarismes et la suppuration ne tarde

pas à disparaître. Si l'abcès s'étend vers la partie inférieure de la région, on peut de la même manière traverser l'amygdale, dont les tissus se présentent alors comme très mous et friables. (*Münch. med. Wochens.*, n° 30, 1896.) Dr JANKELEVITCH.

NEZ ET PHARYNX NASAL

Un cas d'abcès du sinus maxillaire *(Abcess of the antrum)*, par le Dr RICKENBACH.

Le malade dont il s'agit se plaignait de vives douleurs dans la région de l'œil droit, douleurs qui s'étendaient jusqu'à la racine du nez. A l'examen on trouve une rhinite hypertrophique gauche, tandis que le côté droit est complètement obstrué par une déviation enchondromateuse de la cloison. L'obstruction était encore aggravée par une tuméfaction énorme des parties molles. Comme résultat de l'examen, on pose le diagnostic d'abcès du sinus maxillaire. Malgré l'application d'une forte solution de cocaïne pour obtenir la contraction des tissus mous, il fut impossible d'avoir assez d'espace pour pouvoir perforer le sinus à travers le nez. On fut donc obligé d'extraire la première molaire et d'ouvrir l'antre par le rebord alvéolaire. La perforation ne donna issue qu'à une très petite quantité de pus. Après injection dans la cavité d'une solution de bioxyde d'hydrogène, le pus s'écoula en plus grande abondance. On injecta ensuite tous les jours une solution à 5 % d'acide phénique en aspirant le pus avec une seringue. Après dix jours de ce traitement, on laissa l'ouverture se refermer. L'enchondrome fut enlevé avec la scie, l'hypertrophie réduite, la cloison redressée, et le malade se porte actuellement très bien. (*The Pittsburg med. Review*, août 1896.) TRIVAS.

De la ponction exploratrice des cavités accessoires du nez *(Die Probenpunction der Nasennebenhöhlen)*, par le Dr KILLIAN, de Freibourg en Bavière.

a) Sinus maxillaire. Quand l'orifice naturel est accessible, l'auteur s'en sert naturellement pour pratiquer l'irrigation exploratrice, qu'il fait précéder d'une introduction dans la cavité d'une certaine quantité d'air. Ce dernier procédé permet de se rendre compte de la nature de la sécrétion. Dans les cas

où l'orifice naturel n'est pas accessible, l'auteur fait la ponction dans la partie moyenne du méat moyen. Cette ponction se fait au moyen d'un tube de Hartmann pointu, après cocaïnisation préalable. La paroi est, dans ce point, d'une minceur extrême, et l'opération ne présente pas la moindre difficulté.

b) Sinus sphénoïdal. Orifice naturel très souvent accessible. Dans le cas contraire, on perfore la paroi antérieure ; dans quelques cas, la paroi inférieure se laisse perforer assez facilement.

c) Cellules ethmoïdales. Ces cellules sont séparées de la fente olfactive par une paroi osseuse très mince. La ponction doit donc être faite en partant de cette fente, et sur une ligne qui va du bord supérieur des choanes à l'insertion antérieure du cornet moyen. La canule doit avoir une courbure latérale courte, de façon à ne pas dépasser la paroi médiane du labyrinthe ethmoïdal. Si l'espace compris entre le centre moyen et le septum est trop étroit, on fait la ponction par le méat moyen, au moyen d'une canule recourbée en haut sous un angle droit. Les cellules postérieures seront atteintes quand le bout de la canule aura dépassé le méat supérieur. Pour éviter une lésion de l'orbite, on perfore non pas au point d'insertion latérale du cornet moyen, mais là où ce dernier se recourbe pour se diriger en bas.

d) Sinus frontal. La ponction n'est facile que dans les cas où la partie inférieure du sinus frontal empiète sur la cavité nasale, à côté du cornet moyen. On voit alors, dans la partie antérieure de la cavité nasale, une cellule osseuse, à travers laquelle on peut pénétrer directement dans le sinus frontal de la même manière, comme pour l'ouverture des cellules ethmoïdales. Dans tous les autres cas, il faut enlever la partie antérieure du cornet moyen, intervention qui ne présente pas la moindre gravité et qui permet de pénétrer dans le sinus au moyen de canules non pointues. (*Münch. med. Wochens.*, n° 31, 1896.)

Dr JANKELEVITCH.

LARYNX ET TRACHÉE

Quelques remarques sur la tuberculose laryngée *(Some observations in laryngeal tuberculosis)*, par le Dr OAKLEY VANDER POEL.

A très peu d'exceptions près, la tuberculose du larynx est toujours consécutive à une tuberculose pulmonaire. La tuber-

culose laryngée se manifeste dans beaucoup de cas et tout à fait au début par une simple aphonie semblable à l'aphonie nerveuse, avec cette différence, toutefois, que dans la tuberculose il s'agit le plus souvent de la paralysie des tenseurs, tandis que l'aphonie nerveuse est due surtout à la paralysie des adducteurs.

Chez les individus sains, un état catarrhal chronique ne prédispose pas nécessairement à la tuberculose laryngée. Mais un catarrhe du larynx survenant chez un bacillaire ne constitue souvent que le premier stade de la tuberculose de cet organe.

L'auteur a observé quelques cas où il n'y avait encore ni ulcérations ni tuméfactions de la paroi postérieure du larynx, mais où cet organe était caractérisé par un épaississement de la membrane muqueuse et par la présence d'une sécrétion d'un blanc laiteux, quelquefois purulente, le plus souvent muqueuse, ne contenant pas de bacilles. L'auteur considère cet état comme presque pathognomonique, surtout lorsqu'il survient chez un individu à antécédents suspects. Cet état catarrhal persiste pendant six semaines à deux mois avant l'apparition de symptômes tuberculeux proprement dits. La muqueuse se recouvre plus tard de petits points blancs et saigne très peu à la scarification.

Une lésion même bien insignifiante des cordes vocales produit souvent de l'aphonie et, d'autre part, des ulcérations, même très étendues, mais laissant les cordes vocales intactes, peuvent exister sans qu'il y ait la moindre altération de la voix. Le pronostic de ces cas est assez grave, malgré toutes les interventions opératoires tant vantées. (*New-York med. Journ.*, 18 juillet 1896.)

TRIVAS.

OREILLES

Des polypes du nez et de l'oreille et de leur traitement (*Polypen der Nase und des Ohres und deren Behandlung*), par le Dr BLOEBAUM, de Cologne.

Dans un article, destiné surtout aux médecins non spécialistes, l'auteur, après un court historique et quelques considérations générales sur la formation, les variétés, le diagnostic et le pronostic des polypes, fait l'exposé des méthodes le plus

généralement employées dans le traitement de ces néoformations.

Il condamne d'une façon absolue l'usage de la pince qui est un instrument trop brutal, agissant trop à l'aveugle, arrachant des parties saines et provoquant souvent des hémorragies fort graves. Les procédés qu'il préfère et qui donnent toujours les meilleurs résultats sont : l'anse froide, l'anse galvanique, et l'électrolyse. C'est la première qui est la plus généralement employée. Après avoir, autant que possible, débarrassé le nez des polypes qui l'obstruaient, l'auteur cautérise leurs racines avec un cautère plat ou une aiguille électrolytique bipolaire. L'auteur préfère même cette dernière, puisqu'elle agit d'une façon beaucoup plus radicale et n'occasionne pas la moindre hémorragie. Quant à la douleur, elle peut toujours être évitée, grâce à la cocaïne.

Pour avoir l'opinion des malades eux-mêmes sur la valeur de chacun des trois procédés cités plus haut, l'auteur s'est servi, tour à tour et chez les mêmes malades, de l'anse froide, de l'anse chaude et de l'électrolyse. Les malades préféraient toujours la première; quant à l'électrolyse, ils la déclaraient un peu plus douloureuse, puisque son action ne peut pas être strictement limitée à un seul point et qu'il y a toujours des courants secondaires se faisant sentir en des points voisins, non cocaïnisés.

Vu la possibilité de complications méningitiques et de phénomènes pyohémiques consécutivement à l'ablation de polypes (Voltolini a décrit deux cas terminés par la mort), l'auteur recommande les plus grandes précautions dans le traitement post-opératoire. Contre l'envahissement de la cavité nasale par des micro-organismes, il se sert de l'étrol ou du citrate d'argent. Le premier, très peu soluble (1 p. 3,800), procure une antisepsie longue et efficace à la sécrétion nasale et n'irrite aucunement les plaies.

Pour l'ablation des polypes de l'oreille, l'auteur se sert avec prédilection de l'anse de Wolde. Pour détruire le pédicule du polype, il a recours au galvanocautère ou à l'acide chromique. Cependant, il met en garde contre l'emploi irréfléchi de ce dernier moyen, puisqu'il a observé un cas de lésion du laby-

rinthe avec surdité consécutive dû à l'action trop forte de l'acide chromique.

Ce n'est que lorsqu'il s'agit de fibromes de l'oreille, qui sont de consistance dure, qu'il a recours à l'anse galvanique. La cuiller tranchante peut être employée dans le cas de granulations polypeuses avec carie du conduit auditif. Dans la caisse, cet instrument peut causer les plus grands dégâts (paralysie du facial) et ne doit, par conséquent, jamais être employé.

Les instillations d'alcool, préconisées par Politzer et Morpurgo, pour la destruction des polypes, n'ont donné à l'auteur que des résultats médiocres. (*Deuts. med. Zeitung*, nos 62, 63, 64, 1896.)

Dr JANKELEVITCH.

VARIA

Les anesthésiques employés dans les opérations de la gorge et du nez *(Anaesthetics as employed for operations on the throat and nose)*, par le Dr HOLLOWAY.

Dans les opérations de très courte durée parmi lesquelles l'auteur classe l'ablation des végétations adénoïdes et l'amygdalotomie, c'est le protoxyde d'azote qui donne les meilleurs effets. M. Holloway a administré ce gaz seul ou en combinaison avec des vapeurs d'éther, dans 4,500 cas, sans le moindre accident, et, dans tous les cas, l'anesthésie, quoique de courte durée, a été cependant suffisante pour que l'opération pût être terminée avant que le malade fût revenu à lui. Le protoxyde d'azote n'abolit pas la toux réflexe, ce qui est d'une grande importance, puisque cette toux empêche l'entrée du sang dans le larynx, la trachée et les bronches. L'auteur opère assis, en face du malade qui lui-même est placé sur une chaise à dossier haut, et, lorsqu'il s'agit d'un enfant, celui-ci est assis sur les genoux d'une garde, tandis qu'une autre garde immobilise la tête du petit malade.

Quant au chloroforme, il est généralement admis que, dans les opérations sur le nez et le pharynx, l'anesthésie profonde est inutile et même dangereuse. Mais quelque habile que soit l'aide préposé à l'anesthésie, celui-ci ne pourra jamais régler cette dernière d'une façon assez exacte pour que tous les réflexes, sauf la toux, soient abolis. Depuis 1892 on a enregistré 15 cas de mort, survenue à la suite de l'anesthésie par le chloroforme

dans les opérations de la gorge et du nez. Le chloroforme est dangereux non seulement lorsqu'il est administré à grandes doses, mais aussi quand on le donne à petites doses et sous une forme trop concentrée. L'auteur se sert de l'inhalateur à régulateur de Krohne, recommandé non seulement à cause de la petite quantité de chloroforme nécessaire pour produire l'anesthésie, mais aussi par la facilité avec laquelle on maintient la narcose et par la garantie qu'offre cet appareil pour ne pas dépasser la dose strictement nécessaire.

L'éther doit être absolument rejeté puisqu'il produit une congestion des veines du cerveau, de l'irritation dans les cas d'asthme et de bronchites chroniques, de l'hypertrophie rénale et dans beaucoup de cas une pneumonie. Son emploi est surtout dangereux chez les alcooliques. (*The Journ. of laryngol., etc.*, sept. 1896.) TRIVAS.

NOUVELLES

— **Association de la Presse médicale française** (Secrétariat général, 14, boulevard Saint-Germain, Paris).

COMITÉ NATIONAL FRANÇAIS D'INITIATIVE ET DE PROPAGANDE DU XIe CONGRÈS INTERNATIONAL DE MÉDECINE DE MOSCOU (19 au 26 août 1897). — Les Compagnies des chemins de fer français (Ouest, Nord, Paris-Lyon-Méditerranée, Est, Orléans) ont accordé une réduction de 50 o/o aux médecins français voulant assister au XIe Congrès international de médecine, qui aura lieu à Moscou du 19 au 26 août prochain.

Pour obtenir cette réduction, il est indispensable de se faire inscrire le plus rapidement possible aux bureaux du *Comité national français*, 14, boulevard Saint-Germain, Paris. Les bureaux sont ouverts de neuf heures du matin à sept heures du soir, sauf les jours fériés. *Le Secrétaire général*, Marcel BAUDOUIN.

— **Société de laryngologie de Londres.** — Le bureau sera composé en 1897 de MM. H. Trentham Butlin, F. R. C. S., *président;* E. Cresswell Baber, M. B., J. W. Bond, M. D., A. Bronner, M. D., Scanes Spicer, M. D., Charters Symonds, F. R. C. S., *vice-présidents;* W. J. Walsham, F. R. C. S., *trésorier;* J. Dundas Grant, M. D., *bibliothécaire;* Saint-Clair Thomson, M. D., H. Tilley, M. D., *secrétaires.*

Bordeaux. — Imp. G. GOUNOUILHOU, rue Guiraude, 11.

18e ANNÉE. N° 7. 13 FÉVRIER 1897.

REVUE HEBDOMADAIRE
DE
LARYNGOLOGIE, D'OTOLOGIE
ET DE RHINOLOGIE

L'ABCÈS PÉRI-TRACHÉO-LARYNGIEN
CHEZ LES ENFANTS

Par le prof. **Ferdinand MASSEI**, de Naples.

J'ai été frappé, depuis quelques années, par un fait qui s'est répété quatre ou cinq fois, soit pendant la trachéotomie, soit pendant l'intubation pour croup, à savoir la présence et la sortie d'une certaine quantité de pus dès qu'on avait ouvert la trachée ou introduit le tube par les voies naturelles. Une fois surtout, chez une fillette de sept ans, comme je replaçai le tube que sa famille avait retiré (j'avais laissé le fil en place), je rencontrai des difficultés et des résistances qui me laissaient entrevoir la nécessité de recourir à une trachéotomie ; mais l'état de la jeune malade me faisait craindre de ne pas arriver à temps, et j'essayai une dernière tentative.

A la suite de quelques efforts, je parvins à introduire le tube, qui resta en place jusqu'à la guérison définitive, livrant passage au pus, en quantité discrète, et arrachant ainsi la malade à la mort.

Dans ces divers cas cependant, il y avait aussi des fausses mbranes; la marche de l'affection, après l'opération, a été s favorable et telle qu'on n'en avait jamais constaté de nblable à la suite des interventions pour croup, avant la othérapie.

Dès lors, je commençai à fixer mon attention sur ces abcès endo-laryngiens, rencontrés par hasard et diagnostiqués malgré la parfaite analogie qu'ils présentaient avec les divers symptômes du croup, y compris les pseudo-membranes. Je me demandai si, au lieu d'une complication du croup, il ne s'agissait pas plutôt d'une maladie tout à fait différente de cette affection.

Je serais encore dans cette incertitude si l'examen laryngoscopique d'une part, les phénomènes concomitants de l'autre, le tout joint à l'évolution de la maladie, ne m'eussent arraché à mes doutes.

Il y a plusieurs années (en 1886), je voyai la fille d'un de nos collègues, atteinte depuis peu d'une disphonie assez prononcée.

Agée de cinq ans à peine, elle était assez développée et sans antécédents morbides. L'examen laryngoscopique révéla les signes d'une paralysie de la corde vocale gauche, qui était peu mobile, soit dans l'adduction, soit dans l'abduction. Le courant électrique donna quelques améliorations; mais, au bout de quinze jours, la disphonie se représenta, accompagnée de phénomènes de laryngo-sténose qui augmentèrent au point de suffoquer la malheureuse enfant, sa famille ayant résolument rejeté toute idée d'opération (à cette époque il n'était pas question d'intubation).

J'ai pu constater plusieurs fois, même dans la dernière période de la maladie, qu'au-dessous de la corde vocale paralysée existait une tuméfaction assez sensible, d'un rouge éclatant, lisse et arrondie. Quelques gouttes de pus expulsées par la toux laissèrent un peu d'espoir jusqu'au moment du décès.

Je puis fournir de plus nombreux détails sur un cas que je vais présenter, car, cette fois, j'ai pu établir le diagnostic sur des données plus positives.

Le 16 novembre 1895, on présenta à ma clinique une enfant de quatre ans et demi, mais bien développée pour son âge, quoique lymphatique. Ses petits frères portaient les marques de la scrofule : l'un d'eux était mort du carreau. Elle-même était d'une grande susceptibilité aux catarrhes bronchiques.

Depuis quinze jours, elle avait une légère fièvre et des symptômes de laryngo-sténose auxquels ses parents ne donnèrent aucune

importance, car, une première fois, dans les mêmes conditions, elle avait guéri. Néanmoins, la difficulté de respirer augmentait toujours, et, quand je vis la malade, elle était dans un état très grave : inspiration et expiration bruyantes, au point d'être entendues à distance, cyanose de la face, dépression du creux sus-sternal, sillon diaphragmatique. La voix avait changé, elle était devenue faible et rauque.

Malgré l'agitation de la malade, je pus faire un minutieux examen laryngoscopique qui montra une légère hyperémie de la cavité laryngienne, sans trace d'infiltration nulle part; glotte très rétrécie par défaut d'abduction de la corde gauche, au-dessous de laquelle on voyait une exsudation blanchâtre, liquide, quoique très épaisse, collée au bord libre et à la surface inférieure des cordes vocales.

Cet examen, déjà si précieux, le fut encore plus au moment où je dus songer uniquement à conjurer l'asphyxie, car il montra combien favorable devait être l'intubation du larynx, attendu qu'aucun obstacle ne s'opposait à l'introduction de mon tube et que je ne risquais pas de voir expirer l'enfant dans mes bras.

En effet, au second essai, j'introduisis le troisième tube de la série O'Dwyer, au grand soulagement de la malade : mais, après des accès de toux, il sortit à travers la canule du pus mêlé de sang.

Je confiai alors l'enfant aux soins de mon aide, M. le Dr Damieno qui, quarante-huit heures après, enleva et introduisit de nouveau le tube, à plusieurs reprises, et lui aussi fut assez surpris de la quantité de pus qui sortait du tube pendant l'introduction (une centaine de centimètres cubes en tout). Les recherches bactériologiques qu'il pratiqua lui-même sur ce pus, et du mucus recueilli dans l'arrière-bouche, avant l'intubation, lui permirent d'y découvrir une grande quantité de coccus (staphylocoques).

Le 23 novembre, représentée à l'hôpital par ses parents, l'enfant respirait très bien sans le tube qu'on lui avait retiré depuis deux jours; mais elle avait une fièvre assez intense et les signes classiques d'un érysipèle de la face. Ce dernier guérit en quelques jours, mais il détermina à sa suite la formation d'un énorme abcès à la joue, que le Dr Damieno ouvrit et fut obligé de soigner assez longtemps.

Réflexions

Je crois pouvoir ranger les cas dont j'ai brièvement parlé au début de mon travail, et qui frappèrent mon attention par certains caractères singuliers, dans la même catégorie que le

dernier que je viens de mentionner. Les uns et les autres, en effet, présentent les indices d'un abcès siégeant au niveau de l'espace sous-glottique où il s'est ouvert.

Mais jusqu'à présent, ces observations manquant d'une preuve certaine (le substratum anatomo-pathologique); je dois me borner à l'analyse des symptômes pour voir jusqu'à quel point ils peuvent servir à la démonstration de ma thèse, savoir :

1° S'il existe vraiment un abcès de la région sous-glottique et de ses dépendances, abcès simulant le croup, sans l'être en réalité ;

2° Quel est l'endroit où il se développe, comment et où il va s'ouvrir?

3° Quels sont les signes qui permettent de le reconnaître?

Je dois pourtant avouer franchement qu'il s'agit ici d'une communication un peu prématurée qui a pour unique ambition d'attirer sur ce point l'attention des pédiatres et des spécialistes des maladies de gorge, en un mot de tous ceux qui ont fréquemment l'occasion de soigner les sténoses aiguës du larynx chez les enfants. On peut aisément comprendre qu'une circonstance favorable, une observation avec pièces anatomiques, à l'hôpital surtout, pourrait, de la veille au lendemain, donner plus de valeur à mes conceptions, qui ont le seul mérite de ne point représenter une idée préconçue.

1° Il est facile à démontrer, dans les cas que je viens de résumer, le dernier surtout, qu'il s'agit d'un abcès et non pas d'une affection pseudo-membraneuse. Il y a, avant tout, la *res furtiva*, l'absence des pseudo-membranes, la guérison presque constante, la marche plus lente que dans le croup et la bénignité de l'affection après l'intervention chirurgicale. L'examen laryngoscopique écarte soit la présence de fausses membranes, soit l'infiltration inflammatoire de la muqueuse, comme cela se voit dans le croup, et décèle, au contraire, tantôt une compression sur le récurrent (paralysie complète de la corde), tantôt une tuméfaction arrondie dans la région

sous-glottique. Vient encore à l'appui de mon hypothèse cette résistance inaccoutumée, rencontrée quelquefois en plaçant la canule à intubation, et qui cède lorsque, en poussant, on fait sortir du pus, souvent en quantité considérable, résistance telle qu'elle frappe l'opérateur et les assistants, et enfin, pour le dernier cas, l'examen bactériologique qui a été négatif pour la diphtérie. Il faut cependant tenir compte de deux arguments avant d'adopter définitivement ce diagnostic : la possibilité de petits abcès à côté des foyers pseudo-membraneux ; la possibilité des pseudo-membranes au-dessus de petites collections purulentes.

La coexistence de véritables abcès à côté des membranes diphtériques est un fait certain, sanctionné par l'expérience : plusieurs exemples m'en reviennent à la mémoire, et je me souviens d'avoir été obligé quelquefois d'ouvrir cet abcès ; on ne pouvait nullement se tromper sur la nature de l'affection, car il s'agissait de véritable diphtérie, l'abcès n'en étant que la complication ou bien la terminaison. Ceci m'a permis d'expliquer au premier abord comment se sont passées les choses dans mes observations, lorsqu'en ouvrant la trachée pour introduire un tube dans le larynx, j'ai constaté, comme je viens de le dire, la sortie du pus. J'ai dû me détromper ensuite, en voyant la marche de l'affection, car, après l'ouverture de l'abcès, tout est allé à souhait. Aujourd'hui je suis convaincu qu'il s'agissait tout à fait du contraire, et que les petites fausses membranes, que j'avais vues sortir par la canule trachéale, par le tube ou à la suite d'une quinte de toux. n'étaient pas de nature diphtéritique. Elles représentaient une espèce de couche fibrineuse, comme nous en voyons souvent se former à la surface d'un abcès, tonsillaire par exemple.

Maintenant que les observations bactériologiques nous offrent leur précieux secours pour le diagnostic de la diphtérie, nous devons avec soin diriger nos recherches dans ce sens, quand nous nous trouvons en présence de cas sem-

blables. Il sera, de cette façon, facile de se rendre compte s'il existe en réalité, comme je le suppose, une formation de pseudo-membranes d'origine microbienne à la surface d'une muqueuse, au-dessous de laquelle siège un collection purulente.

En tout cas, il faut que je dise que ces fausses membranes, pseudo-diphtériques ou réellement diphtériques, je ne les ai pas rencontrées dans tous les cas que je viens de citer; elles ont manqué dans un certain nombre.

2° L'endroit où l'abcès se développe, le point où il se vide, sont des données qui n'offrent aucune difficulté à être précisées, en tenant compte des renseignements fournis par l'inspection et le toucher.

L'abcès, dont je crois avoir été le premier à donner la description, n'est pas endo-laryngien, mais péri-laryngien ou, mieux encore, péri-trachéal. Par l'examen laryngoscopique, j'ai pu m'en convaincre deux fois, soit en n'observant aucune infiltration inflammatoire jusqu'au niveau des cordes, soit par la présence, au-dessous d'elles, d'une tuméfaction arrondie si l'abcès ne s'était pas encore vidé, soit enfin par le pus lui-même, si le petit abcès s'était déjà frayé un chemin. Ces deux données, mises en rapport avec la difficulté que j'ai éprouvée à introduire le tube au moment où je traversais la glotte, et la sortie du pus quand j'incisai le cricoïde et les premiers anneaux de la trachée en pratiquant la trachéotomie, m'ont convaincu que cet abcès siège exactement dans l'espace sous-glottique, au niveau des premiers anneaux cartilagineux de la trachée.

Ce que je viens de dire du siège s'accorde parfaitement avec la presque intégrité de la voix, explique la possibilité d'une lésion du récurrent et nous met à même d'accomplir d'autres recherches sur le point de départ de la collection purulente.

Le manque de signes classiques du phlegmon et l'absence de toute lésion de la peau à la région pré-laryngienne, d'anté-

cédents inflammatoires de l'isthme, ou de causes directement imputables (aspiration de vapeur chaude, ingestion d'acide, etc.), nous permettent naturellement de penser que, si ce n'est dans le périchondre ou la muqueuse que la lésion a son origine, son point de départ doit être placé entre le canal laryngo-trachéal et les tissus qui le recouvrent.

Dès 1884, Léval Piquechef et Gouguenheim [1], après plusieurs dissections pratiquées avec le plus grand soin, décrivirent dans tous ses détails ce qui n'était jusqu'alors que vaguement indiqué dans les livres classiques, la chaîne ganglionnaire placée latéralement à la trachée le long du récurrent; ils mirent en évidence les trois groupes dont elle se compose: l'inférieur, vers l'origine des bronches (groupe de ganglions de la grosseur d'un pois, au nombre de cinq à huit, qui se confondent avec les ganglions péri-trachéo-bronchiques); le médian, vers le milieu de lr trachée (ganglions plus petits, au nombre de deux à cinq qui, situés le long du sillon laryngo-trachéal, rejoignent la bifurcation); enfin, le supérieur, formé de deux à trois ganglions très petits, souvent pas plus gros qu'une tête d'épingle, mais qui n'est pas constant. Tout le système « situé profondément dans la région cervicale, autour des premiers segments des voies aériennes, vers les parties inférieures et postérieures du larynx et à proximité immédiate de la trachée et de l'œsophage, séparé de la colonne vertébrale et des muscles prévertébraux par un tissu cellulaire abondant et lâche, resterait borné en bas par la bifurcation de la trachée, en haut par l'angle compris entre l'œsophage en arrière et la partie inférieure du larynx en dedans et le lobe correspondant de la glande thyroïde en avant, là où passe le constricteur inférieur du pharynx. »

Selon ces auteurs, pour bien voir cette chaine, il faut déchirer le tissu lâche qui l'enveloppe et la sépare de la colonne vertébrale.

1. Étude anatomique et pathologique des ganglions péri-trachéo-laryngiens, *in Ann. des mal. de l'oreille, du larynx, etc.*, t. X, n° 1, mars 1894.

Mais parmi tous le groupe supérieur, par la petitesse des ganglions dont il est formé, réclame bien des précautions dans la dissection; il est le plus intéressant à étudier, car, étant en rapport immédiat avec le récurrent, il représente le point de départ de symptômes cliniques fort importants.

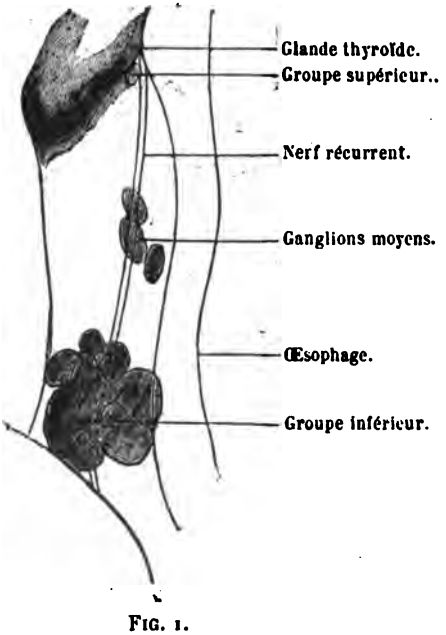

FIG. 1.

Le petit nombre des ganglions qui le composent, rarement lui permet d'atteindre la grosseur d'un pois; toutefois, à l'état pathologique, ils atteignent celle d'une cerise ou d'une olive, et même ensemble celle d'une noix.

Parmi les différentes gravures publiées dans le texte, je n'en présente qu'une, la première, bien propre à donner une idée précise de la disposition de cette chaîne ganglionnaire, surtout pour le groupe supérieur. Les causes morbides que ces auteurs ont eu l'occasion d'étudier et de rappeler dans leur estimable travail ne sont qu'au nombre de trois : le cancer, la syphilis et la tuberculose.

Si je ne puis fonder ces faits cliniques sur aucune donnée positive, je puis affirmer néanmoins, par l'étude approfondie de cette chaîne ganglionnaire, ainsi que par certaines lois irréfutables de pathologie, que la forme clinique que j'ai observée (abcès) a son point de départ dans le groupe supérieur, et qu'il s'agit à peu près, comme pour l'abcès rétro-

pharyngien idiopathique de l'enfance, d'une adénite purulente. La position de ces ganglions, leur petitesse, leur rapport intime avec la partie inférieure du larynx et du récurrent, expliquent exactement : *a)* l'impossibilité d'une manifestation extérieure reconnaissable au toucher; *b)* la facilité avec laquelle se développent les phénomènes de rétrécissement du larynx; *c)* les lésions possibles du récurrent.

a) A l'état normal, la petitesse du groupe supérieur des ganglions péri-trachéo-laryngiens, déjà mentionnée, et leur situation les font presque passer inaperçus : « Il est impossible que l'examen direct les fasse soupçonner, » voilà ce qu'en disent Gouguenheim et Léval-Picquechef. Même quand ils deviennent le siège d'un abcès, il n'est pas possible, à cause de leur position, qu'ils fassent saillie au dehors. Comme ils sont enchâssés à la limite inférieure du larynx, s'ils croissent en volume, ils ne pourront presser que de haut en bas, ou bien d'avant en arrière, les tissus qui sont au-dessus d'eux. Avec cette augmentation de volume on pourra les reconnaître; toutefois, s'ils sont englobés dans une fusée purulente, la pression ne pourra s'exercer que sur les parties les plus souples, premiers anneaux cartilagineux de la trachée. La résistance sera fournie par la colonne vertébrale.

Entre des tissus résistants, comme la colonne cervicale, et des tissus susceptibles de se laisser distendre, comme les muscles et le tissu cellulaire du cou, c'est la partie initiale de la trachée, et, probablement aussi, les parois latérale et postérieure de ce conduit, parois où la couche cartilagineuse fait défaut, qui, repoussées par la *vis a tergo,* devront nécessairement saillir dans la cavité laryngo-trachéale et produire une sténose en proportion du degré de pression, c'est-à-dire de la quantité de pus accumulé.

b-c) La facilité avec laquelle se développent des phénomènes de rétrécissement laryngo-trachéal (étant donnée une adénite purulente du groupe supérieur) n'a pas besoin de

démonstration, après ce que je viens de dire du siège des ganglions intéressés.

Je rappellerai, par analogie, ce que l'expérience m'a appris en certains cas de goitre. Il existe des glandes thyroïdes colossales, dégénérées ou simplement hyperplasiées, qui ne causent de phénomènes de compression ni sur le tube laryngo-trachéal, ni sur le récurrent, qui en est le compagnon inséparable; au contraire, certaines petites tumeurs de la même glande, à peine sensibles au toucher, étouffent les sujets qui en sont porteurs. Les lames du cartilage thyroïde non seulement résistent à la pression, mais encore empêchent, à son extrémité inférieure, les adhérences internes de la tumeur avec le canal trachéal. Par contre, quand la tumeur se place directement sur la trachée, sans effleurer l'extrémité inférieure du cartilage thyroïde, la pression peut devenir excessivement dangereuse. La raison se comprend aisément quand on pense que, tandis que la raideur des couches musculaires qui la recouvrent empêchent, d'un côté, l'expansion de la tumeur à l'extérieur, la souplesse des anneaux cartilagineux avec les espaces membraneux, de l'autre, ne peut opposer qu'une faible résistance. C'est ce qui arrive pour l'abcès péri-trachéo-laryngien, c'est-à-dire pour une fusée purulente bornée aux ganglions du groupe supérieur, qui, on peut le supposer d'avance, tout en ne pouvant dépasser la grosseur d'une noisette, n'en exerce pas moins sa sinistre influence sur les parties les plus souples du tube laryngo-trachéal. Si la pression est latérale, et plus latérale que postérieure, on comprend que le récurrent s'en ressentira le premier (d'où paralysie ou parésie de la corde vocale). Si le tronc nerveux vient à se délivrer de la pression, la paralysie pourra disparaître ou reparaître de nouveau, comme il arriva dans le cas que j'ai rappelé.

En outre, si, avant d'étouffer le petit malade (dont la glotte très étroite prédispose promptement à l'asphyxie), l'abcès se vide spontanément, le chemin le plus facile que suivra le pus

sera justement celui de la muqueuse, décollée, amincie, distendue. J'observai cette terminaison à ma dernière opération, où je parvins à voir, au laryngoscope, une certaine quantité de pus épais, coagulé à la surface inférieure de la corde gauche. Si l'on se décide à pratiquer l'intubation, il se peut que le bout inférieur du tube, ou, mieux, de l'obturateur, rencontre l'obstacle au-dessous de la corde et le surmonte d'autant plus facilement que l'abcès est plus prononcé et que la muqueuse est plus amincie.

3° Les signes auxquels l'abcès péri-trachéo-laryngien donne lieu ressemblent, généralement, à ceux du croup ou, mieux encore, à ceux d'une laryngo-sténose aiguë, et c'est ainsi qu'il a été si souvent confondu avec cette localisation fréquente de la diphtérie chez les enfants.

Les recherches soigneuses, l'observation laryngoscopique quand on peut la pratiquer, certains phénomènes collatéraux, tout en complétant le tableau de la maladie, rétablissent son histoire. Partant donc de la prétendue lésion anatomique, je tâcherai de présenter avec un peu d'ordre le tableau clinique, en recherchant ensuite comment et pourquoi certains caractères doivent nécessairement contribuer à la méprise, lorsqu'il n'est pas possible de pousser l'observation directement dans la cavité laryngienne.

Les phénomènes directs, dépendant de l'accroissement de volume, par un processus pyogénique, du groupe supérieur des ganglions péri-trachéo-laryngiens, sont le résultat d'une pression sur le récurrent ou sur la paroi latérale du premier anneau trachéal, ou bien sur l'un et l'autre.

Laissant de côté les phénomènes inflammatoires possibles du début et dus à la part que prend la muqueuse au processus, il est évident que les deux signes les plus significatifs peuvent être ou des troubles de phonation (pression sur le récurrent), ou bien de la sténose des premières voies (pression sur la trachée), ou une combinaison de ces deux troubles ensemble.

Dans le premier cas, qui est aussi le plus rare, l'absence de fièvre et le symptôme qui prévaut, attirent l'attention du clinicien dans un autre ordre d'idées; s'il a le loisir de pratiquer l'observation laryngoscopique, il reconnaît la paralysie et explique ainsi la dysphonie, mais il manquera d'éléments importants pour reconnaître la véritable origine de l'affection. Dans le second cas, la disparition de la fièvre[1], la sténose menaçante, le bas âge du malade et les caractères de la toux aboyante, comme dans les laryngites en général, concourent à simuler le croup, et si l'on était tenté de croire à un pseudo-croup, la progression des faits en éloignerait certainement l'idée. Et cela, en supposant que l'examen par le miroir ne soit pas possible. D'après ce que je viens de mentionner, on comprend tout de suite que les premiers pas de la maladie restent ignorées; les parents et le médecin, trompés également aux apparences, croient avoir affaire à une brusque origine de la maladie annoncée par la sténose, tandis qu'une enquête rigoureuse nous révèle que, depuis plusieurs jours, l'enfant montrait des changements de caractère, un certain malaise, de la courbature, et même de la toux et un léger mouvement fébrile.

Je dois donc supposer qu'il y a des cas où la compression du récurrent coïncide avec celle de la trachée, et qu'il en existe d'autres où la pression sur le tronc nerveux se développe avant l'autre, à la même époque que la fusée purulente : on comprend aisément que, dans ces circonstances, aux phénomènes d'enrouement doivent s'ajouter ceux de la difficulté de la respiration; et cette difficulté inexorable, progressive, finit par étouffer le pauvre enfant si l'on n'accourt promptement à son aide par l'intubation ou la trachéotomie. Dans le premier cas, l'asphyxie termine les débats; dans le

1. Je ne pourrai présenter que les observations qui se rapportent à la seconde période, c'est-à-dire à un abcès déclaré. Elle révèlent un type légèrement rémittent, entre 38° et 39°.

La première période reste encore inexplorée, quoique tout se prête à laisser croire que la température initiale ne doive pas être plus élevée.

second, la respiration une fois rétablie, la vie du petit sujet est sauvée : il en résulte une issue du pus au dehors, et souvent, comme j'ai déjà dit, de fausses membranes.

Après trois, quatre ou cinq jours, tout rentre dans l'ordre : il y a une exception à faire pour les cas où il y a une complication, comme un érysipèle, ou la présence d'un autre abcès sur n'importe quelle partie du corps, ainsi que je le constatai dernièrement.

Tout cela prouve que, si on tient compte de l'origine apparente de la maladie et de sa progression, la marche en est assez rapide, et ne peut se prolonger au delà de dix à douze jours. Mais, s'il y a eu précédemment des signes insignifiants de dysphonie, pendant une ou deux semaines, il est clair que la marche en sera étrangement prolongée, jusqu'à trois ou quatre semaines.

DIAGNOSTIC

D'après ce que je viens de dire, on comprend aisément que si quelquefois il y a des données positives pour éloigner l'idée du croup, la méprise en est souvent justifiée. Je ne veux pas par là excuser mes fautes, mais mieux convaincre le lecteur que l'on parviendra à obtenir le vrai diagnostic :

1° En s'aidant du laryngoscope; 2° en ayant toujours présentes à l'esprit d'autres formes morbides.

Si le laryngoscope peut être appliqué, le problème sera à peu près résolu. A vrai dire, quand on aura découvert cette éminence caractéristique dans l'espace sous-glottique, on pourra écarter l'idée d'avoir affaire au croup et au faux croup, et, se rappelant alors de l'abcès, en soupçonner la présence avec justesse. Si le laryngoscope est inapplicable (comme cela arrive fréquemment chez les enfants, les laryn-ologistes le savent bien), si l'autoscope de Kirstein ne donne ıs de résultat, il faudrait ne point oublier l'abcès parmi les uses morbides qui provoquent la laryngo-sténose aiguë ıez les tout petits enfants.

Et puisque je m'adresse à des personnes compétentes, je vais clore ce paragraphe non pas avec un diagnostic différentiel, mais un simple souvenir de toutes les lésions morbides qui ont un tableau à peu près semblable, et qui sont :

1° Le *spasme glottique* (affection fréquente chez les enfants âgés de six mois à deux ans, apyrétique, caractérisé par des accès spasmodiques, jamais borné seulement au larynx);

2° La *laryngite catarrhale,* compliquée de spasme (apyrétique, accompagnée de peu de toux, d'un cornage, même continuel par adduction permanente des cordes et action réflexe, contre lesquelles l'opium ou la morphine en petites doses agissent miraculeusement);

3° Le *faux croup* (type de laryngite aiguë sous-glottique bénigne, accompagnée de fièvre, de toux croupale, sifflement prononcé, intégrité de la voix);

4° Le *vrai croup* (trompeur dans sa forme ascendante, car les membranes endo-trachéales, en permettant une respiration discrète, en prolongent étrangement la démarche; et qui revêt *ex abrupto* des caractères effrayants, lorsque les fausses membranes se détachent);

5° Les *corps étrangers* (quelquefois ignorés des parents ou cachés par les assistants; corps étrangers qui ont dépassé la glotte, ordinairement mobiles ou fixes, s'ils sont minces et pointus, ainsi que des aiguilles, des épingles, des arêtes);

6° Le *muguet* (dont j'ai signalé des exemples, mais toujours secondaire au muguet du gosier, et pour cela très facile à reconnaître quand on voudra bien se rappeler sa localisation possible dans le larynx);

7° L'*abcès péri-trachéo-laryngien,* dont je viens de parler, qui frappe comme le croup les enfants de deux à sept ans.

Étiologie et Pathogénie

Je ne rapporte ici que les quelques données, saisies au vol dans mes rares observations; elles ne regardent que des

enfants, âgés de deux à sept ans, enfants chétifs, lymphatiques ou prédisposés aux catarrhes laryngiens et à la forme de faux croup.

La plupart de mes cas se sont vérifiés chez des fillettes. Ils sont survenus, en même temps que d'autres cas de croup, surtout dans les mois de novembre et février, à Naples et aux environs.

Cette affection, dans sa genèse, me semble avoir assez d'analogie avec l'abcès rétro-pharyngien idiopathique, et reconnaître, comme ce dernier, une origine ganglionnaire.

Ayant admis la prépondérance du tempérament lymphatique, du tissu cytogène chez les enfants, et la susceptibilité aux catarrhes, l'action des microorganismes pyogènes sur les ganglions du voisinage n'est plus à discuter; on sait que, à l'état normal, ces microbes se trouvent dans les sécrétions, dans les tissus et les organes, assez près du larynx qu'ils pourraient probablement envahir [1] au travers des moindres interruptions de l'épithélium, et coloniser en des terrains favorables à leur développement.

Il n'est pas facile de constater comment et quand cela arrive; mais il faut admettre que, pour les ganglions lymphatiques très proches d'une membrane muqueuse, la genèse en est tout à fait explicable, grâce aux récentes conquêtes bactériologiques.

L'abcès péri-trachéo-laryngien peut bien être soumis aux mêmes lois que les autres adénites suppuratives.

TRAITEMENT

Je ne saurais dire jusqu'à quel point, en admettant que par une heureuse intuition on puisse reconnaître à temps une adénite des ganglions péri-trachéo-laryngiens, le médecin pourrait en arrêter le développement en évitant la suppura-

1. Selon Gorré, les coccus, gagnant un degré de virulence, pourraient traverser la peau et les muqueuses malgré leur intégrité.

tion. Le remède héroïque, dans ce cas, serait l'application de cataplasmes glacés.

Il faut cependant avouer que, d'ordinaire, c'est le hasard qui nous fait reconnaître la maladie, lorsqu'un symptôme domine, c'est-à-dire l'étouffement, et alors c'est contre celui-ci qu'il faut intervenir.

Intubation ou trachéotomie?

Il n'y aurait point l'embarras du choix, si le chirurgien pouvait être sûr de faire deux bonnes choses à la fois : ouvrir l'abcès et rétablir la perméabilité du larynx.

J'ai fait allusion à un cas où le hasard me servit à souhait, mais ce souvenir m'impose aussi des réserves : si l'on parvient à reconnaître l'abcès, ou s'il est deviné au moment de la manœuvre d'intubation, alors qu'on croyait avoir affaire au croup; d'autre part, si le tube trouve un obstacle insurmontable, il faudra se décider, immédiatement, pour la trachéotomie.

Mais si la fusée purulente est jugée suffisante pour créer un grave obstacle dans le canal trachéal, on comprend aisément que la muqueuse sera déjà tellement tendue et amincie qu'elle devra facilement céder et se déchirer, sous le choc du tube qui voudra se frayer son chemin.

Le traitement consécutif se bornera à une rigoureuse antisepsie. Pour ce qui concerne l'intubation, il est clair que, l'infiltration collatérale réclamant un certain temps, il sera utile de détuber de temps à autre son malade, afin de s'assurer du terrain gagné, puis de le retuber jusqu'à ce que toute trace de rétrécissement ait complètement disparu.

SOCIÉTÉ LARYNGOLOGIQUE DE BERLIN

Séance du 8 mai 1896.

Schötz présente une patiente de dix-sept ans, bien développée, avec **occlusion congénitale bilatérale des choanes**, chez laquelle il y a en même temps déviation à gauche de la

cloison et hyperplasie des trois amygdales ; dans un de ses cas, il y avait, à droite, occlusion des choanes et déviation à droite de la cloison ; chez un troisième patient, dont les deux choanes étaient fermées, la cloison était droite.

La fermeture bilatérale paraît être plus fréquente que la fermeture unilatérale. Le diagnostic est établi généralement par la rhinoscopie-postérieure et par l'injection dans le nez d'un liquide coloré. L'opération n'est pas facile, car il y a tendance à la fermeture de l'ouverture pratiquée, surtout à la suite de l'emploi du galvanocautère ou trocart. Il y a, en outre, danger d'une otite moyenne avec ses suites; aussi il brûle la membrane dans le voisinage de la cloison et élargit ensuite l'ouverture avec un instrument imitant le lithotriteur.

SCHADEWALDT a trouvé par hasard une occlusion des choanes chez un patient de trente ans; elle n'avait donné lieu à aucun symptôme.

SHÖTZ. — Dans le cas présenté, il n'y a pas eu non plus de troubles, tout au plus une accumulation de mucus dans le côté fermé du nez.

E. MEYER. — **Résultat de l'examen bactériologique dans la rhinite fibrineuse.**

L'auteur a trouvé dans une membrane produite par le galvanocautère des bacilles diphthéritiques complètement virulents, mais il considère ce cas comme une exception. Sur 22 cas examinés de rhinite fibrineuse, il a trouvé 13 fois des bacilles virulents de la diphtérie, 9 fois des streptocoques et staphylocoques.

GRABAWER. — **Contributions casuistiques à l'étude de l'innervation du larynx.**

Il s'agit d'un cas de tabes minutieusement observé pendant dix ans et régulièrement soumis à l'examen laryngoscopique jusqu'à deux mois avant la mort.

A. ROSENBERG.

ANALYSES DE THÈSES

Lipomes de la langue, par le Dr DÉRÉGNAUCOURT.

L'histoire des lipomes de la langue remonte à Liston et Maisonneuve, les relations et les monographies à ce sujet

démontrent que ce sont des tumeurs rares. Elles s'observent à tout âge et pourraient bien être congénitales. On a incriminé comme causes les morsures et la présence de chicots. La lipomatose n'a pas été signalée dans les observations de lipomes de la langue. On en a remarqué plusieurs fois la coexistence avec des maladies retardantes de la nutrition. On a noté une seule fois (Poncet) l'existence chez un même malade d'un lipome de la langue et d'une tumeur maligne.

Souvent la découverte du lipome est due à l'effet du hasard.

Les symptômes fonctionnels, légers habituellement, peuvent acquérir quelquefois une importance considérable. La douleur se montre souvent en différents points simultanément, à cause des rapports du lipome avec différents troncs nerveux; la fonction du goût peut être abolie ou simplement diminuée; la sensibilité tactile peut disparaître aussi; la langue devient maladroite: elle l'est et pour la mastication et pour la phonation. Ces derniers troubles, généralement peu importants, peuvent acquérir de la gravité chez le nouveau-né dont ils entravent la tétée ou la respiration. Généralement, le lipome siège à la pointe de la langue; s'il s'agit d'une tumeur mixte, on pourra la rencontrer en tous les points de l'organe. De plus elle peut se pédiculiser et, supposé qu'elle se trouve au niveau du pharynx, elle peut aussi provoquer des réflexes plus ou moins gênants. Le volume du lipome peut atteindre celui d'un œuf de poule: il est généralement unique, on en a vu de bilatéraux. La muqueuse apparaît à son niveau lisse et tendre; les papilles sont atrophiées; fréquemment, sous la muqueuse transparente, on perçoit la couleur jaunâtre de la tumeur. Celle-ci présente une mollesse particulière et donne une sensation très nette de fluctuation. Dans les cas de fibro-lipomes, la consistance sera absolument molle par places, dure et résistante ailleurs. Quelquefois peuvent survenir des complications chez un sujet atteint de lipome de la langue: l'ulcération, la suppuration, les hémorragies bien rares. La transformation cancéreuse de ces tumeurs bénignes n'est pas établie. La tumeur ne régresse jamais et sa récidive est exceptionnelle. Le muscle n'est jamais atteint par la dégénérescence graisseuse;

l'évolution du lipome se fait toujours aux dépens du tissu conjonctif de la langue.

Le diagnostic est difficile à faire avec les tumeurs malignes dont cependant l'évolution est plus rapide, avec un dépôt tuberculeux, avec une gomme ramollie malgré les antécédents et l'évolution, les kystes de diverses natures, dermoïde, hydatique, salivaire, avec les fibromes. Il est basé sur le siège du néoplasme, ses caractères physiques, l'état général du sujet.

A la cautérisation au galvanocautère, à l'extirpation à l'anse, on doit préférer l'énucléation qui est facile, se fait au bout des doigts ou à la sonde cannelée. (Thèse doctorat, Paris, 1896, Ollier-Henry, éditeurs.)

LIARAS.

REVUE GÉNÉRALE ET ANALYSES

BOUCHE ET PHARYNX BUCCAL

Sinusite maxillaire séro-purulente dans l'empoisonnement saturnin *(Seropurulent maxillary sinusitis in lead-poisoning)*, par le Dr H. Lewis WAGNER.

Un homme de trente-trois ans, peintre en voitures, bien portant et sans antécédents syphilitiques, est venu consulter l'auteur pour de vives douleurs névralgiques dans la région sus-orbitaire droite qui persistaient depuis trois années consécutives, et survenaient journellement, pendant plusieurs heures, avec une intensité telle qu'il était obligé de cesser tout travail. Ni l'administration d'opiacés, ni la résection du nerf sus-orbitaire droit, ni l'extraction de toutes les dents de la mâchoire supérieure droite n'ont apporté de soulagement au malade.

L'examen n'a révélé rien de particulier du côté des organes de l'ouïe et de la vue. Le nez gauche était normal; le droit présentait une hypertrophie des cornets moyen et inférieur; l'hiatus semi-lunaire donnait, tous les deux ou trois jours, issue à un écoulement séro-purulent qui contenait des staphylocoques dorés et plusieurs autres cocci pathogènes. L'éclairage par transparence du sinus maxillaire donna des résultats négatifs. Pas de tuméfaction externe de la face, ni de liseré gingival

bleu; la pression sur la région sus-orbitaire ne provoque aucune douleur, en revanche une pression exercée sur la première molaire droite détermine de vives douleurs névralgiques. Cette circonstance prouvait que la cause des troubles devait siéger dans l'antre droit. En présence de l'impossibilité d'explorer ce dernier par l'hiatus semi-lunaire, l'auteur perfora le palais dur, et une injection faite dans la cavité du sinus amena, par la narine droite, une quantité considérable de matières séro-purulentes. Quelques jours après, l'antre fut ouvert par la fosse canine; sur les parois latérale et inférieure du sinus, la muqueuse était fortement hypertrophiée et de couleur bleu grisâtre; l'attouchement de certains points provoquait de vives douleurs. A l'examen microscopique, on trouva un tissu connectif lâche, infiltré de sérum « et d'un grand nombre de cellules rondes d'inflammation. » Malgré la réduction du tissu hypertrophié et l'application successive de différents modes de traitement local, aucune amélioration n'est survenue dans l'état du malade.

L'examen des urines au point de vue d'albumine, de glucose et de plomb, a été négatif. Une nouvelle parcelle de tissu morbide enlevé de l'antre et traité par du sulfure de sodium donna la réaction caractéristique de plomb. M. H. Wagner institua immédiatement le traitement par de l'iodure de potassium, et, au bout de quelques jours, les douleurs disparurent et l'écoulement cessa. L'état général du malade s'est rapidement amélioré, et, depuis, celui-ci continue à se bien porter. (*New-York med. Journ.*, 15 août 1896.) TRIVAS.

NEZ ET PHARYNX NASAL

Contribution à la chirurgie des sinus frontaux *(Contributo alla chirurgia dei seni frontali)*, par le Dr MARGARUCCI, de Rome.

L'auteur communique les quatre observations suivantes :

1° *Nécrose de la paroi antérieure du sinus frontal gauche; sinusite purulente progressive.*

Il s'agit d'un homme de vingt-trois ans qui, depuis trois ans, souffre de douleurs dans un point correspondant à la glabelle et présente une petite tuméfaction diffuse, un peu au-dessus du bord interne de l'œil gauche. Les douleurs s'irradient à tout le

front et à toute la moitié gauche de la tête. Ces symptômes sont accompagnés de fièvre et d'attaques convulsives fréquentes intéressant presque tous les groupes musculaires. La tuméfaction envahit bientôt les parties molles du front, les paupières et la joue gauche. L incision de la tuméfaction primitive a donné issue à une petite quantité de pus. Mais, comme les lèvres de cette incision se cicatrisent mal, on opère le curettage de la partie d'os dénudé. Cette opération a été encore insuffisante, puisque la cicatrice se tuméfiait et se rouvrait tous les trois ou quatre mois, pour donner issue à quelques gouttes de pus.

Dans la conviction qu'il s'agit d'une nécrose de la paroi antérieure du sinus, due à une sinusite purulente progressive, on opère, sous le chloroforme, une incision angulaire, dont un côté correspond à l'ancienne incision et l'autre à une ligne parallèle au rebord orbitaire supérieur, quelques millimètres au-dessus de celui-ci. En arrivant sur l'os, on se trouve en présence d'un séquestre de dimension d'une pièce de 50 centimes, et à peu près de la même épaisseur. On enlève le séquestre, on fait sauter l'os tout autour, et le sinus, largement ouvert, se présente dilaté, couvert de granulations fongueuses et rempli d'une sécrétion séro-purulente. On curette la muqueuse et on transforme le sinus en une cavité osseuse cruentée. Le tout est lavé au sublimé à 0,5 °/oo, les bords de l'incision sont réunis par des fils de soie. On attend plus de quinze jours et la réunion ne se faisant pas et la plaie continuant toujours à suppurer, on refait l'incision en la continuant même un peu plus haut vers la glabelle. On curette de nouveau avec la cuillère de Volkmann et on cautérise toute la surface d'os découverte, qui présente une consistance très dure. On établit ensuite une large ouverture mettant le sinus en communication avec la cavité nasale et, par cette ouverture, on introduit dans le nez, en se servant d'une pince portative commune, une sonde de Nélaton. On tamponne toute la cavité et on pratique les lavages quotidiens, antiseptiques et irritants (de préférence es solutions iodées et iodoformées), par le nez. Au bout de quatre mois, la cavité se trouve réduite à des proportions minimes et recouverte de granulations de bonne nature. La sécrétion séreuse est très peu abondante. La communication

avec les fosses nasales se maintient toujours. L'épiderme des bords de l'incision tend à recouvrir la petite cavité granuleuse.

Se basant sur la nature des fongosités, sur l'état d'éburnation des couches osseuses circonvoisines et sur le peu de tendance à la cicatrisation, l'auteur croit qu'il s'agissait dans ce cas de tuberculose.

2° *Hydropisie du sinus frontal gauche.*

Cette observation concerne une femme de cinquante-huit ans, à antécédents paludéens. Petite tuméfaction, du volume d'une tête d'épingle, apparue, il y a onze ans, à l'angle interne de l'œil gauche, présente aujourd'hui le volume d'une noisette et s'étend de la commissure palpébrale jusqu'à la racine du nez. La peau qui recouvre cette tuméfaction est rouge dans sa partie centrale seulement. Les paupières se referment facilement, malgré la présence de la tumeur. Très dure dans sa partie supéro-interne, la tumeur est élastique dans toutes ses autres parties et présente même de la fluctuation dans sa partie inféro-externe. Toute la tumeur est solidement implantée sur la paroi interne de l'orbite. A l'examen de l'œil, on ne trouve rien d'anormal.

Opération. — On ouvre d'abord le sinus par sa paroi antérieure : curettage des parois, tamponnement du sinus par les narines. Réunion par première intention. On pratique ensuite une incision demi-circulaire qui, partant du milieu du rebord sus-orbitaire, se porte en dedans et en bas, jusqu'à la limite inférieure de la tumeur ; on ouvre ainsi une cavité à parois osseuses communiquant largement avec le sinus frontal. On enlève les parois antérieure et inférieure de cette cavité, on curette sa paroi postérieure et celle du sinus, dont on rétablit la communication avec la fosse nasale gauche. On pose un tampon de gaze sublimée qui remplit la cavité et ressort par la fosse nasale gauche ; suture de la plaie cutanée supra-ciliaire. Pansement occlusif et compressif. A l'ouverture de la cavité, qui n'était qu'un appendice du sinus, il est sorti une certaine quantité d'un liquide jaunâtre, filant, muqueux. Les jours suivants, on faisait des lavages du sinus et de la cavité accessoire, par la narine gauche et déjà son état local commençait à s'améliorer,

quand, tout d'un coup, survint une broncho-pneumonie qui emporta la malade.

3° *Collection liquide dans la moitié supérieure de l'orbite gauche, consécutive à une perforation du sinus frontal atteint d'hydropisie.*

Le malade, âgé de trente ans, se présente avec une tuméfaction de l'œil gauche refoulé en avant et en dehors; conjonctives oculaire et palpébrale injectées. Mais les paupières se rapprochent facilement et l'œil est mobile dans tous les sens. Appareil lacrymal intact. Mouvements de l'iris normaux. En enfonçant le bout de l'index entre la paupière supérieure et le rebord sus-orbitaire, on constate la présence d'un corps d'une dureté osseuse qui occupe la partie médiane du bord orbitaire du frontal et s'étend jusqu'à la caroncule lacrymale. Ce corps présente une implantation solide, les parties molles ne sont pas adhérentes; sa consistance dure devient brusquement molle et même fluctuante à son extrême limite supérieure accessible au bout de l'index. Après ouverture du sinus, on pratique une incision curviligne correspondant au segment interne du bord sus-orbitaire. De l'espace compris entre l'œil et la voûte de l'orbite, s'écoule une grande quantité de liquide séreux, filant, jaunâtre. La partie dure est représentée par une couche osseuse d'une épaisseur de 2 millimètres, arrondie, qui paraît former la paroi antérieure et une partie de la paroi inférieure de la tumeur qui, d'ailleurs, n'est pas complète; de sorte que le liquide de cette cavité communiquait librement avec celui qui était renfermé entre l'œil et l'orbite. Curettage, lavage, désinfection de la cavité, suture de la plaie cutanée. Le malade est sorti guéri.

Dans la *quatrième observation,* enfin, l'auteur rapporte un cas d'ostéome de la paroi antéro-inférieure du sinus frontal droit, ayant déterminé certains symptômes du côté de l'organe de la vue (diminution de l'acuité visuelle, congestion de la pupille). L'ostéome a pris naissance dans l'intérieur. Pour obtenir le moins de déformation possible, l'auteur a eu soin de tailler un lambeau ostéo-périostique et cutané dans une partie de la paroi antérieure du sinus, et ce lambeau lui a servi à recouvrir l'ouverture opératoire. L'ostéome datait de deux ans. (*Arch. it. di otol., etc.,* n° 4, 1896.)

Dr Jankelevitch, de Bourges.

Cas de tumeurs syphilitiques nasales *(Falle von syphilitischen Tumosen in der Nase)*, par le Dr Kuhn.

Kuhn relate plusieurs cas de tumeurs syphilitiques, qu'il a observés dans les deux dernières années. Le diagnostic en est difficile, quand les malades ne présentent pas d'autres signes syphilitiques. Dans quelques cas, la tumeur s'était formée par suite d'infection directe, tandis que chez une fille de huit ans de nombreux syphilomes nasaux survinrent comme formes tardives de syphilis héréditaire. Ces syphilomes sont composés, pour la plus grande partie, de cellules rondes, de jeunes cellules conjonctives et aussi de cellules géantes de différentes formes, mais surtout d'un stroma de tissu conjonctif, par lequel ils se distinguent des sarcomes; chez ceux-ci, la substance fondamentale est rare et plus homogène ou quelque peu granulée. Ces syphilomes ne doivent pas non plus être confondus avec les gommes syphilitiques nasales, où il s'agit d'une infiltration inflammatoire de la muqueuse s'exulcérant très vite, tandis que la tumeur syphilitique nasale prend naissance à un endroit circonscrit de la muqueuse, atteint une grandeur considérable et n'a aucune tendance à se désagréger. (*Deut. med. Wochens.*, n° 8, p. 35.)

Bayer.

De la rhinite fibrineuse diphtéritique *(Uber rhinitis fibrinosa diphteritica)*, par le Dr Pluder, de Hambourg.

Depuis que les bacilles de Lœffler ont été trouvés pour la première fois dans les membranes de la rhinite fibrineuse, beaucoup d'auteurs se sont occupés de la question relative aux rapports qui existent entre la diphtérie telle qu'elle existe dans le pharynx, par exemple, et la rhinite fibrineuse. Les avis se sont trouvés partagés, et Lœffler lui-même trouvait que la présence du bacille diphtéritique dans les membranes de la rhinite fibrineuse ne suffisait pas à identifier ces deux maladies. Les principaux arguments cités par les partisans de la dualité étaient tirés du pronostic extrêmement favorable de la rhinite fibrineuse, de sa non-contagiosité, du peu de tendance qu'elle a à l'envahissement des organes voisins, de telle sorte que, dans le plus grand nombre de cas, la rhinite fibrineuse reste limitée à une seule fosse nasale, l'autre restant parfaitement indemne.

Malgré toutes ces raisons, l'auteur est convaincu de l'identité

de la diphtérie vraie et de la rhinite fibrineuse. Il cite notamment six observations, qui, d'ailleurs, ne sont pas isolées dans la littérature, où les mêmes malades présentaient une association de la rhinite fibrineuse avec de la diphtérie du pharynx, où des personnes de l'entourage d'un malade atteint de rhinite fibrineuse étaient atteints, à leur tour, de diphtérie pharyngée plus ou moins grave ou d'angine diphtéritique. Dans tous les cas, la rhinite fibrineuse avait été tantôt précédée, tantôt suivie de phénomènes diphtéritiques chez le même malade ou chez les personnes de son entourage.

On se base surtout sur le pronostic très grave de la diphtérie nasale chez les enfants au-dessous d'un an, pour affirmer que la rhinite fibrineuse, qui présente, au contraire, un pronostic, dans la plupart des cas, éminemment favorable, ne peut pas être de nature vraiment diphtéritique. Sans parler que chez des enfants de cet âge un simple coryza peut prendre des proportions vraiment inquiétantes, pourquoi ne pas admettre que la diphtérie nasale puisse présenter des formes atténuées, comme cela arrive pour la scarlatine, le typhus, et même pour la diphtérie du pharynx et le croup? Et puis, il serait inexact de dire que les phénomènes généraux font défaut dans la rhinite fibrineuse; dans beaucoup des cas observés par l'auteur, ces phénomènes étaient assez prononcés pendant les premiers jours. Peut-être aussi que la muqueuse nasale présente un terrain différent et autrement défavorable à l'extension du processus diphtéritique que celui que trouvent les bacilles dans la muqueuse du pharynx.

Les partisans de la dualité objectent encore la marche subaiguë et même chronique de la rhinite fibrineuse. Mais est-ce que, dans la diphtérie pharyngée, les membranes ne persistent pas encore quelque temps après que tous les phénomènes généraux ont disparu? Et, comme dans la rhinite fibrineuse, il s'agit d'un processus, étendu surtout en surface et évoluant dans un espace étroit, accidenté, il n'y a rien d'étonnant à ce que l'affection ait une durée plus longue. La preuve que cette chronicité dépend bien des particularités que présentent les fosses nasales est fournie par la persistance des membranes qui se forment après la cautérisation de la muqueuse nasale.

La localisation de la rhinite fibrineuse n'est pas aussi stricte et aussi absolue qu'on l'avait prétendu; nous avons vu qu'il y a des cas où le processus finit par envahir les organes voisins. Mais comment expliquer ce fait que l'affection reste souvent limitée à une seule fosse nasale? Tout simplement par le peu de prédisposition que présente la muqueuse nasale à l'envahissement par la diphtérie : une affection antérieure de la muqueuse peut créer cette prédisposition, et si cette affection antérieure a été limitée à une seule fosse nasale, la diphtérie sera forcément unilatérale.

L'absence de paralysies consécutives s'explique également par la bénignité du processus diphtéritique dans les fosses nasales, où les membranes sont surtout étendues en surface, où la présence d'épithélium vibratile joue peut-être également un rôle dans l'atténuation de l'affection locale et des phénomènes généraux.

En somme, l'auteur croit qu'avec un peu plus d'attention de la part des médecins, le nombre des cas de rhinite fibrineuse proprement dite ira en diminuant. Cette affection est d'autant plus digne d'attention que, comme nous l'avons vu, elle peut devenir contagieuse, puisque les malades, se portant d'ailleurs très bien, ne restent pas alités et se trouvent en contact constant avec d'autres personnes. L'auteur a vu toute une épidémie de famille se développer à la suite d'une rhinite fibrineuse qui, elle, a passé presque inaperçue.

Au point de vue prophylactique, il faut savoir que le bacille de Lœffler peut persister dans la cavité nasale pendant quelques semaines après l'extinction du processus et qu'il peut se trouver dans les fosses nasales de personnes à muqueuse indemne, mais s'étant trouvées en contact avec le malade. Cette dernière circonstance doit mettre en garde contre l'emploi de douches nasales irritantes.

Au point de vue diagnostique, il faut noter les épistaxis, souvent assez abondantes, une sécrétion muqueuse et même presque liquide, et l'eczéma de l'entrée du nez. Les adultes et les enfants au-dessous d'un an ne sont que très rarement atteints. Comme causes prédisposantes, l'auteur mentionne les traumatismes, les interventions chirurgicales sur le nez et dans

les régions voisines, les rhinites consécutives à des maladies infectieuses et certaines affections chroniques de la muqueuse nasale (ozène).

L'auteur n'est pas encore à même de se prononcer sur l'efficacité du traitement sérothérapique dans la rhinite fibrineuse diphtéritique. (*Deutsche med. Wochens.*, nos 44 et 46, 1896.)

Dr Jankelevitch, de Bourges.

LARYNX ET TRACHÉE

Une sangsue de cheval dans le larynx *(A horse leech in the larynx)*.

Un soldat, ayant bu de l'eau d'une fontaine, éprouva peu après, dans le voisinage de l'os hyoïde, un picotement, bientôt suivi d'enrouement, de dyspnée, de toux et de crachements de sang. L'examen direct du larynx y démontra la présence d'une sangsue. L'extraction par les voies naturelles a été impossible; un spray d'eau phéniquée, de même que de l'eau de térébenthine et des injections intra-trachéales n'ont pas donné plus de résultats. Comme la dyspnée devenait de plus en plus forte, on se décida à pratiquer la trachéotomie. Le lendemain, la sangsue apparut dans la bouche et le malade put la retirer avec les doigts. La guérison eut lieu sans accidents. (*Medical News*, 8 février 1896, *in Internat. Centralbl. f. Laryngol.*, no 11, novembre 1896.)

Trivas.

De la voix eunuchoïde *(Della voce eunucoide)*, par le Dr G. Biaggi.

L'auteur rapporte deux observations de voix eunuchoïde concernant deux jeunes gens de seize et vingt ans, de constitution normale, à organes génitaux suffisamment développés. Le premier de ces deux malades était atteint, en outre, de bégaiement. Dans les deux cas, on ne pouvait invoquer comme facteur étiologique qu'une insuffisance de la respiration nasale (hypertrophie de la muqueuse nasale, déviations de la cloison, etc.). Le traitement de la cause présumée et un peu d'exercice vocal ont suffi, en effet, à procurer aux malades une guérison complète et durable.

L'insuffisance de la respiration avait, dans ces deux cas, pour conséquences une diminution notable de la capacité respi-

ratoire et un affaiblissement de l'activité fonctionnelle des poumons. Cette diminution de la capacité respiratoire, survenant juste au moment de la mue, c'est-à-dire à une époque où les jeunes gens ont besoin d'une plus grande quantité d'air pour mettre en mouvement leurs cordes vocales, ces dernières s'adaptent peu à peu à un travail qui demande le moins d'effort, c'est-à-dire à la voix de tête ou de fausset, que Mackenzie appelle voix de repos, et qui, par le mécanisme de sa production, ressemble à la voix eunuchoïde. (Communication faite à la Société médicale lombarde, le 30 mai 1896.)

Dr JANKELEVITCH, de Bourges.

OREILLES

Des altérations séniles de l'oreille moyenne *(Sulle alterazioni senili dell'orecchio medio)*, par le Dr Gherardo FERRERI, de Rome.

L'auteur a examiné 402 oreilles appartenant à des vieillards des deux sexes ayant dépassé soixante ans. Ces recherches ont été entreprises dans le but d'élucider la cause de la surdité progressive des vieillards.

Voici les résultats auxquels il est arrivé : La lésion primitive de l'acoustique dans ses terminaisons labyrinthiques (surdité apoplectiforme des Allemands) constitue une rareté exceptionnelle; les lésions de l'acoustique consécutives à des affections de l'oreille moyenne sont un peu moins rares. On peut dire d'une façon générale que les lésions de l'acoustique, qu'elles soient primitives ou consécutives à une otite moyenne ou à une affection cérébrale, occupent une place des plus secondaires dans l'étiologie de la surdité des vieillards. Dans la grande majorité des cas, on n'observe, à part la surdité, aucun trouble fonctionnel, ni vertiges, ni bourdonnements. A l'examen otoscopique, on ne trouve le plus souvent rien de particulier, si ce n'est une légère opacité du tympan due à des dépôts calcaires, ou une atrophie de cette membrane, avec dépression et saillie de la courte apophyse du marteau. Dans d'autres cas, on trouve des bouchons de cérumen, un cercle scléreux péritympanique ou un relâchement des parois, devenues sèches, du conduit auditif.

Contrairement à l'opinion d'un grand nombre d'auteurs

(Politzer, Grazzi, S. Sexton), Ferreri croit que, dans tous les cas de surdité progressive de vieillards, il s'agit non pas d'otite moyenne hyperplastique sclérosante, mais plutôt d'une lésion primitive des articulations des osselets, conséquence probable de troubles nerveux de nature trophique; d'où atrophie du plexus de Jacobson, dégénérescence du muscle tenseur du tympan et autres, atrophie des osselets et rigidité de la chaîne.

L'examen anatomo-pathologique pratiqué par l'auteur sur deux temporaux semble confirmer ses déductions. (*Archiv. ital. di otol.; rinol., e laringol.*, nº 1, 1896.)

Dr JANKELEVITCH, de Bourges.

Sur l'hyperostose du conduit auditif externe, par le Dr HARTMANN, de Berlin.

Hartmann insiste sur l'hérédité dans l'hyperostose qui constitue une anomalie de développement, et qu'on doit distinguer de l'exostose. L'hyperostose du conduit auditif externe se réduit toujours à sa partie tympanale, qui peut d'ailleurs être épaissie dans toute son étendue (extension vers la base seule).

Le rétrécissement du canal auditif a lieu surtout dans l'axe horizontal. Pour cette raison, ce sont les parties antérieure et postérieure qui paraissent être le plus épaisses.

Ces hyperostoses ne présentent pas toujours les mêmes dimensions, et peuvent en imposer pour une exostose. Hartmann a relevé sur 9,630 malades 14 hyperostoses des deux côtés, mais elles ne se sont aucunement modifiées après une inflammation du conduit, et l'os ne présenta rien d'anormal. Chez l'adulte, l'hyperostose n'a aucune tendance à augmenter de volume.

L'ensemble des faits prouve, suivant l'auteur, qu'on a affaire à une anomalie de développement.

Dr STERN, de Metz.

Hématome aigu du conduit auditif externe gauche *(Ematoma acuto del condotto auditivo externo sinistro)*, par le Dr Y. ARSLAN, de Padoue.

Le malade, âgé de quarante ans, fut pris subitement, sans ise aucune, de douleurs très aiguës à l'oreille gauche, avec e sensation de tension, une diminution de l'ouïe, accompa- ies d'un malaise général et d'un léger état fébrile. A l'exa-

men, on trouve tout le conduit auditif gauche obstrué par une tumeur, de coloration bleuâtre, à large base insérée sur la paroi inférieure. L'introduction du spéculum et les mouvements imprimés au pavillon augmentent la douleur. Pas de tuméfaction des régions circonvoisines. L'oreille droite est normale à tous les points de vue. Le diapason est localisé à gauche, la montre n'y est entendue qu'au contact, l'acoumètre de Politzer à 3 centimètres, le Rinne est négatif.

Séance tenante, et avec toutes les précautions antiseptiques, on pratique l'incision de l'hématome le long de l'axe du conduit auditif. On voit s'écouler immédiatement une abondante quantité de sang fluide, noirâtre, dont on recueille une partie pour la soumettre à l'examen microscopique. On enlève ensuite avec une petite pince la paroi de la tumeur sanguine et on met ainsi à nu toute la partie du conduit auditif, qui formait la base de l'hématome et s'étendait jusqu'au cadre du tympan. Cette surface d'insertion présentait de petits points rougeâtres (ecchymoses), surtout dans sa partie antérieure, et était dépourvue d'épiderme. Il n'y existait pas la moindre solution de continuité. Lorsque l'examen otoscopique fut devenu possible, on constata une légère hyperémie du tympan. surtout accentuée dans la région de la membrane de Schrapnell. L'examen microscopique du sang donna un résultat négatif. Grâce à l'incision et à un traitement antiseptique ultérieur, le malade guérit, et son ouïe redevint normale.

L'auteur croit que, dans ce cas, l'hématome était du à une anomalie vasculaire du conduit, ayant donné lieu à une hémorragie, sous l'influence peut-être d'exercices de chant prolongés et forcés (le malade était chanteur de profession). (*Archiv. ital. di otol., rinol., etc.*, n° 1, 1896.) Dr Jankelevitch, de Bourges.

GROUP ET DIPHTÉRIE

Mort avec des symptômes de croup; contribution à l'étude des tuméfactions du thymus et des glandes bronchiques *(Tod unter croupaheilichen Eischuneingen; ein Beitrag zur Lehre von den Thymus und Bronchialdrusenschwelleingen)*, par le Dr Biedert de Haguenau.

Garçon de dix mois, est reçu à l'hôpital avec le diagnostic « croup » ; la maladie, datant de la veille, aurait suivi une

marche ascendante, exigeant l'opération d'un moment à l'autre. Respiration fortement sténosée, mais voix claire; point d'inflammation ni de membrane dans le pharynx; température 38°4. A l'examen du petit malade, Biedert remarqua une forte saillie au bord supérieur du sternum avec matité prononcée, qu'il attribua au thymus. Malgré le traitement habituel, la dyspnée augmente. Biedert fait ensuite l'intubation, quatre à cinq heures après l'entrée de l'enfant; néanmoins, pas d'amélioration; au contraire, la cyanose augmente. Trachéotomie une heure après, sans expulsion de membranes, ni aucune amélioration de la respiration; le sondage rencontre très bas une résistance invincible. Mort. A l'autopsie, on trouve le thymus fortement gonflé, touchant en haut la glande thyroïde et ayant une profonde dépression au niveau de l'incision jugulaire; sa longueur est de $7^{cm}5$; sa largeur de 7 centimètres; il pèse $21^{gr}6$; le lobe droit a une épaisseur de $1^{cm}5$; maximum, et le gauche, une de 1 centimètre, entourant un peu la trachée; autour des deux bronches, touchant le thymus, se trouvent deux paquets de glandes bronchiques tuméfiées; on ne trouve aucune autre cause de cette mort par asphyxie, que la compression énorme du thymus et des glandes bronchiques, et puis de la trachée et des vaisseaux, qui devait avoir lieu entre le sternum et la colonne vertébrale. C'est sans doute l'engorgement des glandes bronchiques qui aura amené l'issue fatale.

L'auteur relate ensuite la description macroscopique et microscopique des tumeurs enlevées, et passe en revue les cas analogues relatés dans la littérature, les considérant surtout au point de vue du spasme glottique. (*Berlin. klin. Wochens.*, n° 26, 1896.)

BAYER.

VARIA

Modes populaires de traitement des maladies de l'oreille, du nez et de la gorge, par le Dr KAMTZ, de Lubeck.

L'auteur rapporte contre l'invasion des maladies une foule d'usages populaires, qui rappellent le paganisme et les sorcelleries. Son travail est rempli de traits intéressants, mais on ne peut songer à en donner un compte rendu exact, il faudrait lire l'original.

En Thuringe, par exemple, on se mouche dans un morceau de papier, on en entoure un pfennig, et l'on jette le tout derrière soi, dans la rue. La personne qui a la malencontreuse idée de le ramasser attrape le rhume.

L'amour est rompu entre deux amants dont l'un a le malheur de perdre, par épistaxis, trois gouttes de sang. Les remèdes singuliers contre l'épistaxis sont innombrables. Le saignement de nez est infailliblement arrêté par l'introduction dans les narines de la mousse trouvée sur le crâne des pendus.

Le livre intéressant de Kamtz cite les remèdes les plus incroyables que la fantaisie puisse imaginer contre la suppuration de l'oreille, la surdité et les bourdonnements.

Dr STERN, de Metz.

NOUVELLES

— **Association de la Presse médicale française** (Secrétariat général, 14, boulevard Saint-Germain, Paris).

COMITÉ NATIONAL FRANÇAIS DU XIIe CONGRÈS INTERNATIONAL DE MOSCOU (19-26 août 1897). — La Compagnie des Chemins de fer du Midi et la Compagnie générale transatlantique viennent d'accorder une réduction de 50 % pour les médecins se rendant au Congrès de Moscou. Toutefois, pour la ligne de New-York, la Compagnie transatlantique ne fait aucune réduction; elle exige, pour ce trajet, le prix minimum prévu par les tarifs suivant la saison : [Été : *Touraine*, 112 l. st. (562 fr. 50); autres paquebots : 105 l. st. (525 fr.)]

La Compagnie des Messageries maritimes n'a consenti à accorder qu'une réduction de *trente pour cent* (30 %) sur les prix nets de ses tarifs de passage (déduction faite de la nourriture).

Pour obtenir ces réductions, se faire inscrire sans retard aux bureaux du Comité français, 14, boulevard Saint-Germain, Paris, et adresser le montant de la cotisation, c'est-à-dire VINGT-CINQ FRANCS.

Le Secrétaire général, Marcel BAUDOUIN.

— M. le Dr Wilhelm Christian Uchermann est nommé professeur ordinaire d'oto-rhino-laryngologie à la Faculté de médecine de Christiana.

Bordeaux. — Imp. G. GOUNOUILHOU, rue Guiraude, 11.

18e ANNÉE. N° 8. 20 FÉVRIER 1897.

REVUE HEBDOMADAIRE
DE
LARYNGOLOGIE, D'OTOLOGIE
ET DE RHINOLOGIE

TUMEURS BÉNIGNES DE L'AMYGDALE

Par le Dr F. ARDENNE.

Les cas publiés de tumeurs bénignes de l'amygdale ne sont pas très nombreux. Le premier remonte à Duchaussoy qui le présenta à la Société anatomique de Paris en 1853; il s'agissait d'un fibrome; un second fibrome fut signalé par Eve (P.-F.), en 1854, dans le *Nasvill Medical and surgical Journal*. Quelque temps après, le professeur Sangalli, de Pavie, décrivit, sous le nom d'*Ipertrofia circonscrita della tonsilla*, de petits polypes fibreux de l'amygdale. En 1858, paraît le fibrome de Curling; en 1860, le lipome de Lambl; en 1863, le polype fibreux de Julia. En 1866, Brun, dans sa thèse, rapporte deux cas de kystes hydatiques de Davance et de Dupuytren. En 1873, Passaquay, dans son travail inaugural, cite le fibrome de Bourdon, 1872, le kyste hydatique de Chassaignac, l'acéphalocyste de Robert, rapporté par Cruveilhier, et un cas de tricocéphale de l'amygdale. Ces faits sont suivis de ceux de Frühwald, polype lymphadénique, 1879; Frælich, polype lymphadénique, 1880; Delavau, fibrome, 1882; Masse, polype fibro-muqueux, 1885; Bottini, fibro-enchondrome, 1886; Lublinski, fibrome, 1887; Lannois, polype fibreux, 1888; Koch, polype fibreux, 1888; Rivière, polype fibro-muqueux, 1889; Lefferts, fibrome, 1889; Morgan, papillome, 1889; Lejars, polypes fibro-angiomateux et

lympho-angiomateux, 1891; Renault, rapporté par Lejars, 1891; Morell Mackenzie, polype muqueux; Lefour, polype fibreux, 1891; Damiéno, papillome, 1893; Kalm, papillomes, 1893; Garel, papillome corné, polype et papillome rapportés par Bouilloud, 1893; Gouguenheim (fibrome Bouilloud), 1893; Biaggi, lipome, 1893; Onodi, papillome, 1894, lipome, 1895; Machell, papillome, 1895; Peiser, fibrome, 1896; Haug, lipo-myxo-fibrome, 1896; Gevaert, deux fibromes, 1896; Roberts, papillome, 1896; Arslan, papillome et angiome, 1896; Macleod Jearsley, papillome, 1896; Fitz-Gerald, fibrome rapporté par Waterman, 1895; (Magnan, cas de Moure, angiome), 1896; Arslan, angiome, 1896; Batho, Lake et Mac Bride, kystes, 1892; etc.

A cette liste déjà longue, nous sommes en mesure d'ajouter vingt cas nouveaux. Trois ont été observés par nous, ce sont : un angiome que nous avons trouvé à la clinique de notre excellent maître, M. le Dr Moure, et deux cas de fibro-chondrome que nous avons observés à la clinique de M. le Dr Beausoleil. Les autres nous ont été communiqués par MM. le Dr Luc, angiome; le Dr Coupard, adénome kystique; Cartaz, fibrome; Garel et Fayolle, 2 polypes; Baratoux, 2 fibromes, un angiome et un kyste; Ménière, 2 polypes; Massei, de Naples, un papillome, un fibrome; Cozzolino, de Naples, 2 fibromes, un myxome; Schmiegelow, de Copenhague, papillomes.

Les tumeurs bénignes qui ont été observées sur l'amygdale sont donc :

Le fibrome, le myxome, le lipome, l'angiome, le papillome, l'adénome, le fibro-enchondrome, les kystes. Parmi ces derniers, il y a des kystes hydatiques et des tumeurs qui ne sont pas, à proprement parler, des kystes, car elles sont formées par la rétention de matière séreuse, plus souvent caséeuse (celles-ci méritent plutôt le nom de « dépôts enkystés de matière caséeuse »).

Il n'y a rien de précis à dire sur l'étiologie des néoplasmes

que nous étudions. Les inflammations et les congestions réitérées, les irritations de toutes sortes semblent jouer un rôle dans certains cas. On a invoqué l'influence des diathèses arthritique, tuberculeuse, syphilitique, etc. Dans un cas, la femme porteur d'un polype fibreux de l'amygdale était enceinte, et l'on a rappelé à ce propos (Lefour, Arnozan) le rapport qui existe entre la grossesse et certaines tumeurs des gencives.

SYMPTOMES. — Ces tumeurs peuvent être congénitales (angiome). Enfin, elles paraissent plus fréquentes chez l'homme de vingt-cinq à quarante-cinq ans.

Plus intéressante à étudier est la symptomatologie qui décèle dans certains cas l'existence des néoplasmes dont il s'agit.

Nous disons « dans certains cas », car plus souvent, en effet, les signes sont nuls, et c'est le hasard de l'examen de la gorge qui fait découvrir la tumeur. Mais, dira-t-on, cela dépend du volume de la néoplasie. Il n'en est rien, car quelquefois, et dans l'observation du Dr Julia, par exemple, l'auteur est formel, et le polype, « de la grosseur d'une énorme noix, » était resté silencieux pendant un certain temps. D'autres fois, au contraire, l'apparition de la tumeur est, pour ainsi dire, saisie sur le fait. A quoi tient cette différence? Peut-être de la plus ou moins grande susceptibilité des malades qui s'étudient mieux les uns que les autres, mais plus probablement du siège du néoplasme et de la disposition qu'il prend dans le pharynx: il y a là comme un phénomène d'accommodation du contenu au contenant.

S'il n'y a aucun signe pathognomonique des tumeurs que nous avons en vue, elles peuvent, du moins, occasionner des troubles qu'il est utile de connaître.

Nous diviserons les symptômes en deux grandes classes : I. Fonctionnels ; — II. Objectifs.

Pour ne pas nous exposer à des redites inutiles, nous

examinerons d'abord, d'une façon générale, les symptômes fonctionnels, communs, ou peu s'en faut, à toutes les variétés. Puis, arrivant aux signes objectifs qui différencient les tumeurs entre elles, nous passerons en revue chaque catégorie.

I. Symptômes fonctionnels. — Une première série de troubles fonctionnels peut être étudiée sous le nom de troubles mécaniques. Ils intéressent : 1° la déglutition, 2° la respiration, 3° la voix, 4° l'ouïe, 5° la circulation.

A) Troubles mécaniques. — *1° Troubles de la déglutition.* — De tous les symptômes fonctionnels, le premier en date, celui qui fixe tout d'abord l'attention du malade, est une sensation de gêne dans la gorge. Le porteur du néoplasme a comme un corps étranger dans le pharynx, et il fait toutes sortes d'efforts de déglutition, d'expuition, de raclement pour essayer de s'en débarrasser. Cette gêne présente tous les degrés, depuis un simple embarras et une sorte de chatouillement et d'irritation, jusqu'à la dysphagie véritable ; elle a pour caractère à peu près constant de s'accroître par les mouvements de déglutition ; elle peut même, dans certains cas, devenir douloureuse, surtout si à la cause première viennent s'ajouter des phénomènes inflammatoires très fréquents en pareille occurrence.

De plus, on observe parfois le reflux des aliments et principalement des liquides par les fosses nasales. Le voile du palais, gêné par la tumeur, ne peut plus jouer d'une façon normale son rôle de soupape, et si le malade avale trop vite ou ne se surveille pas, une partie des liquides revient par le nez, comme cela se voit dans les paralysies du voile.

2° Troubles de la respiration. — Puis, quand le néoplasme a acquis des dimensions plus importantes, aux phénomènes précédents s'adjoignent des modifications de l'acte respiratoire, analogues à celles qu'on rencontre dans l'hypertrophie tonsillaire.

Ces modifications procèdent par degrés. C'est d'abord simplement de la gêne; la respiration nasale pouvant être très amoindrie, le malade en est réduit à respirer directement par la bouche; il dort la bouche ouverte et a du ronflement nocturne. Puis, si la tumeur progresse, la dyspnée est continue. Il peut même se produire des accès de suffocation. On comprend, en effet, que, dans certaines positions, une tumeur assez volumineuse et pédiculée puisse venir oblitérer l'orifice glottique et déterminer des accidents graves nécessitant une intervention hâtive. C'est, en général, dans le décubitus dorsal ou dans une position voisine bien connue du malade que de pareils faits ont de la tendance à se produire.

3° *Troubles de la phonation.* — On assiste en même temps à une transformation de la voix; le timbre est changé, le sujet parle du nez, il a de la peine à articuler les mots comme cela se voit dans l'hypertrophie; c'est ce qu'on a appelé la « voix amygdalienne ».

Il a aussi des enrouements subits qui disparaissent rapidement; mais l'enrouement peut devenir persistant par suite de la propagation au larynx du catarrhe pharyngien.

4° *Troubles de l'ouïe.* — On note souvent une diminution de l'acuité auditive et des bourdonnements du côté où siège la tumeur. Doit-on mettre ces phénomènes sur le compte de l'obstruction de la trompe d'Eustache par la tumeur? Évidemment ce mécanisme peut être invoqué dans quelques cas, mais nous ne croyons pas que ce soit le plus fréquent, et ce qui le prouve, c'est que souvent des modifications analogues se produisent du côté opposé à la tumeur. On ne peut invoquer alors qu'une obstruction tubaire par extension du catarrhe naso-pharyngien à ce conduit. Il serait du reste facile de s'en rendre compte, à l'occasion, par l'examen objectif de l'oreille.

5° *Troubles de la circulation.* — Nous n'insisterons pas sur ces troubles, qui n'ont guère été signalés; mais il serait possible, à la rigueur, qu'une tumeur volumineuse, se déve-

loppant vers l'extérieur, vînt, à un moment donné, gêner la circulation dans la carotide interne, qui n'est éloignée de l'amygdale que de 20 à 25 millimètres, et dans la jugulaire interne.

Au cas d'angiome, on doit examiner le cœur. M. le professeur Arnozan a signalé l'existence de bruits anormaux chez un malade atteint d'angiome du pharynx. Et, chez une femme porteur d'un angiome de l'amygdale, nous avons trouvé par moments comme un dédoublement du premier bruit, assez peu net à la vérité, mais il y avait eu chez ce sujet une endocardite rhumatismale antérieure.

B) Troubles réflexes. — A côté de ces phénomènes d'ordre mécanique, se placent des troubles réflexes se traduisant par : 1° la toux, 2° les nausées, 3° la sialorrhée.

1° Toux. — Le malade éprouve souvent des picotements dans l'arrière-gorge ; ces picotements provoquent des envies de tousser et de cracher parfois irrésistibles. Le sujet se livre à un raclement spécial, sorte de « hem » assez caractéristique. La tumeur, venant irriter l'épiglotte et les replis aryténo-épiglottiques, peut déterminer une toux quinteuse, spasmodique, revenant par accès souvent liés à la position du malade.

2° Nausées. — On observe quelquefois des nausées pouvant aller jusqu'au vomissement, phénomène dû à la titillation du gosier par la tumeur.

3° Sialorrhée. — Enfin, il existe dans quelques cas une augmentation de la sécrétion salivaire, toujours beaucoup moins accusée que dans les cas de tumeurs malignes.

C) Douleur. — La gêne occasionnée par les tumeurs dont nous nous occupons, peut devenir douloureuse quand le pharynx est le siège de poussées inflammatoires aiguës.

On a signalé aussi quelques douleurs lancinantes, intermittentes, avec irradiations vers la nuque, le cou, l'oreille, l'angle de la mâchoire et l'articulation temporo-maxillaire. Ces douleurs, dues à la compression de filets nerveux, pourraient en imposer pour une névralgie. Elles sont loin

toutefois d'être comparables à celles qu'on observe dans les tumeurs malignes avec ulcérations et à siège identique.

D) État des ganglions. — On ne note pas de retentissement ganglionnaire.

E) État général. — Ordinairement, sans action sur l'état général, une tumeur de l'amygdale pourrait cependant, chez un enfant, si elle était volumineuse et à évolution lente et graduelle, déterminer des phénomènes analogues à ceux que produisent l'hypertrophie de l'amygdale ou les végétations adénoïdes, tels que déformation du thorax, développement incomplet, facies adénoïdien, etc.

F). — Jamais on n'a observé, comme avec les tumeurs malignes ulcérées, d'hémorragie et de fétidité de l'haleine.

G) Catarrhe naso-pharyngien. — Il ne constitue pas un symptôme à proprement parler, mais il accompagne souvent les tumeurs tonsillaires. Il est produit par l'irritation que détermine le néoplasme, véritable corps étranger du pharynx; il est entretenu, chez les sujets obligés de respirer la bouche ouverte, par le passage de l'air froid et par les efforts de raclement, d'expuition, etc., auxquels se livrent les malades.

II. Symptômes objectifs. — Si les symptômes fonctionnels sont inconstants, nous avons de précieuses ressources dans l'inspection et la palpation. L'inspection de la gorge sera faite avec toutes les précautions habituelles, en s'éclairant à l'aide d'une lumière artificielle, et il ne faudra pas négliger de faire pratiquer au malade des efforts d'expuition, ou de provoquer des réflexes avec l'abaisse-langue. Ces manœuvres ont pour résultat de faire pivoter les amygdales sur elles-mêmes, les rendant plus accessibles à la vue; elles permettent, en outre, de découvrir des tumeurs qui se dérobent dans les profondeurs de la gorge.

Le miroir laryngien rendra possible l'examen de toute la surface de l'amygdale.

On complétera les données ainsi acquises par l'exploration

digitale intra-buccale, l'exploration à l'aide du stylet et la palpation extérieure.

III. Étude rapide de chaque variété de tumeurs au point de vue symptomatique et objectif. — Un facteur important dans la modification des symptômes est la structure de la tumeur. Il est évident, en effet, que si des tumeurs dures et volumineuses, telles que le fibrome et le fibro-enchondrome, sont souvent accompagnées du cortège de signes que nous avons énumérés, il ne saurait en être de même pour des tumeurs molles, facilement dépressibles, telles que l'angiome, le lipome, les kystes, le myxome, les papillomes.

Il est, du reste, impossible de donner, pour chaque variété de tumeur, une description exacte des signes qui les décèlent. Les symptômes varient pour ainsi dire à l'infini, avec le volume, la forme, le mode d'implantation du néoplasme. Aussi, à ce point de vue particulier, les diviserons-nous en deux groupes : dans le premier groupe nous placerons les tumeurs pédiculées et celles de gros volume; dans le second, les néoplasmes sessiles et peu volumineux.

Le premier groupe fournira un tableau symptomatique assez complet. Avec les tumeurs pédiculées, nous aurons surtout de la toux, de la gêne de la respiration, des accès de suffocation, des chatouillements dans la gorge, des nausées. Les néoplasmes volumineux provoqueront, en outre de la difficulté de la déglutition, des modifications de la voix, de l'ouïe, de la circulation, des douleurs, de la sialorrhée, etc., en un mot tout l'appareil symptomatique que nous avons pris comme type pour notre description générale.

Les néoplasies du second groupe se traduiront quelquefois par des phénomènes d'angine, un peu de gêne de la déglutition. Elles passeront souvent inaperçues, et c'est le hasard seul qui mènera à leur découverte.

Nous étudierons maintenant d'une façon rapide les résul-

tats que fournit l'examen objectif pour chaque catégorie de tumeurs :

A) Fibromes. — Le fibrome peut être sessile ou pédiculé. Il constitue, dans ce dernier cas, le polype fibreux. C'est une tumeur de couleur ordinairement rose pâle, quelquefois blanc jaunâtre, arrondie ou ovalaire, de consistance très dure. La surface présente des taches aplaties ou peu saillantes, ou une couleur brun foncé, violet sombre ou rouge lie de vin. Ces néoplasmes sont mamelonnés, irréguliers, sessiles, font corps avec l'amygdale, et l'envahissent quelquefois tout entière, comme si le tissu amygdalien s'était transformé en tissu angiomateux. Ces tumeurs se gonflent, se modifient sous l'influence des efforts pratiqués par le malade. Dans les cas qui ont été signalés on n'a pas observé de battements à leur niveau : ce qui laisse supposer que le gonflement était d'origine veineuse. On n'a pas eu non plus à noter d'hémorragie.

L'angiome se détache d'une façon très nette sur l'amygdale, et sur le tissu voisin on ne voit pas de vascularisation : le reste de l'organe est sain, sauf, bien entendu, quand le néoplasme envahit toute la glande. Le volume de l'angiome est généralement peu considérable.

E) Papillome. — Le papillome est une tumeur de consistance molle, de couleur rosée ou gris rougeâtre, sessile ou pédiculée, à surface granuleuse, recouverte de points muriformes, présentant l'aspect d'un chou-fleur, généralement petite, mais pouvant acquérir un certain volume. (Morgan, *Papillome de l'amygdale ayant atteint le volume d'un œuf.*) Disons que ces tumeurs sont assez souvent multiples et que, dans beaucoup de cas, elles ne sont pas localisées à l'amygdale, mais atteignent en même temps les parties voisines, les piliers, l'épiglotte, etc.

F) Adénome. — L'adénome est une tumeur lisse, unie, d'aspect blanc grisâtre, ressemblant assez facilement à un polype muqueux, d'une consistance plus ferme, se rapprochant de celle du fibrome, mais généralement de petit

volume. Dans le seul cas que nous connaissions et qui nous a été transmis par M. le Dr Coupard, il s'agissait d'un adénome kystique, qui, en raison de la grande cavité dont il était creusé, donna à penser tout d'abord à un kyste, car il en avait la rénitence. C'est grâce au microscope qu'on put établir le diagnostic. Il avait 1 centimètre et demi de hauteur sur 1 centimètre de diamètre transversal.

G) Fibro-Enchondrome. — Dans le cas de Bottini, la tumeur était constituée par plusieurs lobes. Elle était très dure, bosselée, à surface lisse, blanche, comme lardacée, granuleuse, rouge en certains points : elle ne présentait aucune ulcération, et avait le volume d'une mandarine.

Dans les deux cas que nous avons rencontrés, il n'existait aucun de ces caractères, et cela se comprend facilement, car il s'agissait de chondromes interstitiels diffus, et le microscope seul pouvait éclairer le diagnostic.

H) Kystes. — Les kystes hydatiques de l'amygdale n'ont jamais été diagnostiqués d'emblée. On avait pensé soit à une hypertrophie de l'amygdale, soit à un abcès chronique : ils sont d'aspect lisse, uni, fluctuants et doivent probablement, étant donnée leur situation ordinairement superficielle, présenter le frémissement caractéristique.

Les kystes par rétention de matière séreuse sont rénitents, quelquefois même fluctuants, d'aspect régulier, de coloration rosée, quelquefois jaune rougeâtre. Ils sont remplis d'un liquide épais, rougeâtre, couleur jus de pruneau, comme s'il s'était fait de petites hémorragies à leur intérieur. Leur contenu se distingue donc nettement du liquide clair, aqueux des kystes hydatiques. Enfin on voit quelquefois à leur surface des vaisseaux décrivant des arborisations.

Lake a vu dans un cas l'orifice de la crypte dilatée bouchée par un amas de mucus.

Les « dépôts enkystés de matière caséeuse », bien étudiés par M. Brindel, ont un aspect jaunâtre caractéristique, quelquefois rosé s'ils sont plus profondément situés dans la

glande. Ils ont une consistance mollasse ou rénitente, suivant la plus ou moins grande fluidité du dépôt.

Il n'y a rien de bien spécial à dire au point de vue de l'anatomie pathologique. Les tumeurs en question se développent soit dans le chorion muqueux, soit dans la tunique adventice des vaisseaux, soit dans la charpente connective de la glande, soit dans le tissu réticulé des follicules, etc.

Elles sont généralement uniques : une exception doit être faite pour les papillomes qui sont souvent multiples.

L'amygdale gauche paraît être aussi souvent en cause que la droite. Le lieu d'implantation varie pour ainsi dire avec chaque cas. Ruault a vu un polype s'implanter manifestement au fond d'une crypte.

L'espèce la plus commune est le fibrome, surtout le fibrome pédiculé : il est quelquefois associé au myxome, au lipome, etc. ; puis viennent le papillome, les kystes, l'angiome, le lipome, le fibro-chondrome et le myxome pur.

Une notion très importante pour le diagnostic est celle de l'unilatéralité des néoplasmes bénins de la tonsille. Mais ici encore le papillome doit être l'objet d'une exception, il atteint, en effet, quelquefois les deux amygdales en même temps que la luette, les piliers du voile, etc.

Diagnostic. — Lorsqu'on a constaté dans l'arrière-gorge l'existence d'une tumeur, il importe de s'assurer par la vue, le toucher, en un mot, tous les moyens d'investigation en notre pouvoir, qu'elle siège bien sur l'amygdale. En effet, à un examen sommaire, une tumeur appendue à la face postérieure du voile, sur les piliers, ou insérée entre la tonsille et les piliers, pourrait induire en erreur. Il suffit d'être mis en garde contre la possibilité de pareilles méprises pour les éviter.

Une fois ceci bien établi, est-on réellement en présence d'une tumeur bénigne?

Une tumeur indolente ou simplement avec quelques irradiations douloureuses à forme névralgique, vers l'oreille

et l'angle de la mâchoire sans retentissement ganglionnaire, sans ulcérations, sans influence sur l'état général, a de grandes chances d'être bénigne. Mais la chose est loin d'être toujours aussi simple.

Nous ne nous étendrons pas sur le diagnostic anatomique et symptomatique des tumeurs bénignes entre elles. Nous en avons déjà donné les caractères objectifs : le microscope fera le reste.

Mais on pourra avoir à différencier le néoplasme de :

1° *L'amygdalite subaiguë ou chronique.* — Celle-ci se rencontre plus souvent chez l'enfant que chez l'adulte. Elle succède souvent à des amygdalites aiguës, ou procède par crises présentant les mêmes symptômes à des degrés divers. Cette phlegmasie chronique entraîne très souvent l'hypertrophie amygdalienne.

Le diagnostic est ordinairement facile; dans les cas douteux, l'examen histologique fera la lumière.

2° *Hypertrophie amygdalienne.* — L'hypertrophie ordinaire, celle qui s'observe de préférence chez les enfants lymphatiques, se présente sous forme de saillie assez régulière, de consistance molle, si l'hyperplasie du tissu lymphoïde domine, ferme, mais sans noyaux d'induration, si l'hyperplasie porte sur le tissu conjonctif : elle a été précédée d'amygdalites aiguës répétées; elle a généralement pour caractère d'être bilatérale et accompagnée d'un léger engorgement ganglionnaire également bilatéral, aussi faut-il se méfier des hypertrophies unilatérales, car on a trouvé des noyaux néoplasiques dans des amygdales que l'on avait enlevées avec le diagnostic hypertrophie simple unilatérale.

Il ne faut pas ignorer qu'il existe des hypertrophies polypoïdes de l'amygdale (Lemariey, Frühwald) qui provoquent les mêmes symptômes que les tumeurs pédiculées. Mais, nous dira-t-on, l'examen microscopique éclairera le diagnostic. C'est vrai dans beaucoup de cas, mais certains autres plongent les histologistes eux-mêmes dans le plus cruel embarras:

L'hypertrophie simple évoluerait, en effet, vers le lymphadénome par disparition graduelle du tissu amygdalien; c'est pourquoi M. Passaquay avait proposé de donner à cette hypertrophie le nom de lymphadénome simple pour le séparer du lymphadénome vrai qui s'en distinguerait par « une tendance marquée à l'envahissement de proche en proche » et sa coexistence avec les lésions ordinaires de la leucocytémie. Certains cas de polypes lymphadéniques (Frœlich, etc.) pourraient peut-être rentrer dans la classe des lymphadénomes simples de M. Passaquay.

Enfin, il faut être en garde contre ce fait que certaines hypertrophies polypoïdes simulent le fibrome pédiculé. Par suite d'une inflammation lente, ces hypertrophies peuvent être le siège d'un processus de sclérose, ce qui a poussé M. Lemariey à établir la classification suivante : « Au premier degré, l'hypertrophie simple; au deuxième degré, l'hypertrophie avec sclérose plus ou moins avancée; au troisième degré, le fibrome, ou plutôt l'hypertrophie sclérosée. » Ces distinctions fort intéressantes sont difficiles à établir cliniquement, et ce n'est guère que l'examen histologique qui les rendra possibles.

De plus, les amygdales peuvent être bilobées et même multilobées. Si l'un de ces lobes se pédiculise, il constitue un polype de l'amygdale. Si les lobes sont multiples, on a les amygdales en grappe, pouvant, à un examen sommaire, faire penser à des papillomes.

Il est important aussi de noter qu'il peut exister des amygdales surnuméraires. Juratz en a signalé un cas : elle était attachée par un pédicule au-dessus de l'orifice pharyngien de la trompe. M. le Dr Moure a signalé l'existence, dans l'angle dièdre, formé par la réunion du pilier antérieur et de la base de la langue, d'un amas de follicules, qui a son analogue chez certains animaux, le lapin en particulier, et qui est intermédiaire entre l'amygdale palatine située au-dessus, et l'amygdale linguale située plus bas.

Et ces amygdales surnuméraires s'hypertrophiant peuvent en imposer pour de véritables tumeurs. C. Morgan enleva une amygdale surnuméraire hypertrophiée qui était située entre les piliers droits du voile. Le diagnostic était d'autant plus hésitant que les ganglions étaient légèrement engorgés et que la mère du malade avait succombé à un cancer du sein. L'examen histologique démontra qu'il n'y avait que du tissu amygdalien. Mac Bride et Balme citent des faits analogues.

Dans certains cas, enfin, l'amygdale lâchement retenue dans la fossette amygdalienne peut en sortir tout entière et se pédiculiser à la manière d'un polype.

Mais ce diagnostic n'est pas aussi important que celui qui consiste à différencier un néoplasme bénin du sarcome et du lymphadénome (et lympho-sarcome), bien entendu avant la période d'ulcération.

3° *Sarcome.* — Disons tout d'abord que l'âge ne saurait être un élément sérieux de diagnostic, car on voit, quoique assez rarement, des sujets jeunes porteurs de néoplasmes malins de l'amygdale. Toutefois le sarcome apparaît généralement vers l'âge de cinquante ans. Il ne se signale parfois au début que par des angines et des amygdalites répétées à la suite desquelles persiste une hypertrophie de l'amygdale, hypertrophie presque toujours, pour ne pas dire toujours, unilatérale et accompagnée d'induration de l'organe. Les ganglions, et ceci est très important, ne sont envahis qu'à une période très éloignée du début. Il ne faut donc pas compter sur eux pour étayer le diagnostic.

Il n'est pas besoin d'insister sur l'importance d'un diagnostic précoce. Ici, plus que partout ailleurs, l'étude microscopique s'impose, et encore ne pourrons-nous pas toujours en attendre la lumière. Il faut quelquefois, en effet, plusieurs examens du néoplasme pour être édifié sur sa véritable nature. Le cas du comte de B.. , publié en 1892 par M. Luc, est très connu. Il s'agissait d'une tumeur amygdalienne sur

laquelle on ne pouvait cliniquement se prononcer. Trois examens histologiques furent pratiqués en cinq mois ; le troisième seulement permit de savoir qu'il s'agissait d'un sarcome, alors que, cliniquement, le doute n'était plus possible. Les éléments embryonnaires peuvent manquer pendant une longue période de la maladie, et la nouvelle observation de M. le Dr Luc, que nous avons rapportée il y a un instant, est une preuve de plus de la difficulté du diagnostic histologique. Dans des cas pareils, on a, comme ressource ultime, l'évolution de la maladie, l'envahissement des ganglions, les douleurs, l'influence sur l'état général, et on assiste impuissant à l'installation de la cachexie avec récidive ou repullulation en un autre point de l'organisme.

Mais les cas ne sont pas toujours aussi difficiles. Et lorsqu'on se trouve en présence d'un malade qui se plaint d'une hypertrophie amygdalienne unilatérale remontant à quatre ou cinq mois, et ne faisant que s'accroître — qu'il s'agit d'un homme d'une cinquantaine d'années, c'est-à-dire à cette époque de la vie où le tissu lymphoïde, loin de s'hypertrophier, régresse, au contraire, et s'atrophie, — lorsque, d'un côté, on constate une amygdale très petite, et de l'autre une amygdale rouge, volumineuse, boursouflée, tendue, comme si quelque chose la poussait en dehors de la loge amygdalienne, il est difficile, ainsi que nous l'a fait remarquer notre maître M. le Dr Moure, avec le sens clinique qu'on lui connaît, de penser à autre chose qu'à un sarcome ou un lympho-sarcome. On ne peut guère penser à une hypertrophie syphilitique, car si elle se rencontre quelquefois chez l'adolescent, elle est exceptionnelle chez l'adulte, et, d'ailleurs, le début, la marche, la durée militent en faveur du sarcome. Disons, enfin, qu'il ne faut pas se fier à l'état des ganglions qui s'engorgent très tardivement.

La nécessité d'un diagnostic rapide n'échappe à personne, car on a pu dans certains cas obtenir des guérisons relatives, puisque la récidive ne s'est pas produite avant trois ans (Castex).

4° *Lymphadénome.* — Le lymphadénome ne s'ulcère que tardivement, mais il apparaît généralement au cours de la leucocytémie, et on sera mis sur la voie du diagnostic par les symptômes généraux de la maladie (adénopathies généralisées, examen du sang, rate, etc.). C'est une tumeur dure, quelquefois molle ou plutôt élastique, indolente, de couleur rosée ou grisâtre pouvant acquérir des dimensions considérables, et forcer la main à l'intervention chirurgicale.

Nous ne nous appesantirons pas sur le carcinome et l'épithéliome, car leur évolution est si typique avec leurs douleurs précoces, l'engorgement ganglionnaire; ils ont un aspect si caractéristique que le doute n'est pas permis.

5° *Gommes.* — Une *gomme syphilitique* à la période de « formation » pourrait simuler une tumeur bénigne; mais cette affection est rare à l'amygdale, et en tous cas les antécédents, les lésions concomitantes et surtout l'efficacité du traitement spécifique lèveront toute hésitation.

6° *Plaques muqueuses végétantes.* — La syphilis se manifeste encore quelquefois sur l'amygdale par des *plaques muqueuses hypertrophiques végétantes* pouvant arriver à former une tumeur « lisse, grisâtre sur quelques points, rugueuse granulée et *exulcérée* » (Fournier).

Dans des cas moins graves on pourrait à la rigueur songer à des papillomes, mais, comme précédemment, les antécédents, l'engorgement ganglionnaire, la présence de lésions analogues sur la muqueuse d'alentour, etc., mettront rapidement sur la voie.

Pour épuiser la question de la syphilis, disons qu'elle peut amener, surtout chez les sujets jeunes, une hypertrophie de l'amygdale quelquefois unilatérale, mais toujours accompagnée de plaques muqueuses ou autres accidents spécifiques.

7° *Tuberculose végétante.* — La tuberculose de l'amygdale, longtemps niée, a été admise par M. Dieulafoy et vient d'être signalée par M. Mouret, de Montpellier, sous la forme végétante. Il s'agit d'un homme de vingt ans, se plaignant de

douleurs dans la gorge et de difficulté de la déglutition. Mère morte de tuberculose pulmonaire. A l'examen de la gorge, voile pâle, anémié. Les amygdales palatines, de volume normal, sont très pâles et présentent deux ou trois végétations de volume différent et dont la plus grosse est comme un petit haricot. De forme conique, mais aplaties sur deux faces, ces végétations très pâles aussi, s'implantent sur l'amygdale par une large base et présentent un sommet aminci et quelque peu dentelé; elles ne sont pas excoriées. L'auteur, qui avait déjà observé des cas analogues chez des tuberculeux, pensa à de la tuberculose des amygdales à forme végétante et non ulcérée. On enleva les végétations et, par l'examen microscopique, on les trouva bourrées de cellules géantes avec nombreux bacilles de Koch.

Il s'agissait là, d'après l'état du larynx et des poumons, très probablement de tuberculose amygdalienne secondaire, mais la tuberculose primitive est possible, d'après l'auteur. L'examen histologique peut seul éclairer le diagnostic, il ne suffit pas d'inoculer dans le péritoine de cobayes des fragments d'amygdales, car le bacille de Koch peut habiter la cavité buccale à l'état normal, comme bien d'autres microbes, ainsi que l'a démontré M. Strauss qui, après avoir raclé les amygdales d'un certain nombre de sujets sains, a inoculé ces produits de raclage à des cobayes et a vu quelques-uns de ces animaux mourir de tuberculose.

8° *Abcès chroniques enkystés.* — Certains abcès chroniques de l'amygdale peuvent s'enkyster et donner à penser qu'il s'agit d'un néoplasme. Le malade accuse généralement des amygdalites ou des abcès aigus fréquents. On peut trouver dans certains cas de la tension et même une sensation de flot; parfois le malade crache de temps à autre une petite quantité de pus; l'orifice par où s'écoule ce pus est quelquefois visible. D'aspect jaunâtre, lisse, uni, ils sont réniformes plutôt que durs; quand les autres éléments de diagnostic font défaut, on peut être embarrassé. Tel le cas de M. le

Dr Natier où la tumeur, dure et parfaitement indolente, fut prise pour un fibrome ; puis une poussée subaiguë se déclara, on toucha au galvanocautère et il s'écoula du pus épais, grisâtre et de bonne nature.

Dans le doute, on pourra, du reste, pratiquer une incision à l'aide du couteau galvanique.

9° *Corps étrangers et calculs.* — Un corps étranger inséré dans une crypte peut déterminer autour de lui un travail irritatif aboutissant à la prolifération des éléments.

Il en est de même des calculs et concrétions qui se forment parfois dans l'amygdale, par suite du catarrhe chronique si fréquent dans les amygdales hypertrophiées. Le toucher révélera une certaine induration, et à l'aide du stylet on pourra dans quelques cas obtenir la sensation que provoque la dureté de ces calculs. MM. Cohen et Knight ont rapporté des cas dans lesquels ces masses dures avaient produit, entre autres troubles réflexes, une toux spasmodique très tenace et très prolongée.

Nous ne citerons que pour mémoire la curieuse observation de Tuthill, qui trouva un morceau d'ongle inséré dans l'amygdale d'un malade qui avait l'habitude de se ronger les ongles ; et celle, encore plus extraordinaire, rapportée dans la *Revue microscopique* (1842), de triescéphale de l'amygdale, trouvé à l'autopsie d'un soldat, dans une amygdale très tuméfiée et dans un état gangréneux avancé. Rudolphi avait antérieurement signalé un cas semblable.

Enfin nous mentionnerons, en terminant, des cas qui nous paraissent difficiles à classer en raison du peu d'explications que donne l'auteur, et qu'il a publiés sous le nom de *Excroissances osseuses envahissant les amygdales* (Stirling).

Le premier cas est celui d'une jeune femme qui, depuis des années, souffrait d'une hypertrophie de l'amygdale droite. En explorant cette dernière, on sentait une substance dure siégeant en arrière et faisant corps avec elle.

Le deuxième cas concerne une dame de soixante-quatre ans

et le troisième a été observé sur le frère de cette dame. D'après l'auteur, ce ne sont pas des calculs amygdaliens, ni les suites d'une affection quelconque; il ne peut s'agir dans ces cas que de particularités congénitales.

Pronostic. — Pour ce qui est du pronostic, il est absolument bénin. Au cas d'adénome, il ne faut pas oublier cependant la tendance qu'il présente à dégénérer en tumeur épithéliale.

Il y a encore une réserve à faire relativement aux accès de suffocation qui se produisent quelquefois. Si, en effet, une tumeur pédiculée s'engageait dans l'ouverture du larynx et y restait enclavée un certain temps, il pourrait en résulter des accidents graves nécessitant une trachéotomie d'urgence. Le fait, il est vrai, ne s'est jamais produit; mais, du moment qu'il est possible, on doit en tenir compte.

Traitement. — Le traitement consiste dans l'ablation. Quand on est en présence d'une tumeur pédiculée et facile à isoler de l'amygdale, on peut sectionner le pédicule d'un coup de ciseau, et cautériser le point d'implantation.

Quand la tumeur a envahi une partie de la tonsille, on se sert de la pince coupante de Ruault, qui permet d'enlever tout ce qu'on veut, et rien que ce qu'on veut.

Enfin, quand le néoplasme a fait sien tout le tissu de l'amygdale, l'amygdalotomie à l'anse galvanique portée au rouge sombre est le procédé de choix.

INDEX BIBLIOGRAPHIQUE

Arslan. — Des tumeurs de l'amygdale (*Boll. mal. dell'orecchio*, XIV, 4, 1896).

Batho. — Cysts of the tonsils (*Brit. med. Journ.*, London, i. 1138, 1892).

Biaggi. — Lipoma della loggia tonsillare (*Giorn. d'Inst. Nicolaï*, Milano, n° 1, 1893).

Billroth. — Behand grosser Tonsillergescher (*Deutsche Klin.*, n° 6, 1856).

Bottini. — Fibro-enchondrome (*Gaz. degli ospit.*, Milan, n° 12, 1886).

Bouillond. — Thèse Lyon, 1893.

Bourdon. — Fibrome de l'amygdale (*Bull. Soc. anat. de Paris*, p. 317-20, 1872).

Bride (Mc). — Cysts of the tonsils, nose, etc. (*Brit. med. Journ.*, London, i, 1011, 1892).

Brun. — Des tumeurs des amygdales (Thèse de Paris, 1866).

Chassaignac. — *Bull. Soc. chir.*, t. IX, 1858-59.

Curling. — *The Lancet*, London, t. Ier, p. 137, 1858.

Damieno. — Neoplasie tonsillari (*Arch. ital. di laringol.*, Napoli, XIII, 159-173, 1893).

Davance. — Traité des entozoaires.

Delavan. — Specimen of fibroma of the tonsil (*Med. Record*, New-York, p. 296, 1882).

Duchaussoy. — *Bull. de la Soc. anat.*, Paris, p. 150, 1853.

Eve (P.-F.). — Removal of a fibrous tumour from the tonsil (*Nashville med. and surg. Journ.*, VII, 12, 1854).

Frœlich. — Uber Tonsillarpolypen und Gescher der Weich Gaum, Göttingen, 1880.

Frühwald. — Ein polype auf der retchen Tonsille (*Wiener med. Wochens.*, 1879).

Gevaert. — Deux cas de fibrome de l'amygdale (*Belg. méd.*, 6 août 1896).

Guépin et **Repault.** — Des tumeurs de l'amygdale, etc. (*Gaz. des hôpit.*, XVII, Paris, 1894).

Julia. — Polype des amygdales (*Gaz. des hôpit.*, Paris, 1863).

Haug. — Lipo-myxo-fibrom der Mandel (*Arch. f. Laryng.*, Band IV, Heft 2).

Key. — Areromatos cyste tonsillen (*Hygiea*, p. 205, 1882).

Koch. — Sur un cas de polype amygdalien (*Ann. des mal. de l'oreille, du larynx, etc.*, p. 541, Paris, 1888).

Lake. — Kystes de l'amygdale (*British med. Journ.*, 16 juillet 1892).

Lambl. — Lipon der Tonsillen (*Aus dem. Franz. t. Kinderhosp.*, Wien., p. 161, 1860).

Lange. — Papillomes de l'amygdale (*Deuts. Arch. f. klin. Med.*, L, p. 463, 1892).

Lannois. — Note sur un polype pédiculé de l'amygdale (*Lyon méd.*, p. 326, 1888).

Lefferts. — Immense fibroïd tumor of the tonsil (*Tr. Am. Laryngol. Ass.*, 1889, New-York., XI, 62, 1890).

Lefour. — Polype fibreux de l'amygdale, etc. (*Journ. de méd. de Bordeaux*, 19 avril 1891).

Lejars. — Des polypes de l'amygdale (*Arch. génér. de méd.*, Paris, p. 641, 1891).

Lemariey. — Hypertrophies polypoïdes de l'amygdale (*Ann. des mal. de l'oreille*, mai 1895).

Lublinski. — *Centralbl. f. Chir.*, p. 152, 1888.

Machell. — Papilloma of the tonsils (*New-York med. Journ.*, 19 janvier 1895).

Macleod Yearsley. — *Americ. med. surg. Bull.*, 14 nov. p. 574, 1896.

Magnan (cas de Moure). — Angiome de l'amygdale et du larynx (*Journ. de méd. de Bordeaux*, 22 février 1896).

Masse. — Polype fibro-muqueux de l'amygdale gauche, etc. (*Bull. et Mém. Soc. de chir. de Paris*, XI, 927, 1885).

Natier. — Abcès chronique simulant un fibrome (*Ann. de la Policlin. de Bordeaux*, n° 1).

Noquet. — Abcès chronique développé dans un moignon d'amygdale (*Rev. de laryngol.*, juillet 1888).
Onodi. — *Monats. f. Ohrenheilk.*, Berlin, XXIX, 76, 1895.
Passaquay. — Tumeurs des amygdales (Thèse de Paris, 1873).
Peiser. — Tumeur pédiculée de l'amygdale (*Berlin. klin. Wochens.*, 27 janvier 1895).
Rivière. — Un cas de polype pédiculé de l'amygdale (*Ann. des mal. de l'oreille*, Paris, XV, 795-798, 1889).
Robert. — *Bull. Soc. anat.*, 1827-28.
Roberts. — A case of papilloma of the tonsil (*Arch. otol.*, New-York, XXV, 55-57, 1896).
Smurra. — Tumore cestico follicolore mucosi alle tonsille, etc. (*Arch. int. di laringol. etc.*, Napoli, III, 12-29, 1887).
Waterman. — Tumors of the tonsils (*Med. and surg. Report.*, Philadelphie, 1895).
Worgan. — Papillome de l'amygdale (volume d'un œuf). Jeune fille de treize ans (*Sunderland and North Durhau med. Soc.*, 21 févr. 1889).

ANALYSES DE THÈSES

Les tumeurs rares du naso-pharynx, Étude clinique et thérapeutique par le Dr MONBOUYRAN.

Sous ce titre, M. Monbouyran comprend toutes les tumeurs qui prennent leur point d'implantation dans le naso-pharynx, à l'exception des végétations adénoïdes et des fibromes naso-pharyngiens dont l'étude ne présente point d'intérêt nouveau.

Il divise les tumeurs rares en bénignes (polypes fibro-muqueux, kystes, papillome et angiomes) et malignes (sarcomes, carcinomes et épithéliomes).

L'auteur passe rapidement en revue l'anatomie pathologique de chacune de ces tumeurs en s'aidant des travaux antérieurs, écrits sur le même sujet (Raulin : kystes; Cornil et Coyne : polypes fibreux-muqueux; Bryk : sarcomes). Il insiste sur la possibilité de la transformation cancéreuse des tumeurs bénignes et sur la recherche de l'anesthésie du pharynx et de l'adénopathie rétro-pharyngienne dans les cas de tumeurs malignes du cavum.

Les fibro-myxomes seront enlevés au moyen de l'anse métallique ou par arrachement, la voie nasale est préférable à la voie buccale. Toutefois, si la tumeur est volumineuse, il sera dans certains cas nécessaire d'ouvrir le voile. Cette opération

préliminaire facilitera l'extirpation et permettra de surveiller avec soin le point d'implantation.

Quant aux tumeurs malignes, il faut les extirper radicalement et « pour cela avoir recours à des opérations étendues et profondes, même au prix de grands délabrements ». L'auteur rejette les voies naturelles; la méthode de choix, quand on fait une opération préliminaire permettant d'arriver sur la tumeur, lui semble être la voie maxillaire faciale préconisée par M. Quénu.

La guérison définitive lui paraît encore être un fait assez problématique dans les tumeurs malignes. Suivent dix-sept observations dont une personnelle. (Thèse de doctorat, Paris, Steinheil, éditeur, 1895.)

Dr Brindel.

REVUE GÉNÉRALE ET ANALYSES

NEZ ET PHARYNX NASAL

Érysipèle primitif du pharynx *(Primary erysipelas of the pharynx)*, par le Dr William Porter.

Aux deux cas antérieurement publiés par l'auteur, celui-ci en ajoute un troisième sur l'érysipèle primitif des voies respiratoires supérieures. Il s'agit d'un jeune employé qui est venu consulter M. P... pour des douleurs dans la région frontale, de la fièvre et une soif ardente. Depuis une huitaine de jours, le patient avait des douleurs dans le dos et des frissons ayant alterné avec de la fièvre. A l'examen, on trouva les cornets fortement enflammés; température, 39°5; pouls, 130; langue chargée. Le malade était très nerveux.

Le lendemain matin, le pharynx, la face externe du nez et la joue étaient envahis par une rougeur caractéristique, nettement limitée, qui ne laissait aucun doute sur la nature de l'affection. La maladie faisait de rapides progrès, et bientôt la trompe d'Eustache droite et l'oreille moyenne du même côté étaient également envahies. Grâce à un traitement énergique, qui consistait en l'administration de fer à l'intérieur, de pilocarpine de temps à autre, en insufflations de stéarate de zinc

et en applications externes d'ergot, tous les symptômes s'amendèrent et le malade fut promptement remis sur pied. Pendant toute la durée de la maladie, le larynx est resté indemne, tandis que dans les deux cas précédents, cet organe a été atteint dès le début même de l'affection : il y eut laryngite aiguë avec infiltration et érosions de l'épiglotte et tuméfaction des bandes ventriculaires. Tous les deux ont eu, d'ailleurs, une issue fatale.

En s'appuyant sur ces trois observations, l'auteur émet l'opinion que certains cas de laryngite et de pharyngite sont d'origine érysipélateuse. D'après lui, là où l'on se trouve en présence de symptômes généraux communs à l'érysipèle et accompagnés d'une inflammation aiguë de la muqueuse des voies respiratoires supérieures avec tuméfaction et œdème, surtout si les bords sont nettement délimités, on doit toujours suspecter un érysipèle, même quand l'éruption cutanée fait défaut. (*New-York med. Journ.*, 15 août 1896.) TRIVAS.

Examen anatomo-pathologique et bactériologique des fosses nasales, de l'espace naso-pharyngé et de l'oreille moyenne chez les nouveau-nés et les enfants à la mamelle *(Ricerche anatomo-patologiche e batteriologiche sulle fosse nasali, cavo naso-faringeo e cavità medie auriculari di cadaverini di lattanti e di neonati)*, par le Dr V. COZZOLINO.

L'auteur a eu l'occasion d'examiner à ce point de vue 15 cadavres appartenant à des nouveau-nés et à des enfants à la mamelle. Les premiers présentaient une otite moyenne purulente dans 40 % de cas, les seconds étaient atteints de la même affection dans 80 % de cas. Dans tous ces cas d'otite moyenne, la cavité nasale et le pharynx présentaient également les traces d'un processus inflammatoire. Ces affections sont passées inaperçues pendant la vie, se manifestant tout au plus par des lésions osseuses ou méningo-cérébrales vagues, mises sur le compte d'une affection gastro-intestinale ou bronchopulmonaire. C'est que l'otite moyenne présente à cet âge une marche excessivement lente, et la perforation du tympan manque dans la plupart des cas. L'auteur croit qu'un grand nombre d'enfants qui meurent de maladies incertaines doivent la mort à ces otites moyennes lentes accompagnées d'une réten-

tion de pus, d'où septicémie, pyhémie, complications endocraniennes et pulmonaires. Cependant, le diagnostic direct n'est pas tout à fait impossible dans ces cas. Il faut commencer par débarrasser la membrane du tympan de l'épaisse couche épidermique qui le recouvre chez les enfants de cet âge. La membrane apparaît alors rouge et infiltrée, le manche du marteau est invisible et la moitié postérieure de la membrane bombe en dehors. Dans les cas douteux, on peut pratiquer la ponction exploratrice du tympan et même de l'antre, ce qui est très facile. Des insufflations d'air ne seront pratiquées que dans le but de confirmer le diagnostic. Vu les déhiscences si fréquentes à cet âge, on n'aura recours à des injections que le moins possible et on se contentera d'assurer l'asepsie à l'aide de la gaze stérilisée.

L'auteur insiste sur la nécessité des mesures prophylactiques, surtout chez les enfants des crèches et des orphelinats. On insufflera de temps en temps, dans les fosses nasales, un peu de poudre antiseptique (acide borique, aristol, europhène, etc.). On leur mettra, pour la nuit, des tampons d'ouate stérilisée dans les narines, de façon cependant à ne pas troubler la respiration nasale. Des mesures analogues seront appliquées au conduit auditif. (*Bollet. delle malattie dell' orecchio, delle gola e del naso*, n° 5, 1896.) Dr JANKELEVITCH, de Bourges.

Hémorragie fatale du nez et du pharynx due à une cause insolite *(Fatal hemorrhage from the nose and pharynx from unusual cause)*, par le Dr Robert LEWY.

Le cas relaté par l'auteur présente un intérêt d'autant plus grand que, d'après lui, sous certains rapports, c'est le seul et unique dans la littérature oto-rhinologique.

Il s'agit d'un ouvrier mineur de vingt-quatre ans, sans antécédents héréditaires ni personnels, qui, au cours d'une explosion, a reçu sur la mâchoire un violent coup ayant occasionné une grave hémorragie nasale. Celle-ci continua plusieurs heures, durant lesquelles le malade est resté sans connaissance. A l'hôpital, où il avait été admis, on constata une forte contusion des parties molles, mais pas de fracture du maxillaire. Son état s'étant rapidement amélioré sans aucun traite-

ment spécial, le malade quitta l'hôpital. Il y revint cinq jours après, pâle, anémié, toutes les muqueuses visibles et la peau décolorées, car, dans l'intervalle séparant les deux admissions, il eut plusieurs hémorragies abondantes du nez et du pharynx. Cette fois encore, l'amélioration ne tarda pas à se produire. Peu après, le patient commença à se plaindre d'une surdité progressive et de douleurs d'oreille, se propageant vers l'apophyse mastoïde et dans la région située immédiatement en avant de l'oreille. La membrane du tympan et le conduit auditif externe ne présentaient rien d'anormal. Entre temps, plusieurs petites hémorragies, arrêtées par la compression et le tamponnement. Après une nouvelle hémorragie très abondante, qui ne cessa qu'au bout de quelques heures, le patient fut mis au repos le plus absolu : régime liquide et médication tonique. Sous l'influence de ce traitement survint une amélioration qui s'est maintenue pendant quelques jours. Contrairement aux recommandations qui lui avaient été faites, le malade quitta le lit, et, après avoir fait une quinzaine de pas dans la salle, il fut pris d'une hémorragie foudroyante et succomba le jour même, au milieu de phénomènes de collapsus.

Les résultats nécropsiques furent les suivants : Vaisseaux méningés exsangues; pas de thrombus. Dans la fosse moyenne, à la suture des os sphénoïdal et temporal, en arrière du trou ovale, on voyait à travers les méninges une petite aire décolorée. En éclairant en ce point la membrane, on trouva une petite collection de matières purulentes, désorganisées, comblant le trou petit rond. Un stylet passé en avant, en bas et à droite, vint toucher dans la bouche la partie supérieure du voile du palais; le stylet a donc dû passer par la trompe d'Eustache, la cloison séparant cette dernière du trou petit rond ayant été détruite. L'examen *post mortem* a également révélé l'existence d'une otite moyenne suppurée ayant envahi l'antre mastoïdien, le toit de l'oreille moyenne, et s'étant propagée vers la partie antérieure de l'os pétreux, le trou petit rond et la trompe 'Eustache. L'artère méningée moyenne qui passe par le trou etit rond était érodée sur une étendue telle que là où a été écouvert l'orifice communiquant avec la trompe d'Eustache, vaisseau paraissait complètement détruit. L'origine de l'hé-

morragie a donc pu être nettement établie : elle provenait de l'artère méningée moyenne et arrivait dans le naso-pharynx en passant par la trompe d'Eustache. L'intégrité de la membrane du tympan explique l'absence d'otorragie. (*The Laryngoscope*, n° 2, août 1896.)

TRIVAS.

LARYNX ET TRACHÉE

Fibrome du larynx chez une femme enceinte. Extirpation. Hémorragie grave. Trachéotomie *(Fibroma della laringe in una gravida. Estirpazione. Grave emorragia. Tracheotomia)*, par le Dr E. SCAFI, de Rome.

Il s'agit d'une femme, âgée de trente-deux ans, enceinte pour la huitième fois. Vers le milieu de sa septième grossesse, sa voix commença à devenir de plus en plus faible, jusqu'à ce que la malade devînt complètement aphone. Après l'accouchement, il survint une amélioration notable, et quelque temps après la malade récupéra sa voix. L'état normal de la voix persista jusqu'à l'époque où la malade devint de nouveau enceinte. Aujourd'hui, l'aphonie est de nouveau complète, et à l'examen du larynx on trouve une tumeur du volume et de la forme d'un haricot, implantée sous la corde vocale gauche, de coloration rosée, à surface lisse, de consistance dure. On pose le diagnostic de fibrome. La tumeur fut enlevée en deux fois et par les voies naturelles. L'amélioration fut immédiate. Quelque temps après la dernière intervention, la malade est prise tout d'un coup d'une hémorragie très grave, contre laquelle tous les moyens ordinaires (glace, ergotinine, gargarismes au perchlorure de fer) demeurèrent impuissants. La malade perdait ses forces; une dyspnée apparut, déterminée soit par la pénétration du sang dans les voies respiratoires, soit par de l'œdème du larynx. L'intubation ne put pas être pratiquée, faute d'instruments. Restait la trachéotomie qui, sans arrêter par elle-même l'hémorragie, permettrait cependant à la malade de respirer librement et rendrait possible le tamponnement du larynx. On incise les deux premiers anneaux de la trachée et, la canule à peine introduite, l'hémorragie s'arrête comme par enchantement. La canule fut laissée en place pendant douze jours, tant pour éviter les dangers d'une

nouvelle hémorragie que pour favoriser l'atrophie de la base de la tumeur. Aujourd'hui, la malade est complètement guérie, et sa voix, quoique très améliorée, reste cependant un peu faible. La malade n'était pas hémophilique. (*Arch. ital. di otol., etc.*, n° 2, 1896.)

Dr JANKELEVITCH, de Bourges.

Un cas de fracture du larynx, trachéotomie, thyrotomie. Guérison *(A case of fractured larynx, tracheotomy, thyrotomy. Recovery)*, par le Dr SHEILDS.

La malade, âgée de vingt-trois ans, subit une fracture du larynx, suivie immédiatement de troubles respiratoires. Elle présente, à son entrée à l'hôpital, un empyème et un gonflement inflammatoire du cou; sa face est cyanosée; la patiente peut à peine parler et crache continuellement du sang et des mucosités. On essaie d'abord l'application de compresses froides et d'autres moyens palliatifs; mais, voyant que la dyspnée ne fait qu'augmenter, on se décide à pratiquer la trachéotomie. La malade éprouve un soulagement immédiat; la respiration devient de plus en plus libre, la rougeur et le gonflement des aryténoïdes et des cordes vocales diminuent; mais, chose curieuse, la malade continue toujours à cracher du sang et des mucosités par la bouche ou par la canule. Enfin, au bout d'une quinzaine de jours, la canule peut être retirée, et la patiente quitte l'hôpital complètement guérie.

Deux jours après, elle revient avec une dyspnée plus grave encore qu'auparavant, et la trachéotomie est de nouveau pratiquée d'urgence. A l'examen laryngoscopique, on trouve les deux cordes vocales épaissies et très rapprochées et tout le larynx sténosé, surtout dans la partie sous-glottique. Les troubles respiratoires ne disparaissent pas; on pratique la thyrotomie, et, en introduisant le doigt dans le larynx, on trouve une petite bride cicatricielle traversant tout l'organe, au-dessous de la corde vocale inférieure gauche. On rompt tout le tissu cicatriciel, on s'assure de la perméabilité du larynx, en le dilatant en haut et en bas; on insuffle de la poudre d'iodoforme, on suture les deux moitiés du cartilage thyroïde et l'on fait le pansement.

Quelques jours d'un traitement post-opératoire ont suffi pour

amener la guérison qui, cette fois-ci, a été complète et définitive. (*The Lancet*, 14 novembre 1896.) TRIVAS.

De la résection et suture de la trachée *(Zur Resection und Naht der Trachea)*, par le Dr VON EISELSBERG.

L'auteur a réussi à reconstituer la continuité d'une trachée, sectionnée complètement à la suite d'une tentative de suicide et cicatrisée avec oblitération du fragment supérieur, en réséquant d'abord les deux bouts trachéaux, et les réunissant ensuite par une suture circulaire. Malgré la paralysie complète de la corde vocale gauche, la voix reste normale. (*Deuts. med. Wochens.*, n° 22, 1896.) Dr BAYER.

OREILLES

Du traitement des affections des sinus à l'aide de l'insufflateur à menthol et du procédé de Politzer *(Ueber Behandlung von Erkrankungen der Nebenhöhlen der Nase mit dem Menthol-insufflator und dem Politzer'schen Verfahren)*, par le Dr GUYE, d'Amsterdam.

Dans 4 cas d'affections des sinus et de l'oreille moyenne, l'auteur a obtenu de très bons résultats, en se servant d'un insufflateur à menthol combiné avec le procédé de Politzer. Ce qui caractérise tout d'abord l'affection d'une cavité telle que le sinus ou l'oreille moyenne, c'est une raréfaction de l'air appelant à sa suite une hyperémie *ex vacuo*, suivie, à un délai plus ou moins bref, de l'apparition d'un exsudat. Cette hyperémie *ex vacuo* s'étend aux capillaires du périoste, et il est très probable que ce serait là la cause des douleurs qu'éprouvent les malades atteints d'une sinusite frontale, lors de la percussion. Il s'agit donc d'augmenter, et cela le plus tôt possible, la pression de l'air dans la cavité. Le procédé de Valsalva a l'inconvénient de provoquer une stase dans les veines du cou et d'augmenter par là l'hyperémie. Avec le procédé de Politzer, au contraire, on obtient une augmentation de pression sans stase veineuse. On obtient un résultat plus complet en faisant, au préalable, quelques insufflations de menthol dans chaque fosse nasale. Le menthol diminue l'hyperémie de toute la muqueuse nasale.

Pour faire disparaître l'exsudat, le procédé de Politzer seul

ne suffit pas. A part le sinus frontal dont le conduit est situé dans la partie déclive de la cavité, il faut toujours pratiquer une contre-ouverture avant d'appliquer le procédé de Politzer.

On avait objecté à ce dernier de présenter quelques inconvénients graves. En se servant d'un ballon ordinaire, disait-on, on insuffle dans la cavité toutes les poussières et les microbes que ce ballon peut contenir. Pour éviter cet inconvénient, l'auteur se sert d'un ballon spécial, d'un insufflateur à menthol muni d'une couche d'ouate qui filtre l'air.

On objecte ensuite au procédé de Politzer de chasser dans la cavité les sécrétions et autres produits que renferment les fosses nasales. L'auteur reconnaît la justesse de cette observation et il n'applique jamais ce procédé sans avoir fait au préalable une injection nasale.

Pour éviter le dernier inconvénient, enfin, qui consiste à chasser dans l'antre les sécrétions pathologiques de la caisse, l'auteur ne fait jamais d'insufflation sans avoir pratiqué d'abord une paracentèse du tympan.

Grâce à toutes ces précautions, il n'a eu qu'à se louer du procédé de Politzer : loin d'avoir jamais observé le moindre accident, il a vu tous ses malades guérir en très peu de temps. (*Therapeut. Wochens.*, n° 49, 1896.)

Dr Jankelevitch, de Bourges.

Un cas de malformation congénitale des oreilles *(A Case of congenital malformation of the ears)*, par le Dr W. Downie.

Il s'agit d'un enfant normalement développé et né de parents bien portants, mais dont les deux oreilles présentaient une conformation anormale.

A *droite*, en effet, existait une oreille minuscule, qui partait du tragus de la vraie oreille et avait son hélix dirigé en avant. Cette oreille surnuméraire renfermait très peu de tissu cartilagineux, et on pouvait y distinguer toutes les parties constitutives d'une oreille : hélix, anthélix, fosse de l'hélix, pavillon; e lobule se confondait avec celui de l'oreille normale. Le onduit auditif était étroit, mais le tympan paraissait normal.

A *gauche*, l'oreille était représentée par une masse de tissu nou, d'aspect irrégulier, pauvre en cartilage. L'hélix était

représenté par deux lignes courbes, comme si son bord postérieur et sa partie la plus proéminente étaient repoussés en avant. L'anthélix était confondu avec l'hélix: il n'y avait pas de fosse entre les deux. Le conduit auditif externe manquait.

L'enfant tenait la bouche constamment ouverte; la mâchoire inférieure proéminait en avant; la lèvre inférieure était pendante et présentait la forme d'un V.

Ce qui frappait dans la cavité buccale, c'était le volume anormal du tissu sublingual. On eût dit une langue surnuméraire qui empêchait la respiration et la déglutition. L'enfant est mort d'inanition à l'âge de six semaines, après avoir présenté, pendant la vie, des accès répétés d'asphyxie. (Tirage à part du *Practitioner*, mars 1896.) TRIVAS.

Un cas de méningite otitique *(Zur Casuistik der otogenen Meningitis)*, par le Dr CARL BIEHL.

Le malade, jusqu'ici bien portant, est pris subitement d'une céphalée violente. Deux jours après, en se levant le matin, il trouve sur son oreiller une tache de sang, dans laquelle on pouvait déceler une certaine quantité de pus. La céphalée va en s'aggravant; le malade est reçu à l'hôpital où l'on constate des phénomènes de méningite aiguë : le malade est sans connaissance, très agité, de sorte qu'il a fallu lui faire une injection de morphine, pour rendre l'examen possible. Les pupilles, très dilatées, réagissent; résultat négatif sous tous les autres rapports. Trois heures après l'entrée du malade à l'hôpital, les pupilles se rétrécissent et ne réagissent plus. Quelques heures plus tard, le malade était mort.

A l'autopsie, on trouve la dure-mère et la pie-mère de la convexité du cerveau tendues. La pie-mère de l'hémisphère droit est parsemée de masses jaunes verdâtres abondantes. Les vaisseaux sont dilatés. La pie-mère de la base, autour des fissures et du chiasma, est également recouverte de masses purulentes jaunes verdâtres. Les sinus de la base sont remplis d'un sang foncé, liquide. Le sinus sigmoïde droit est obstrué sur une étendue de 2 centimètres et demi, d'un thrombus solide, en partie rouge, en partie blanc. En poursuivant l'exa-

men à partir du sinus sigmoïde, on trouve la dure-mère adjacente au tegmen tympani, pâle, tendre, se détachant facilement de l'os; ce dernier est lisse, un peu mou, à peine rouge. En enlevant le tegmen, on trouve la caisse du tympan et l'attique remplis d'un mucus présentant l'aspect d'une gelée de groseilles. La muqueuse de la caisse est tuméfiée, d'une coloration livide. L'antre et les cellules mastoïdiennes étaient remplis de la même masse de mucus, la muqueuse de ces dernières est rouge et tuméfiée. La membrane du tympan a été trouvée intacte.

L'examen histologique et bactériologique du rocher a montré qu'il s'agissait d'une influenza à marche presque foudroyante.

Il existe deux voies principales par lesquelles les micro-organismes pathogènes ont pu pénétrer dans les parois osseuses ou dans la muqueuse de l'oreille moyenne :

a) Les micro-organismes pathogènes de la muqueuse pharyngée peuvent arriver jusqu'à l'oreille moyenne par les vaisseaux sanguins et lymphatiques des couches sous-muqueuse et muqueuse de la trompe d'Eustache.

b) L'infection peut se propager par la circulation sanguine générale (infection hématogène).

Se basant sur les résultats de l'examen du cerveau et de l'os temporal, de même que sur la marche clinique de la maladie, l'auteur croit que, dans son cas, il s'était agi d'une infection hématogène. (*Wien. klin. Rundschau,* n° 47, 1896.)

Dr Jankelevitch, de Bourges.

NOUVELLES

— **Association de la Presse médicale française** (Secrétariat général, 14, boulevard Saint-Germain, Paris).

Réunion du 5 février 1897. — Le 5 février 1897 a eu lieu le trente-cinquième dîner de l'Association de la Presse médicale française, sous la présidence de M. le prof. Cornil. Vingt-trois personnes y assistaient.

M. le prof. Terrier a été nommé pour remplacer M. Nicaise,

décédé *(Revue de chirurgie)*. M. Rousselet remplace, comme directeur de l'*Assistance publique*, M. Butte, démissionnaire. M. le Dr Huchard est nommé membre titulaire *(Journal des Praticiens)*.

Sont nommés rapporteurs des candidatures de MM. Crouzat *(Revue obstétricale internationale)* et Verneau *(l'Anthropologie)*: MM. Olivier et Rousselet.

Le secrétaire général, après lecture de la correspondance, a communiqué à la réunion le résultat de ses démarches en ce qui concerne le Congrès de Moscou. Il a rappelé que des circulaires adressées antérieurement aux journaux associés ont fait connaître aux intéressés tous les renseignements fournis par le Comité russe.

Le Secrétaire général, Marcel BAUDOUIN.

— La **Société française d'Otologie et de Laryngologie** se réunira le *lundi 3 mai 1897, à huit heures du soir,* au Palais des Sociétés savantes, rue des Poitevins, Paris.

Le titre des communications devra être adressé, *avant le 15 avril,* au secrétaire général.

A sa dernière session, la Société a mis à l'ordre du jour de sa prochaine réunion la discussion des questions suivantes:

1° Traitement de l'ozène: rapporteur, M. Moure; 2° Paralysies récurrentielles: rapporteur, M. Lermoyez; 3° L'oreille, le nez et le larynx au point de vue médico-légal: rapporteur, M. Castex.

Dr JOAL, *secrétaire général,*
Rue Cambacérès, 17, Paris.

NÉCROLOGIE

Dr MICHAEL, de Hambourg.

C'est avec regret que nous apprenons la mort de nôtre distingué collègue le Dr Michael, de Hambourg, décédé subitement le 6 janvier dernier, à l'âge de quarante-neuf ans.

Avant de se fixer à Hambourg, M. Michael a été assistant dans les cliniques des prof. Schnitzler et Politzer à Vienne; il y vint après avoir déjà étudié pendant assez longtemps la spécialité à Berlin. Il s'est fait vite connaître par sa collaboration au *Guttman's Jahrbuch* et par de nombreux écrits publiés dans plusieurs importants journaux scientifiques allemands et qu'il serait trop long d'énumérer.

Bordeaux. — Imp. G. GOUNOUILHOU, rue Guiraude, 11.

18e ANNÉE. N° 9. 27 FÉVRIER 1897.

REVUE HEBDOMADAIRE
DE
LARYNGOLOGIE, D'OTOLOGIE
ET DE RHINOLOGIE

DU CORNET INFÉRIEUR

SA PERSONNALITÉ ANATOMIQUE ET PATHOLOGIQUE SON HYPERTROPHIE ET SES DÉGÉNÉRESCENCES BÉNIGNES [1]

Par le Dr LACOARRET, de Toulouse.

Par son anatomie et sa physiologie distinctes, par sa pathologie toute spéciale, qui résulte de ses origines embryologiques et de ses fonctions, le cornet inférieur constitue dans les fosses nasales pour ainsi dire un être à part, dont l'étude peut et doit être différenciée de celle qui a pour objet les diverses autres parties constituantes de ces mêmes cavités.

Le cornet inférieur, comme tous les organes, a une histoire pathologique générale qui n'offre rien de particulier et qui lui est commune avec celle des autres régions voisines, histologiquement à peu près similaires; mais il présente aussi une histoire pathologique propre, qu'il est bon de faire ressortir. Nous laisserons donc ici de côté les inflammations spécifiques ou non qui l'atteignent, les éruptions, les ulcérations, etc., dont il est le siège, les tumeurs de diverses natures, soit bénignes, soit malignes, qui se développent à sa surface, en un mot, tout ce qui peut frapper ce cornet au même titre que les divers tissus de la même région. Nous nous contenterons, sans approfondir absolument la question,

1. Note manuscrite communiquée en décembre 1896 à notre élève. M. Crouzillac, pour son travail inaugural.

d'indiquer dans cette étude certaines dégénérescences bénignes de la muqueuse, qui, dans les fosses nasales, sont propres au cornet inférieur, et qui, comme aspect clinique, sont bien différentes les unes des autres. Pour limiter notre sujet, nous nous bornerons à présenter seulement quelques types principaux : L'*hyperplasie* de la muqueuse, qui comprend l'hypertrophie générale des éléments normaux de cette muqueuse, puis les dégénérescences qui découlent de cet état pathologique et qui en sont le dernier terme. Nous décrirons alors la *dégénérescence fibro-myxomateuse* qui offre, comme aspect clinique, deux formes : la forme *lisse* et la forme *papillaire*, et la *dégénérescence myxomateuse pure*, qui se présente aussi sous un aspect *lisse* ou *papillaire*. Ces types se rencontrent tantôt isolés et tantôt associés entre eux, mais ils sont souvent assez nets pour mériter une description particulière.

Avant toutefois de passer à l'étude de ces diverses transformations, il est intéressant de rappeler les origines du cornet inférieur, de montrer ses éléments constitutifs, puisque de sa genèse semble découler la pathologie qui lui est propre, que par elle s'expliquent les différences qui distinguent ses lésions de celles des autres cornets.

Au début de la vie embryonnaire, la cavité buccale est commune aux fosses nasales et au tube digestif. A la fin du deuxième mois seulement, elle se divise par la formation de la lamelle palatine en deux parties, l'une supérieure respiratoire et nasale, l'autre inférieure digestive et buccale. Les canaux nasaux, partant des fossettes olfactives, constituent, avec le canal olfactif, le labyrinthe olfactif, ou la partie supérieure des fosses nasales. La fente palatine se trouvant fermée par la lamelle palatine, le canal olfactif, au lieu de s'ouvrir, comme au début, dans la cavité buccale, s'ouvre dans la cavité respiratoire, et son orifice inférieur est représenté, chez l'adulte, par la fente qui est interceptée par la cloison en dedans et le cornet inférieur en dehors. La cavité des fosses nasales offre donc deux origines bien distinctes : sa

partie supérieure *olfactive* est formée par la fossette olfactive, sa partie inférieure *respiratoire* provient de la cavité *buccale* et appartient au tube *digestif*. Ce fait est important à retenir, il explique les points de ressemblance qui existent entre la muqueuse de la zone respiratoire des fosses nasales et celle du tube digestif.

Si l'on considère maintenant les divers cornets des fosses nasales quand l'ossification de la région est terminée, on remarque que les cornets moyen et supérieur font partie intégrale de l'ethmoïde. Séparés en arrière, ils sont unis en avant et ne constituent que de simples lamelles, des *diverticules* en somme de cet os. Ils sont minces, poreux et, ce qui n'a rien de surprenant, étant donnée leur origine embryologique, ils sont souvent creusés de cavités analogues aux cellules ethmoïdales. Dans ce cas, ils répondent à cette variété de cornets, parfaitement normale, puisqu'il s'agit ici de l'ethmoïde, et qu'on a décrite sous le nom de cornets pneumatiques.

Le cornet inférieur, au contraire, est un os *indépendant*. Développé, plus dense dans sa structure, il se détache du maxillaire supérieur, suivant une ligne horizontale, va en avant jusqu'aux limites osseuses de la fosse nasale, et se termine en arrière par une arête vive sur la lame verticale du palatin. Il s'articule avec quatre os : l'ethmoïde, le maxillaire supérieur, l'unguis et le palatin. Quoique donc superficiellement semblable aux autres, le cornet inférieur présente une personnalité bien distincte. Ce n'est plus un diverticule, c'est un os véritable.

La muqueuse qui tapisse la région olfactive présente une coloration jaune brunâtre, elle est mince, adhère au périoste et est peu vasculaire. Son épithélium est cylindrique, dépourvu de cils vibratiles, et entre les cellules épithéliales on trouve des cellules de nature probablement nerveuse, ce sont les cellules olfactives. Les glandes sont en tube (glandes de Bowmann) à canal excréteur très étroit.

Sur le cornet inférieur, au contraire, la muqueuse a une épaisseur considérable. Elle est rose, renferme des fibres musculaires. Son réseau vasculaire est tellement développé qu'il offre un aspect caverneux, c'est un véritable tissu érectile. A l'exception des parties où la muqueuse recouvre des cartilages et sur la partie antérieure du cornet où il est pavimenteux stratifié, l'épithélium est stratifié et à cils vibratiles. Les glandes sont très nombreuses et en grappes.

Mais si, au point de vue histologique, la muqueuse du cornet inférieur est absolument différente de celle des autres cornets, il n'est pas inutile de faire remarquer, et nous insistons sur ce point, que, ne démentant pas ici non plus ses origines, cette muqueuse offre les plus grandes analogies avec celle du pharynx nasal et même, à part quelques particularités non essentielles et tenant à ses fonctions différentes, avec celle de la cavité buccale et du tube digestif. Ce rapprochement est tout indiqué. La muqueuse du pharynx nasal est, en effet, pourvue aussi d'un épithélium vibratile, elle renferme de nombreuses glandes en grappe. Mais la caractéristique de la muqueuse du pharynx nasal est l'abondance de ces follicules clos, disséminés le long du tube digestif, et qui, en ce point, forment des amas souvent considérables, et constituent l'amygdale pharyngée, les végétations adénoïdes.

Or, si on se reporte à l'ouvrage de Zuckerkandl (trad. par Lichtwitz et Garnaud), on voit que le tissu adénoïde dans les fosses nasales est surtout représenté dans la partie respiratoire, et l'anatomie comparée prouve nettement que le tissu adénoïde est une des parties constituantes habituelles de cette région. Chez le chien, les follicules clos atteignent parfois un tel volume qu'on peut les apercevoir à l'œil nu. Il est certain que, chez l'homme, le tissu adénoïde de la muqueuse nasale respiratoire n'est pas aussi développé, mais Zuckerkandl l'a constaté très nettement même dans les couches profondes, dans les cas d'inflammation catarrhale. Sous l'influence de ce processus, ajoute-t-il, le tissu adénoïde

prolifère abondamment et rapidement. Ces masses de tissu lymphoïde constituent, en réalité, d'après Lennox-Browne *(Traité des maladies du larynx)*, une amygdale nasale dont l'action consiste à nettoyer et à balayer les voies nasales.

Si donc, au point de vue anatomique, il existe les plus grands rapports entre la muqueuse du cornet inférieur et celle du pharynx nasal, on peut également établir un certain rapprochement entre les dégénérescences muqueuses de l'une et l'autre région. Le trait d'union entre les deux états pathologiques est fourni par cette dégénérescence particulière et si fréquente de la queue du cornet inférieur, dégénérescence souvent limitée, et à laquelle on pourrait, plus à propos et plus particulièrement, réserver le nom d'hypertrophie de l'*amygdale nasale*. N'est-elle pas, en effet, une véritable amygdale nasale, cette queue de cornet qui renferme des amas de tissu lymphoïde, des groupements de follicules clos, et qui, microscopiquement, ressemble avec plus de délicatesse et de finesse à l'amygdale pharyngée et aux autres amygdales[1]?

Plus ou moins volumineuses selon le degré d'hypertrophie, arrondies, souvent pédiculées, quelquefois lisses, mais habituellement muriformes, finement lobulées et, dans certains cas, d'aspect végétant, les queues de cornet offrent une transition toute naturelle entre les végétations adénoïdes du pharynx nasal et les hypertrophies proprement dites ou les dégénérescences de la muqueuse du cornet inférieur. Dans ces derniers temps, M. G. Laurens (*Archives internationales de laryngologie*, janvier-février 1896) a, d'une façon très complète, mis en lumière les particularités de leur histoire. Il a cependant négligé d'appeler l'attention sur ce fait, et n'a vu dans leur hypertrophie que leur dégénérescence myxomateuse et leur abondante vascularisation.

1. M. le Dr Daunic, qui a bien voulu examiner les pièces que nous avions confiées à notre élève, M. Crouzillac, a trouvé dans les queues du cornet des follicules clos agglomérés et en grand nombre. Les résultats complets de ses examens sont consignés dans la thèse de M. le Dr Crouzillac. (*Dégénérescences du cornet inférieur*. Toulouse, 1897.)

Mais si cette dégénérescence de l'extrémité postérieure du cornet inférieur lui est bien spéciale et mérite d'être mentionnée à part, comme constituant souvent à elle seule une affection distincte de ce cornet, elle s'accompagne d'habitude de dégénérescences plus ou moins étendues de la muqueuse, et que nous allons, dans un instant, passer en revue.

Ces dégénérescences, en effet, ne surviennent pas d'emblée; elles sont préparées par les états inflammatoires de la membrane pituitaire qui surviennent par poussées successives et commencent à modifier la muqueuse. Cette période de transition, souvent très longue, qui se retrouve au début de chaque dégénérescence, est caractérisée par une hyperplasie générale de tous les éléments normaux de la muqueuse. Ces derniers, constamment irrités, prolifèrent, s'hypertrophient, exagèrent leur vitalité jusqu'au moment où ils dégénèrent. Mais cette hyperplasie totale et, pourrions-nous dire, préparatoire, présente elle-même deux phases successives que nous appellerons : 1° *stade de congestion;* 2° *stade d'organisation.*

Nous avons déjà étudié ces deux phases dans un travail précédent (*Du Catarrhe chronique des fosses nasales*. O. Doin, édit., 1888). Nous les indiquerons ici rapidement.

1° Stade de congestion. — Dans une première période, à l'examen rhinoscopique, on voit que la muqueuse du cornet inférieur est turgescente, gonflée. Elle obstrue plus ou moins complètement les méats inférieur et moyen, touche quelquefois la cloison. Sa surface est lisse, d'un rouge brillant, très vasculaire, sensible au toucher. Il s'agit là plutôt d'une dilatation vasculaire, d'une érection plus ou moins permanente de la muqueuse sous l'action de l'afflux sanguin, que d'une hypertrophie réelle. A ce degré, les tissus se laissent facilement réduire par la cocaïne; il suffit de faire incliner la tête d'un côté pour que le côté opposé se dégorge et redevienne perméable. Une émotion morale, tout ce qui agit sur les vaso-moteurs, amène la déplétion des vaisseaux et la disparition de cette pseudo-hypertrophie. Les sécrétions sont

claires et assez abondantes. A la fin de ce stade, on constate que déjà la muqueuse est un peu hypertrophiée, elle ne revient plus complètement sur elle-même et, sous l'action de la cocaïne, ne se moule plus aussi bien sur le squelette. En certains points, et quand elle est dégorgée, elle pend flasque et ridée sur le bord du cornet ou dans la concavité.

2° Stade d'organisation. A) *Hypertrophie lisse.* — A une deuxième période, la muqueuse, tout aussi tuméfiée que précédemment, paraît moins rouge, moins vasculaire et moins lisse. Elle est comme ridée en certains points, elle n'offre plus cette apparence d'érection qui caractérise la forme que nous venons de décrire. Sous l'action de la cocaïne, elle se rétracte bien encore, mais pas complètement; elle ne se moule plus sur le tissu osseux. Par places, elle est d'un rose plus pâle, et ce sont ces points d'une organisation plus avancée qui forment des îlots légèrement saillants quand la muqueuse se rétracte à la suite des badigeonnages cocaïnés. Il s'agit ici d'une hypertrophie vraie, la tuméfaction est permanente et cède bien peu sous l'influence des agents réducteurs. Au toucher, on éprouve une sensation de résistance moins élastique, la muqueuse est épaisse. On sent que tous les éléments anatomiques qui constituent le cornet ont proliféré et sont pleins de vie. La gêne de la respiration est à peu près constante, plus marquée cependant à la suite de nouvelles poussées inflammatoires. Les sécrétions sont encore abondantes. Mais nous dirons une fois pour toutes que les mucosités et la sensibilité diminuent à mesure que les lésions progressent.

Cette hypertrophie se présente sous deux formes différentes, quand elle dure depuis déjà assez longtemps, ou bien elle reste *lisse* dans son ensemble et d'une façon générale, simplement ridée par places, c'est la forme que nous venons de décrire, ou bien elle revêt un aspect *papillaire* diffus que nous allons maintenant indiquer.

B) *Hypertrophie papillaire.* — Cette seconde forme d'hyper-

trophie, toute particulière au cornet inférieur, est moins fréquente que la forme précédente. Comme nous l'avons déjà écrit à différentes reprises (*Papillomes des fosses nasales*, O. Doin, édit., 1889, et *Revue de laryngologie*, n°s 17, 18, 19, 1889; *Dégénérescence papillaire du cornet inférieur*, in *Annales de la Policlinique de Toulouse*, n° 3, mars 1893), il est fort probable, étant donnée la rareté reconnue du papillome vrai, qu'on a décrit sous le nom de tumeurs de simples hypertrophies plus ou moins limitées de la muqueuse du cornet inférieur. « La fréquence de ces tumeurs admise par Hopmann et à sa suite par Scheffers et Schech, écrivions-nous, ne repose que sur une fausse interprétation des caractères anatomiques rencontrés chez les diverses tumeurs papillaires..... Les simples hypertrophies de la muqueuse peuvent revêtir ce même aspect. Nous sommes persuadé, à l'encontre de M. Morell-Mackenzie, qu'on a avec juste raison classé parmi les hypertrophies de la muqueuse des fosses nasales certaines tumeurs qu'il serait assez disposé à admettre comme étant de nature papillomateuse. »

Ce que nous disions à cette époque est resté vrai, et a été encore confirmé depuis par Noquet (*Société belge d'otologie*, 1892) et par bien d'autres. Il existe donc dans les fosses nasales et dans la région respiratoire des papillomes vrais répondant à la définition histologique de Cornil et Ranvier, de Daniel Mollière, tumeurs excessivement rares et qu'il ne faut pas confondre avec l'hypertrophie papillaire de la muqueuse, qui, elle, n'est qu'une forme d'hypertrophie de cette muqueuse.

L'hypertrophie papillaire, plus commune quand elle se limite à l'extrémité postérieure du cornet inférieur et assez importante pour constituer, comme nous le rappelions plus haut, l'affection décrite à part sous le nom de queues de cornets, se prolonge dans quelques cas tout le long du cornet inférieur. Cette hypertrophie des papilles se fait parfois sous forme d'îlots plus ou moins espacés et séparés par des intervalles d'hypertrophie lisse, mais parfois aussi elle englobe toute la muqueuse du cornet. Elle est représentée par une

série de granulations rosées qui offrent l'apparence d'un lobule du cervelet. On trouve dans le traité de Morell-Mackenzie (p. 122, fig. 65), une planche faite d'après une pièce du *Royal College of Surgeons Museum*, qui montre assez bien cette particularité. Ces masses framboisées ne se présentent pas comme une tumeur isolée et pédiculisée, ce sont plutôt des surfaces tomenteuses couvertes de bourgeons plus ou moins tassés les uns contre les autres, soit très petits et du volume d'un grain de millet, soit un peu plus volumineux, mais guère plus gros qu'un grain de blé. Les bourgeons, rétrécis à leur base et terminés en massue à leur extrémité supérieure, sont séparés les uns des autres par des sillons profonds qui les isolent absolument. Leur tête en massue est en général subdivisée en lobules secondaires par de nouveaux sillons, d'habitude peu profonds, mais qui le sont quelquefois assez pour donner lieu à des arborescences secondaires et distinctes.

Produits par l'hypertrophie des papilles, ces bourgeons saignent assez abondamment, mais sans exagération quand on les arrache. Ils ont la consistance assez ferme de la muqueuse hyperplasiée et sa coloration habituelle.

Telles sont les deux formes d'hypertrophie d'aspect clinique différent qu'affecte la muqueuse du cornet inférieur. Elles ne ressemblent en rien, surtout la dernière, en raison probablement de la différence de structure des muqueuses, aux hypertrophies connues des autres cornets, pas plus d'ailleurs que ne se ressemblent les dégénérescences des deux régions respiratoires et olfactive qui succèdent à cet état.

Parvenue en effet à ce degré, l'affection peut persister ainsi pendant longtemps, mais elle n'a aucune tendance à rétrocéder et à guérir spontanément. La période d'état fait alors place à une période de dégénérescence.

DÉGÉNÉRESCENCES BÉNIGNES

1° **Myxomateuse.** — La plus commune des dégénérescences bénignes est la dégénérescence myxomateuse. Elle se

présente nécessairement sous deux formes; la forme lisse et la forme papillaire.

La forme lisse, surtout au début, est assez difficile à différencier de l'hypertrophie lisse dont elle n'est que la transformation ultime. La muqueuse cependant a perdu sa coloration rosée ou rouge, elle est plus pâle, comme œdématiée, un peu jaunâtre, ou d'un gris sale, d'aspect bien moins hyalin toutefois que celui des polypes muqueux du cornet moyen. Elle est molle au toucher, s'étale et se laisse déprimer sous la pression du stylet, mais ne se réduit nullement ni par ce moyen, ni par la cocaïne. Elle est simplement dépressible, mais non réductible. On la sectionne avec facilité sans presque d'hémorragie et la surface de section présente une apparence lardacée ou feuille morte. La muqueuse peut offrir çà et là des bourrelets plus saillants, mais sa masse diffuse remplit le méat inférieur et repose sur le plancher; à une période très avancée, nous n'avons rencontré ce fait qu'une fois, elle obstrue complètement la fosse nasale et comble le méat moyen par son énorme développement. Dans le cas auquel nous faisons allusion et que nous rapportons plus loin, la muqueuse avait un aspect rosé et en certains points grisâtre, elle était lisse dans toute son étendue. Il nous fallut, pour arriver à un résultat satisfaisant, décortiquer le cornet inférieur avec la curette tranchante après l'avoir entamé et tailladé à la pince coupante. L'opération se fit sans hémorragie appréciable. Les fragments enlevés étaient constitués par une substance gélatineuse jaune pâle et criblée de petits points jaunes d'une coloration un peu plus foncée que la masse générale. Il est rare de rencontrer, croyons-nous, des lésions aussi avancées.

Quand la dégénérescence myxomateuse affecte la forme papillaire, à part les caractères qui, comme aspect, sont propres à cette forme et dont nous avons parlé plus haut, les bourgeons ont la mollesse, la coloration, etc., de la dégénérescence myxomateuse lisse.

Observation I. — *Dégénérescence myxomateuse lisse, d'aspect colloïde. Polype fibro-muqueux kystique énorme du cornet moyen (partie postérieure) remplissant le pharynx nasal.*

Mme Marie M..., quarante ans, vient nous consulter, il y a deux ans et demi, pour une obstruction nasale, complète depuis trois mois environ. Jusqu'alors la fosse nasale droite avait été quelque peu libre. L'obstruction nasale du côté gauche remonte à plusieurs années sans qu'il soit possible d'en préciser le début.

A l'examen, nous constatons que la muqueuse du cornet inférieur droit est légèrement tuméfiée, mais rien n'explique en somme l'obstruction complète de cette fosse nasale. Ni l'inspiration, ni l'expiration ne peuvent s'effectuer. Nous badigeonnons cette muqueuse avec une solution de cocaïne; dès qu'elle s'est rétractée, nous apercevons dans le pharynx nasal, et faisant tampon à l'orifice postérieur, une tumeur grisâtre que nous repoussons difficilement avec un stylet. Il n'existe rien d'anormal dans toutes les parties de la fosse nasale droite.

A gauche, la rhinoscopie antérieure nous fait voir que les méats moyen et inférieur sont comblés par la tuméfaction de la muqueuse du cornet inférieur. Cette dernière ne laisse aucun jour, elle paraît remplir toute la fosse nasale gauche et ne permet pas l'exploration des parties profondes. Elle est rosée, pâle, molle au toucher, insensible et lisse.

Par la rhinoscopie postérieure, nous apercevons une tumeur grisâtre qui comble le pharynx nasal. Au toucher, cette tumeur paraît dure et rénitente.

Malgré les difficultés de la manœuvre, nous introduisons par la narine gauche l'anse d'un polypotome jusqu'au pharynx nasal. Avec le doigt introduit dans la bouche, nous parvenons à faire passer la tumeur dans cette anse et nous l'enserrons fortement. Le néoplasme résiste assez à la traction; nous réussissons cependant à le sectionner et l'anse ramène un morceau de polype avec un pédicule long de trois centimètres environ, aplati et fibreux. Dans un effort que fait la malade, elle expulse par la bouche le fragment inférieur de la tumeur avec une gorgée de liquide muqueux et filant. Le fragment rendu par la bouche représente une coque fibro-muqueuse à parois épaisses qui renferment du liquide kystique. Il se produit à la suite de cet arrachement une hémorragie assez abondante qui cède peu à peu. Dès ce moment, la narine droite se trouve complètement libérée, la respiration de ce côté s'effectue sans la moindre difficulté.

Quelques jours plus tard nous essayons, tantôt avec l'anse

chaude, tantôt avec l'anse froide, de sectionner la muqueuse du cornet inférieur gauche, mais l'anse glisse et ne ramène rien. Cette fosse nasale reste toujours imperméable. A l'aide du galvano-cautère, nous pratiquons alors de larges et profondes cautérisations sur toute l'étendue du cornet, d'arrière en avant. A la chute des eschares et à la guérison, nous ne constatons pas la moindre amélioration. Les parties cautérisées sont blanchâtres, un peu plus dures que les parties voisines, mais la tuméfaction reste la même.

Comprenant qu'en présence d'une tumeur aussi volumineuse les cautérisations ne nous donneront aucun résultat appréciable, nous nous décidons à pratiquer la décortication du cornet.

Au moyen de la pince coupante, nous entaillons les tissus pour avoir une prise sur cette muqueuse qui s'étale et ne se laisse pas entamer, puis avec une large curette à cuiller tranchante nous raclons le cornet jusqu'au périoste et nous ramenons au dehors de larges lambeaux. Ces fragments ont un aspect absolument colloïde. Ils sont d'un gris jaunâtre, tremblent comme de la gelée, et, au milieu de ce tissu gélatineux grisâtre, on voit sur une coupe une infinité de petits points d'une coloration jaune plus foncée. Après plusieurs séances, nous parvenons enfin à décortiquer complètement le cornet et à enlever toute la muqueuse dégénérée qui s'étendait jusqu'à la moitié environ du méat moyen. Nous avons pour cela utilisé des curettes de différentes formes. Cette décortication n'a jamais donné lieu à une effusion de sang bien considérable; elle a toujours été moins appréciable que celle de notre première intervention sur le polype fibro-muqueux.

Il n'existe pas de polype muqueux au niveau du cornet moyen, et nous n'avons jamais pu retrouver par la suite le point d'implantation de la tumeur naso-pharyngienne que nous avions d'abord extraite.

La guérison s'effectua sans le moindre accident. Nous avons revu cette malade en décembre 1896, plus de deux ans après notre intervention. Il ne paraît rien de suspect dans ses fosses nasales.

Obs. II. — *Dégénérescence myxomateuse papillaire du cornet inférieur droit et lisse du cornet inférieur gauche. Queues de cornet.*

M. P..., âgé de dix-neuf ans, jeune séminariste, vient nous consulter au mois de mars 1896, pour une otite catarrhale par obstruction des trompes et pour une sténose nasale remontant fort loin. Le malade se plaint d'avoir été presque toujours enrhumé depuis son enfance. Aujourd'hui la gêne respiratoire est constante,

les mucosités nasales, abondantes au début, sont maintenant assez rares. A l'examen, nous constatons que la muqueuse du cornet inférieur droit est, dans toute son étendue, le siège d'une dégénérescence papillaire. Les lésions sont surtout prononcées dans le tiers antérieur. La muqueuse est rouge et congestionnée dans tout son ensemble. Elle est hérissée de saillies papillaires, qui à la tête du cornet offrent un développement considérable. Ces saillies forment des digitations longues et isolées en avant et reposent sur une base tuméfiée. En arrière, elles se détachent moins de la base, mais constituent des grains saillants et donnent aux deux tiers postérieurs du cornet un aspect muriforme tout particulier qui se prolonge sur la queue du cornet.

A gauche, on trouve une muqueuse également rouge, mais d'apparence lisse, qui comble le méat inférieur tout entier et touche la cloison.

Après insensibilisation avec une solution de cocaïne au dixième, nous enlevons à l'anse froide la muqueuse papillaire du cornet droit, d'abord la partie antérieure; puis, dans une seconde séance, la partie moyenne et postérieure, ainsi que la queue de cornet. L'écoulement sanguin est assez abondant au moment même de l'opération, mais il se produit, quelques heures plus tard, une hémorragie secondaire qui cède cependant sous l'influence d'injections froides perchlorurées.

Dans une troisième séance, nous enlevons toujours à l'anse froide, mais en serrant lentement (dix minutes), la queue du cornet gauche. Elle offre une surface mamelonnée. Puis, nous cautérisons au galvanocautère la muqueuse de ce cornet. Trois semaines plus tard, cautérisation à droite, pour finir de réduire l'hypertrophie de la muqueuse, que l'anse n'avait pu sectionner. Après la chute des eschares, la respiration nasale s'effectue librement, et depuis lors la guérison s'est maintenue.

EXAMEN ANATOMO-PATHOLOGIQUE, par le Dr Daunic, chef du laboratoire d'anatomie-pathologique des cliniques. — *Aspect macroscopique.* — L'une des pièces nous présente un aspect mamelonné, on dirait une véritable framboise, sauf que certains mamelons sont plus développés que les autres et ressemblent beaucoup à de petites colonnes charnues qui descendent du cornet. Elles sont assez rénitentes, se laissent facilement déprimer. Une seconde pièce

nous présente un aspect lisse; néanmoins, au toucher elle nous laisse la sensation de petits grains.

Examen microscopique. — La muqueuse nous présente à sa surface un épithélium formé de deux couches de cellules cylindriques engrenées les unes dans les autres, dépourvues de cils vibratiles, signe de déchéance.

Elle nous offre en quelques points des érosions qui ne dépassent pas la basale épaisse et résistante. Les glandes muqueuses font défaut. Les vaisseaux sont rares; au lieu du tissu lymphoïde signalé sous la dégénérescence du tiers postérieur des cornets, on trouve simplement du tissu myxomateux et de longues nattes de tissu conjonctif.

La présence de ces dernières nous fait croire à une dégénérescence fibro-myxomateuse d'aspect papillaire à droite.

A gauche, les lésions portent sur la charpente du cornet et sa vascularisation. Elles ne diffèrent de celles du côté droit que par l'abondance des vaisseaux, la finesse de leurs parois qui peut faire croire à leur formation récente ou à leur dilatation. Ainsi se trouve constitué le tissu caverneux que nous savons exister à ce point. Nous signalerons, en outre, par places la présence d'amas de petites cellules rondes, semblables à de véritables noyaux de tissu lymphoïde. Nous mentionnerons encore la présence de glandes peu nombreuses et peut-être hypertrophiées.

2° **Fibro-myxomateuse.** — La dégénérescence fibro-myxomateuse fait également suite à la période d'organisation du coryza hypertrophique confirmé. Elle se présente donc sous deux aspects différents selon que la muqueuse est lisse ou papillaire dans son ensemble.

Dans le premier cas, on voit cette muqueuse se décolorer peu à peu, elle devient grisâtre, d'un blanc sale. Elle n'est plus ici jaunâtre, lardacée ou œdématiée; comme dans la dégénérescence myxomateuse plus ou moins pure, elle offre

au contraire, l'aspect nacré du tissu fibreux. Sa vascularité en effet diminue de plus en plus; elle se sclérose, et les tissus, en vieillissant, ressemblent bientôt, nous le répétons, aux tissus fibreux. La résistance de la muqueuse augmente, au toucher on la sent dure et peu dépressible. Si on cherche à la sectionner, on ne le peut que difficilement. Inutile d'ajouter que les agents réducteurs n'ont aucune action sur elle. Dès cette période de transformation fibro-muqueuse, il commence à se produire une légère atrophie. Hâtons-nous de dire qu'il ne s'agit pas, bien entendu, d'une atrophie conduisant plus ou moins rapidement au coryza atrophique ozénateux qui réclame, lui, une constitution médicale autre et des facteurs différents. Il ne saurait non plus être question de cette affection qu'on décrit sous le nom de coryza atrophique simple, sans ozène et qui s'accompagne de sécrétions plus ou moins abondantes, mais non fétides. L'atrophie de la dégénérescence fibro-myxomateuse n'est que relative et jamais très considérable. Les tissus conservent toujours une certaine épaisseur qui les fait paraître quand même hypertrophiés. Nous avons rencontré ces lésions chez des adultes robustes qui avaient présenté longtemps de l'enchifrènement avec tous les caractères du coryza hypertrophique. Mais, quoique encore gênés pour respirer, ils l'étaient depuis quelque temps moins que quelques années auparavant.

Quand on rencontre la deuxième forme de dégénérescence fibro-myxomateuse, la forme papillaire, l'aspect de la lésion est comme caractère objectif celui de l'hypertrophie papillaire, mais avec l'apparence nouvelle que lui donne la transformation fibreuse. Les bourgeons sont résistants, blancs, plus ou moins nacrés. Cette teinte nacrée tranche vivement sur la coloration rouge ou rosée de la muqueuse voisine et donne très exactement les limites de la lésion. Dans un cas que nous rapportons, nous avons pu enlever d'une façon complète ce tissu dégénéré en nous guidant uniquement sur ces différences très nettes de coloration.

Obs. III. — *Dégénérescence fibro-muqueuse lisse des cornets inférieurs.*

Mme R..., âgée de trente-huit ans, vient nous consulter au mois de mars 1896, pour un enchifrènement qui persiste sans interruption depuis plusieurs mois. La malade nous dit qu'elle a été presque toujours enrhumée du cerveau, et qu'au début la gêne respiratoire n'était qu'intermittente. Elle augmentait pendant l'hiver et par les temps humides. Les sécrétions, tout d'abord assez abondantes, sont aujourd'hui à peu près nulles, depuis deux ans environ. La respiration se fait uniquement par la bouche, la gorge est sèche, il existe des névralgies frontales et un sentiment de malaise, d'alourdissement cérébral à peu près constant.

A l'examen des fosses nasales, nous constatons que la muqueuse qui tapisse les cornets inférieurs est très tuméfiée, remplit le méat inférieur et touche à la cloison. Elle est absolument lisse, d'une coloration blanchâtre, presque nacrée. Quasi insensible au toucher, elle offre une grande résistance. Elle a un aspect fibreux. Les badigeonnages à la cocaïne n'ont aucune action sur elle. Nous proposons la cautérisation galvanique des cornets, que nous pratiquons avec assez de difficulté et en déprimant aussi fortement que possible la muqueuse pour éviter des adhérences avec la cloison. Un mois plus tard, nous pratiquons une seconde cautérisation du côté opposé. La fosse nasale traitée la première est cicatrisée et la respiration se fait librement. Nous revoyons la malade à la fin du mois de mai, elle respire bien, la muqueuse s'est rétractée, il n'existe plus de névralgie, ni de sensation de malaise. En somme, la guérison, au point de vue respiratoire, est complète, mais la malade se plaint toujours de ressentir une grande sécheresse dans le nez, sécheresse qui résulte de l'atrophie des glandes et de l'absence de sécrétions.

Obs. IV. — *Dégénérescence fibro-muqueuse papillaire des deux cornets inférieurs dans toute leur étendue.*

Mme R..., âgée de cinquante-cinq ans, nous est adressée par notre excellent confrère le Dr Saint-German, pour une obstruction nasale ancienne. La malade nous dit qu'elle a été toute la vie plus ou moins gênée pour respirer. Au début, elle s'enrhumait très fréquemment et avait tantôt l'une, tantôt l'autre des narines obstruées. Depuis déjà huit ou dix ans, la gêne respiratoire est à peu près constante; la malade n'a plus de mucosités, elle ronfle, a toujours la bouche ouverte et la gorge sèche. A l'examen, nous constatons que la muqueuse du cornet inférieur est transformée en

une masse framboisée, blanchâtre et hérissée de saillies papillaires de même coloration. Sur une surface tomenteuse, on remarque des bourgeons tantôt serrés les uns contre les autres, séparés par des saillies profondes qui présentent l'aspect d'un chou-fleur, tantôt relativement isolés. Ces bourgeons sont ou très petits et du volume de petits grains de millet ou un peu plus volumineux, sans toutefois excéder de beaucoup la grosseur d'un grain de blé.

Ces papilles sont rétrécies à leur base et terminées en massue à leur extrémité supérieure. Leur tête est en général subdivisée en lobules secondaires par de nouveaux sillons d'habitude peu profonds, mais qui le sont quelquefois assez pour donner lieu à des arborescences distinctes. Les deux cornets sont atteints dans toute leur étendue des mêmes lésions qui sont cependant moins marquées du côté droit. Les cornets moyens sont normaux.

En plusieurs séances, à l'aide de l'anse froide, nous décortiquons les cornets. L'opération se fait sans nulle difficulté, et nous pouvons dire sans effusion de sang. C'est à peine s'il se produit un léger suintement. Les tissus dégénérés sont assez friables; ils tranchent nettement par leur coloration blanche sur la muqueuse saine. Aussi, guidé par cette coloration, pouvons-nous enlever à coup sûr toute la muqueuse dégénérée.

Nous avons revu dernièrement la malade; sa respiration nasale est parfaite; il n'existe pas la moindre récidive, et la muqueuse qui recouvre aujourd'hui le cornet est lisse et rosée, d'aspect normal.

Examen anatomo-pathologique, par le Dr Daunic, chef du laboratoire d'anatomie pathologique des cliniques. — *Aspect macroscopique.* — Les pièces nous présentent de petites saillies, assez considérables sur certaines d'entre elles, tantôt serrées, tantôt espacées. Leur aspect est celui d'un chou-fleur. Les grains ont un volume qui varie d'un grain de millet à celui d'un grain de blé, à extrémité libre renflée.

Aspect microscopique. — Il est le même que celui de la dégénérescence hypertrophique lisse, sauf que les vaisseaux sont très peu nombreux, que la muqueuse est jeune et bien ormée, qu'il n'y a pas de tissu lymphoïde, mais simplement lu myxome et du tissu conjonctif. Il n'y a pas de glandes. On constate la présence de nombreuses nattes conjonctives.

— Telles sont, rapidement décrites, les diverses formes de

dégénérescence bénigne de la muqueuse du cornet inférieur. Ces dégénérescences, comme nous l'indiquions au début, peuvent certainement se rencontrer avec assez de pureté pour légitimer une description séparée et typique, mais on les trouve souvent aussi associées avec une prédominance plus ou moins marquée vers l'une des formes que nous avons passées en revue. Quoi qu'il en soit, il existe toujours une différence énorme entre ces dégénérescences et celles qui atteignent les autres cornets. Sans qu'il soit nécessaire d'insister longuement sur ce fait, nous dirons qu'au point de vue clinique, les dégénérescences de la muqueuse du cornet inférieur ne ressemblent en aucune façon à celles de la muqueuse de la partie supérieure des fosses nasales. Il suffit d'avoir vu une seule fois les unes et les autres pour être convaincu de cette dissemblance. Les dégénérescences de la muqueuse de la zone olfactive qui constituent les polypes muqueux des fosses nasales donnent lieu à productions pédiculées, mobiles, qui ballottent sous l'influence des efforts de respiration. Leur surface est lisse, leur coloration est hyaline, transparente, à peine rosée; elles ont une consistance gélatineuse, et sont souvent creusées de cavités kystiques remplies d'un liquide muqueux et filant. Il n'est pas possible à un œil quelque peu exercé de se tromper à ce sujet.

A quoi tiennent ces différences? Évidemment à celles qui existent entre les muqueuses de l'une et l'autre région. Comme constitution anatomique normale, ainsi que nous l'avons indiqué, les deux muqueuses ne se ressemblent que de fort loin; il n'est donc pas surprenant que leurs dégénérescences respectives soient aussi différentes de forme et d'aspect. D'autre part, la situation sur un plan plus élevé des autres cornets permet à la muqueuse dégénérée, de la partie supérieure des fosses nasales de descendre sous l'action de la pesanteur et de former ainsi des productions globuleuses à pédicule plus ou moins étroit, plus ou moins long. La muqueuse du cornet inférieur, quand elle dégénère, rencontre

rapidement le plancher des fosses nasales sur lequel elle s'étale et ne saurait prendre la forme polypeuse; mais elle renferme, en outre, des éléments anatomiques qui ne lui font perdre complètement ni sa consistance ni son aspect. Elle conserve donc, même quand elle est tout à fait dégénérée, des caractères qui lui sont propres et ne permettent pas de confondre ses lésions avec celles de la région olfactive.

De cette étude nous pouvons tirer les conclusions suivantes :

— Le cornet inférieur présente dans les fosses nasales une véritable personnalité. Il est constitué par un os distinct, et n'est pas, comme les autres cornets, un simple diverticule osseux.

— Par ses origines embryologiques, la muqueuse diffère essentiellement de celle qui tapisse les autres cornets. Elle se rapproche comme constitution anatomique de la muqueuse du tube digestif, et renferme comme elle des glandes en grappe, des fibres musculaires et des follicules clos qui, nombreux à la partie postérieure, font de la queue du cornet une sorte d'amygdale nasale.

— Les dégénérescences bénignes de la muqueuse sont précédées d'un état inflammatoire qui offre deux stades distincts et successifs : une phase de congestion et une phase d'organisation ou d'hypertrophie confirmée de tous les éléments constitutifs de la membrane.

— Cette hypertrophie affecte deux formes principales : la forme lisse et la forme papillaire. Les dégénérescences, qui sont le dernier terme de l'hypertrophie de la muqueuse, présentent également un aspect clinique, soit lisse, soit papillaire.

Au point de vue anatomo-pathologique et clinique, ces dégénérescences sont ou purement myxomateuses, ou fibro-myxomateuses.

— Par leurs caractères objectifs et microscopiques, en raison de leurs différences anatomiques, en raison de leur situation respective, elles n'ont aucune ressemblance avec les

lésions de même nature qui atteignent la muqueuse des autres cornets.

On est donc fondé à décrire et à étudier séparément l'histoire pathologique du cornet inférieur, qui constitue dans les fosses nasales un être à part.

ANALYSES DE THÈSES

Séméiologie des hémorragies spontanées de l'oreille, par le Dr Ysamberr.

Ni les hémorragies par traumatisme direct ou indirect (fractures du rocher, du conduit, etc., corps étrangers), ni celles dues aux ruptures du tympan consécutives à un refoulement brusque de l'air dans le conduit ou à une exagération de pression dans la caisse, ni les hémorragies chirurgicales faites dans un but thérapeutique, ni les hémorragies labyrinthiques n'entrent dans le cadre de ce travail. L'auteur se restreint aux otorragies dans les maladies générales, les névroses et les troubles de la menstruation.

Après quelques considérations anatomiques, il entre véritablement dans le sujet.

Les otorragies de la variole, déclare-t-il, et celles de la fièvre typhoïde sont très rares et sans gravité; celles de la scarlatine sont assez fréquentes et ont une certaine gravité. L'hémorragie de la grippe peut être interstitielle et se manifester par l'existence d'ecchymoses, ou plus abondante elle se fait jour à l'extérieur : cette complication serait, d'après Garnault, rare dans la forme nerveuse et n'existerait pas dans la forme gastro-entérique.

Les hémorragies dans l'otorrhée des diabétiques paraissent rares : l'auteur n'en a relevé qu'un seul cas qui fut, d'ailleurs, mortel. Les otites hémorragiques, au cours du mal de Bright, sont connues depuis longtemps; mais dans les cirrhoses c'est certainement la plus rare des complications hémorragiques qu'on y observe.

Le lupus que l'on peut observer dans le conduit, sur le tym-

pan, etc., doit très vraisemblablement amener des hémorragies, bien que l'auteur n'ait trouvé aucune observation de ce genre. Dans la phtisie, elle est plus fréquente. On sait, en effet, que cette otorrhée est éminemment destructive, elle peut déterminer la carie du rocher et, par suite, léser quelque gros vaisseau et devenir mortelle.

L'otorragie dans la coqueluche est peu conséquente et sans gravité; elle est toujours liée à une rupture de la membrane du tympan qui se produit le plus souvent pendant la toux. Dans les affections cardiaques, on rencontre parmi les autres complications auriculaires très rarement celle dont nous nous occupons.

Les neurasthéniques et les hystériques ont des otorragies unilatérales ou bilatérales sans lésions auriculaires et précédées d'une sensation de chaleur dans les oreilles. Chez les seconds, d'ailleurs, ces écoulements, susceptibles parfois de disparaître par suggestion, peuvent également être provoqués de la même façon. Dans l'épilepsie, la chorée, le tabes, qui se compliquent parfois d'otorrhées fongueuses, on peut avoir des otorragies.

On peut aussi observer chez des nerveuses, à la fin de la menstruation, des otorragies qui coïncident avec certaines lésions de l'oreille ou peuvent se produire sans elles; ces hémorragies peuvent même se substituer complètement aux règles.

Les affections aiguës et chroniques du pavillon, ainsi que certaines tumeurs qu'on peut y rencontrer, peuvent déterminer des hémorragies.

L'abcès du conduit, l'otite externe aiguë et la chronique, ainsi que les tumeurs polypeuses du conduit, produisent des otorragies plus ou moins abondantes. Les tumeurs malignes de cette région sont rares, mais peuvent amener des écoulements de sang considérables.

Les hémorragies symptomatiques d'affections auriculaires occupant le tympan ou la caisse se rencontrent surtout dans les cas de saillies polypeuses (fongosités, granulations, etc.) et de tumeurs malignes. Celles qui se produisent au cours de l'évolution de ces tumeurs tiennent ou à leur nature ou aux progrès du mal qui envahit et lèse des vaisseaux importants.

Les caractères qui permettent de diagnostiquer la nature de ces hémorragies sont généralement l'absence de douleur, la grande quantité de sang qui s'écoule en jets saccadés, isochrones aux battements du cœur (ce signe n'est pas constant: quelquefois on n'a qu'un léger suintement, d'autres fois il acquiert le volume du petit doigt); la couleur rouge pâle de ce sang, qui est généralement pur; la syncope et le collapsus que produisent ces sortes d'hémorragies, enfin l'arrêt de l'hémorragie par la compression de la carotide. (Thèse de Bordeaux, 1896. Cadoret, imprimeur.)

LIARAS.

REVUE GÉNÉRALE ET ANALYSES

BOUCHE ET PHARYNX BUCCAL

Aprosexie, convulsions et adénite relevant de modifications pathologiques des glandes buccale, linguale et pharyngée *(Aprosexia, convulsions and adenitis dependent on pathological changes in the faucial, lingual and pharyngeal tonsils)*, par le Dr W. DOWNIE.

L'aprosexie qu'on observe dans le cours d'hypertrophie de différentes amygdales, et en particulier de celle de l'amygdale pharyngée, tient à deux causes, dont une d'ordre physiologique et l'autre d'ordre psychologique. La première a été formulée par Guye, d'Amsterdam : Les matières nutritives, disait-il, destinées à réparer les pertes résultant de l'activité cérébrale sont produites en quantité insuffisante ou mal assimilées, ou bien les produits résultant des échanges qui s'opèrent dans les tissus sont éliminés incomplètement. Cette élimination se fait ordinairement par la voie des vaisseaux lymphatiques. Or, on sait que les gros vaisseaux lymphatiques de la cavité cérébrale ont un parcours commun avec les fibres du nerf olfactif. Il est donc très probable que certaines modifications de la muqueuse nasale, surtout celles qui exercent une pression sur les lymphatiques, empêchent le courant de la lymphe cérébrale de passer à travers cette muqueuse. Il en résultera une rétention des produits de désassimilation dans le cerveau, avec fatigue cérébrale consécutive.

Quant à l'explication psychologique du phénomène, elle est basée sur ce fait que l'attention, surtout l'attention volontaire, étant un acte d'inhibition, est toujours accompagnée d'une sensation d'effort. Or, l'effort, au point de vue physiologique, demande, entre autres, une fermeture de la glotte avec arrêt momentané de la respiration. Chez les enfants, qui, de par leur hypertrophie amygdalienne, respirent déjà assez mal et qui n'ont pas de réserve d'air dans leur appareil respiratoire, une cessation, même momentanée, de la respiration, ne se fera que difficilement. Ces enfants ne sont donc pas capables d'effort et, par conséquent, d'attention volontaire. Ils sont aprosexiques.

Les convulsions ne sont pas rares chez les sujets atteints d'hypertrophie amygdalienne. Il faut considérer, dans les convulsions, deux éléments. L'excitation d'un nerf sensitif ou excitation centrale directe, produit, en effet, d'abord un spasme réflexe des muscles du cou avec compression des veines cervicales et phénomènes comateux consécutifs; en second lieu, cette même excitation provoque un spasme tonique de nature également réflexe des muscles du larynx, avec occlusion de la glotte, asphyxie et convulsions. C'est le second de ces facteurs qui intervient le plus souvent. Dans beancoup de cas, c'est l'irritation de la glotte par les produits de sécrétion des glandes hypertrophiées qui détermine les attaques de convulsions. Les engorgements ganglionnaires accompagnent le plus souvent les hypertrophies de l'amygdale linguale; on les rencontre moins souvent dans les hypertrophies de l'amygdale pharyngée, et ils deviennent tout à fait exceptionnels dans les hypertrophies de l'amygdale buccale. (Tirage à part du *Glasgow med. Journ.*, janvier 1896.)

TRIVAS.

NEZ ET PHARYNX NASAL

Quelques remarques sur les tumeurs malignes du nez *(Einige Bemerkungen über maligne Nasengeschwülste)*, par le Dr G. FINDER.

Les tumeurs malignes de la cavité nasale sont rares : sur 28,000 malades de sa policlinique, l'auteur n'a trouvé, en effet, que 10 cas incontestables de sarcomes et 2 cas de carcinomes.

Les sarcomes se distribuaient de la façon suivante : 6 à cellules rondes, 2 à cellules fusiformes et 2 à cellules mixtes. Le carcinome était sarcomateux dans un cas, et dans l'autre il s'agissait d'un épithélioma à cellules plates.

Au point de vue du sexe, il y avait, en ce qui concerne le sarcome, prédominance du sexe féminin (8 femmes sur 2 hommes). Quant au carcinome du nez, on peut dire d'une façon générale qu'il atteint les hommes trois fois plus que les femmes.

Le plus jeune malade atteint de sarcome était âgé de dix-sept ans, le plus âgé avait soixante-treize ans. Le sarcome du nez paraît surtout fréquent dans l'âge de vingt à quarante ans. Les deux malades atteints de carcinome avaient cinquante-trois et soixante ans.

L'étiologie des tumeurs malignes du nez est très obscure. Il est évident qu'une irritation chronique, un catarrhe chronique peuvent jouer quelque rôle en créant une certaine prédisposition. Mais, d'un autre côté, le catarrhe chronique ou l'ozène qu'on observe chez la plupart de ces malades ne seraient-ils pas plutôt un effet qu'une cause des tumeurs malignes?

Les tumeurs bénignes du nez peuvent-elles se transformer en tumeurs malignes? Beaucoup d'auteurs l'affirment. Toujours est-il qu'on voit dans beaucoup de cas succéder à un polype muqueux, par exemple, une tumeur sarcomateuse ou carcinomateuse. Cette succession est-elle toute fortuite ou bien existe-t-il réellement un rapport plus ou moins étroit entre ces deux genres de tumeurs? Voici ce qui peut arriver. D'abord, il y a des cas où la tumeur présente dès le début un caractère mixte. Il y a des polypes qui contiennent quelques cellules sarcomateuses perdues d'abord au milieu des éléments constitutifs du polype. Une récidive survenant après plusieurs tentatives d'extraction donnera une tumeur dans laquelle, sous l'influence de l'irritation provoquée par les opérations, ce seront les éléments de nature maligne qui domineront. Il peut encore arriver qu'une tumeur maligne, tout en restant inaperçue, provoque cependant une irritation de la muqueuse nasale, avec hypertrophie de cette dernière d'abord, avec formation d'un polype ensuite. On extrait ce dernier, et au bout de quelque temps, quand la tumeur maligne a pris des proportions assez

considérables pour gêner le malade et attirer l'attention du médecin, on constate son existence, et on croit à une transformation de la tumeur bénigne en tumeur maligne.

Au point de vue symptomatologique, les carcinomes se distinguent des sarcomes par leur peu de tendance aux hémorragies. Les premiers s'ulcèrent de bonne heure, tandis que les seconds s'étendent en érodant les os environnants. Dans le sarcome, les glandes lymphatiques sont rarement engorgées; elles le sont presque toujours dans le carcinome. Les deux tumeurs ont une égale tendance à la généralisation.

En ce qui concerne le traitement, il faut encore distinguer entre le sarcome et le carcinome. Dans le premier, qui est d'un pronostic relativement favorable, l'ablation au moyen de l'anse et la cautérisation du point d'implantation s'imposent chaque fois que la tumeur est bien délimitée. Dans le cas contraire, il faut avoir recours à un des nombreux moyens d'ouverture opératoire de la cavité nasale et enlever bien au delà de la région malade.

Dans le carcinome, la thérapeutique est impuissante. On se bornera à diminuer l'obstruction nasale, empêchant la respiration, au moyen de l'électrolyse. (*Archiv f. Laryngol. und Rhinol.*, V, 1896.) Dr JANKELEVITCH, de Bourges.

Rhinolithe pesant 3gr 80 chez une enfant de dix ans (*Rhinolith weighing seventy-six grains, in a child ten years of age*), par le Dr J.-A. STUCKY.

Il s'agit d'une négresse de dix ans, atteinte d'une obstruction complète de la fosse nasale gauche, dont les premiers troubles remontent à plusieurs années. Depuis un an, la gêne respiratoire a augmenté, la croissance est devenue défectueuse. La petite malade se plaignait de douleurs dans l'œil gauche, qui larmoyait sans cesse. Toute la moitié gauche de la face était tuméfiée et extrêmement sensible au toucher, surtout au-dessus de la région de l'antre d'Highmore. A l'examen rhinoscopique, on trouva la fosse nasale gauche entièrement remplie par une grosse masse irrégulière de couleur gris-noir.

On diagnostiqua une rhinolithe s'étendant jusque dans le sinus maxillaire. Pas d'histoire de corps étranger introduit

dans le nez. La forme irrégulière et le volume de la rhinolithe rendaient son extraction par l'orifice nasal impossible sans incision externe. L'auteur résolut donc de l'enlever par fragments, et, après plusieurs tentatives, il parvint à écraser la masse en plusieurs morceaux dont les plus gros pesaient de 50 à 80 centigrammes. Tous ensemble pesaient près de 4 grammes.

La fosse nasale, examinée après l'extraction de la rhinolithe, ne présentait plus trace de cornet inférieur, absorbé probablement par suppuration et par pression; la partie antérieure du cornet moyen était fondue, la postérieure nécrosée. L'antre d'Highmore, ouvert par sa paroi nasale, était rempli de granulations polypoïdes et de tissus nécrosés; le tout fut soigneusement curetté, et la cavité nettoyée et bourrée de gaze iodoformée. Le traitement ultérieur consista en irrigations antiseptiques et tamponnements. La guérison fut rapide. L'examen de la rhinolithe montra qu'elle n'avait aucun corps étranger pour noyau; l'auteur en conclut qu'il s'agissait d'une rhinolithe typique. (*The Laryngoscope*, n° 2, août 1896.)

TRIVAS.

La rhinologie d'Hippocrate *(Die Rhinologie des Hippokrates)*, par le Dr BALDEWEIN, de Rostock.

En ce qui concerne l'anatomie du nez, Hippocrate paraît en avoir eu une idée plus exacte que de beaucoup d'autres régions de l'organisme. C'est ainsi qu'il fait mention des os propres et des cartilages du nez, de la cloison; il se rendait compte des rapports qui existent entre la cavité nasale et le pharynx; mais, en revanche, il paraît ne pas avoir soupçonné l'existence des cornets. Ses notions physiologiques concernant le rôle et les fonctions de la cavité nasale sont tout à fait défectueuses : il croyait, par exemple, que le cerveau n'était séparé du nez que par un mince cartilage; que la perception des odeurs se faisait directement par le cerveau et que seules les substances plus solides que le cerveau pouvaient être senties par ce dernier.

Ses idées sur la pathologie de la cavité nasale se rapprochent beaucoup plus de nos conceptions modernes. Il englobait

presque toutes les affections nasales sous le nom générique de polypes. Il en reconnaissait quatre variétés :

1° Les polypes mous, mobiles dans la cavité nasale, où ils sont fixés de la même manière que la luette dans la bouche. Il s'agit ici évidemment de polypes proprement dits. Il en propose l'ablation au moyen d'une éponge munie d'un système de fils que l'on introduit par la fosse nasale et retire par la bouche.

2° Les polypes durs ayant la forme de tumeurs fixées sur les côtés de la cloison. Cette affection est connue aujourd'hui sous le nom de déviation ou d'éperon de la cloison. Comme traitement de ce genre de polypes, Hippocrate préconise la cautérisation au fer rouge.

3° Les polypes charnus, ronds, insérés sur la paroi externe de la fosse nasale, vis-à-vis la cloison. Nul doute qu'il ne s'agit ici d'hypertrophie des cornets. L'ablation de ces polypes se fait au moyen d'un fil dur lié en anse, avec laquelle on entoure la tumeur ; le bout libre du fil est saisi dans le pharynx au moyen d'une spatule, on serre, et on retire fil et tumeur par la bouche.

4° Enfin, le dernier genre de polypes décrit par Hippocrate se rapproche beaucoup de ces bulles osseuses qui siègent souvent sur le cornet moyen et arrivent quelquefois à obstruer toute une fosse nasale. Le traitement consiste dans l'application du fer rouge.

Hippocrate consacre ensuite un chapitre très détaillé aux lésions traumatiques du nez, depuis la contusion simple jusqu'à la fracture compliquée. Les méthodes de traitement qu'il dit avoir employées dans ce cas ne diffèrent guère de nos méthodes actuelles. Pansement simple ou occlusif, redressement des portions fracturées, leur maintien dans la bonne position soit à l'aide des doigts, soit à l'aide d'un appareil quelconque ; tout cela se trouve exposé chez Hippocrate, avec force détails et nombre d'observations à l'appui. Il parle du peu de tendance qu'ont les os fracturés et remis en place à se séparer de nouveau, et il en explique la cause par la musculature faible et peu active du nez. Il dit n'avoir pas vu un seul cas de fracture du nez qui, traité et soigné convenablement, n'ait pas guéri. (*Zeits. f. Ohrenheilk.*, Band XXVIII, Heft 2.)

Dr Jankelevitch, de Bourges.

LARYNX ET TRACHÉE

Du rhumatisme articulaire consécutif à l'angine *(Uber acuten Gelenkrheumatismus im Anschluss an Angina)*, par le Dr GRŒDEL.

Grœdel a observé 21 cas d'arthrite rhumatismale à la suite d'angine, se répétant même plusieurs fois chez la même personne; il en communique les plus intéressants. D'après lui, l'angine joue le rôle d'affection locale, point de départ de l'invasion de l'organisme par des cocci provocateurs de l'arthrite rhumatismale; pour que le rhumatisme articulaire aigu se développe, il faut que la prédisposition existe pour cette maladie, autrement l'affection locale tonsillaire pourrait provoquer une maladie des reins, des glandes, ou seulement des douleurs rhumatismales du dos et des membres, ou rester sans effet lointain.

L'auteur croit qu'on réussirait à influencer favorablement les différentes formes de polyarthrite par des injections de sérum de Marmorek, qui donneraient en même temps certaines indications concernant les agents provocateurs des polyarthrites, spécialement sur le rôle des cocci pyogènes dans cette affection. (*Deuts. med. Wochens.*, n° 17, 1896.)

Dr BAYER.

Des phénomènes qui surviennent dans la glande thyroïde après l'extirpation de ses nerfs (*Ueber die Erscheinungen, die in der Schilddrüse nach Exstirpation der sie versorgenden Nerven auftreten*), par le Dr KATZENSTEIN, de Berlin.

La glande thyroïde est innervée par les nerfs thyroïdiens supérieur et inférieur, provenant, le premier de la branche externe du laryngé supérieur, le second du récurrent.

L'auteur a établi deux séries d'expériences : celles d'irritation et celles de dégénérescence.

Les résultats qu'il a obtenus peuvent être résumés de la façon suivante :

a) Au point de vue histologique, il n'existe pas de différence entre les glandes thyroïdes dont les nerfs subissent une excitation électrique, et les glandes normales non excitées.

b) Dans les glandes thyroïdes dont les nerfs afférents ont été extirpés, on observe deux phases de dégénérescence, dont la

première a duré, dans les expériences de l'auteur, jusqu'au soixante-dix-septième jour après l'extirpation et la seconde a commencé à partir de ce jour-là.

Dans la première phase on observe une disparition progressive des cellules épithéliales qui se transforment en substance colloïde. Cette transformation s'opère beaucoup plus vite que l'absorption de la substance colloïde par les vaisseaux lymphatiques.

Dans la deuxième phase on observe également une destruction épithéliale, mais il y a, en outre, les particularités suivantes : Grâce à la disparition de plusieurs surfaces recouvertes de cellules épithéliales, il se forme un espace creux dans lequel les cellules qui restent encore envoient des prolongements, jusqu'à le remplir d'une façon complète. Ces cellules ne donnent plus de substance colloïde. (*Archiv f. Laryngol. und Rhinol.*, V, 1896.)

Dr JANKELEVITCH, de Bourges.

Les fonctions des ventricules laryngés et des bandes ventriculaires *(The Function of the laryngeal ventricules and ventricular bands)*, par le Dr Alex. HODGKINSON.

Conclusions :

1° Chez l'homme, les sacs laryngés produisent leur sécrétion spéciale, tandis que les ventricules eux-mêmes jouent le rôle de réceptacles pour la poussière et les mucosités chassées des cordes vocales par la vibration de ces dernières et dont l'accumulation pourrait amener des troubles de la phonation.

2° Les bandes ventriculaires ont une triple fonction :

a) Elles forment la paroi interne des ventricules;

b) Elles amènent l'occlusion de la glotte pendant la déglutition, sauf au niveau de l'extrémité postérieure de l'ouverture supérieure du larynx.

c) Elles contribuent à débarrasser les cordes de toutes les matières qui y adhèrent, par suite de frottements et de leur arrangement spécial, grâce auquel le liquide provenant des sacs aryngés est forcé de passer par toute la longueur des cordes l'avant en arrière, pendant son passage du larynx dans le gosier.

De ces conclusions l'auteur fait les déductions suivantes :

a) Les corpuscules muqueux ou les leucocytes exercent un

rôle protecteur sur l'organisme par leur propriété d'englober es germes et les particules de poussière et de faciliter ainsi leur élimination du corps.

b) Le passage de mucosités des voies aériennes dans le gosier, le long de la paroi postérieure du larynx, fournit une explication probable de la fréquence d'infections secondaires de cet organe dans la tuberculose pulmonaire.

c) Le passage de mucosités des ventricules dans les voies aériennes à travers la glotte prouve que du sang, du pus, etc., rejetés de ces voies, peuvent être d'une origine autre que pulmonaire.

d) L'épuration des cordes et des ventricules par l'acte ordinaire de la déglutition permet d'expliquer l'éclaircissement de la voix en mangeant, buvant, etc. (*The Journ. of Laryngol.*, avril 1896.)

TRIVAS.

OREILLES

Des exercices auditifs dans la surdité *(Ueber Hörübungen bei Verlust des Gehörs)*, par le Dr TREITEL.

L'auteur a entrepris des exercices auditifs chez cinq enfants atteints de surdi-mutité et chez un garçon de cinq ans, dont la surdité était consécutive à une otorrhée double post-scarlatineuse.

En ce qui concerne les voyelles, les malades s'habituaient vite à reconnaître le son *a* prolongé; l'*a* bref, au contraire, n'a été reconnu et appris que très tardivement. Tous les enfants confondaient au début les sons *e* et *i*, *o* et *ou*, *i* et *ou*, *e* et *o*. Les sourds-muets entendaient mieux les voyelles à tonalité grave que celles à tonalité élevée. La différenciation des diphtongues *aï*, *aou* et *eou* (en allemand *ai*, *au*, *eu*) a été très tardive. Dans les mots terminés en *al*, cette dernière syllabe était toujours confondue avec la syllabe *aou* (*au* en allemand). Ce dernier fait s'explique peut-être par la parenté acoustique qui existe entre les syllabes *al* et *au*; c'est ainsi que le mot latin *altus* serait devenu *haut* en français.

Quant aux consonnes, il paraîtrait qu'elles n'ont aucune valeur dans ce genre d'exercices, puisqu'en somme nous ne parlons pas avec les consonnes, mais par des syllabes et des mots. En outre, dans ses combinaisons avec les voyelles, la

consonne perd son caractère primitif. Cependant, dans quelques cas, les consonnes peuvent être d'un grand secours en ce qu'elles font mieux entendre les voyelles ; ces dernières s'entendent, en effet, beaucoup mieux dans les syllabes ouvertes que dans les syllabes fermées. Dans le groupe de consonnes lui-même, il y avait confusion entre le *p*, *t* et *k*, le *b*, *d* et *g*, le *m* et *n*, le *f* et *w*. La consonne *z* était celle que les malades apprenaient le plus facilement.

On ne réussit dans aucun cas à obtenir une différenciation nette entre les différentes consonnes; la confusion, quoique à un degré moindre, existait toujours.

Les exercices au moyen des voyelles et des consonnes ont une action sur l'ouïe elle-même. Dans les exercices au moyen de mots et de phrases, c'est la faculté de combinaison ou de synthèse qui joue le rôle principal. Il arrive souvent qu'un mot prononcé seul reste incompris, tandis qu'il est rendu fidèlement lorsqu'il se trouve intercalé dans une phrase. Les sourds-muets entendent bien les mots, mais sans se rendre compte de leur signification. Ils possèdent l'image visuelle du mot, ils en possèdent aussi le sens, ils sont capables d'en percevoir l'image tonale; mais ce qui leur manque, c'est la faculté de réunir tous ces facteurs, d'en opérer la combinaison de façon à s'approprier le mot avec la notion qu'il exprime. Les exercices par les phrases et les mots sont donc particulièrement difficiles et l'on sera obligé d'y renoncer lorsqu'on aura affaire à des enfants incapables ou idiots. Deux éléments entrent ici en action : la mémoire et l'attention. Cette dernière peut être diminuée pendant une période plus ou moins longue, tout sourd-muet présente de ces périodes de fatigue. Si cette dernière dure trop longtemps ou qu'elle s'établisse sans cause commune, c'est qu'il s'agit d'une torpeur du nerf acoustique, c'est-à-dire d'une surdité psychique.

Pendant ces exercices, l'auteur a remarqué un fait intéressant : deux sourds-muets n'entendaient leur propre voix que d'une seule oreille, et cela au moyen du cornet acoustique ; l'autre oreille n'entendait que la voix des personnes de l'entourage, et plus particulièrement celle de l'auteur. Ceci tient peut-être à la différence de timbre que présentaient ces différentes voix.

L'auteur est parvenu dans quelques cas à obtenir une intelligence de mots et de phrases. Deux questions se posent ici : Comment expliquer ce fait? Quelle est la valeur pratique de ces exercices?

En ce qui concerne la première de ces questions, on peut dire qu'il n'y a pas d'amélioration réelle de l'ouïe, puisque les fibres nerveuses détruites ne se réparent pas par l'exercice. Mais on peut admettre que ce qui reste de l'organe de l'ouïe peut, grâce à l'exercice, être rendu capable de distinguer les sons.

Quant à leur valeur pratique, l'auteur ne croit pas que les exercices puissent avoir pour résultat de permettre aux sourds-muets de comprendre une conversation courante. Il en est autrement des malades devenus sourds dans le cours ultérieur de leur vie. Seulement ces malades n'ont pas toujours la patience de se soumettre à ces exercices qu'ils trouvent trop longs. (*Archiv f. Ohrenheilk.*, mars 1896.)

Dr JANKELEVITCH, de Bourges.

CROUP ET DIPHTÉRIE

De la lutte contre la diphtérie *(Die Bekampfung der Diphteritis)*, par le prof. C. FRANKEL, de Berlin.

Communication faite par Frankel à la vingt-unième Réunion de la Société allemande d'hygiène publique, à Kiel, le 11 septembre 1896; exposé magistral des points suivants, qui s'enchaînent les uns les autres : *recherche minutieuse* dans la matière infectante par la démonstration bactériologique du *bacille de Lœffler; déclaration* de *tous les cas* découverts et leur *séquestration* le plus possible par l'internement dans l'hôpital jusqu'à la disparition des germes spécifiques; *désinfection* du plus proche entourage.

Pour préserver les personnes saines, on ordonnera des gargarismes prophylactiques, et l'on aura recours à la vaccination avec le sérum de Behring. (*Berlin. klin. Wochens.*, nos 40 et 41, 1896.)

BAYER.

Bordeaux. — Imp. G. GOUNOUILHOU, rue Guiraude, 11.

18e ANNÉE. N° 10. 6 MARS 1897.

REVUE HEBDOMADAIRE
DE
LARYNGOLOGIE, D'OTOLOGIE
ET DE RHINOLOGIE

OTITE MOYENNE PURULENTE AIGUË DOUBLE

THROMBOSE DU SINUS LATÉRAL GAUCHE
TRÉPANATION DE L'APOPHYSE MASTOÏDE
OUVERTURE ET NETTOYAGE DU SINUS LATÉRAL. GUÉRISON

Par le Dr LACHARRIÈRE

Les cas de complications sinusiennes consécutives aux otites moyennes suppurées, traités chirurgicalement, sont encore très rares en France, et, d'une manière générale, on peut dire que, jusqu'à ce jour, le malade atteint, au cours d'une otite moyenne suppurée aiguë ou chronique, d'une phlébite ou d'une trombose du sinus latéral, pouvait être considéré comme fatalement voué à la mort.

A l'étranger, au contraire, et particulièrement en Angleterre, les faits d'ouvertures suivies de curettage ou de drainage du sinus sont bien moins rares que chez nous. C'est à cause de ce peu de fréquence que nous avons cru intéressant de rapporter l'observation suivante, qui est celle d'un enfant de vingt-deux mois, chez lequel le traitement chirurgical a donné les meilleurs résultats, puisque l'ouïe elle-même est revenue absolument intacte, après l'intervention pratiquée sur l'apophyse et sur le sinus.

Observation. — Jeanne R... avait vingt-deux mois, lorsqu'elle ut atteinte, en avril 1896, d'une grave affection des deux oreilles. Quoique issue de parents jeunes et vigoureux, et bien qu'elle eût été allaitée par une nourrice excellente, Jeanne R... était très

pâle, manquait absolument d'appétit et semblait n'avoir qu'une santé médiocre. Jusqu'en avril 1896, elle n'avait cependant souffert que de petites indispositions insignifiantes.

Mais, à cette époque, elle contracta un coryza suivi d'une légère trachéo-bronchite qui avait à peu près disparu vers le milieu du mois.

Le 24 avril, l'enfant tomba plus sérieusement malade. Abattue, triste, ne voulant presque rien manger et paraissant souffrir, elle avait une fièvre intense; la température s'éleva plusieurs fois, le soir, à 40°.

Les ganglions cervicaux étaient fortement tuméfiés.

Ni la gorge, ni les poumons, ni les intestins ne présentaient rien de particulier.

Cinq jours après le début de la maladie, survint un écoulement abondant, muco-purulent, par l'oreille gauche. Le lendemain, l'oreille droite suppurait à son tour.

La fièvre tomba aussitôt, et l'enfant, dont les souffrances paraissaient avoir disparu, s'amusa un peu et accepta quelque nourriture.

Grâce aux lavages abondants et fréquents de solutions antiseptiques, l'écoulement purulent diminua et tout faisait espérer une guérison prochaine.

Mais le 4 mai, subitement, l'enfant accusa un frisson violent qui dura une demi-heure. Le soir, la fièvre était intense et l'abattement des plus prononcés. Le lendemain 5 mai, un phénomène nouveau se présenta; c'était un œdème de la paupière supérieure gauche, qui augmenta de telle façon qu'il fut bientôt impossible à l'enfant de la soulever. L'œil, sauf une très légère exophtalmie, était normal.

C'est dans ces conditions que je priai M. le prof. Lanelongue de venir voir l'enfant.

En présence de ces divers phénomènes, suppuration par les deux conduits auditifs, frisson intense suivi de fièvre, abattement, œdème érysipélateux de la paupière supérieure gauche, il ne fut pas douteux pour nous qu'il ne s'agit d'une phébite du sinus latéral gauche.

L'indocilité très grande de l'enfant ne permettait pas de rechercher s'il y avait de la tuméfaction cervicale le long de la jugulaire interne et si l'apophyse mastoïde était douloureuse.

Les jours suivants, l'affection ne rétrocéda pas; l'œdème érysipélateux fit même quelques progrès.

Nous pensâmes alors qu'une opération, consistant en la trépanation large de l'apophyse mastoïde et l'ablation du caillot du sinus latéral, pouvait seule sauver l'enfant.

M. le Dr Guément, après avoir examiné attentivement la petite Jeanne R..., constaté la perforation large des deux tympans, l'œdème des paupières du côté gauche, partagea notre opinion et l'opération fut pratiquée par M. le Dr Lanelongue, le 9 mai, c'est-à-dire cinq jours après le début des accidents phlébitiques.

L'enfant endormie, il fut facile de constater qu'il n'y avait de tuméfaction ni au niveau de l'apophyse mastoïde ni au niveau de la jugulaire interne.

M. Lanelongue trépana largement l'apophyse mastoïde au lieu d'élection, se servant tout d'abord du ciseau et du maillet, puis de la gouge à main.

L'antre mastoïdien contenait du pus; il fut, ainsi que la caisse, nettoyé avec soin.

Puis, allant plus profondément, il défonça le sinus latéral et enleva un gros caillot dans lequel nous ne trouvâmes pas de pus. Il n'y eut pas d'hémorragie.

Après des lavages abondants par des liquides antiseptiques qui, poussés par l'apophyse mastoïde, ressortaient par le conduit auditif externe, un drain et une mèche de gaze iodoformée furent placés dans l'apophyse; deux points de suture rétrécirent la plaie cutanée et le conduit auditif fut tamponné au moyen de gaze iodoformée.

L'opération, très rapidement faite, n'avait pas duré une demi-heure.

Le lendemain, la fièvre tomba et l'enfant présenta une amélioration évidente qui ne fit que s'affirmer les jours suivants. L'œdème palpébral disparut peu à peu.

Un mois après, la cicatrisation était complète. L'otorrhée persistait, mais très réduite. L'enfant alla à la campagne en juillet; à la fin du mois d'août, toute suppuration avait complètement disparu.

Depuis lors, la santé est parfaite. L'acuité auditive est excellente.

Il ne faut pas s'étonner de la rapidité avec laquelle a pu être conduite l'opération qui précède, étant données la minceur relative de la couche corticale chez l'enfant et l'absence de cellules mastoïdiennes.

Cette observation est aussi très intéressante par l'existence de symptômes très nets pouvant faire songer à une lésion sinusienne; la présence d'un caillot dans l'intérieur de ce canal permit de pratiquer son ouverture et son nettoyage, sans avoir recours à la ligature de la veine jugulaire, comme

il est recommandé de le faire dans la plupart de ces cas. Il n'est pas douteux, en effet, que le thrombus existant empêcha l'hémorragie habituelle de se produire et simplifia beaucoup l'intervention.

Ce fait n'est pas unique dans la science, car nous savons qu'il existe bon nombre de cas dans lesquels les auteurs attaquèrent directement le sinus, en évitant, de parti pris, la ligature de la jugulaire, mais il faut savoir aussi que, dans le cas de phlébite suppurée, cette opération préliminaire a surtout l'avantage d'empêcher l'infection à distance de se produire et de gagner le torrent circulatoire tout entier.

COMPTE RENDU DE LA SOCIÉTÉ LARYNGOLOGIQUE DE LONDRES

Séance du 11 novembre 1896.

M. Félix Semon, président.

M. Félix Semon. — **Spécimen de larynx du fou et du cormoran** *(A specimen of the larynx of the solan-goose and of the cormorant).*

Les traits caractéristiques du larynx de ces oiseaux consistent en ce qu'il est divisé en deux parties latérales par une mince cloison triangulaire, prenant naissance sur la ligne médiane de la face interne de ce qui correspondrait chez l'homme au cartilage thyroïde, et arrivant en contact avec un épaississement considérable de la partie médiane de la face interne de ce qui correspondrait chez l'homme au cartilage cricoïde. La face antérieure de la cloison est d'une apparence membraneuse, même transparente et d'une coloration noire. L'épaississement cricoïde est représenté par un simple accroissement de la substance du cartilage lui-même.

Ce fut Alexandre von Humboldt qui le premier attira l'attention sur ces curieuses particularités (*Observations zoologiques*, 1811). Cette disposition anatomique se rencontre dans différentes classes d'oiseaux, et principalement chez les oiseaux aquatiques. Il est difficile d'en déterminer le rôle

physiologique, mais on peut admettre, et cela n'est qu'une simple hypothèse, qu'elle a pour but de donner au larynx une plus grande résistance au moment où les oiseaux plongent dans l'eau d'une hauteur considérable ou pendant l'acte de la déglutition, quand ils se repaissent de gros poissons.

M. Stewart, conservateur du *Huntarian Museum*, dit que, chez les pingouins, la trachée est double d'un bout à l'autre.

Le Président présente ensuite deux photographies, qui lui ont été envoyées de Berlin par M. Scheier, et qui montrent le progrès dernièrement réalisé dans l'application des rayons de Röntgen à la laryngologie et à la rhinologie. Une de ces photographies représente un larynx dont les contours sont dessinés avec une netteté remarquable, tandis que l'autre montre un corps étranger dans l'antre d'Highmore, et le sinus frontal très nettement délimité.

M. Clifford Beale. — **Epithélioma du larynx et de l'œsophage consécutif à la syphilis et à la tuberculose** *(Specimen of epithelioma of larynx and œsophagus following tubercule and syphilis).*

Le malade a déjà été présenté à la Société, à la séance du mois de novembre 1893 ; à cette époque il était atteint d'une sténose laryngienne consécutive à une laryngite syphilitique. (Voir les comptes rendus, vol. Ier, p. 35.) Son état est resté stationnaire jusqu'aux derniers mois de 1895, époque où l'on commença à observer autour du larynx une tuméfaction de nature indéterminée, et de la dysphagie survenant pendant l'absorption de liquides. Le laryngoscope ne révélait rien de plus. La tuméfaction alla en augmentant et elle finit par envahir les tissus profonds du cou. La portion tuméfiée sur le côté droit du cou se ramollit, devint semi-fluctuante et donna, après incision, issue à une grande quantité de matières caséeuses. Le patient en fut notablement soulagé. La tuméfaction du côté gauche, après avoir augmenté de proportions, s'ouvrit à la surface et laissa alors paraître une grosse tumeur fongueuse. L'examen microscopique de cette dernière démontra qu'on se trouvait en présence d'un épithélioma. Le malade déclina

rapidement et succomba peu après; mais, jusqu'aux derniers jours de sa vie, il pouvait avaler, sans grandes difficultés, des aliments solides et parlait en chuchotant. Les pièces anatomiques montrent que toute la partie supérieure de l'œsophage s'est transformée en une vaste ulcération cancéreuse, qui avait envahi le larynx et détruit toutes les parties, excepté l'épiglotte. Des nodules calcaires ont été trouvés dans les poumons, et un des testicules était induré et fibreux.

M. Bond. — **Un cas d'arrêt de développement chez une enfant** *(A case of arrested development in a child).*

F. F..., âgée de huit ans, est amenée à l'auteur le 15 septembre dernier. L'enfant n'a que 2 pieds 11 pouces et 3/4 de taille, ce qui constitue, en moyenne, celle d'un enfant de deux ans et demi. La malade est extrêmement pâle; ses pupilles sont dilatées et la parole est si indistincte qu'elle ne peut point se faire comprendre. La partie antérieure du cou présente une tuméfaction considérable, qui n'est autre chose qu'une énorme hypertrophie de la glande thyroïde, s'étendant latéralement et en bas sur la ligne médiane, vers le sternum. Le thymus est normal. Le foie est également hypertrophié et descend jusqu'à l'ombilic. Les veines abdominales sont fortement distendues. La face n'est pas très bouffie et la langue n'est pas projetée en avant. L'enfant demeure assise durant des heures entières sans prononcer une seule parole; parfois elle cherche à parler, mais ne parvient pas à se faire comprendre; elle connaît l'alphabet.

Comme antécédents, il faut noter le rachitisme dans les premières années de sa vie; les dents percèrent à dix-huit mois; jusqu'à l'âge de quatre ans elle ne pouvait pas marcher.

Depuis deux mois, l'enfant est soumise au traitement thyroïdien (tablettes de thyroïdine), et pendant ce laps de temps sa taille a augmenté de deux pouces, c'est-à-dire de un quart de pouce par semaine. La parole est devenue beaucoup plus distincte; les mouvements sont plus vifs et le regard plus clair. Le foie, de même que la tuméfaction du cou, ont notablement diminué de volume.

M. le Président demande à M. Bond quelle est, d'après lui, la nature de la tuméfaction du cou.

M. Bond pense que c'est une hypertrophie de la glande thyroïde, et qu'il s'agit ici d'un cas de crétinisme sporadique compliqué de rachitisme.

M. Bond. — **Un cas de sarcome du nez après opération, le 12 juin dernier** *(Case of sarcoma of nose after operation on june 12th last).*

Il y a cinq ans que la néoplasie dont le malade a été porteur s'est manifestée pour la première fois. Ce dernier a été présenté à la Société, au mois de mai dernier, et, à cette époque, son nez gauche était rempli d'un sarcome fongueux vasculaire, fixé au plancher, à la cloison et à la partie antéro-inférieure de la paroi externe.

Le mode d'opération a été le suivant : Le nez a été ouvert le long du côté gauche, sur la ligne de jonction avec la joue, et ensuite rabattu vers le côté droit de la face. On enleva alors la cloison et la tumeur insérée sur elle, ainsi que le plancher de la fosse nasale. Le siège du néoplasme fut curetté et cautérisé à l'aide d'un cautère de Paquelin. Après cela, le nez fut replacé *in situ* et fixé au moyen de sutures. La guérison a été rapide et la difformité est insignifiante. On ne constate, actuellement, aucun signe de récidive.

Démonstration de pièces anatomiques.

M. Bowlley fait remarquer que la tumeur ne lui paraît pas être un sarcome typique; sous certains rapports elle ressemble à un épithélioma.

M. Bond. — **Un cas d'angiome de la cloison nasale. Examen microscopique** *(Angeioma of nasal septum. Case and microscopical lection).*

Le malade, un homme de trente ans, s'est présenté, au mois de janvier 1896, au Golden Square, se plaignant d'abondantes épistaxis de la fosse nasale gauche. A l'examen rhinoscopique, l'auteur a trouvé qne celles-ci étaient dues à un polype muqueux vasculaire, inséré sur le côté gauche de la cloison cartilagineuse et mesurant un demi-pouce de diamètre. Le polype fut extirpé, mais il récidiva au mois de juillet et fut de nouveau enlevé par le Dr Lack. Le 17 octobre, le malade revint,

se plaignant d'abondantes hémorragies, survenant deux fois par jour depuis une quinzaine. La tumeur fut enlevée à l'anse froide, et son siège curetté et brûlé au galvanocautère.

De pareils cas sont très rares, trois de ce genre ont été rapportés par le Dr Natier, de Paris, sous le titre de « Polype saignant de la cloison ».

M. Greeswel Baber. — **Mucocèle du sinus frontal; opération radicale. Guérison** *(Mucocele of the frontal sinus; radical operation. Recovery).*

La malade, une femme de cinquante-deux ans, vint, au mois d'octobre 1895, au Throat and Ear Hospital de Brighton, consulter pour de vives douleurs frontales gauches, qui avaient commencé au mois de mai de la même année, après un refroidissement.

A l'âge de neuf ans, elle reçut un violent coup sur le nez, et eut la scarlatine et la rougeole entre dix et douze ans. En juillet 1895, s'établit un écoulement fétide du nez gauche, accompagné d'une exophtalmie du même côté. Quand l'auteur vit la malade pour la première fois, en octobre 1895, ces symptômes étaient très marqués, et, l'antre gauche ayant paru opaque à l'éclairage par transparence, on pratiqua une ponction exploratrice, dont les résultats furent négatifs. On enleva alors une partie du cornet moyen, mais cette opération n'a apporté aucun soulagement. Au mois de novembre suivant, on ouvrit avec le trépan le sinus frontal gauche; celui-ci contenait une certaine quantité de mucus visqueux et clair et des cristaux de cholestérine. Un mois plus tard, du mucus s'échappait encore de la fistule frontale, et une communication fut établie avec le nez et un drain laissé à demeure. L'écoulement devint purulent, et, en juin 1896, on pratiqua une opération radicale pour oblitération du sinus frontal. Toute la paroi osseuse antérieure du sinus fut enlevée, à l'exception d'une lamelle d'un huitième de pouce de long, sur le bord inférieur. La muqueuse, très hypertrophiée, fut également éradiquée. La peau et le périoste furent suturés et un drain laissé à demeure. Au mois de juillet, la guérison était complète, et, actuellement (novembre), tous les symptômes frontaux

ont entièrement disparu; il reste une légère et peu visible dépression.

L'écoulement nasal persiste encore; il est incontestablement dû à une affection des cellules ethmoïdales qui, probablement, aurait primitivement donné lieu à une obstruction de la fosse nasale et, secondairement, à un mucocèle du sinus frontal.

M. T. Law. — **Un cas d'hématome du palais?** *(Case of haematome of the palate?).*

La malade vint, le 28 octobre, et sur la recommandation de son médecin, consulter l'auteur pour de violentes douleurs du côté gauche de la bouche et de la gorge, de la difficulté et des douleurs à la déglutition, et de la tuméfaction en arrière et au-dessous de l'angle de la mâchoire du même côté.

Elle racontait que, la veille au soir, en mangeant du rôti, quelque chose cassa brusquement dans sa bouche et qu'elle rendit immédiatement un gros caillot de sang d'un aspect particulier et, peu après, environ un gobelet de sang vermeil et de salive. Pas de toux ni de vomissements. Avant l'accident, la malade n'avait éprouvé ni douleurs, ni sécheresse, ni gêne, ni toute autre sensation désagréable soit dans la bouche, soit dans la gorge. Les amygdales ont été enlevées, il y a sept ans, après un empoisonnement.

A l'examen, on aperçut un large sac formé par l'évidement d'une pustule s'étendant du palais dur au voile, et affectant la forme d'une poire à grosse extrémité dirigée en avant. Un certain nombre de petits points rouges situés au-dessous de l'épithélium lui donnaient un aspect ecchymotique et, à une certaine distance autour, on voyait une vive rougeur. L'épiglotte était hyperémiée, mais la muqueuse oro-pharyngée n'offrait rien d'anormal. Grâce à l'administration de pastilles d'aristol et de cocaïne, et sous l'influence d'un régime approprié, l'état de la malade s'améliora rapidement.

M. Herbert Tilley. — **Sarcome de l'amygdale droite** *(Sarcoma of right tonsil).*

L'auteur présente un homme de soixante-douze ans, qui est venu le consulter pour une difficulté de la parole remontant à

une vingtaine de jours. Point de douleurs. En examinant la gorge, on trouve du côté droit une tumeur s'étendant en haut vers le voile du palais en lui faisant prendre une position presque verticale, transversalement à l'amygdale gauche, et en bas aussi loin que le doigt pouvait atteindre, la bouche étant largement ouverte. Il était impossible de passer une sonde à plus de trois pouces en arrière dans la fosse nasale droite.

Extérieurement, on pouvait sentir un petit ganglion au-dessous de l'angle du maxillaire inférieur droit. La surface interne, qui n'était pas ulcérée, donnait une sensation de fluctuation, mais en incisant avec un bistouri, en trois points différents, il se produisit une hémorragie et, huit jours après, les points incisés donnèrent, à la pression, issue à un liquide séreux et fétide.

Quelques membres considérèrent la tumeur comme inflammatoire, mais pour le plus grand nombre il s'agissait d'un sarcome.

M. H. Tilley. — **Un cas de laryngite syphilitique** *(A case of syphilitic laryngitis).*

Le malade, âgé de quarante-cinq ans, a été d'abord considéré comme atteint de tuberculose; mais, après un nouvel examen, M. Tilley a pensé qu'il s'agissait probablement d'une affection syphilitique. A son admission à l'hôpital, le patient se plaignait d'enrouement auquel vint bientôt s'ajouter une gêne respiratoire. L'examen laryngoscopique a montré une infiltration des aryténoïdes, surtout du côté droit. Il existait également une tuméfaction très marquée de la corde vocale droite et de l'apophyse vocale avec une immobilité complète, la corde atteignant presque la ligne médiane. La corde gauche était apparemment normale, mais il y avait une paralysie prononcée des abducteurs.

M. le Président fait observer que l'affection finirait probablement par devenir maligne et il pense pouvoir trouver une tuméfaction sous-glottique. Une trachéotomie est conseillée.

M. Beale rappelle qu'il y a deux ans, il a présenté un cas analogue, et notamment un cas d'affection syphilitique chez un homme; les manifestations laryngées étaient identiques et il

s'agissait évidemment d'une dégénérescence maligne; les pièces post-nécropsiques ont été présentées à la Société par M. Beale.

M. Spencer conseille une trachéotomie immédiate et l'extirpation de quelques parcelles de la tumeur pour en faire l'examen microscopique. Le port de la canule préparera le malade à une opération radicale.

M. Saint-Clair Thomson. — **Écoulement de liquide céphalo-rachidien par un côté du nez** *(Dropping of cerebro-spinal fluid from one side of the nose).*

La malade, jeune femme de vingt-trois ans, s'est aperçue, il y a deux ans et demi, qu'elle perdait des gouttelettes de liquide par la narine gauche. Cette hydrorrhée, qui allait graduellement augmentant, s'est subitement arrêtée à la fin du mois de décembre 1895, pour reparaître un mois après et, cette fois-ci, sans discontinuer nuit et jour. Le liquide se portait généralement en avant et obligeait la malade à tenir constamment un mouchoir à la main pour l'empêcher de couler. Quand elle rejetait la tête en arrière, le liquide s'écoulait dans la gorge et la patiente l'avalait; par contre, la tête portée en avant et en bas, on pouvait, en cinq minutes, ramasser plus d'un demi-drachme de liquide. Celui-ci est parfaitement limpide, inodore et pareil à de l'eau. A deux reprises, il a été examiné par le Dr Hewlett, qui conclut qu'il ressemblait, par ses réactions, au liquide céphalo-rachidien plus qu'au mucus nasal.

Depuis son enfance, la malade avait été sujette à des maux de tête qui s'amendaient chaque fois que le liquide commençait à couler, et, depuis que le flux est devenu continuel, les céphalées devinrent rares et passagères. L'examen du nez et des cavités accessoires a été négatif. Point d'histoire d'un accident quelconque, ni de convulsions. A part cela, la malade se porte bien. Elle vint consulter par suite du désagrément que lui cause l'écoulement continuel du nez.

En se reportant aux publications antérieures parues dans des conditions à peu près similaires, M. Thomson incline à croire que plusieurs d'entre elles ont été réellement des cas de flux du liquide céphalo-rachidien par la voie nasale et que c'est à tort qu'on les a attribuées à une affection locale du

nez. Dans la plupart de ces cas, comme dans celui dont il s'agit, il existait des symptômes cérébraux et il paraissait exister une connexion intime entre les maux de tête ou les autres symptômes cérébraux et la cessation du flux. Un autre point digne d'être noté est l'atrophie du disque optique observée dans un grand nombre de conditions analogues. Dans le cas de l'auteur, il n'y avait ni atrophie optique, ni névrite optique, et l'examen des yeux a montré que cet organe était parfaitement normal. Ce cas intéressant a été observé au Throat Hospital de Londres, dans la clinique de M. Bond, auquel M. Thomson exprime sa reconnaissance de l'avoir autorisé à présenter ce cas à la Société.

M. Willcocks. — **Papillomes multiples du larynx** *(Multiple papillomata of larynx).*

Charles L..., huit ans, est admis le 19 mai 1896 à Evelina Hospital, pour une forte dyspnée et de l'aphonie, des râles de broncho-pneumonie disséminés dans les poumons. Dans le larynx, on découvre de nombreux papillomes situés principalement sur les cordes et dans l'espace interaryténoïdien; ce sont de petits corpuscules nettement mamelonnés et variant du volume d'une tête d'épingle à celui d'un pois cassé. Durant le séjour de l'enfant à Evelina Hospital, on ne fait aucune tentative pour enlever les tumeurs, et on se borne à des mesures palliatives (inhalations) et à traiter la broncho-pneumonie.

Au mois de juillet, l'enfant est transféré à Charing-Cross Hospital et, après consultation, il est décidé de tenter l'ablation des tumeurs par les voies naturelles et sous la narcose chloroformique.

Plusieurs papillomes sont enlevés à différentes reprises à l'aide des pinces de Mackenzie. Après l'opération, le malade n'a présenté aucun symptôme désagréable; la respiration s'est considérablement améliorée, mais il n'a jamais recouvré sa voix.

Depuis un mois les tumeurs commencent à récidiver, sans pourtant causer une forte dyspnée; la voix est difficilement intelligible et réduite à un chuchotement.

L'auteur présente ce cas à la Société afin de demander à ses membres leur opinion et leurs avis sur le meilleur moyen de traitement à suivre à l'avenir.

1° Doit-on enlever les tumeurs après une trachéotomie?

2° Doit-on pratiquer une trachéotomie préalable et, comme auparavant, enlever les papillomes par la voie buccale ou bien les laisser s'atrophier?

3° Doit-on continuer la marche suivie jusqu'à présent, c'est-à-dire enlever les tumeurs sous chloroforme, à l'aide des pinces, etc., à mesure que cela sera jugé nécessaire?

M. Bellamy Gardner, qui a donné du chloroforme, dit que l'emploi du masque de Hevitt lui a beaucoup facilité sa tâche.

M. le Président ne conseille pas, dans des cas semblables, de pratiquer la thyrotomie qui, d'ailleurs, n'empêche pas la récidive.

M. Bond ne voit pas la nécessité de recourir de nouveau à l'anesthésie dans le traitement de ce cas. Même chez des enfants plus jeunes, il est facile d'enlever des masses de ces tumeurs sans entraînement et en se servant d'un dépresseur de la langue ou de l'index gauche comme guide. Chez des enfants tout petits, il conseille la trachéotomie, l'ablation de toutes les tumeurs rétro-nasales et des interventions aussi éloignées et rares que possible. Par contre, des enfants plus âgés doivent être soumis à un entraînement préalable et, après anesthésie à la cocaïne, on enlèvera toutes les tumeurs visibles au miroir.

M. Spencer pense que la trachéotomie devra être pratiquée quand elle sera nécessaire et les papillomes enlevés; on sera obligé de diviser l'anneau du cricoïde, mais non pas le thyroïde.

M. W.-G. Spencer. — **Deux cas de cancer laryngé : 1° Carcinome à cellules sphériques de la corde vocale; 2° Sarcome périchondral du cartilage cricoïde** *(Two cases of larnygeal cancer : 1° Spheroïdal-celled carcinome of the vocal cord; 2° Perichondral sarcoma of the cricoid cartilage).*

Ces deux cas d'affections malignes si différentes sous tous les autres rapports avaient ceci de commun que, dans l'un et l'autre cas, la muqueuse était intacte et c'est pourquoi tous les symptômes occasionnés par une ulcération faisaient défaut.

Cas I. — Dix semaines avant l'ablation de la tumeur, le malade, âgé de soixante-dix ans, et antérieurement toujours

bien portant, est venu se plaindre d'un enrouement qui remontait à environ trois mois. La tumeur devait donc avoir existé au moins six mois avant l'opération. A l'examen laryngoscopique, j'ai trouvé que la corde vocale gauche était en partie fixe; l'adduction était absolument abolie, mais il y avait encore une certaine abduction au moment des profondes inspirations. La corde elle-même était nettement visible et légèrement rouge. Je n'ai pu découvrir aucune autre anomalie dans le larynx, ni dans les poumons. A l'âge de trente ans, le malade a eu une gonorrhée, mais rien de plus.

Durant six semaines, le patient a été traité par du mercure et de l'iodure de potassium, mais dans l'intervalle la maladie continuait lentement sa marche progressive. La corde vocale devint absolument immobile en abduction, et ses contours et sa couleur ne pouvaient plus être distingués de la muqueuse voisine. Une tuméfaction s'y est formée, s'étendant en avant vers la ligne médiane, tandis que l'épiglotte était entraînée un peu en arrière, de sorte qu'on ne pouvait obtenir une vue d'ensemble que pendant une inspiration profonde. A part l'enrouement, qui allait toujours augmentant, on ne constatait aucun nouveau symptôme.

Le malade a été soigneusement examiné par MM. Semon et Havilland Hall qui, ainsi que l'auteur, portèrent le diagnostic de carcinome. La tumeur a été excisée. Après avoir pratiqué une thyrotomie et rétracté les ailes, on aperçut la tumeur occupant la place de la corde vocale gauche. Elle était du volume d'une petite fève, dure au toucher et en partie insérée sur le cartilage; son revêtement ressemblait à la muqueuse environnante. La tumeur a été excisée par une large incision comprenant la bande ventriculaire, le ventricule, une partie du cartilage aryténoïde et le tiers antérieur de la corde vocale opposée. Elle a dû être séparée du cartilage par une rugine, après quoi ce dernier a été touché à l'acide phénique pur. La guérison eut lieu sans accident et le malade parlait avec une voix enrouée.

Comme on pouvait le voir, la pièce présentée par l'auteur n'offrait aucune ulcération. L'examen microscopique des couches profondes de la tumeur, fait par M. Hebb, a montré des

groupes de petites cellules épithéliales sphériques, infiltrées de leucocytes et entourées par un tissu fibreux très dense.

La tumeur pouvait être comparée à un carcinome indolent de la peau où, avant toute ulcération, on voit quelquefois se former une tumeur dans les couches profondes de la peau.

Cas II. — Il s'agit d'une femme de quarante-trois ans, admise dans le service de M. Havilland Hall pour de la dyspnée qui est survenue sept semaines avant l'opération. Deux mois auparavant, la malade était bien portante, on pouvait donc supposer que l'existence de la tumeur remontait à environ quatre mois. La malade, employée à une fabrique de papiers peints, travaillait dans une atmosphère surchauffée de vapeurs et avait une amygdalite à répétition. M. Hall a trouvé que la dyspnée était due à une obstruction sous-glottique occasionnée par une masse tuméfiée projetée au-dessous des cordes vocales sans modifier l'action du larynx qui est resté inaltéré. Pas de tuméfaction dans la région cervicale. La dyspnée augmentait lentement, de sorte qu'un mois après son admission, la malade était en partie cyanosée et incapable de s'étendre dans son lit et de prendre du sommeil. On pratiqua une trachéotomie. Aussitôt que son état le permit, elle fut soumise à un nouvel examen et l'on trouva que, juste au-dessous de la glotte, la lumière de la canule était obstruée par une large membrane provenant surtout du côté droit; dans la région cervicale droite, on pouvait maintenant découvrir un certain nombre de ganglions tuméfiés. La plaie de la trachéotomie fut donc agrandie et l'affection examinée directement. L'intérieur de l'anneau du cricoïde était occupé par une nouvelle tumeur revêtue d'une muqueuse d'apparence normale et dépourvue d'ulcérations. La tête de la malade étant penchée, j'ai arraché avec un coup de pince la masse projetée jusqu'à ce que l'intérieur de l'anneau fût dégagé. La patiente a été transportée dans son lit respirant plus librement par le larynx et sans canule trachéale. M. Hebb, ayant examiné les pièces enlevées, a trouvé qu'elles étaient formées par une tumeur sarcomateuse, et ce diagnostic a trouvé sa confirmation dans la tuméfaction rapide des ganglions cervicaux et dans l'envahissement de l'anneau du cricoïde par la tumeur.

Le larynx, les deux anneaux supérieurs de la trachée et les ganglions tuméfiés furent donc enlevés par la même incision; aucune canule trachéale n'a été employée. Les ganglions du côté droit, au nombre de cinq et dont le plus gros mesurait un pouce et demi de diamètre, adhéraient intimement sur une étendue de deux pouces à la jugulaire interne dont ils furent séparés sans blesser le vaisseau. La trachée a été sectionnée transversalement, au-dessous de la plaie trachéale jusqu'à laquelle la tumeur paraissait s'être étendue. Excepté une toute petite surface du côté droit, l'extrémité inférieure du pharynx en arrière du cricoïde n'était pas envahie par la néoplasie. La plaie a été suturée et a guéri; l'adénite cervicale a complètement disparu. La malade peut maintenant avaler sans peine et parler d'une voix chuchotante. La seule complication a été un suintement à travers l'extrémité supérieure de la plaie, tout près de l'os hyoïde, suintement qui s'était formé après l'enlèvement des sutures, mais la plaie s'est bientôt complètement fermée.

Le travail de la malade dans une atmosphère surchauffée et les attaques répétées d'amygdalite parlaient en faveur du diagnostic d'une infiltration sous-glottique; mais, d'autre part, le larynx n'était pas atteint. Quand nous vîmes que l'affection n'était pas d'origine inflammatoire, nous pensâmes qu'il devait s'agir d'un adénome thyroïde infiltré. C'est en nous appuyant sur cette hypothèse et le désir de savoir le résultat de l'examen microscopique, que nous avons enlevé toutes les masses ayant rempli l'anneau cricoïde.

Le larynx a été présenté tel qu'il avait été au moment de l'extirpation, moins les ganglions infiltrés et les muscles extrinsèques qui ont été enlevés. L'intérieur du cartilage cricoïde était rempli d'une nouvelle tumeur dont la surface était maintenant couverte d'ulcérations occasionnées par les manipulations pendant l'ablation de la tumeur primitive extirpée un peu avant. La face postérieure des cartilages aryténoïdes avait un aspect normal. La tumeur ne s'était pas étendue à travers ces derniers jusqu'au pharynx et n'avait pas déterminé de paralysie des cordes vocales par infiltration des récurrents. L'examen microscopique a montré que la tumeur primitive, ainsi que les ganglions extirpés, étaient formés des

mêmes éléments pathologiques, d'un sarcome à cellules rondes. Il est évident que l'affection a pris naissance au-dessous de la muqueuse limitant le cartilage en dedans et que l'ablation du larynx était le seul traitement possible. La tumeur était certainement de nature maligne, et la récidive doit être considérée comme probable, malgré l'excision large de la néoplasie et des ganglions. Quant au pronostic, il est peut-être plus incertain dans le sarcome que dans le carcinome qui peut offrir parfois quelque espoir de guérison.

M. le Président exprime l'espoir que M. Spencer présentera de nouveau la malade à la Société. Il croit que les deux cas sont rares.

M. Bowlley propose de renvoyer les pièces anatomiques au Comité des tumeurs morbides.

M. E.-C. Stabb. — **Cas laryngé pour diagnostic? Affection maligne bilatérale** *(Laryngeal case for diagnosis? Bilateral malignant disease).*

Femme de cinquante-six ans; nombreuse famille d'enfants tous bien portants. Pas d'antécédents héréditaires, d'affections malignes, ni de tuberculose. Pas d'histoire ni de manifestation de syphilis. Perte de la voix augmentant progressivement depuis douze mois et gêne de la respiration datant de six mois. Point de douleurs. A l'examen laryngoscopique fait il y a six semaines, peu après l'admission de la malade à l'hôpital Saint-Thomas, on trouve les deux bandes ventriculaires très tuméfiées et se touchant presque sur la ligne médiane. La surface est rouge, tuméfiée, donnant l'apparence d'une infiltration maligne bilatérale. Pas d'ulcérations. Les vraies cordes sont dissimulées par la tuméfaction et ne peuvent être vues. Le côté droit du larynx est complètement fixe, le côté gauche est légèrement mobile pendant les tentatives de phonation. Pas d'adénite; les poumons sont normaux.

La malade a été traitée par des doses progressives d'iodure e potassium pendant une quinzaine de jours, mais son état a pas sensiblement changé; à présent on voit une ulcération la face médiane de chaque masse placée en avant des bandes entriculaires.

M. W. Hill a observé un cas d'adéno-fibrome chez un homme âgé, qui ressemblait exactement à celui rapporté par l'auteur.

M. Bowlley pense qu'il s'agit ici d'une affection maligne.

M. Ball. — **Ulcération de la bouche d'origine suspecte** *(Ulceration of the mouth of doubtful origin).*

Il s'agit d'une sœur de charité, âgée de vingt-cinq ans, et venue le 21 juillet dernier se plaindre de douleurs de la bouche qui existaient depuis onze mois. A la partie postérieure de la face interne de chaque joue, on voit une plaque érodée mesurant de 3/4 à 1 pouce de diamètre, à surface rouge, avec bords sinueux et irréguliers formés par une mince ligne d'épithélium macéré. L'affection a débuté par le côté droit et deux mois après, le côté gauche a été également pris. De temps à autre, le mal s'exacerbait et causait à la patiente de violentes douleurs en mangeant. Ceci durait ordinairement une semaine, après quoi survenait un mieux pendant une quinzaine de jours. Durant les trois ou quatre mois qu'elle se trouva en observation, les plaques variaient de volume, devenant tantôt plus grosses, tantôt plus petites; en dehors de cela, on ne constatait aucune amélioration. Comme traitement on ordonna des gargarismes (borax, chlorate de potasse et acide borique); les plaques étaient badigeonnées à l'acide chromique et touchées ensuite au nitrate d'argent. On suppose une affection de nature herpétique ou pemphigoïde, mais on n'observe ni vésicules ni pustules. On va essayer un traitement arsénical. La langue de la malade présente tous les caractères ordinaires de la soi-disant langue géographique. Il paraît que cet état de la langue remonte à l'enfance de la patiente.

M. le Président a présenté un cas analogue à la Société clinique et aucun diagnostic précis n'a pu être porté.

M. Jobson Horne. — **Affection de l'amygdale, du voile du palais, du pharynx et du larynx du côté gauche simulant la syphilis et survenue au cours d'une tuberculose pulmonaire** *(Disease of the tonsil, loft palate, pharynx and larynx on the left side syphilitic in apparance occuring in the course of pulmonary tuberculosis).*

La malade, femme mariée et âgée de vingt-huit ans, souf-

frait depuis quatre ou cinq mois de maux de gorge. L'amygdale gauche était détruite par le processus morbide qui était encore actif et en voie d'attaquer les tissus adjacents. Il y avait une parésie de la moitié gauche du voile du palais qui était fortement enflammé. La paroi postérieure du pharynx, en haut et en bas, était parsemée d'ulcérations. La moitié gauche du larynx était infiltrée et les cordes immobiles. Une sécrétion purulente coulait des fosses nasales, dont la gauche était partiellement et la droite complètement obstruée par des polypes.

Comme antécédents, il y avait à noter ceci : la malade provenait d'une famille tuberculeuse, elle l'était elle-même et un de ses enfants est mort de tuberculose. A l'examen du thorax, on trouvait des signes manifestes d'une tuberculose active dans le lobe supérieur droit. Elle est restée mariée onze ans et a eu deux enfants. Elle a fait une fausse couche il y a dix-huit mois, et depuis ses cheveux sont tombés. Durant les deux dernières années, elle toussait constamment, avait de légères hémoptysies et son état général s'est altéré.

Sans vouloir nier absolument que l'état de l'amygdale pouvait être dû à la syphilis, M. Horne a été pourtant d'avis que la lésion laryngée était d'origine tuberculeuse. Il a présenté ce cas dans l'espoir que le diagnostic sera plus exactement différencié avant qu'on ait institué un traitement.

M. Clifford Beale pense qu'il s'agit d'un cas de nature tuberculeuse.

M. Dundas Grant. — **Un cas d'affection maligne de la glande thyroïde** *(A case of malignant disease of the thyroïde gland).*

La malade est une femme de cinquante-sept ans, souffrant depuis deux mois d'une gêne de la respiration et d'une raucité de la voix depuis environ quatre semaines. La glande thyroïde est très hypertrophiée, surtout son lobe droit qui, bien que se déplaçant pendant la déglutition, est moins mobile que le larynx. Ce dernier est considérablement déplacé à gauche. A l'examen laryngoscopique, on trouve les cordes vocales parfaitement normales.

La malade est restée en observation un mois, durant lequel elle prenait de l'iodure de potassium et appliquait à la tumeur des tubes froids de Leiter. Ces derniers, au dire de la malade, lui ont apporté un léger soulagement; mais, en réalité, on ne constate aucune diminution dans le volume de la glande. Celle-ci a déterminé une légère sténose trachéale, et l'hypertrophie des ganglions lymphatiques, devenue très marquée, est venue confirmer le premier diagnostic.

M. Bowlley a observé deux cas analogues : le diagnostic n'est pas douteux; il considère une intervention comme impossible.

Trivas.

ANALYSES DE THÈSES

Étude sur les divers moyens de défense de la cavité nasale contre l'invasion microbienne, par le Dr René Piaget.

L'auteur débute par un chapitre très complet d'anatomie des fosses nasales et il insiste sur la présence des vibrisses, de l'épithélium à cils vibratiles, du tissu adénoïde décrit par Zukerkandl, qui jouent un rôle important contre l'envahissement microbien. De même, à la sensibilité exquise de la muqueuse sont dus certains actes d'expulsion réflexe. On voit, à la lecture de l'historique, combien sont grandes les divergences de vues qui séparent les observateurs. La plupart estiment que le nez est un véritable nid à microbes : ce qui, d'après l'auteur, tient à une chose, c'est que les bactériologistes ont négligé d'établir une division dans les fosses nasales. Il a eu, en effet, par ses expériences personnelles, des résultats très différents quand il a fait des prises de mucus dans le vestibule, dans le quart antérieur ou dans la partie profonde des fosses nasales. Les premières donnant toujours des colonies microbiennes, les deuxièmes moins fréquemment, les troisièmes ne produisant rien. D'autre part, après lavage du vestibule à l'eau bouillie, il a recueilli du mucus sur 15 sujets différents n'ayant pas de muco-pus. Sur 33 cultures, 24 sont restées stériles, 4 ont présenté 3 colonies, 2 en donnèrent l'une 11, l'autre 25,

une autre cultiva abondamment. De plus, sur 38 ensemencements de mucus nasal du chien, 15 ne montrèrent aucune trace de colonies. L'expérience de Thompson et Henben est d'ailleurs convaincante, l'air de la cavité rétro-nasale étant aspiré à l'aide d'un tube de verre recourbé et passé derrière le voile du palais, le bouillon dans lequel il barbote reste stérile.

Mais Wurtz et Lermoyez ont établi d'une façon précise le rôle bactéricide du mucus nasal sur la bactéridie charbonneuse; d'ailleurs, les autres mucus de l'organisme ont des propriétés bactéricides que, tout récemment, on a mis en lumière: tels le mucus vaginal des femmes enceintes, les larmes, le mucus de l'oreille moyenne (Lannois), le suc gastrique. Aussi l'auteur a-t-il jugé à propos de rechercher l'action du mucus nasal sur différents microbes. Son humeur, dont il a excité la sécrétion par de petits tampons d'ouate stérilisés, recueillie aseptiquement, est ensemencée, et il a constaté que, *in vitro*, la propriété bactéricide du mucus étant absolue pour le bacille anthracis est aussi très intense pour le Lœffler, assez marquée pour le streptocoque et le staphylocoque, enfin son intensité est bien moindre pour le coli, le pyocyanique, le bacille d'Eberth.

Conclusion : ces faits expliquent, d'une part, l'innocuité des opérations intra-nasales, et, d'autre part, les conséquences parfois si graves de l'obstruction nasale. (Thèse de Paris, 1896, Steinhel, éditeur.)

LIARAS.

REVUE GÉNÉRALE ET ANALYSES

NEZ ET PHARYNX NASAL

Un cas fatal de sarcome du nez (*A fatal case of sarcoma of the nose*), par le Dr W. SCHEPPEGRELL.

Un homme de cinquante-six ans se présente le 10 mai 1893 à la consultation du Throat Hospital de New-Orleans pour une obstruction de la narine gauche. A la rhinoscopie antérieure on trouve la fosse nasale du même côté remplie par une masse d'aspect granuleux, sessile, provenant du cartilage quadrangulaire et saignant au moindre toucher. Du côté droit, la cloison

est partiellement occupée par une masse similaire, mais aucune communication n'existe entre les deux fosses. La néoplasie n'est pas visible à la rhinoscopie postérieure. Une petite parcelle en a été enlevée à l'anse froide, et l'ablation fut suivie d'une hémorragie abondante.

Huit jours après, le malade revient pour la seconde fois, et l'on constate que, pendant ce court laps de temps, la tumeur a fait de rapides progrès : os propres ramollis, narines dilatées. Une intervention est jugée nécessaire, et il est décidé de procéder à l'ablation de la néoplasie par une opération externe. Le malade, ayant promis de revenir de lendemain, ne reparaît pas pendant quatre mois et demi. Durant cette longue absence, l'affection poursuit rapidement sa marche envahissante : front et sinus frontaux dilatés, os propres du nez complètement détruits (toute cette partie est recouverte par une tumeur molle s'étendant antérieurement des deux côtés de la face), les fosses nasales sont obstruées par la néoplasie visible dans le naso-pharynx, à la rhinoscopie postérieure. Le malade est épuisé et présente un aspect cachectique. Vu le mauvais état général du sujet et le degré avancé de la maladie, le cas a été maintenant jugé inopérable. Le patient succombe dix jours après. L'examen microscopique de la tumeur a montré que celle-ci était un sarcome à cellules rondes. (*The Laryngoscope*, août 1896.)

TRIVAS.

Un cas d'imperforation nasale congénitale *(Angeborene Verwachsung der Nasenöffnungen)*, par le Dr G. LIEBE.

Le malade, âgé de dix-huit ans, est atteint d'une obstruction nasale qui date de sa naissance. A l'examen du nez, on trouve, au lieu des deux ouvertures antérieures, une petite cavité en forme d'entonnoir s'enfonçant dans une profondeur de 1cm 1/2 dans chaque fosse nasale. Chacune de ces cavités est munie à son sommet d'une ouverture laissant à peine passer la tête d'une épingle. Le malade est rachitique et son aspect général est celui d'un individu atteint de végétations adénoïdes. Mais ce qui est surtout caractéristique chez lui, c'est la disposition et la forme de ses dents. Sur le maxillaire supérieur, on trouve les incisives médianes normales, sauf une légère incurvation

de leur bord tranchant. Immédiatement après, on trouve deux petites dents, ayant la forme de canines, et suivies de prémolaires très cariées. Un peu plus en avant, au niveau des prémolaires, on trouve les incisives latérales qui, d'après les renseignements fournis, ne seraient apparues que récemment. Sur le maxillaire inférieur, les deux incisives gauches sont petites, les incisives droites empiètent l'une sur l'autre. La mâchoire inférieure est très proéminente.

On incise de chaque côté les membranes qui obstruent les fosses nasales. Il s'écoule une grande quantité d'un liquide séro-purulent. L'écoulement dure plusieurs jours et nécessite des douches nasales. La dilatation est opérée tantôt au moyen de drains, tantôt à l'aide de différents dilatateurs.

Voici quel est actuellement l'état du malade : à gauche, l'ouverture présente les dimensions d'un crayon ordinaire; à droite, au contraire, elle n'est plus représentée que par une fente étroite. La respiration est toutefois suffisante, tant que le malade ne fait pas d'efforts exagérés. La sécrétion a diminué, la voix présente un timbre nasal. En somme, le résultat, sans être brillant, peut être considéré comme assez satisfaisant.

L'auteur croit que c'est l'obstruction nasale qui est la cause principale de l'anomalie des maxillaires et de la dentition que présentait ce malade. On pourrait en rendre responsable le rachitisme, mais on sait que ce dernier atteint presque exclusivement le maxillaire inférieur. (*Monats. f. Ohrenheilk.*, 4, 1896.)

Dr Jankelevitch, de Bourges.

Deux cas intéressants d'affections nasales *(Two interesting nasal cases)*, par le Dr Elwood Matlack.

1° *Chancre syphilitique du nez.* Ce cas concerne un gardien de prison qui, de par sa profession, venait en contact journalier avec les classes inférieures de la population. Depuis quelque temps il présente une légère sécrétion de la fosse nasale droite teintée quelquefois de sang; un peu plus tard la respiration devint difficile du même côté. A l'examen on trouve un ulcère à bords infiltrés occupant la partie antérieure du cornet inférieur et s'étendant le long de la surface interne de l'aile du nez jusqu'à la réunion de la peau et de la muqueuse.

L'ulcère était recouvert d'une croûte qui, jointe à l'infiltration, détermina une obstruction complète de la fosse nasale. Le traitement stimulant ordinaire reste sans résultat. L'ulcère s'étend et provoque une tuméfaction des ganglions sous-maxillaires et une proéminence considérable de la surface externe du nez. Il devient bientôt phagédénique et craignant une perforation externe, l'auteur administre au malade de grandes doses de mercure dont l'effet se fait immédiatement sentir et qui amène la disparition de l'ulcération dans l'espace de trois à quatre semaines.

2° *Kyste du nez.* Le cas a été traité par l'auteur, il y a deux ou trois ans pour un catarrhe nasal obstructif, avec bourdonnements et surdité à gauche. Le cornet de la fosse nasale gauche était hypertrophié et la voûte du pharynx couverte de croûtes. Quelques mois après la dernière intervention, le malade commença à se plaindre de douleurs localisées à l'os malaire et au rebord inférieur de l'orbite gauche, et accompagnées d'une sécrétion nasale limitée à la narine gauche. A l'examen on trouve une large masse ressemblant à un myxome et insérée sur le bout postérieur du cornet inférieur; à la rhinoscopie postérieure on voit cette masse s'étendre jusqu'à la trompe d'Eustache. L'exploration de la masse à l'aide d'une sonde donne lieu à la rupture d'une des loges du kyste et on provoque ainsi l'écoulement d'une quantité considérable de liquide. Ablation au moyen de l'anse; tout le contenu du kyste s'écoule pendant l'opération. Il s'agissait dans ce cas d'un kyste multiloculaire dont la structure ne ressemblait nullement à celle d'un polype. L'opération fut suivie de la disparition complète de tous les symptômes. (*The New-York Journ.*, 10 oct. 1896.)

TRIVAS.

Nécrose du sphénoïde, par le Dr FOUCHER, de Montréal.

L'auteur rapporte l'observation d'une jeune fille qu'il put suivre pendant sept années consécutives, syphilisée quatre ans auparavant, à l'âge de quinze ans. Cette jeune fille présentait, au moment où elle se soumit pour la première fois à un examen de la gorge, un séquestre volumineux des fosses nasales, une destruction presque complète du palais mou et

des ulcérations profondes au niveau des amygdales et du pharynx.

Soumise à un traitement énergique spécifique, elle vit son séquestre s'éliminer quelques semaines après le début de ce traitement. La chute du séquestre s'accompagna d'une hémorragie assez abondante pour provoquer une syncope. Malgré la continuation intus et extra du traitement, la malade présenta, dans la suite, des ulcérations multiples sur les téguments et sur la langue; ce dernier organe fut bientôt réduit en un cordon noueux du diamètre du pouce. Peu à peu l'émaciation arriva, et la malade mourut sept ans après l'élimination de ses cornets et de son sphénoïde. (*Rev. internat. de rhinol., etc.*, n° 10, octobre 1896.) Dr Brindel.

LARYNX ET TRACHÉE

Érithème noueux trachéal *(Erithema nodosium trachealis)*, par le Dr Georges F. Cott.

Sous ce titre l'auteur désigne non pas une entité morbide, mais un ensemble de symptômes importants qui, s'ils viennent à accompagner cette dermatose particulière, peuvent facilement être méconnus et avoir les suites les plus funestes. Dans la plupart des maladies de la peau, les lésions des muqueuses affectent rarement une allure grave; il n'en est pas de même de l'érythème noueux dont la localisation dans la trachée peut causer des troubles d'une gravité exceptionnelle et mettre en danger la vie du malade, comme le montre l'observation de M. Cott.

Il s'agit d'un homme de trente-cinq ans, antérieurement bien portant, mais atteint depuis une dizaine de jours, aux jambes et aux avant-bras, d'une éruption de nature suspecte à laquelle le malade n'a guère fait attention. Quelques jours plus tard, il fut pris de maux de gorge et d'une gêne de la respiration qui augmentait rapidement d'intensité et déterminait des accès de suffocation ayant fait penser à une obstruction laryngée. Mais à l'examen du larynx on ne trouva en dehors d'une légère laryngite avec œdème des fausses cordes, rien d'anormal qui ait pu expliquer les troubles graves et l'état asphyxique du patient. Il devint évident que la lésion siégeait

dans la trachée. On résolut de faire de l'intubation et on introduisit un tube d'enfant de douze ans qui se heurta à un obstacle profondément situé dans la trachée ; les tentatives furent renouvelées avec des tubes de dimensions diverses et à plusieurs reprises, mais chaque fois avec le même insuccès. L'état du malade s'aggrava rapidement, et il fut décidé de pratiquer une trachéotomie. Mais pendant qu'on transportait le malade dans la salle d'opération, il tomba en syncope et perdit connaissance : la respiration s'arrêta presque et le pouls devint extrêmement faible. L'auteur ouvrit alors la trachée en un seul temps et écarta les bords de l'incision avec le doigt pour adapter la canule. Trente secondes après on entendit une faible inspiration, bientôt suivie d'une autre, et, au bout de quelques minutes, la respiration s'établit plus ou moins régulièrement. La canule a été enlevée le quatrième jour après l'opération et la guérison suivit un cours normal.

En l'absence de toute cause d'obstruction laryngée ayant pu donner la raison de ces redoutables accidents et prenant en considération l'éruption cutanée dont le malade était porteur depuis quelque temps, on diagnostiqua un érythème noueux qui, comme on le sait, attaque souvent les muqueuses buccale et pharyngée, mais dont on ne connaît pas encore de cas où la trachée ait été également envahie. (*The med. and surg. Report.*, 15 août 1896.) TRIVAS.

Le cancer du larynx et son traitement opératoire *(Beiträge zur Operation der Kehlopfkrebses)*, par le Dr W. HANSBERG.

L'auteur donne une statistique de 154 cas de cancer du larynx ayant subi une des quatre opérations suivantes :

a) Extraction endolaryngée ;

b) Laryngotomie, avec excision des parties molles ;

c) Laryngotomie, avec résection des cartilages et excision des parties molles ;

d) Extirpation totale du larynx, avec ou sans ablation des annexes malades.

D'après l'âge, les malades se distribuent de la façon suivante :

20 à 29 ans.	3 cas
30 à 39 —	13 —

40 à 49 ans.....	34 cas
50 à 59 —	57 —
60 à 69 —	25 —
70 à 79 —	9 —

Dans 13 cas l'âge des malades n'est pas indiqué.

Sur les 154 malades, il y a eu 123 hommes, 29 femmes. Dans 2 cas, le sexe n'est pas indiqué.

L'extraction endolaryngée a donné 4 guérisons (22,22 %); la laryngotomie, avec excision des parties molles, 7 guérisons (16,66 %); la laryngotomie, avec résection des cartilages et excision des parties molles, 9 guérisons (13,46 %), et, enfin, l'extirpation totale du larynx a fourni 3 guérisons (10 %). Ce qui fait en tout 23 guérisons ou 14,93 %.

Les cas de mort constituent 0 % dans l'extraction endolaryngée, 19,23 % dans les laryngotomies, 20,37 % dans les résections, et, enfin, 20 % dans l'extirpation. Mortalité moyenne : 17,53 %.

En déduisant de ces 154 cas 15 observations que renferme la statistique de Scheier, citée plus haut, il reste 139 cas, avec 19 guérisons (13,67 %) et 25 morts (17,98 %).

Voici maintenant les résultats de deux statistiques antérieures : celles de Scheier et de Wassermann.

La première embrasse 104 cas, avec 6 guérisons (5,77 %) et 22 morts (21,15 %).

La seconde, qui renferme 176 cas d'extirpation partielle ou totale, donne 12 guérisons (6,82 %) et 78 morts (44,32 %).

En comparant à ces deux statistiques celle de l'auteur, on voit donc que le nombre de guérisons a doublé pendant ces dernières années, et que le nombre de cas de mort a considérablement diminué. L'augmentation des cas de guérison porte surtout sur les opérations conservatrices, tandis que l'extirpation totale n'a fourni, comme nous l'avons vu, que 3 guérisons. Les guérisons obtenues par les opérations conservatrices ont d'autant plus de valeur que les malades n'étaient pas obligés de porter une canule permanente, et ont recouvré, quoique à un degré moindre, la fonction du larynx.

Il s'est opéré dans ces dernières années un revirement complet dans les idées relatives au traitement du larynx.

L'extirpation totale, qui marchait en tête des statistiques antérieures, n'a été pratiquée dans celle de l'auteur que dans 1/5 des cas; les malades ayant subi cette opération ne forment que 19,48 % contre près de 55 % de la statistique de Scheier et 67 % de celle de Wassermann. Les opérations moins radicales sont, au contraire, quatre fois plus nombreuses dans les cas récents que dans les cas anciens.

En terminant, l'auteur exprime l'espoir que l'opération du cancer du larynx pourra un jour prendre place à côté des opérations les plus sûres, pour peu que le diagnostic soit posé à temps et qu'on ne tarde pas à faire une intervention chirurgicale. (*Archiv. f. Laryngol. und Rhinol.*, V, 1896.)

Dr Jankelevitch, de Bourges.

Paralysie motrice du larynx *(Motor paralysis of the larynx)*, par le Dr M. Cassy.

On sait que les nerfs laryngés inférieurs (récurrents) innervent tous les muscles du larynx, excepté les crico-thyroïdiens et les deux petits muscles dépresseurs de l'épiglotte. Ces derniers sont innervés par les nerfs laryngés supérieurs. On sait, en outre, que les nerfs laryngés supérieurs et inférieurs sont des branches du pneumo-gastrique et reçoivent leurs filaments moteurs des nerfs spinaux accessoires. Nul doute que ces nerfs renferment aussi des fibres sensitives; mais, au point de vue pratique et clinique, on peut les considérer comme des nerfs purement moteurs.

Quant à la paralysie des muscles du larynx, l'auteur l'a vue survenir une fois par lésion du plancher du quatrième ventricule et du bulbe où les nerfs du larynx prennent naissance. Dans deux cas, la paralysie était survenue par lésion périphérique de ces nerfs, enfin dans deux autres cas, il y avait relâchement des muscles du larynx à la suite de l'hystérie, ce qui les rendait incapables de réagir à l'influx nerveux.

L'auteur admet encore, comme cause de la paralysie des muscles du larynx, certaines conditions anormales empêchant leur contraction.

Une lésion centrale ne peut pas provoquer une paralysie unilatérale puisque les nerfs se rendant aux deux moitiés du

larynx proviennent de trous qui ont une origine centrale commune. Une lésion ou une compression périphérique des deux récurrents peut bien occasionner une paralysie bilatérale étendue, mais le fait doit en être rare.

Ce sont les lésions centrales qui constituent la cause la plus commune des paralysies laryngées bilatérales. (*New-York med. Journ.*, 26 septembre 1896.) TRIVAS.

OREILLES

Contribution à l'étude clinique et anatomo-pathologique de la tuberculose de l'oreille moyenne et de l'oreille interne (*Klinische und pathologisch-anatomische Beiträge zur Tuberculose des mittleren und inneren Ohres*), par le Dr V. BARNICK.

On connaît beaucoup de cas de tuberculose de l'oreille moyenne et de l'oreille interne concernant des sujets atteints de tuberculose pulmonaire et chez lesquels l'infection auriculaire a eu lieu par la trompe d'Eustache. L'auteur rapporte aujourd'hui cinq observations de malades chez lesquels la tuberculose de l'oreille est survenue à la suite d'une infection générale de l'organisme par la voie sanguine. La plupart de ces observations concernent des enfants scrofuleux âgés de deux à six ans, dont les poumons ne présentaient pas la moindre trace d'infection tuberculeuse et chez lesquels le point de départ de l'infection générale a été fourni par la muqueuse de l'appareil digestif.

Ce qui différencie l'otite tuberculeuse de l'otite aiguë simple, c'est le début indolore de l'affection. Ce qui attire l'attention du malade, c'est, avec de légers bourdonnements, une diminution rapide de l'ouïe et l'apparition d'une sécrétion fluide, purulente. L'absence de douleurs trouve son explication dans la dégénérescence caséeuse de nombreux nodules isolés, dont la multiplicité explique la production de plusieurs perforations sur le même tympan. L'apparition de douleurs dans une phase ultérieure de l'affection doit être attribuée à une infection mixte.

La diminution de l'ouïe tient aux obstacles dont l'appareil de transmission devient le siège. Il se produit en effet très rapidement une infiltration prononcée de toute la muqueuse de la

caisse, infiltration accompagnée d'une dilatation vasculaire énorme et suivie à bref délai d'une dégénérescence caséeuse des foyers tuberculeux isolés, avec production de tumeurs. La tuméfaction de la caisse survient avant la perforation du tympan et se localise surtout à la voûte et aux niches des deux fenêtres.

La perforation du promontoire et des deux fenêtres contribue à l'extension du processus aux espaces péri et endolymphatique de l'oreille interne. Les troncs de l'acoustique et du facial, les veines de l'aqueduc, sont envahis à leur tour, et les bacilles vont infecter le cerveau et ses enveloppes. Après destruction carieuse du plancher de la caisse, l'infection envahit le bulbe de la veine jugulaire, l'artère carotide commune.

La forme aiguë de la tuberculose de l'oreille est plus rare que sa forme chronique.

La question de savoir si, dans les cas de tuberculose de l'oreille, l'infection du temporal est consécutive à celle de la caisse, ou si le premier peut aussi bien être le siège de foyers primitifs que la seconde, cette question n'est pas encore définitivement tranchée. On peut toutefois admettre une infection primitive du temporal, lorsque le malade présente plusieurs autres foyers de tuberculose osseuse, et que le temporal lui même est le siège de plusieurs séquestres isolés, caséifiés. Dans ce dernier cas on peut admettre que les bacilles, apportés par la circulation, ont été déposés simultanément dans la caisse et dans le temporal, et que le processus tuberculeux a évolué parallèlement dans les deux portions de l'oreille moyenne. L'auteur croit que la plupart des cas de tuberculose primitive du temporal sont en effet d'origine métastatique. Le point de départ a lieu le plus souvent dans les ganglions mésentériques et médiastinaux ayant subi la dégénérescence caséeuse. (*Archiv. f. Ohrenheilk.*, mars 1896.) Dr JANKELEVITCH, de Bourges.

Un cas de fracture de la voûte du crâne, accompagnée d'une sécrétion séreuse de l'oreille gauche simulant une fracture de la base. Autopsie. Arachnoïdite traumatique aiguë *(Fracture of vault of skull with a servus discharge from the left ear simulating fracture of the base. Necropsy. Acute traumatic arachnoitis)*, par le Dr J.-K. WATSON.

Un enfant de deux ans tombe d'une balançoire et se fait

à la partie antérieure de la voûte du crâne une blessure qui lui fait perdre connaissance. Il revient à lui au moment de son admission à l'hôpital et de son oreille gauche s'écoulait une sécrétion séreuse, teintée de quelques gouttes de sang. La région de la fontanelle antérieure était légèrement gonflée.

Bientôt après son admission, l'enfant commença à vomir et les vomissements, accompagnés d'une grande surexcitation, ont persisté jusqu'à la mort, survenue en moins de quatre jours après l'accident. La sécrétion séreuse, devenue tout à fait claire, persista également jusqu'à la mort. La température est restée tout le temps normale. Quelques contractions convulsives des jambes, suivies d'un assoupissement, ont été observées quelques heures avant la mort.

A l'autopsie on trouva le crâne fracturé en fissure dans la région de la fontanelle antérieure. Dans un point correspondant au siège de la fracture, il y avait une légère extravasation sanguine à la surface externe de la dure-mère. Un foyer d'arachnoïdite a été découvert dans l'espace interpédonculaire; il s'étendait de chaque côté jusqu'à la scissure de Sylvius.

Pour expliquer l'apparition de la sécrétion séreuse dont l'oreille gauche a été le siège, l'auteur suppose que, dans quelques cas, même dans des conditions normales, l'arachnoïde peut envoyer des prolongements se rendant au méat auditif interne. (*British med. Journ.*, 19 sept. 1896.) TRIVAS.

De la surdité consécutive aux oreillons *(Ueber Munckstaubheit)*, par le Dr F. ALT, de Vienne.

Il s'agit d'une fillette âgée de douze ans, qui a été atteinte d'oreillons il y a huit jours. Son ouïe a diminué dès le premier jour de sa maladie, et, deux jours après, elle était complètement sourde. Elle éprouve, en outre, des vertiges et des bourdonnements. A l'examen, on trouve le tympan normal à droite, détruit à gauche (la destruction du tympan gauche est due à une otorrhée qui existe depuis deux ans). Le diapason placé sur le vertex est entendu, pendant un intervalle très court, dans toute la région de la tête. La conductibilité aérienne est complètement abolie. La perception du diapason placé tantôt sur l'une, tantôt sur l'autre apophyse mastoïde, est également

très courte. On ordonne l'iodure de potassium à l'intérieur et une série de quinze injections de pilocarpine. On recommande des exercices auditifs. L'enfant est revue un mois plus tard. La voix haute est entendue à gauche à la distance de 30 centimètres; à droite, les sons K, U, A, ne sont entendus que lorsqu'ils sont prononcés à l'oreille même et d'une voix haute.

Deux mois et demi plus tard, l'ouïe est de 1 mètre à gauche et de 30 centimètres à droite pour la voix; l'épreuve de Weber ne donne pas de résultats nets; le Rinne est *négatif* des deux côtés, la conductibilité osseuse est prolongée. Les sons graves sont mieux perçus que les sons aigus. (*Monats. f. Ohrenh.*, n° 12, 1896.)

Dr JANKELEVITCH, de Bourges.

NÉCROLOGIE

Dr CORRADO-CORRADI

La science italienne vient de perdre un de ses plus jeunes et un de ses plus brillants représentants. Le Dr Corrado-Corradi est mort à Turin le 27 décembre 1896, des suites d'une néphrite. Né en 1859, il fit ses études médicales à l'Institut Royal de Florence, où il fut reçu docteur en 1883. De bonne heure il se consacra à l'étude de la laryngo-rhino-otoiatrie et après un séjour d'un an à Vienne, il retourna dans sa ville natale, où il fonda une clinique libre des maladies des oreilles, du nez et du larynx, une des premières en Italie. Toujours avide d'apprendre et de se perfectionner, il va passer en 1890 un semestre dans les cliniques de Paris et, à son retour, il est nommé chef de la section oto-rhino-laryngologique à l'hôpital Majeur de Vérone. Nouveau voyage à Vienne en 1895. En 1896 il est élu membre correspondant de la Société française d'otologie, rhinologie et laryngologie, et quelques mois plus tard il est appelé par un décret royal aux fonctions d'agrégé libre, pour enseigner la spécialité à l'Université de Turin.

Il suffit de lire les lettres adressées à sa famille par les sommités médicales de l'Italie et de l'étranger, pour se rendre compte des sympathies dont le défunt jouissait auprès de ses confrères et de tous ceux qui ont eu l'occasion de le connaître.

La liste de ses travaux comprend cinquante numéros concernant les sujets les plus variés de la spécialité et publiés dans les périodiques italiens et étrangers.

Bordeaux. — Imp. G. GOUNOUILHOU, rue Guiraude, 11.

18e ANNÉE. N° 11. 13 MARS 1897.

REVUE HEBDOMADAIRE
DE
LARYNGOLOGIE, D'OTOLOGIE
ET DE RHINOLOGIE

DE L'HYPERTROPHIE DES AMYGDALES

Par M. MAGNAN, externe des hôpitaux.

Généralités. — Nous avons eu l'occasion d'observer, sur une totalité de 1,980 malades nouveaux venus à la clinique de M. le Dr Moure (du 1er novembre 1895 au 31 octobre 1896), soit pour affections de la gorge (802), soit pour affections auriculaires (1,178), une série de 88 malades porteurs d'hypertrophies des amygdales, parmi lesquels 44 ont été l'objet d'une intervention chirurgicale.

Si l'on s'en tient aux chiffres, le nombre des amygdalotomies paraît relativement peu considérable. Cependant, l'inutilité de certaines opérations est démontrée si l'on considère, d'une part, les causes de certaines hypertrophies, et, d'autre part, la facilité avec laquelle elles peuvent rétrocéder sous l'influence d'un traitement approprié.

Nous ne nous arrêterons pas à indiquer quelles sont les transformations histologiques, la structure nouvelle que l'hypertrophie imprime à la tonsille; nous devons étudier surtout la cause qui l'a fait naître, les symptômes physiques et fonctionnels qui la caractérisent, le pronostic qu'ils entraînent et le traitement à instituer suivant le cas.

Étiologie. — 1° Causes prédisposantes. — *L'âge* a une nportance incontestable, et on est d'accord pour reconnaître ue c'est surtout dans l'enfance et la première jeunesse que

se présentent les hypertrophies. D'ailleurs, l'étude de la statistique que nous avons faite est curieuse à cet égard. Nous y relevons jusqu'à dix-huit ans 58 cas, dont 24 appartiennent à des enfants de trois à six ans; 14 à des enfants dont l'âge est compris entre dix et douze ans; enfin, 20 pour des adolescents de quatorze à dix-huit ans environ. Comme âges extrêmes, nous notons un an et cinquante-six ans, en passant uniformément, par tous les intermédiaires, au-dessus de vingt ans.

L'influence du *sexe* est moins prouvée, et c'est une proportion à peu près égale pour les hommes et les femmes, que nous retrouvons. Enfin, nous n'avons pas recherché dans les *professions* des malades, ou de leurs parents, une cause prédisposante au développement de leurs hypertrophies.

Les saisons ont été incriminées à juste titre, surtout la saison d'hiver, et si nous observons à ce point de vue notre statistique, nous apprenons que les mois qui fournissent le plus fort contingent, sont les mois d'hiver, et surtout les mois d'octobre-novembre et février-mars, c'est-à-dire ceux qui correspondent aux changements de saisons.

L'hérédité paraît jouer un rôle très effacé dans le développement des hypertrophies tonsillaires; d'ailleurs, les renseignements à cet égard manquent de précision, l'interrogatoire des malades ou des parents ne donnant aucun résultat positif.

On peut enfin ajouter à ces différentes causes le lymphatisme et la syphilis, car chez des sujets débilités, ou atteints de tares diathésiques, on observe parfois, sans autre cause appréciable, une hypertrophie assez considérable des amygdales.

2° Causes déterminantes. — *a) Directes.* — Ce tissu, de consistance molle, spongieuse, arrêtant à leur passage les poussières, les déchets de toute sorte, les milliers de microbes qui prennent position à sa surface, offre à l'inflammation un terrain prédisposé.

Maladies locales. — L'hypertrophie n'est pas primitive; le plus souvent, elle a été précédée d'une ou plusieurs amygdalites ou angines tonsillaires, avec ou sans fièvre, intéressant totalement et exclusivement le tissu propre de la tonsille. Tantôt c'est le *processus inflammatoire* qui prédomine; la

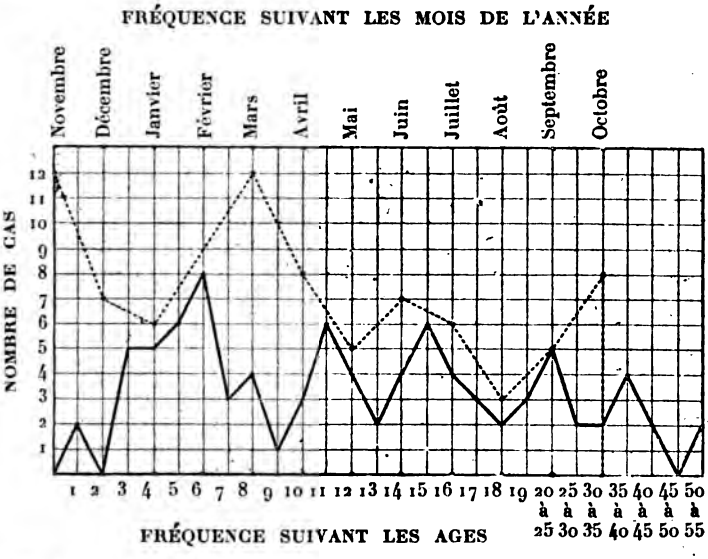

Graphique représentant le nombre des cas d'hypertrophies suivant l'âge et suivant les diverses époques de l'année. (Constitué d'après les renseignements pris sur les cahiers d'inscription des malades.)

glande augmente de volume pendant quelques jours, elle paraît rouge et non rosée, sa vascularisation s'accentue, puis tout rentre dans l'ordre. L'hypertrophie est transitoire. Quelquefois, cependant, on la voit persister d'emblée. Mais que l'inflammation se produise, et bientôt l'organe ne rétrocède plus, malgré la disparition des phénomènes morbides, et l'hypertrophie est constituée.

Dans d'autres cas, il s'établit en un point de la surface de l'amygdale une ulcération de forme et de grandeur variables, qui évolue et disparaît sans laisser d'autres traces qu'un

bourgeonnement assez actif pour augmenter le tissu d'une façon anormale. Enfin, on peut avoir affaire à un engorgement des lacunes que possède la tonsille, affectant une forme inflammatoire due à la rétention de certains produits de déchets. D'après Gautier, on est en présence, outre les matières caséeuses, produits normaux, de l'amygdale, dont la sécrétion s'effectue d'une manière exagérée et ne peut plus être excrétée, d'une accumulation de leptothrix algosis foncium, mycosis tonsillaris, leptothrix buccalis, pullulant au sein même des matières séborrhéiques de la glande et déterminant une inflammation qui aboutit à une vaste ulcération ou à une hypertrophie considérable. La première forme a été signalée à maintes reprises à la clinique et consignée sous les noms d'amygdalite ulcéreuse et d'amygdalite lacunaire.

Maladies générales à manifestations locales. — Il est rare qu'un abcès de l'amygdale soit suivi d'hypertrophie. En revanche, dans *certaines maladies générales*, à manifestations locales, on a pu noter un certain degré d'hypertrophie persistant après la disparition des autres symptômes et de la maladie elle-même. C'est le moment de nommer la diphtérie, avec ses plaques confluentes, la typhoïde, la rougeole, la variole et, surtout, la scarlatine, dont l'angine de début laisse parfois un reliquat hypertrophique qui autorise une intervention. La fièvre ourlienne, si curieuse dans ses localisations glandulaires, peut être considérée comme une cause d'hypertrophie, ainsi que la syphilis, dont la tonsille est un des points de prédilection.

b) Indirectes. — L'inflammation n'est pas toujours primitive, elle peut succéder à une irritation due à une affection de voisinage. Le pus d'une otite moyenne, qui s'écoule par la trompe d'Eustache, le catarrhe de la trompe, en sont des causes incontestables. Le catarrhe chronique naso-pharyngien a pu favoriser le développement d'une hypertrophie, et celle-ci compliquer l'affection causale; on pourrait peut-être expliquer ainsi la disparition immédiate d'un catarrhe oculo-

nasal très pénible, analogue au hay-fever, après l'ablation des amygdales, dont le volume avait notablement augmenté (cas de Kegley, *in Revue de laryngologie de Paris*, 1891).

Une cause encore peu connus eet celle qu'on doit attribuer, chez l'enfant surtout, à la présence dans le cavum naso-pharyngien de végétations adénoïdes. Les symptômes fonctionnels qu'on a décrits comme appartenant aux végétations sont identiques à ceux dont on incriminait autrefois les amygdales, bien innocentes le plus souvent, et dont l'ablation n'enlevait aucun caractère à la gêne de la respiration ou au défaut de développement du malade traité.

On sait, en effet, que, chez un enfant porteur de végétations adénoïdes, surtout lorsqu'elles obstruent les choanes, la respiration est difficile, le sommeil est lourd, accompagné de ronflements : la bouche est constamment ouverte, le malade ne respire, en réalité, que par la bouche.

Par suite, la moindre occasion d'inflammation a son importance : c'est l'amygdale qui, la première, reçoit le choc et réagit en s'hypertrophiant. Il n'est pas rare que l'ablation des végétations adénoïdes fasse rétrocéder cette hypertrophie, et le fait s'est présenté souvent depuis qu'Allen, en 1891, l'a signalé pour la première fois. Malgré l'habitude de M. Moure d'opérer d'abord les végétations pour favoriser ainsi la régression de la tonsille, notre maître s'est vu dans l'obligation de pratiquer l'amygdalotomie sur onze sujets chez lesquels l'hypertrophie était toujours aussi accusée plus d'un mois après l'ablation de leurs adénoïdes.

Il faut ajouter que, dans 13 autres cas, cette hypertrophie, due apparemment à la même cause, avait rétrocédé ou diminuait graduellement sans traitement bien actif, depuis le jour où les végétations avaient été enlevées. C'est là un fait très important, sur lequel MM. Coupart et Saint-Hilaire ont déjà attiré l'attention il y a quelques années. On n'y insiste pas assez en général. Nous relevons dans la thèse de Désiré (Paris, 1890) une observation relatant le cas d'un jeune sujet

chez lequel, après avoir enlevé les adénoïdes, on remit l'amygdalotomie à une séance ultérieure, contre l'habitude consistant à réunir les deux opérations dans une même séance. On fut assez étonné, quelque temps après, de retrouver des tonsilles dont l'hypertrophie avait à peu près disparu. A la clinique, où l'on en fait une règle, lorsque ces deux affections sont concomitantes, ce sont d'abord les végétations dont on débarrasse le malade; puis, si l'on ne constate plus tard aucune amélioration de l'hypertrophie, on pratique l'amygdalotomie.

L'acte respiratoire s'effectuant désormais par la voie nasale, l'hypertrophie n'a plus les mêmes raisons de persister et surtout de s'accroître.

En résumé, les amygdales augmentent de volume sous l'influence de causes très diverses, qu'on prévoit et qu'on prévient très rarement. Ces hypertrophies, passagères ou permanentes, peuvent, à un moment donné, par les symptômes objectifs et fonctionnels qui les caractérisent, nécessiter l'emploi d'un traitement particulier, médical ou chirurgical.

Les symptômes fonctionnels consistent surtout dans des sensations douloureuses de constriction quand le malade veut respirer, de gêne dans la déglutition des solides et des liquides, qui passent très difficilement, ainsi que la salive. On a même observé chez quelques malades des nausées et des vomissements réflexes, causés certainement par l'inflammation et l'hypertrophie tonsillaire.

Nous ne parlerons que pour la forme des inflammations reconnaissant la même origine et intéressant par propagation la trompe d'Eustache et l'oreille moyenne.

Lorsque l'inflammation des follicules clos est assez aiguë et qu'elle s'étend aux follicules voisins, on peut noter de l'hypertrophie de l'amygdale linguale et de tout le tissu adénoïde qui tapisse la voûte naso-pharyngienne. D'où retentissement sur la trompe d'Eustache dont les fonctions

sont gênées, et sur la caisse du tympan dont l'air ne se renouvelle pas facilement et dont les déchets ne sont pas expulsés. Ces inflammations secondaires sont donc à redouter, car elles peuvent aboutir à des modifications fâcheuses dans le fonctionnement des organes précités et des troubles de l'audition. Il est rare cependant qu'on en doive faire remonter la cause à l'hypertrophie tonsillaire, qui est le plus souvent limitée au tissu de la glande, et n'a pas grande tendance à favoriser une adénoïdite des follicules des régions voisines. On a même ajouté que l'hypertrophie des amygdales avait un retentissement sur le développement de la cage thoracique. Il est évident que le fait se produit souvent, et nous l'avons constaté maintes fois à la clinique; cependant, ne faudrait-il pas faire la part des choses et reconnaître que la présence chez ces sujets de végétations adénoïdes enlève au rôle joué par les amygdales seules toute son importance? La question est jugée, et l'influence des végétations est autrement sérieuse et décisive. L'ablation tonsillaire ne modifiera que fort peu le développement thoracique, alors que l'ablation des adénoïdes, permettant une circulation naturelle et libre à l'air dans les voies aériennes, amènera une intensité vitale plus considérable, et une nutrition plus complète des tissus.

Pour en terminer avec cet ordre de symptômes, signalons la facilité avec laquelle les inflammations récidivent sur le tissu hypertrophié de la glande, et justifient les interventions radicales.

Signes physiques. — Aspect des tonsilles hypertrophiées. — A l'examen direct, les amygdales se présentent sous divers aspects rendus plus nets par leur hypertrophie et qu'on peut ranger en plusieurs classes, ainsi que l'a fait M. Moure dans un travail paru en 1892.

a) Amygdales pédiculées. — Si l'on abaisse fortement la langue à l'aide d'un instrument et qu'on éclaire vivement le fond

de la gorge, on aperçoit comme deux grosses noix ou noisettes qui font saillie entre les deux piliers du pharynx, de chaque côté, et qui semblent vouloir se réunir en se projetant en dedans et en avant à chaque réflexe nauséeux qu'on provoque. Rouges ou rosées, à surface lisse, elles émergent uniformément en offrant à l'œil leur partie antéro-interne fortement convexe. Au toucher elles présentent un contour régulier, à l'exception de certaines parties où se trouvent les culs-de-sac plus ou moins agrandis. La surface qui regarde la loge où elles sont contenues à l'état normal en est nettement séparée, et n'a de point commun avec cette loge que par un pédicule peu étendu, très limitable. Par leur forme, par leur émergence hors des piliers, leur indépendance relative de la loge, on les a rassemblées dans une classe spéciale, à laquelle on a donné le nom d'amygdales pédiculées. Ce sont celles qui offrent les plus grandes facilités dans l'intervention opératoire.

b) Amygdales sessiles. — Malheureusement il n'en est pas toujours ainsi, et le plus souvent l'insertion de la tonsille sur la loge s'étend à plus des deux tiers de sa circonférence. Sous l'effort de l'hypertrophie, les piliers, l'antérieur surtout, se distendent, adhèrent à la surface de la glande au point qu'il est très difficile, dans certains cas, de limiter leur contour, et la coiffent comme d'un capuchon. L'isthme du gosier est considérablement rétréci, sans qu'il soit possible, au premier examen, d'affirmer que la tonsille est hypertrophiée.

Si l'on abaisse fortement la langue, et si l'on introduit un miroir dans la bouche, ou même en regardant directement, on reconnaît que la partie inférieure descend très bas et peut apporter une certaine gêne à la déglutition.

L'insertion particulière de ces amygdales, leur adhérence complète aux piliers justifient le nom qu'on leur a donné de sessiles, encapuchonnées, enchatonnées. Leur surface libre ne présente rien de particulier en général, sauf le cas d'inflammation ou d'ulcère. Il arrive parfois qu'une partie est

développée plus que les autres, aussi présente-t-elle l'aspect d'un véritable mamelon, dont la saillie, très distincte du reste du tissu, donne l'idée d'un véritable lobe détaché. Au lieu d'un seul, on peut en rencontrer deux ou plusieurs. C'est ainsi que dans certaines amygdalotomies qu'on a crues complètes, une nouvelle tonsille apparaît, et si l'on n'est pas averti, on suppose une repullulation, alors qu'il s'agit simplement d'un lobe inaperçu, caché derrière la masse, et qui, une fois libéré, reprend la place de l'ancienne amygdale.

Cette disposition, quoique peu fréquente, se retrouve non seulement dans la classe des amygdales sessiles, mais aussi dans celle des pédiculées. On les a nommés bi ou multilobées. On pourrait s'en tenir à cette classification des hypertrophies tonsillaires, et l'intervention chirurgicale ne s'adresse qu'à ces deux formes générales, mais les symptômes physiques de l'hypertrophie apparaissent encore dans de nombreux cas, dans lesquels un traitement particulier peut agir sans opération, et qui ne sont, en réalité, que des pseudo-hypertrophies.

c) Pseudo-hypertrophies. — On sait que le tissu amygdalien est creusé de cavités de dimensions et de nombre variables. Les unes sont de simples invaginations de la muqueuse; les autres, véritables culs-de-sac, s'insinuent dans l'organe et communiquent souvent ensemble par des trajets fistuleux. Ce sont les lacunes ou cryptes, autour desquelles sont rangés les vésicules clos et les glandes, dont la sécrétion est peut-être destinée à lubrifier l'entrée du pharynx. Les culs-de-sac peuvent s'enflammer à l'occasion d'une invasion microbienne, par exemple, et communiquer l'irritation à toute la glande.

Ainsi est constituée l'*amygdale lacunaire*. Si l'issue des matières sécrétées est retardée ou empêchée par l'occlusion de l'ouverture cryptique, les produits de déchets, le caséum et colonies microbiennes qui s'en nourrissent, développent état inflammatoire par rétention et favorisent l'hypertro. e de la tonsille. La surface est recouverte de petits points acs ou jaunâtres, en masses compactes, simples ou multi-

ples, mais non confluentes comme dans la diphtérie. On y retrouve les principaux microbes de la bouche avec une fétidité assez grande de l'haleine. La trame fibro-conjonctive est soulevée par la sécrétion continue des glandes et peut même s'ulcérer en un point, ce qui permet, d'ailleurs, l'écoulement immédiat des produits de rétention, et la résolution de l'hypertrophie inflammatoire. Dans le cas contraire, si l'augmentation de volume persiste, il se dépose, par un processus peu connu, des cristaux de carbonate de chaux qui transforment les déchets en concrétions calcaires, véritables calculs, parfois énormes, très durs, qui en imposent pour une hypertrophie vraie et qui ont brisé, en deux occasions, prétend de Saint-Germain, un des couteaux de l'amygdalotome de Fanhestock.

Ces cryptes ne sont pas situées indifféremment sur toute l'amygdale. Suivant Allen, on les rencontre surtout à la partie supérieure, la face inférieure étant à peu près lisse, ainsi que la partie comprise en haut, entre les deux piliers.

C'est dans cette classe particulière que le traitement médical agit surtout et, dans quelques cas, une intervention spéciale, dont nous aurons à parler, est nécessaire.

Nous avons enfin observé, pour en terminer avec cette nomenclature, un certain nombre d'amygdales dont la conformation générale et les rapports tenaient à la fois des amygdales pédiculées, enchatonnées et pseudo-hypertrophiques, et l'on pourrait ainsi créer une quatrième classe, constituée exclusivement par la combinaison des trois autres.

Conclusion. — Traitement : 1° Médical. — La régression des hypertrophies tonsillaires est quelquefois possible et s'opère peu à peu, dès la disparition de la cause qui les avait provoquées ou sous l'influence du traitement appliqué. C'est ainsi que, lors de l'ablation des végétations adénoïdes, ou après un traitement interne antisyphilitique, on constate une diminution appréciable de la glande, et une atténuation des symptômes inquiétants. Quant aux procédés médicaux em-

ployés, on peut les résumer en trois principaux, qui consistent en badigeonnages, gargarismes émollients et astringents, enfin massage de l'amygdale, combiné aux deux précédentes méthodes, dont nous donnons pour mémoire une des formules usitées à la clinique :

Iode métallique	5	centigrammes;
Iodure de potassium . . .	10	—
Laudanum de Sydenham.	1	gramme;
Glycérine.	100	—

pur pour badigeonner les amygdales et demi-cuillerée à café par demi-verre d'eau tiède pour se gargariser le fond de la gorge matin et soir.

2° Chirurgical. — Au point de vue de l'intervention sanglante, deux questions se posent naturellement : Faut-il enlever toutes les amygdales hypertrophiées? Quel sera le procédé de choix pour leur ablation?

a) On a essayé, en maintes circonstances, de démontrer que les tonsilles jouent un rôle important dans la prophylaxie des infections qui se font à l'aide des poussières aériennes. Elles sont placées à l'avant-garde des bronches et des poumons, dans l'isthme du gosier, et arrêtent au passage les microbes qui ne manqueraient pas de nous infecter, s'ils ne se fixaient pas à leur surface ou dans leurs cryptes profondes pour y perdre de leur virulence et être rejetés plus tard à l'état de cadavres. De plus, les sécrétions des glandules permettent le glissement de la salive et des liquides, tout en servant de vernis à la muqueuse, qu'elles lubrifient constamment.

Il n'est nullement démontré que les sujets opérés radicalement soient plus aptes que les autres à contracter des maladies infectieuses, et, d'autre part, l'ablation des tonsilles n'entraîne aucune gêne de la déglutition et ne favorise pas l'inflammation de la muqueuse pharyngienne par l'absence des sécrétions sébacées.

b) Les inflammations successives de la glande amènent, comme on sait, par propagation, des complications du côté

du naso-pharynx, de la trompe d'Eustache et des oreilles, et cette glande est un lieu d'élection pour certaines angines, telles que l'angine diphtérique, scarlatineuse, dont la propagation peut entraîner la production de vastes ulcères, de l'œdème, de la gangrène.

Aussi, prenant le contre-pied de l'opinion de ceux qui pensent que l'amygdale est un organe de protection, un certain nombre d'auteurs professent que l'amygdale n'est pas un organe normal, qu'elle ne possède aucune fonction propre et que, par suite, pour peu qu'elle soit une cause de gêne, il est utile et même nécessaire de la supprimer.

Entre ces deux opinions exagérées, on peut, d'après les examens cliniques et les résultats opératoires, formuler une pensée plus éclectique : Chaque fois que l'hypertrophie ne sera pas considérable, ou lorsqu'elle pourra rétrocéder, il faudra conserver l'organe et réserver l'intervention.

C'est en partant de cette idée que, sur 88 hypertrophies tonsillaires, observées cette année à la clinique, M. Moure n'en a opéré que 44, préférant, dans certains cas, une sage expectative à une inutile opération. Nous avons rapporté plus haut 13 cas d'hypertrophies simples, qui se sont amendées, après l'ablation de végétations adénoïdes concomitantes. Dans plusieurs circonstances, alors que l'inflammation surtout dominait, le traitement médical a réussi d'une façon assez satisfaisante pour confirmer le choix qu'on en avait fait.

Cependant, l'amygdalotomie a été pratiquée dans 44 cas, et il importe de parler maintenant des divers procédés employés et de ceux qui ont paru préférables à la clinique. Nous ne nous attarderons pas à faire l'histoire de l'amygdalotomie à travers les siècles, nous nous bornerons à indiquer les moyens choisis de préférence et dont on se sert encore d'une façon courante.

Suivant les aspects sous lesquels se présentent les amygdales et suivant les classes où on les a rangées, l'intervention

doit être faite d'une façon très différente. Le chirurgien doit se préoccuper de la conformation générale de la glande, de son volume, de l'âge et du tempérament du patient. Cependant on pourrait, à la rigueur, classer les différents modes opératoires, en les réunissant en trois catégories principales :

Ablation en un seul temps d'hypertrophies considérables et d'amygdales pédiculées;

Cautérisations profondes et étendues pour des hypertrophies d'amygdales à lobes distincts, ou à enchatonnements;

Morcellement, discision dans les pseudo-hypertrophies tonsillaires, lorsque le traitement médical aura échoué.

Nous suivrons cet ordre général dans la description que nous allons faire des instruments dont on fait principalement usage.

Le bistouri et les ciseaux ont été les premiers employés. De nos jours encore, on recueille des faits attestant que, malgré les progrès énormes de l'instrumentation, certains opérateurs n'ont pas hésité, le cas échéant, à s'en servir, malgré les accidents si fréquents qu'ils entraînent. Il est certain que les hémorragies imputées au bistouri suffiraient à faire repousser son usage, si la difficulté que l'on éprouve à son maniement et les maladresses opératoires ne venaient encore ajouter à son discrédit. Quant aux ciseaux, malgré les combinaisons qu'on a créées de courbure, d'écartement et de puissance, ils sont absolument incapables de donner un résultat complet et sans danger; à peine doit-on les utiliser pour l'ablation d'un bourgeon exubérant, isolé et bien délimité.

L'invention de l'amygdalotome de Fanhestock marqua un progrès considérable dans la chirurgie spéciale aux tonsilles. On connaît cet instrument dont la vogue est encore si grande et qui permet une ablation à peu près complète dans l'axe des piliers du pharynx et du fond de la loge amygdalienne, sans qu'il soit théoriquement possible de blesser la carotide interne.

Il arrive que l'engagement de l'amygdale dans l'instrument est difficile, si sa circonférence ne correspond pas à la forme

ovoïde de l'amygdalotome ; on doit alors masser le tissu avec le doigt, ou l'attirer fortement en dedans et en avant avec une érigne. Il arrive encore que, chez certains enfants, les petites dimensions de la bouche et de l'isthme du gosier ne sont pas du tout en rapport avec celles de l'instrument dont on se sert, et le manuel opératoire devient ainsi plus ardu, sinon impossible. Enfin, la rapidité même de la section et l'ignorance où se trouve l'opérateur de la situation exacte des couteaux, lorsqu'il veut agir vite, expliquent la facilité d'une ablation incomplète, ou englobant une portion de pilier, et la fréquence incontestable des complications hémorragiques et inflammatoires. Aussi, à la clinique, a-t-on restreint son emploi à quatre cas pour des enfants dont les âges respectifs étaient de trois, quatre, cinq et six ans, sans qu'on ait eu à mentionner aucun accident consécutif à l'intervention.

Écraseurs, anse froide. — Nous ne citerons que pour mémoire les écraseurs, les serre-nœuds froids, qu'on tend vainement à remettre en honneur, et dont le moindre inconvénient, même pour des amygdales globuleuses où leur utilité se comprend davantage, est de glisser au moment où le fil commence à presser le tissu et d'obliger l'opérateur à renouveler sa tentative à plusieurs reprises. Ces divers instruments sont avantageusement remplacés aujourd'hui par l'anse galvanique.

(A suivre.)

SOCIÉTÉ AUTRICHIENNE D'OTOLOGIE

Séance du 24 novembre 1896[1].

M. Max. — **Dénudation du promontoire.**

L'auteur présente un homme de vingt-neuf ans ayant eu la rougeole dans son enfance et la scarlatine à l'âge de douze ans. A la suite de cette dernière affection, il fut atteint d'une otorrhée droite qui dure encore. Le malade a souffert à deux reprises de vertiges violents ayant duré plusieurs jours.

1. D'après la *Monats. f. Ohrenheilk.*, n° 12, 1896.

A l'examen, on trouve le conduit auditif obstrué par un gros polype baignant dans un pus très fétide. L'ablation du polype provoque une nausée qui disparaît rapidement. Les jours suivants, on cautérise avec l'acide chromique les restes de cette tumeur siégeant sur la membrane du tympan, autour de la perforation. Le cinquième jour après le début du traitement, le malade se plaint de vertiges qui n'ont cependant aucun caractère bien net. Le septième jour, on découvre au moyen de la sonde un foyer de nécrose situé au milieu de la paroi interne de la caisse; quatre jours plus tard, pendant lesquels toutes les granulations entourant la perforation ont été détruites au moyen de l'acide chromique, on put voir toute la paroi interne de la caisse qui était d'une couleur blanc jaunâtre, rappelant celle de l'os macéré, et donnait dans toute son étendue la sensation d'un os nécrosé. (La perforation étant presque totale, la caisse se présentait à l'œil avec la netteté d'une préparation anatomique.) Il n'y avait pas de portions d'os mobiles, le contact de la région de l'étrier provoquait du vertige. A l'examen avec le diapason et avec la montre, on trouvait la conductibilité osseuse prolongée et la conductibilité aérienne abolie à droite. Cependant, le vertige devenait de plus en plus fort, et, le quatorzième jour, il était tellement violent que le malade fut obligé de garder le lit. La sécrétion avait considérablement diminué et n'était plus fétide.

Cet état dura pendant deux semaines; puis les vertiges disparurent progressivement. Le malade put vaquer à ses occupations. Le facial était intact.

L'auteur posa le diagnostic de nécrose du labyrinthe et de la paroi interne de la caisse. Toutefois le résultat de l'examen avec le diapason ne concordait pas avec ce diagnostic.

Pendant que le malade était encore au lit, il semblait que le séquestre formé par la paroi interne de la caisse devenait de plus en plus petit et se recouvrait d'une muqueuse. Cette épidermisation s'étendait de plus en plus en avant, la niche de la fenêtre ronde disparut, et du promontoire on ne voyait plus qu'une bande très étroite allant de bas en haut. Cette dernière finit à son tour par s'épidermiser, et il ne reste plus qu'un seul point dénudé situé dans la partie supérieure du

promontoire et ayant les dimensions d'une tête d'épingle. La sécrétion a complètement cessé. Examen avec le diapason; même résultat qu'auparavant.

M. le prof. POLITZER croit qu'il s'agissait dans ce cas d'une simple dénudation de la paroi osseuse du promontoire provoquée par l'extraction du polype qui était inséré en ce point. La régénération de la muqueuse s'accomplit dans ces circonstances à partir des bords muqueux de la perte de substance ou par prolifération conjonctive de la paroi osseuse dénudée, mais riche en vaisseaux.

M. le prof. GRUBER croit que ne sont pas rares les cas dans lesquels il y a des points dénudés sur le promontoire, avec tous les signes de portions nécrosées, sans qu'il y ait réellement carie.

M. ALT. — **Hémorragie labyrinthique.**

L'auteur présente une institutrice âgée de vingt-quatre ans, ayant de l'œdème de la face et des extrémités inférieures et supérieures. L'urine est acide, renferme beaucoup de cylindres, des débris épithéliaux et des globules blancs.

Les 7 et 8 novembre, la malade se plaint de céphalées, de vertiges et d'hémorragies nasales. Jusque-là elle prétendait avoir toujours eu l'ouïe bonne. Dans la nuit du 9, elle fut brusquement réveillée de son sommeil par des bruits intenses qui se passaient, disait-elle, dans sa tête. Elle éprouva un vertige intense, de sorte qu'elle retombait chaque fois qu'elle essayait de s'asseoir sur son lit. Depuis lors, elle n'entend plus de l'oreille gauche. Examen otoscopique : membranes du tympan normales; audition normale à droite. A gauche, la perception de la montre est nulle, celle de la voix chuchotée également, la voix haute n'est entendue qu'au contact, probablement par l'intermédiaire de l'oreille droite. Le Weber est localisé à droite, le Rinne est positif à droite; à gauche, le diapason C_2 n'est entendu que pendant un intervalle extrêmement court; appliqué sur l'apophyse mastoïde, il est localisé à droite. Aucune différence entre la perception de sons élevés et de sons graves.

Examen ophtalmoscopique. *A gauche :* hémorragies nombreuses, petites, surtout dans le domaine des vaisseaux qui entourent la tache jaune. *A droite :* état trouble de la rétine (dans la partie inférieure de la région papillaire), quelques

hémorragies, nombreux foyers de dégénérescence, jaunes, disposés en rayons divergents.

Diagnostic : Hémorragie dans le labyrinthe gauche.

M. le prof. Gruber. — **Un cas d'otite moyenne purulente chronique avec paralysie concomitante du trijumeau et du facial, d'origine rhumatismale** *(Ein Fall von chronischer eitriger Mittelohrentzündung mit gleichzeitiger rheumatischer Lähmung des Nervus facialis und Trigeminus).*

Le malade, âgé de vingt-deux ans, souffrait depuis douze ans d'une otorrhée gauche qui présentait des alternatives d'amélioration et d'exacerbation. Il y a huit jours, le malade prit froid, et, depuis ce jour-là, l'écoulement est devenu particulièrement abondant. Il y a trois jours, le malade prit un bain de vapeur, et, le lendemain, il souffrait d'une céphalée intense et il remarqua que sa bouche était déviée d'un côté. Au moment de son entrée à l'hôpital, le malade n'avait pas de fièvre, l'oreille droite était normale; à gauche, on trouve sur le pavillon, dans la région du tragus et au-dessous de l'antitragus, des vésicules blanches ressemblant aux vésicules herpétiques. L'otorrhée est abondante à gauche; dans la partie antérieure de la paroi inférieure du conduit, on trouve une petite tumeur du volume d'un pois, nettement délimitée, couverte de pus, douloureuse au contact avec la sonde, n'atteignant pas l'os. Le tympan est rouge, tuméfié. La perforation n'est pas visible, mais facile à diagnostiquer par le procédé de Valsalva : elle est située dans le quadrant postéro-inférieur. Les parties molles de la région mastoïdienne ne présentent pas de modifications, ne sont pas sensibles à la pression. Montre entendue à 4 centimètres à droite, à 2 centimètres à gauche. Weber localisé à gauche, Rinne positif à droite, négatif à gauche.

Paralysie faciale à gauche, s'étendant à toutes les branches nerveuses. Paralysie de la branche motrice du trijumeau gauche. Sensibilité intacte.

L'otorrhée céda dans l'espace de huit jours à un traitement approprié. Les vésicules d'herpès et la tumeur du conduit auditif disparurent rapidement, de même que la paralysie du trijumeau. De la paralysie faciale il ne resta, au bout de seize

jours de traitement, qu'une faiblesse à peine marquée du rameau buccal.

On ne peut pas nier que tous les symptômes énumérés plus haut rendaient très vraisemblable une complication mastoïdienne. Cependant, la paralysie de la branche motrice du trijumeau, les vésicules herpétiques, et puis le fait que la paralysie avait apparu après un bain de vapeur, plaidaient en faveur d'une paralysie d'origine rhumatismale.

M. Kaufmann. — **Un cas d'affection aiguë de l'acoustique, du facial et du trijumeau** *(Ueber einen Fall von gleichzeitiger, acut aufgetretener Erkrankung des Acusticus, Facialis und Trigeminus).*

Le malade, âgé de trente-quatre ans, fut pris subitement, l'été dernier, de symptômes faisant croire à une maladie générale : affaissement, anorexie, céphalées, élévation de température. Quelques jours après, il éprouva une sensation de plénitude dans la moitié gauche de la face; en même temps la joue gauche devint rouge et se couvrit de petites vésicules. On posa d'abord le diagnostic d'herpès zoster. Le même jour, le malade éprouva une céphalée intense, des vertiges et des vomissements répétés. Quatre jours après apparut subitement une paralysie faciale avec perte du sens du goût et de l'ouïe. Les organes internes, le cerveau et le reste du système nerveux ne présentent rien d'anormal. Le malade continue à souffrir de vertige, surtout lorsqu'il se tient debout les yeux fermés, ne peut pas marcher en suivant une ligne droite, ni se tenir sur une seule jambe.

On prescrit l'iodure de potassium à la dose d'un gramme par jour, on fait des injections sous-cutanées de chlorhydrate de pilocarpine et on entreprend des exercices auditifs. La paralysie faciale finit par disparaître, l'ouïe s'améliore pendant les premiers jours (jusqu'à 2 mètres pour la voix haute), et devient stationnaire. Les bourdonnements, les vertiges et les nausées disparaissent également.

L'auteur croit que l'affection simultanée de la deuxième branche du trijumeau (herpès zoster) et du facial, au-dessus du point de départ de la corde du tympan, de même que la sur-

dité simulant le syndrome de Ménière, doit faire admettre dans ce cas une lésion siégeant dans les branches nerveuses de la moitié gauche de la base du crâne. Les hypothèses d'une tumeur, d'un anévrisme, d'une hémorragie, de la syphilis, de l'hystérie, d'une méningite doivent être exclues. On ne pouvait admettre qu'une affection rhumatismale. L'auteur croit qu'il s'agissait d'une névrite. Quoique cette dernière atteigne rarement les nerfs sensitifs, il n'en est pas moins certain que le début fébrile, l'apparition de l'herpès, la marche rapide rendent cette hypothèse très vraisemblable. L'amélioration incomplète de l'ouïe s'explique par ce fait que, dans les lésions de l'acoustique, le retour à la normale est rare.

M. Urbantschitsch a observé un cas pareil il y a quinze ans. L'état est resté stationnaire jusqu'à la mort.

M. Politzer a observé dans quelques cas une forme particulière de paralysie faciale avec surdité. La paralysie était précédée de douleurs aiguës dans la profondeur du conduit. La surdité apparaissait bientôt après avec ou sans bruits subjectifs. L'affection durait de huit à quatorze jours, disparaissant tantôt spontanément, tantôt sous l'influence du traitement ioduré ou de l'électricité. L'auteur croit qu'il s'agissait dans ces cas d'une inflammation de la portion du canal facial, située dans la pyramide du rocher; l'inflammation aurait provoqué une hyperémie du labyrinthe, avec surdité passagère.

M. Kaufmann. — **De l'otalgie dans l'influenza** (*Otalgie bei Influenza*).

L'auteur a observé, ces temps derniers, sept malades qui se plaignaient de douleurs violentes dans l'oreille, douleurs dont l'apparition avait été précédée d'un état fébrile, et qui, après une durée de trois à huit jours, avaient lentement disparu. L'examen objectif de toutes les parties de l'oreille était toujours resté négatif; il n'y avait aucune cause qui eût pu expliquer l'otalgie. Un certain nombre de cas d'otite post-grippale s'étant présentés à la même époque dans le service, et l'auteur ayant eu l'occasion d'observer une malade atteinte d'influenza et qui se plaignait en même temps de douleurs d'oreille, sans qu'il y eût eu aucune lésion objective, l'auteur se posa la question s'il n'existerait pas quelque rapport entre l'influenza et l'otalgie.

Il réussit à vérifier plus tard le fait et croit pouvoir affirmer que l'otalgie se présente dans beaucoup de cas comme le seul symptôme de l'influenza qui est, comme on sait, une des affections qui disposent le plus aux névralgies.

M. Bruhl communique *les résultats des expériences faites* dans la clinique du prof. Politzer *avec les tablettes anglaises de thyroïdine*. Le nombre de malades ayant subi ce traitement est de 21, dont 14 sont restés en observation un temps assez long. Sur ces 14 malades, 8 ne présentent aucune amélioration, ni subjective, ni objective; 4 ont donné des résultats satisfaisants, chez les 2 autres le résultat a été bon. Dans les cas qui ont donné les meilleurs résultats et qui étaient caractérisés par une hyperémie prononcée de la paroi du promontoire, l'audition pour la voix haute, qui est de 50 centimètres, est montée à 7 mètres; l'acoumètre était entendu à 100 centimètres, alors qu'avant les malades l'entendaient à peine à la distance de 10 centimètres. L'amélioration subjective n'a pas été moins considérable. On commençait toujours par ne donner qu'une pastille, puis on montait progressivement jusqu'à trois; après quatre semaines de traitement, on laissait au malade une semaine de repos, après quoi on recommençait le traitement. Pendant tout ce temps on n'appliquait aucune autre médication. L'auteur explique l'action des tablettes de thyroïdine dans les otites adhésives par le contenu iodé de ces préparations ou par un certain rapport qui doit exister entre la glande thyroïde et l'organe de l'ouïe. La preuve que ce rapport existe est fournie par l'affection simultanée de ces deux organes dans le myxœdème. L'auteur trouve ce traitement indiqué dans les affections de l'oreille moyenne qui permettent encore d'espérer une amélioration, aussi minime qu'elle soit. L'auteur a pu administrer plus de deux mille pastilles sans avoir jamais observé le moindre accident. Les affections cardiaques constituent une contre-indication à ce traitement.

M. Alt a également fait des essais thérapeutiques avec ce moyen et obtenu de bons résultats chez des malades dont l'affection avait résisté à tous les autres modes de traitement. Il s'associe aux conclusions du Dr Brühl et recommande le même traitement quand

on se trouve en présence de résidus d'une otite moyenne, où la muqueuse de la caisse subit des modifications cicatricielles, avec rigidité de la chaîne, fixation de l'étrier, etc.

M. le prof. POLITZER trouve que les résultats obtenus jusqu'ici sont encourageants. Il met en garde contre les exagérations possibles et recommande une observation longue et suivie des cas guéris, pour s'assurer si la guérison est durable.

M. le prof. POLITZER. — **Un cas d'otite moyenne purulente post-grippale latente. Guérison par ouverture de l'apophyse mastoïde** *(Symptomlos-verlaufende, hartnäckige Mittelohreiterung nach Influenza, Heilung nach Eröffnung des Warzenfortsatzes).*

L'auteur présente une femme de trente-deux ans, atteinte depuis plusieurs mois d'une otite purulente post-grippale, persistante, n'ayant pas cédé au traitement antiseptique. La partie inférieure du tympan est le siège d'une petite perforation, la trompe d'Eustache est perméable, la caisse est libre de granulations et ne présente pas trace de carie. L'apophyse mastoïde n'est ni douloureuse, ni sensible à la pression, absence de tout autre symptôme subjectif de ce côté. L'auteur croit que l'opiniâtreté de l'otorrhée est due à l'existence d'un abcès dans la profondeur de la mastoïde et, malgré l'absence d'autres symptômes, il se décide à ouvrir l'apophyse. Après les premiers coups de gouge, on tombe sur une cavité remplie de pus et de granulations; on nettoie cette cavité avec la cuiller tranchante, et on constate qu'il n'existe pas de communication avec l'antre. On arrête là l'opération et on fait le tamponnement de la cavité avec de la gaze iodoformée, qui est changée tous les cinq à six jours. Quatorze jours après l'opération, l'otorrhée a complètement disparu. Il existe encore actuellement une petite perforation qui certainement ne tardera pas à se fermer. La plaie opératoire de l'apophyse est remplie de tissu de granulation. Ce cas montre l'influence que peut avoir un abcès isolé de l'apophyse mastoïde sur l'existence d'une suppuration de la caisse.

Dr JANKELEVITCH, de Bourges.

ANALYSES DE THÈSES

Des agents hémostatiques en Rhinologie, par le Dr LEBLOND.

Dans un court exposé historique, on lit les divers procédés préconisés contre l'épistaxis, procédés plus ou moins rationnels : compresse fraîche sur le front, clef sur la nuque, eau froide sur le scrotum, lavements froids, élévation des bras, pédiluves, révulsion thoracique, etc. Puis l'auteur, après avoir établi anatomiquement que la muqueuse nasale peut fréquemment donner lieu à des hémorragies à cause de la dilatation variqueuse des vaisseaux situés sur le tiers antéro-inférieur de la cloison, passe en revue les agents chimiques, physiques et mécaniques dont l'action s'exerce localement sur la muqueuse nasale. Le perchlorure en solution étendue est inefficace; concentré, il est caustique et dangereux. Toutefois, il rend de bons services sous forme de gaze perchlorurée. Les solutions d'antipyrine à 1/5 donnent d'excellents résultats; l'eau oxygénée également, de plus elle est antiseptique et favorise la cicatrisation. Parmi les caustiques, l'acide chromique produit une eschare très douloureuse. Le nitrate d'argent est un bon caustique, son action est peu douloureuse et rapide; toutefois, elle ne produit pas de cicatrisation profonde. La galvanocaustique est une excellente méthode; l'électrolyse, un procédé douloureux.

Mais ces moyens d'hémostase ne peuvent être utilisés que si la source de l'hémorragie est connue, si elle est peu abondante. Dans le cas contraire, on a recours aux moyens mécaniques. La simple compression entre le pouce et l'index des ailes du nez contre la cloison donne de bons résultats.

Le tamponnement antérieur et le postérieur employés isolément sont inefficaces; de plus, ce dernier est très douloureux. Le tamponnement total est dangereux par les complications auxquelles il expose : otite suppurée, coryza purulent, etc. Enfin, l'auteur propose de lui substituer un tamponnement par étages. On procède de la façon suivante : prenant par un bout une languette de gaze iodoformée de deux centimètres,

on l'introduit aussi profondément que possible jusqu'aux choanes, on la tasse ensuite par petits coups de bas en haut. On introduit ensuite une deuxième bandelette, puis une troisième, une quatrième si nécessaire. Ce moyen d'hémostase est peu douloureux, ne nécessite pas d'instruments nombreux, une simple pince coudée ; le tamponnement exerce une action compressive uniforme ; les accidents d'infection secondaire ne sont pas à craindre.

En résumé, en cas d'hémorragie nasale, l'hémostase provisoire peut être obtenue au moyen d'un nettoyage par un tampon imbibé d'une solution d'antipyrine. Elle prépare à l'hémostase définitive par la cautérisation au nitrate d'argent ou au galvano. Dans le cas d'épistaxis rebelle, on aura recours de préférence au tamponnement par étages au moyen de la gaze iodoformée. (Thèse de Paris, 1896. Henri Jouve, éditeur.)

LIARAS.

REVUE GÉNÉRALE ET ANALYSES

NEZ ET PHARYNX NASAL

Du traitement opératoire des végétations adénoïdes *(Ueber die Operations-Methoden der hyperplastischen Rachenmandel)*, par le Dr A. THOST.

L'ablation des végétations adénoïdes doit être aussi complète que possible. Une ablation incomplète est suivie d'une inflammation de la portion restante de l'amygdale, avec récidive consécutive. Le seul moyen d'éviter la récidive, c'est d'enlever tout le tissu hypertrophié. Mais une opération aussi radicale n'est pas toujours possible. L'ablation de l'amygdale pharyngée est très douloureuse, plus douloureuse que celle des amygdales buccales, et on a le plus souvent affaire à des enfants qui rendent l'opération particulièrement difficile. Aussi l'auteur n'opère-t-il depuis quelques années les végétations adénoïdes que dans la narcose chloroformique. Il a opéré de cette façon 1,500 cas environ, sans avoir jamais observé le moindre accident, et sans avoir jamais eu une récidive. Les

hémorragies s'observent aussi beaucoup plus rarement, lorsque l'opération a été complète. Dans 3 cas où l'ablation des végétations fut suivie d'une hémorragie abondante, l'exploration digitale a montré qu'il restait encore quelques portions de l'amygdale; il a suffi d'enlever celles-ci pour voir l'hémorragie s'arrêter.

Après bien des essais, l'auteur a fixé définitivement son choix sur le couteau annulaire de Gottstein; c'est l'instrument le plus inoffensif, le plus facile à manier, et opérant de la façon la plus radicale.

L'auteur attribue une grande importance au traitement post-opératoire. Le malade doit garder le lit pendant quelques jours, le cou entouré de compresses froides. On lui ordonne les gargarismes très froids et une alimentation exclusivement liquide. On administre de temps en temps un léger laxatif et des injections salicylées à travers la cavité nasale, deux fois par jour, pendant cinq à six semaines.

On trouve souvent les cornets inférieurs hypertrophiés à la suite de la congestion de l'espace naso-pharyngé; plusieurs attouchements au nitrate d'argent en substance suffisent alors pour rendre le nez perméable.

En ce qui concerne les otites moyennes qu'on observe chez les enfants atteints de végétations adénoïdes, il faut dire que, dans la plupart des cas, l'otorrhée existait déjà avant l'opération, et c'est elle qui, la première, avait attiré l'attention des parents.

Dans quelques cas, où il n'existait aucune affection auriculaire avant l'opération, il s'agissait d'otites inflammatoires bénignes, de très courte durée. (Leipzig, librairie Langkammer, 1896.)

Dr JANKELEVITCH.

Du traitement de la rhinite atrophique *(The treatment of atrophic rhinitis)*, par le Dr W. PEYRE PORCHER.

La rhinite atrophique n'est pas une maladie *per se*. Elle peut être l'aboutissant d'une inflammation aiguë ou chronique, spécifique ou non spécifique; elle peut reconnaître pour cause l'action du froid ou l'influence de vapeurs ou de poussières irritantes. Toutes ces causes provoquent une sécrétion puru-

lente qui peut ou non envahir les sinus, mais qui doit être d'une assez longue durée pour détruire l'épithélium nasal, léser la muqueuse, les cornets, etc.

On sait l'insuccès de tous les modes de traitement proposés jusqu'à présent. Cependant l'auteur a obtenu un très bon résultat dans un cas dont voici l'histoire :

Il s'agissait d'une femme de trente-quatre ans, sans antécédents syphilitiques ou autres. La formation de croûtes a été notée pour la première fois il y a quinze ans, consécutivement à la rougeole. Depuis elle a été soumise à des traitements variés. Les cornets inférieur et moyen sont complètement détruits à gauche et sérieusement entamés à droite. Bien qu'il soupçonnât une complication du côté du sinus, néanmoins l'auteur se borna d'abord à des applications stimulantes locales et à l'administration de l'iodure de potassium à l'intérieur. Ce dernier fut prescrit moins à cause de son action antisyphilitique que pour son influence sur la sécrétion lacrymale, etc. L'amélioration fut presque nulle. L'auteur ouvrit alors les sinus maxillaire et sphénoïdal gauches et pratiqua tous les jours des lavages antiseptiques de ces cavités. Le résultat fut très peu appréciable.

En dernier lieu, il eut recours à des tampons imbibés d'une solution iodo-iodurée qu'il plaçait entre le cornet supérieur et la voûte de la fosse nasale et qu'il laissait en place pendant vingt-quatre heures. Chaque application fut suivie d'une lacrymation et d'une sécrétion nasale abondantes, qui entraînait les croûtes vers les parties inférieures des fosses nasales d'où elles étaient facilement éliminées. Les croûtes continuent à se former, mais la malade est capable de s'en débarrasser soit en se mouchant, soit au moyen de la douche nasale. (*New-York med. Journ.*, 29 août 1896.) TRIVAS.

LARYNX ET TRACHÉE

De quelques difficultés inhérentes à l'intubation et du moyen de les éviter *(Di alcune difficultà dell' intubazione et de modo di ripararvi)*, par le Dr CORRADI, de Vérone.

A part les difficultés tenant à l'inexpérience de l'opérateur, il en est d'autres qui sont inhérentes à l'opération elle-même.

Il arrive souvent, en effet, que, malgré tous les efforts, on ne parvient pas à placer le tube dans la position voulue, c'est-à-dire entre les cordes vocales. Le tube subit une déviation de sa direction et s'engage soit entre la corde d'un côté et la paroi externe du larynx, soit dans l'œsophage. Mais tandis que, dans ce dernier cas, on arrive toujours, à force de tâtonnements, à replacer le tube dans la glotte, les conséquences de la première erreur peuvent être beaucoup plus graves, d'autant plus que le tube peut s'engager dans cette fausse direction sans que l'opérateur s'en aperçoive.

Aussi l'auteur a-t-il pratiqué des expériences sur le cadavre dans le but de se rendre compte des causes de cette erreur et chercher le moyen d'y remédier. Il est arrivé à cette conclusion que le meilleur moyen d'éviter une fausse route consiste à tirer au dehors la langue du malade pendant qu'on introduit le tube. Le larynx s'élève alors en totalité; il se rapproche, par conséquent des mains de l'opérateur; en même temps, sa paroi antérieure, c'est-à-dire celle le long de laquelle doit glisser le bec du tube, s'aplatit et devient lisse, depuis la surface postérieure de l'épiglotte jusqu'aux cordes vocales. (*Archiv. italiano di otol., etc.*, n° 2, 1896.) Dr JANKELEVITCH.

Etude expérimentale sur les fractures des cartilages du larynx avec démonstrations de pièces *(Ueber Fracturen der Kehlkopfknorpel auf Grund experimenteller Versuche mit Demonstration eines darauf bezuglichen Präparates)*, par le Dr G. SCHEFF.

L'auteur rapporte un cas rare de fracture du cartilage cricoïde, survenue à la suite d'un coup de sabot de cheval. Le chaton était complètement détaché de l'anneau à droite et incomplètement à gauche. M. Scheff attire l'attention sur la rareté de ce genre de fracture, aussi bien que sur les difficultés que présente le diagnostic à cause de l'emphysème de la peau. Le cas eut une issue fatale. L'auteur est d'avis qu'il ne faut pas toujours conclure à une fracture du larynx lorsque l'on constate de la crépitation, car celle-ci s'observe parfois sur des larynx tout à fait sains. Il donne ensuite une description générale des fractures des cartilages laryngés ossifiés, non ossifiés et de ceux qui sont en voie d'ossification. D'après

Cavass, ces fractures présentent différentes formes typiques et se produisent plus ou moins difficilement, selon l'âge de l'individu. En dernier lieu, l'auteur s'étend sur les lésions consécutives des cordes vocales qu'il a pu observer à plusieurs reprises. (*Wiener med. Wochens.*, nos 17 et 18, 1896, *in Internat. Centralbl. f. Laryngol.*, no 11, 1896.) TRIVAS.

Existe-t-il une laryngite hémorragique? *(Giebt es eine Laryngitis hemorragica?)*, par le Dr SALZBURG, de Berlin.

L'auteur répond à cette question d'une façon affirmative. On entend sous le nom de laryngite hémorragique toute laryngite catarrhale idiopathique qui, sans aucune cause extérieure et la muqueuse restant intacte, est caractérisée par des hémorragies à la surface ou dans la profondeur de la muqueuse, d'une gravité souvent exceptionnelle. Pour être très rares, les cas de cette affection n'en existent pas moins.

L'étiologie de la laryngite hémorragique est naturellement celle du catarrhe chronique du larynx. Si elle atteint de préférence le sexe féminin, et surtout à l'époque de la grossesse et de la menstruation, le fait trouve son explication dans les altérations qui surviennent dans les vaisseaux de la femme dans ces conditions. La laryngite hémorragique survient encore souvent chez des malades atteints de la maladie de Werlhoff ou de la cirrhose hépatique. Bloch a observé un cas de laryngite hémorragique due à la fragilité des parois vasculaires à la suite de la pseudoleucémie. L'athéromatose joue certainement un rôle important dans l'étiologie de cette affection. (*Archiv f. Laryngol. und Rhinol.*, V, 1896.)

Dr JANKELEVITCH.

Un cas de fracture du larynx *(Rzadki przypadek stamania chrząstki obraczkowy)*, par le Dr A. BAUROWICZ.

Un homme de trente-six ans fut subitement pris d'une hémoptysie, d'enrouement et d'une forte dyspnée, survenue à la suite d'un traumatisme ayant porté sur la région du larynx. A l'examen laryngoscopique, on constate une abondante extravasation sur la muqueuse de la paroi latérale droite du larynx, ainsi qu'une tuméfaction intense des deux régions aryténoï-

diennes, surtout de la droite. Les cordes vocales étaient fortement tuméfiées et, dans l'espace interaryténoïdien, on voyait une déchirure de la muqueuse.

Par suite de la dyspnée, toujours croissante, une trachéotomie a été jugée nécessaire. Quelques jours après l'opération, la tuméfaction de la région intérieure du larynx ayant diminué, l'auteur put constater que les parties postérieures des cartilages aryténoïdes étaient fracturées. Deux mois après, on pratiqua une thyrotomie et l'on excisa la muqueuse sous-glottique épaissie. Après l'enlèvement de la canule, le malade, considéré comme guéri, fut renvoyé de l'hôpital. (*Pezeglad Lekarski*, nos 4, 5, 7, 1896, *in Internat. Centralbl. f. Laryngol.*, no 11, 1896.)

TRIVAS.

OREILLES

Quelques nouvelles observations sur les indications de l'ouverture opératoire de l'apophyse mastoïde dans l'otite moyenne purulente aiguë (*Einige weitere Beobachtungen über die Indicationen der Mastoid-Operation bei acuter eitriger Mittelohrentzündung*), par le Dr H. VINAPP, de New-York.

Il s'agit cette fois de deux observations dont voici le résumé.

1° Le malade de la première observation ne présentait, au début, qu'une inflammation aiguë ordinaire de l'oreille moyenne; la sécrétion s'était établie le troisième jour, et l'état du malade s'améliora. Onze jours plus tard, tous les symptômes ont réapparu, et le malade fut reçu à la clinique où, sous l'influence d'un traitement médical approprié, il fut de nouveau soulagé, à tel point qu'il put quitter l'hôpital. Mais, cette fois encore, l'amélioration ne fut pas de longue durée. Onze jours s'écoulent à peine et le malade se présente de nouveau avec une température assez élevée, une tuméfaction de l'angle du maxillaire inférieur et paralysie faciale complète. Le traitement médical reste cette fois sans résultats, et on entreprend immédiatement l'opération. On ouvre largement l'apophyse mastoïde et on enlève la table externe de l'antre jusqu'au sommet. Comme on constate une communication avec la fossette digastrique, on détache complètement les insertions musculaires en ce point, on repousse le périoste en avant et en dedans, jusqu'à ce qu'on aperçoive le bulbe bleuâtre de la veine jugulaire interne. En

nettoyant la cavité mastoïde et en enlevant la paroi interne fragile au moyen de la cuiller tranchante, on blesse quelques vaisseaux.

La convalescence s'effectua sans incidents, et le malade quitta la clinique, au bout de dix-neuf jours, avec une ouïe normale. La paralysie faciale a également disparu. Cette dernière a dû être provoquée à la suite de l'invasion du canal de Fallope, et par la pression exercée par le pus sur le nerf lui-même, dans la portion inférieure sous-tympanique de son trajet. Cette dernière portion est, en effet, entourée, chez un grand nombre d'individus, de nombreuses cellules pneumatiques; dans le cas en question, la suppuration était surtout prononcée dans ces cellules. A l'appui de sa supposition, l'auteur rappelle que le trou stylo-mastoïdien que traverse le facial se trouve à la surface inférieure de l'apophyse mastoïde; la sonde pénétrait facilement à travers la cavité mastoïdienne, dans la fosse digastrique, en longeant justement la surface inférieure de l'apophyse. Il est peu vraisemblable que les parties molles extra-mastoïdiennes, quoique considérablement tuméfiées, aient pu exercer une pression suffisante à amener la paralysie du nerf.

2° La seconde observation concerne une malade, prise subitement d'une inflammation purulente de l'oreille moyenne gauche, jusqu'alors saine. Après des alternatives d'amélioration et d'aggravation, elle se décide à venir à la clinique. On constate que l'état de la caisse est relativement bon. L'apophyse mastoïde est normale dans ses portions antérieure, moyenne, supérieure et inférieure. En revanche, son bord postérieur et la région occipitale adjacente sont tuméfiés, rouges, très sensibles à la pression. Il y avait certainement du pus dans cette région. La trépanation profonde de cette région donne, en effet, issue à une grande quantité de pus; l'os lui-même se présente fragile, spongieux, couvert de granulations. Ablation de toutes ces parties malades à la cuiller tranchante. On crée, de la sorte, une cavité dont le fond se présente à la sonde d'une mollesse telle qu'on pense à une rupture de la paroi osseuse du sillon sigmoïdien, et cela d'autant plus que la sonde pouvait pénétrer facilement le long de la paroi osseuse interne dénudée, sur une longueur de 4 à 5 millimètres.

L'opération est suivie d'une rémission qui, d'ailleurs, ne dure que quelques jours. Bientôt, en effet, apparaissent des phénomènes méningitiques (céphalée, nausées, vertiges, frissons, hyperthermie); la malade est très affaissée. On ouvre la fosse cérébrale postérieure, on met à nu le sinus latéral et la dure-mère du plancher de la fosse cérébrale moyenne, mais on ne trouve pas trace de suppuration. Nouvelle amélioration, suivie de l'apparition d'une fièvre intermittente, à type tierce, cédant à la quinine. La plaie est en bon état; mais, à l'examen avec la sonde, on trouve les cellules du sommet de l'apophyse, et surtout celles de sa surface postéro-inférieure, molles et peu résistantes. Depuis quelques jours, le sommet était devenu tout d'un coup très sensible. On en pratique le curettage, et on trouve sa portion interne également fragile. L'amélioration qui s'ensuit finit par aboutir à la guérison.

Ce cas rend évidente la migration successive de la suppuration d'une partie de l'oreille moyenne à l'autre. L'opération a probablement empêché la pénétration du pus dans la fosse cérébrale postérieure, mais la guérison définitive n'est survenue qu'après la destruction du dernier foyer localisé dans le sommet de l'apophyse.

L'auteur tire encore de ce cas la conclusion pratique suivante : tant que l'otite moyenne se manifeste par des phénomènes graves et persistants, il faut en rechercher les causes anatomiques; l'ouverture exploratrice de la cavité cranienne est justifiée dans ces cas, puisqu'elle peut se faire sans danger et souvent sauver la vie du malade. (*Zeits. f. Ohrenheilk.*, avril 1896.)

Dr JANKELEVITCH.

Thrombose non infectieuse généralisée à plusieurs sinus cérébraux et à la veine jugulaire, et provenant d'une lésion du sinus transverse faite pendant l'intervention. Guérison, par le Dr R. HOFFMANN, de Dresde.

Il s'agit d'une otite moyenne à gauche, consécutive à l'influenza. On pratique successivement plusieurs paracentèses qui sont suivies d'améliorations de courte durée. La malade éprouve de violentes céphalalgies, et est en proie à des insomnies et à une grande excitation. On note de la constipation et une seule fois des vomissements.

Localement, on reconnaît que la suppuration est peu considérable, mais l'apophyse gonflée, est très sensible.

Au bout de sept semaines, l'intervention fut jugée nécessaire. A l'ouverture de l'apophyse, on mit à découvert de vastes cavités remplies de pus, alors que la caisse du tympan était à peu près guérie.

Les lésions osseuses s'étendaient au sinus. Au moment où on grattait quelques granulations situées à la partie postéro-supérieure de la plaie, une hémorragie se produisit.

Les suites opératoires furent mauvaises. La céphalée s'aggrava, le pouls se ralentit, la constipation persista, des vomissements apparurent. On observa ensuite des vertiges accompagnés de délire, une névrite du nerf optique, une paralysie faciale du côté opposé, enfin, un gonflement marqué de la veine jugulaire.

Une nouvelle intervention montra le sinus obstrué en majeure partie par une thrombose, qui s'étendait d'autre part à la veine jugulaire, et vraisemblablement au sinus caverneux.

L'existence de cette thrombose étendue explique la gravité des symptômes cérébraux, disparaissant immédiatement après la libération sinusienne. La céphalée était très intense, la sensibilité cutanée à la tête, au cou, à l'épaule et au bras était exaltée, et les mouvements mêmes étaient douloureux.

Un des points intéressants est la paralysie du facial droit. On pouvait en déduire qu'il existait un abcès du lobe temporal, bien qu'on ait eu affaire à une otite aiguë, mais ce diagnostic fut vite reconnu inexact.

La disparition de la paralysie dès le rétablissement de la circulation a permis de penser que la cause en était due à une hémorragie provenant de la thrombose.

Enfin, comme dernier détail intéressant, on ne nota pas de lésion du nerf acoustique; et la fièvre n'apparut à aucun moment, le thrombus n'étant pas purulent.

D'après Jansen et Brieger, les lésions du sinus ne sont pas dangereuses, en général.

Au contraire, Knapp et Reinhard rapportent des cas mortels.

Steinbrugge, Roosa, Rohden, Kretschmann, Eulenstein signalent des cas dans lesquels la lésion a été suivie d'une phlébite ou d'une pyémie avec ou sans métastase.

Dans le cas de Koffmann, la lésion elle-même n'était pas très considérable. On doit donc en conclure qu'en outre de l'étendue de la lésion, les caractères ont une valeur importante par rapport aux accidents consécutifs. Peut-être la suppuration osseuse avait-elle provoqué des altérations locales de la paroi sinusienne, atteignant les petits vaisseaux en communication directe avec le sinus, fait qui avait favorisé le développement de la thrombose.

Dr STERN.

VARIA

Quelques observations sur les symptômes morbides produits chez l'homme par le poison de la stomatite aphteuse *(Einige Mittheilungen uber die durch das Maulid. Klauenseuchengifs beim Menschen veranlanten Krankheiterscheinungen)*, par le Dr EBSTEIN.

L'auteur communique plusieurs cas de stomatite aphteuse chez l'homme et arrive aux conclusions suivantes : l'infection par le poison de la stomatite aphteuse des animaux domestiques peut provoquer, après trois ou quatre jours d'incubation, en dehors de troubles généraux, certains symptômes morbides plus ou moins graves, se localisant surtout sur les muqueuses orale et pharyngienne, ainsi que sur la peau. L'agent provocateur de la stomatite aphteuse des animaux domestiques n'étant pas encore connu, il peut y avoir des difficultés de diagnostic, vu la polymorphie des symptômes morbides chez l'homme; il ne faut donc rien négliger pour rechercher l'origine de l'affection (contact avec des animaux malades, ingestion de lait non bouilli ou des produits de ces animaux, etc.). L'auteur considère comme non démontrées les autres explications pathogéniques, qu'on invoque pour le développement des aphtes.

Malgré que les symptômes morbides de l'angine aphteuse ne présentent généralement aucune gravité ni une longue durée, et que la guérison est la règle, les affections produites par le poison de la stomatite aphteuse méritent néanmoins toute notre attention et imposent des mesures prophylactiques : séquestration de vaches malades, défense de vendre leur lait ou du moins ébullition du lait d'animaux légèrement infectés, etc. (*Deuts. med. Wochens.*, nos 9 et 10, 1896.) BAYER.

Bordeaux. — Imp. G. GOUNOUILHOU, rue Guiraude, 11.

18e ANNÉE. N° 12. 20 MARS 1897.

REVUE HEBDOMADAIRE
DE
LARYNGOLOGIE, D'OTOLOGIE
ET DE RHINOLOGIE

DE L'HYPERTROPHIE DES AMYGDALES

Par M. MAGNAN, externe des hôpitaux.

(Suite et fin).

Anse galvanique. — Dans l'immense majorité des cas, même chez de jeunes enfants, lorsque l'amygdalotomie peut être effectuée en un seul temps, on doit se servir de l'anse galvanique, dont les remarquables résultats font un instrument précieux.

L'instrument, plus ou moins compliqué, suivant le caprice des chirurgiens, consiste principalement en un serre-nœud ordinaire, analogue à celui dont on se sert pour enlever les polypes muqueux du nez, dont le fil contourné en anse passe dans deux tubes creux, longs et étroits, et se termine à un coulant, destiné à serrer l'anse. Le fil, autrefois en platine ou en platine iridié, dont l'inconvénient est d'être trop malléable, est avantageusement remplacé par un simple fil d'acier ou de fer, dont la grosseur doit être en rapport avec l'âge du sujet ou la dureté de l'amygdale.

Il importe de ne pas choisir un fil trop faible, qui serait rapidement surchauffé et brûlé, ni trop épais, car la rapidité de la section en souffrirait.

D'autre part, on doit tenir compte de l'intensité du courant et, à l'avance, essayer son instrument en graduant l'échauffement du fil, de telle sorte qu'il soit porté au rouge sombre,

ce qu'on obtient à la clinique avec une quantité moyenne de 8 à 10 ampères.

Une fois l'anse préparée, le manuel opératoire est des plus simples. Après avoir badigeonné l'amygdale à enlever avec un pinceau d'ouate imbibée d'une solution de cocaïne au 1/10, de façon à anesthésier toute la surface jusqu'à la base d'implantation, en avant et en arrière, le malade étant convenablement assis vis-à-vis de l'opérateur, la tête légèrement redressée, la bouche ouverte et la langue abaissée, celui-ci porte l'anse galvanique à la hauteur et parallèlement à la tonsille. Il l'engage fortement en arrière, puis un aide saisit la glande entourée par cette couronne avec une pince de Museux, et l'attire légèrement en avant pour permettre son dégagement plus complet de la loge et des piliers.

A ce moment précis et après avoir pédiculisé la glande en rétrécissant son anse à froid, l'opérateur établit le courant, en appuyant le doigt sur un interrupteur, et tandis qu'il maintient constamment l'instrument dans sa position, il replie peu à peu sur lui-même les doigts engagés dans deux anneaux attachés en haut et en bas du coulant, et dont le glissement en arrière rétrécit la circonférence de l'anse jusqu'à la rendre nulle.

Chez certains enfants, l'emploi de l'anse galvanique a été précédé, pendant une huitaine de jours, de badigeonnages astringents pratiqués régulièrement matin et soir. Le sujet, préparé par la cocaïnisation, et la tête maintenue par un aide, se prête presque toujours à l'opération, même s'il est très jeune, car la vue de l'instrument l'impressionne beaucoup moins que celle de l'amygdalotome, si l'on a eu la précaution de lui cacher l'essai préalable qu'on doit faire de l'établissement du courant électrique. Chez les enfants trop nerveux, on se sert avec avantage du bromure d'éthyle, qui amène toutefois, et inopportunément, de violentes contractures des mâchoires préjudiciables à la rapidité et à l'élégance du manuel opératoire.

D'ailleurs, malgré les assertions des détracteurs de la galvanocaustie, la douleur est à peu près nulle, et il n'y a pas lieu de tenir grand compte de la sensation désagréable que provoquent chez le patient l'odeur de chair brûlée et la formation dans la bouche d'une légère fumée qui se dissipe aussitôt.

L'opération a une durée de quatre à cinq secondes, à partir du moment où l'anse enserre la tonsille. Il faut avoir soin, pour la mener à bien, d'interrompre fréquemment le courant.

Cette recommandation est importante pour l'instrument et pour la réussite de l'opération. En effet, à mesure qu'on diminue le circuit, l'intensité, conservant toujours la même puissance, la résistance du fil s'atténue avec sa longueur, et du rouge sombre il passe au rouge cerise, au blanc, et finit par être brûlé et rompu. D'où l'obligation d'une seconde intervention.

Tout récemment, on a prétendu obvier à cet inconvénient en utilisant des fils d'une certaine épaisseur. Cependant, à un fil d'un diamètre de section plus considérable, il faudra pour s'échauffer une intensité de courant plus grande, et comme la résistance variera toujours selon la longueur du circuit, il arrivera un moment où le courant sera trop intense et brûlera le fil, à moins qu'un aide spécial n'en régularise la distribution en manœuvrant le rhéostat.

On doit donc avoir le soin de régler d'abord l'intensité et d'interrompre le courant fréquemment, c'est-à-dire chaque fois que l'échauffement paraîtra trop accusé.

D'autre part outre qu'on n'est pas obligé de renouveler l'intervention par suite de la rupture du fil, la section progressive et lente assure une hémostase à peu près complète, et l'on arrive à créer une surface lisse, sans un filet de sang, sans tendance à une hémorragie secondaire, et qui sera immédiatement protégée pour son bourgeonnement et par une eschare qui ne se détachera que quelques jours après, alors que la cicatrisation sera assurée.

Suites opératoires. — Tandis que l'amygdalotome, dans des cas malheureux et trop fréquents, provoque une hémorragie redoutable, le galvanocautère assure par une cautérisation simultanée à la section une hémostase définitive.

L'hémorragie n'est pas toujours immédiatement perceptible à l'œil, et le sang mêlé à la salive peut ne pas inquiéter le chirurgien, alors qu'insidieusement il s'écoule d'un autre côté. Lorsqu'une hémorragie secondaire se déclare, le sang, suintant le long de la surface cruentée, tombe du côté le plus déclive, c'est-à-dire dans les gouttières pharyngo-laryngées, et de là dans l'œsophage, à l'insu du malade lui-même. C'est seulement lors d'une réaction de l'estomac, trop rempli de liquide hémorragique, d'une pâleur syncopale, immédiatement suivie de nausées et de vomissements, qu'on découvre la cause hémorragique et qu'on essaie le tamponnement. Aussi faut-il toujours, chez les enfants surtout, prévoir les hémorragies secondaires par une surveillance active, pour ne pas compromettre gravement une opération au premier abord très simple, et se hâter de tarir l'écoulement sanguin au premier symptôme inquiétant.

De fait, les cas sont rares et le plus souvent résultent d'une négligence ou d'une imprudence de la part de l'opéré qui ne se conforme pas aux prescriptions du chirurgien. Nous en relevons un cas dans la liste des amygdalotomies ainsi pratiquées cette année à la clinique de M. Moure, mais théoriquement le fait ne doit pas se produire avec ce procédé, à moins d'une disposition hémophilique trop manifeste du sujet.

Voici le fait : une jeune fillette de douze ans, opérée dans des conditions normales, c'est-à-dire à blanc, sans une goutte de sang, a eu une hémorragie évaluée à un demi-litre, trois heures après l'ablation de son amygdale, et accompagnée de vomissements de sang noirâtre. L'écoulement sanguin s'est tari, sans tamponnement, et n'a plus reparu. L'enfant se porte admirablement, et la cicatrisation est depuis longtemps

complètement établie. Ajoutons que l'enfant avait marché pendant plusieurs heures, et que les parents avaient négligé, dès son départ, de se conformer aux recommandations habituelles.

Si l'on était en présence, cas peu probable, d'une hémorragie considérable et persistante, les moyens multiples de tamponnement, badigeonnages au tannin, au ratanhia, ligatures compressives du moignon pourraient être mis en usage et suffiraient probablement à l'arrêter. Du reste, immédiatement après l'opération, on doit surveiller la gorge du malade et le faire gargariser avec de l'eau boriquée à 4 %, lui recommander la succion d'un peu de glace, le séjour permanent à la chambre pendant deux ou trois jours, et une alimentation froide, à peu près exclusivement liquide, pour ne pas éroder les bourgeons de cicatrisation. Pendant ce laps de temps, l'opéré doit prendre des gargarismes émollients ou, mieux, des bains de gorge, dont voici la formule :

Borate de soude.....	} ãã	4 grammes.
Bromure de potassium.		
Glycérine		50 —
Eau de guimauve.....		450 —

Se gargariser toutes les deux heures.

La pratique de l'anse galvanocaustique tend de plus en plus à se généraliser pour l'ablation des amygdales globuleuses, pédiculées, et à se substituer à celle de l'anse froide et de l'amygdalotome de Fanhestock. La rapidité opératoire est la même ou à peu près, la sécurité est plus grande tant du côté des hémorragies que du côté des infections post-opératoires (pseudo-membranes, gangrène, infections microbiennes) et la cicatrisation en général aussi rapide, sans crainte de bourgeonnement excessif, de repullulation tonsillaire. D'autre part, on ne trouve ni chez les parents ni chez les opérés cette prévention si pusillanime, mais de règle, qu'ils possèdent contre l'amygdalotome de Fanhestock.

Ignipuncture. — Il n'est pas toujours possible d'opérer

avec ce précieux instrument, et, il est des cas où l'on est obligé de recourir à un autre mode de traitement, bien ancien, tantôt en faveur, tantôt démodé, et que l'électricité a renouvelé en le modifiant : c'est l'ignipuncture.

Le plus souvent on y a recours, lorsque l'hypertrophie semble porter surtout sur la base de la glande, et lorsqu'elle rentre dans la classe des hypertrophies enchatonnées.

On a essayé des traitements médicaux dont les résultats n'ont pas été encourageants; c'est ainsi que les caustiques (nitrate d'argent, chlorure de zinc, teinture d'iode) provoquent des douleurs violentes et persistantes, sans avoir l'excuse d'un effet rapide et sûr.

L'aquapuncture aurait fourni, paraît-il, d'assez brillants résultats, mais outre qu'on ne peut envoyer tous les malades dans des stations thermales, les séances sont longues et douloureuses.

L'électrolyse, vantée par Hering, est passible de ce dernier reproche, et ne fournit de réelles régressions qu'après une véritable série de séances.

Indications. — Nous croyons donc, suivant la pratique de la clinique, que, lorsqu'il est impossible, ou seulement difficile, par suite de sa conformation, de bien contourner la tonsille, de la dégager des piliers et de l'engager dans l'anse galvanique, c'est l'ignipuncture qui sera le traitement rationnel et exclusif.

a) Ignipuncture proprement dite. — On a parlé d'ignipuncture superficielle et d'ignipuncture profonde, et l'on a décrit des procédés généralement employés qui nécessitaient plusieurs séances et amenaient des complications inflammatoires du côté de l'amygdale du pharynx. Nous croyons que les manœuvres usitées aujourd'hui ne prêtent pas à un pareil pessimisme et excluent toute complication, tout en permettant de terminer l'intervention en une séance unique. Au lieu du thermocautère, dont le rayonnement calorique est désagréable et dangereux,

M. Moure a fait usage d'un gros couteau galvanique, à sa clinique, dans 6 cas, comprenant des enfants de quatre et cinq ans, onze et quinze ans et une jeune fille de vingt-deux ans. — Le procédé vaut par la façon dont il est employé. L'embrochement de l'amygdale par le thermocautère ou les *pointes* galvaniques ne donne pas de résultats satisfaisants le plus souvent, c'est là l'ignipuncture proprement dite. Le but est louable de pénétrer profondément dans le tissu glandulaire pour vider les culs-de-sac et détruire par des ponctions ignées toute l'hypertrophie, mais le moyen est insuffisant et dangereux. Insuffisant parce que l'amygdale peut bourgeonner tout autour de la cautérisation, repulluler, reproduire une hypertrophie. Dangereux, parce que le bourgeonnement superficiel, plus précoce, peut favoriser une rétention de produits inflammatoires, qui seront le point de départ d'abcès amygdaliens, ou encore parce que la pointe aveugle peut aller léser, au sein de l'organe, une artère importante, comme il s'en trouve dans la région de la base, et provoquer une hémorragie primitive ou secondaire, dont la source, cachée aux regards, ne permet pas une hémostase sûre et rapide (cas de Désiré et de Beausoleil).

b) Ignipuncture rationnelle. — Le second procédé, auquel on doit s'arrêter de préférence, est celui qui consiste à appliquer sur l'amygdale, préalablement cocaïnisée par un badigeonnage au $^1/_{10}$, un couteau galvanique, qui doit être large pour tracer des sillons très étendus en surface, et épais pour que l'application en soit portée profondément. Le premier sillon est creusé de toute la longueur du couteau, sur une surface occupant à peu près le tiers supérieur de la tonsille. Un second sillon pratiqué au niveau du tiers inférieur, puis un troisième, s'il en est besoin, réunit les deux plaies déjà faites, brûlant la surface du tiers moyen de la glande. On peut même en ajouter un quatrième au-dessus du premier, un cinquième au-dessous du second, et, s'ils ont été creusés suffisamment, enlever ainsi une hypertrophie irrégulière,

sans que les piliers aient eu à souffrir, sans qu'on ait été obligé de les dégager, en incisant au bistouri leur bord adhérent.

D'autre part, en agissant de cette manière, on n'a pas à redouter la fréquence des séances, inconvénient ordinaire de l'ignipuncture et chose importante surtout chez les enfants dont l'énervement est si rapide.

Suites opératoires. — La douleur immédiate est à peu près nulle. Cependant, la réaction est en général assez vive, et l'opéré doit se conformer scrupuleusement aux mêmes prescriptions qui suivent l'amygdalotomie à l'anse.

Bien que la plaie soit étendue et les tissus profondément détruits, car le couteau doit disparaître au sein de la glande à chaque application, le fond se déterge aussi promptement que la surface, les cryptes ont disparu ou sont largement ouvertes, et le malade n'est pas exposé aux inconvénients d'une rétention de produits inflammatoires, comme dans la cautérisation avec la pointe galvanique. Les deux principaux ennuis reprochés à l'ignipuncture tombent donc devant le procédé nouveau; d'un autre côté, les complications imputables à son emploi, et que nous allons énumérer rapidement, existent au même degré avec les autres modes opératoires. Ce sont des angines tonsillaires, inflammations de la glande par réaction, ou des otites moyennes suppurées, dues le plus souvent à une négligence ou à une inflammation tubaire préexistante. C'est le cas d'un des malades de la clinique auquel on fit la cautérisation ignée, et qui passa une partie de sa journée dans un compartiment de chemin de fer. Il revint avec une légère otite aiguë, consécutive à une inflammation de la trompe d'Eustache, qu'il avait ainsi contractée. Un autre accident, difficilement évitable, mais très rare avec les précautions d'usage, est l'hémorragie qui peut se produire surtout à la chute de l'eschare; il faudrait alors opérer le tamponnement, ou simplement faire des attouchements avec une solution de perchlorure de fer, les bourgeons ne

laissant suinter qu'un léger filet de sang, ou encore avec la pointe galvanique au point précis où se produit l'hémorragie.

Les résultats obtenus à la clinique avec le couteau galvanique sont encourageants; l'ignipuncture a été unilatérale dans quatre hypertrophies, double dans deux autres; le manuel très simple a permis d'enlever tout le tissu hypertrophié, et les résultats ont été excellents, en ce qu'on n'a noté d'autres complications que celle citée plus haut, et parce que la surface nouvelle, à peu près plane, n'a pas nécessité, chose ordinaire avec la pointe, le nivellement avec une pince coupante ou une nouvelle intervention à plat. En outre, l'enchatonnement complet, que nous avons observé dans un cas, où le pilier postérieur surtout adhérait en masse jusqu'à son bord libre, à la tonsille, n'est pas une contre-indication, et, avec une certaine prudence, on peut toujours libérer une partie des piliers en leur conservant toute leur vitalité.

Pseudo-hypertrophies. — On peut donc, pour les hypertrophies vraies, c'est-à-dire les amygdales globuleuses, les enchatonnées et les amygdales bi ou multilobées, réduire l'intervention à l'emploi exclusif des trois instruments dont nous venons de parler : l'amygdalotome, l'anse galvanique et le couteau galvanique.

Amygdalotomie partielle. — Il existe cependant des pseudo-hypertrophies, où l'on est obligé de recourir à une amygdalotomie partielle, lorsque le traitement médical est insuffisant. On peut avoir affaire à une amygdalite lacunaire chronique à poussées aiguës et déterminant à la longue un reliquat hypertrophique. Il peut s'agir encore, et c'est ce qu'on observe fréquemment, d'une distension amygdalienne, sans formation de tissu nouveau, par du muco-pus retenu dans les cryptes, par des grumeaux, de véritables matières caséeuses, presque solides, imprimant à la surface un développement très irrégulier, de telle sorte que l'amygdale offre une forme bosselée.

a) Traitement médical. — Il faut donc avant tout débarrasser le malade de ce pus, de ces grumeaux, de ces calculs,

et l'on emploie à cet effet des caustiques, iode, chlorure de zinc, nitrate d'argent, etc., qui nettoient les lacunes, ou plus simplement la curette tranchante et la pointe galvanique.

Ces moyens entraînent des inconvénients sur lesquels nous n'insistons pas, et qui consistent à abandonner au fond des cryptes une partie des déchets qui pourront être la cause directe d'une poussée aiguë nouvelle par réaction inflammatoire et rétention.

b) Traitement chirurgical. — Pour ces motifs, il convient, comme l'ont indiqué Calmette, Lubet-Barbon, Martin, etc., de ne cautériser la tonsille qu'après l'avoir préalablement déchirée et déchiquetée, avoir ouvert les lacunes en culs-de-sac pendant plusieurs séances.

1° *Discission.* — Les lacunes communiquent souvent entre elles; selon Allen, ce sont de véritables fistules de l'amygdale. On introduit un crochet dans une lacune, et, la pointe étant ressortie par une seconde ouverture cryptique, on déchire le tissu intermédiaire, en attirant fortement à soi le crochet. On peut encore remplacer cet instrument par une faucille, qui permet d'exciser la glande rapidement, sans effort, et, grâce à cette diérèse, on obtient une large ouverture par où s'écouleront les produits de rétention, fauteurs d'amygdalites lacunaires chroniques, accompagnées d'hypertrophie, dont la durée est indéfinie chez des sujets âgés de quinze à quarante ans. C'est le procédé dit de discission.

La cautérisation consécutive est effectuée avec le galvanocautère, ou encore en portant sur la plaie un tampon d'ouate imbibée de la solution suivante, en usage à la clinique :

Acide trichloracétique	0gr 10
Iode métallique	0 25
Iode de potassium	0 50
Glycérine	150 »

en badigeonnages.

2° *Morcellement.* — On pratique enfin le nivellement de la tonsille qui pend sans forme et sans contours, n'offrant plus

à la vue, après les ravages du crochet à discission, que des franges dont l'atrophie tardive appelle une autre intervention. C'est principalement dans ces circonstances, ou lorsque le crochet a paru insuffisant, que la pince coupante de Ruault, dite à emporte-pièce, trouve son application. A plusieurs reprises, M. Moure l'a associée à la discission simple, pour arrondir et régulariser la surface d'une tonsille déchiquetée. Dans un autre cas, le morcellement, avec la pince emporte-pièce, a suivi l'ablation à l'anse galvanique d'une amygdale dont l'hypertrophie paraissait considérable et qui avait été remplacée dans la loge par un lobe postéro-inférieur primitivement inaperçu. — D'une manière générale, on peut dire que le morcellement ainsi pratiqué est appelé à se substituer à la discission, dont il joue absolument le rôle, et avec la même efficacité, en abrégeant la durée des séances, tout en éliminant les parties réellement hypertrophiées de la glande.

Nous pouvons donc tirer les conclusions suivantes de cette petite étude faite à propos des hypertrophies amygdaliennes observées cette année à la clinique de M. Moure, et de leurs indications opératoires.

Toutes les hypertrophies ne doivent pas être opérées; il en est qui bénéficient d'une régression possible, soit par traitement direct, soit indirectement, par la suppression de l'affection causale.

Toutes les hypertrophies opérables ne le seront pas d'après un procédé uniforme : différentes par leur aspect, elles exigent des procédés opératoires différents.

Les procédés de choix qui répondent à chacune des classes dans laquelle nous avons rangé les hypertrophies tonsillaires sont :

L'anse galvanique et, quelquefois, l'amygdalotome pour leur ablation totale;

Le couteau galvanique ou, à son défaut, le thermocautère large de Paquelin pour la cautérisation ignée;

Le crochet à discission et, de préférence la pince à morcellement de Ruault pour l'ablation partielle de certaines parties hypertrophiées de l'amygdale.

Ces procédés ont, à la clinique de M. le Dr Moure, montré une supériorité qui doit rendre leur usage méthodique, presque exclusif, pour tous les cas analogues à ceux qu'on a relevés dans la statistique de cette année. Ils ont l'avantage d'être rapides et d'offrir plus de sécurité que les interventions sanglantes autrefois employées.

ANALYSES DE THÈSES

Rhinite hypertrophique. Ses conséquences locales et générales. Étude critique de son traitement; utilisation de la cocaïne et du nasophène, par le Dr Dorison.

Une thèse de capitaine de chasseurs n'est pas, en médecine, chose courante. Avec beaucoup de verve et d'humour, l'auteur explique pour quels motifs il s'est décidé, à quarante ans, à renoncer à la carrière militaire et entreprendre des études médicales : victime d'une rhinite hypertrophique intense, il a dû abandonner un métier incompatible avec son affection. Il écrit, dans une observation personnelle à double titre, qui est le point de départ de sa thèse, ce qu'on pourrait appeler le roman d'un rhiniteux hydrorréique. L'auteur est passé par toutes sortes de déboires : d'abord les désagréments du collégien obligé de prendre des arrangements avec la lingère du lycée parce que, tous les matins, il mouille trois mouchoirs; ensuite les ennuis de l'homme du monde qui par exemple, au moment où il est plein d'entrain sent ses bons mots s'arrêter, sa verve s'en aller, parce que son nez se bouche, parce qu'il craint de faire entendre un gargouillement tout à fait en dehors des bienséances; enfin les ennuis plus redoutables de l'asthmatique par réflexe nasal, sans oublier les accidents produits par une thérapeutique trop intense, un cocaïnisme chronique accompagné, d'ailleurs, « de stimulation génitale à l'inverse de ce que l'on croit se produire habituellement. »

De cette entrée en matière, de cette longue histoire du nez d'un capitaine de chasseurs, l'auteur conclut que la rhinite hypertrophique est « une affection sérieuse et qui non seulement ne doit pas être négligée, mais encore doit être recherchée, parce que l'on pourra éviter à l'enfant des déformations thoraciques, au jeune homme des accès d'asthme, dont il se débarrassera d'autant plus difficilement dans la suite qu'il ne tardera pas à devenir emphysémateux, et à l'homme fait toute une longue série d'ennuis moraux et matériels, dont le moindre ne sera pas l'obligation dans laquelle il se trouvera peut-être un jour d'abandonner la carrière de son choix. »

L'auteur, dans un paragraphe d'étiologie, passe ensuite en revue les diverses opinions émises au sujet de l'origine de l'hypertrophie. Il rappelle qu'Enjahan relève souvent comme cause l'angine de Thornwaldt, que Moure constate que si la rhinite hypertrophique est souvent l'origine des polypes muqueux, elle a, elle-même, pour cause une imitation chronique, un coryza chronique, par exemple, ou l'injection d'alcool, ou encore un empyème du sinus sphénoïdal : seulement c'est, surtout dans ces cas, la queue des cornets qui est prise.

Pour Garel, l'étiologie de la rhinite serait banale : toutes les irritations locales provenant d'un air impur, de la poudre de tabac à priser, de la répétition de coryzas aigus peuvent donner lieu au coryza chronique, d'où rhinite. Pour Cuvilier, la cause la plus fréquente serait dans les végétations adénoïdes. La question du siège le plus fréquent est encore controversée. Au point de vue histologique, on trouverait une constitution analogue à celle des polypes muqueux ou myxome pur, sans mélange d'adénome, pour Renaut et nombre d'auteurs, tandis que Billroth en fait des adénomes et Hoffmann des fibromes mous. Moure trouve une profusion de cellules embryonnaires entourant des vaisseaux énormes et des glandes considérablement hypertrophiées.

La symptomatologie, l'auteur la décrit avec soin, et étudie ensuite les complications et les névroses réflexes dues à l'hypertrophie en question. A propos de la pathogénie de ces dernières, il écrit un long paragraphe ; Hack, supposant dans la

muqueuse du nez, l'existence de nerfs spéciaux qu'il appelait *nervi erigentes*, admettait que la turgescence de la muqueuse provoquée par une irritation quelconque, comprime ces nerfs dont l'excitation produirait les réflexes. Pour lui, l'accès d'asthme était dû à ce fait que la sténose nasale restreint la respiration et que l'acide carbonique reste dans le sang et va exciter les centres bulbaires. Lublinski admet un spasme bronchique réflexe.

Ruault et Brissaud admettent le réflexe nasal, mais chez les nerveux héréditaires. François Franck Schiff et Paul Bert ont démontré qu'il s'agit d'un réflexe pur et simple parti du nez, etc.

Conclusion : c'est un réflexe nasal simple parti d'une zone qui semble être la partie postérieure du cornet inférieur ou de la cloison.

Le traitement comporte deux chapitres différents : 1° traitement de la rhinite hypertrophique accompagnée de polypes et de l'hypertrophie de la queue du cornet inférieur ; 2° traitement de la rhinite hypertrophique vaso-motrice et de ses symptômes locaux. Pour les polypes du nez, on a préconisé l'arrachement, l'excision, le curetage. Parmi les méthodes préconisées contre la rhinite vaso-motrice, on a vanté les astringents : alun, iode, acide acétique ; les révulsifs à distance ; les procédés mécaniques : compression, massage, tubage ; les grands procédés chirurgicaux, l'ablation des cornets, la cautérisation de la muqueuse, les galvano-cautérisations, l'électrolyse, les médicaments vaso-constricteurs. Pour l'auteur, deux méthodes seulement semblent avoir donné des résultats appréciables : la destruction de la muqueuse nasale, en bloc, par un curettage énergique ou moléculaire par l'électrolyse et, dans un genre plus doux, l'utilisation des propriétés vaso-constrictives de la cocaïne. Le nosophène a été préconisé en Allemagne : l'auteur n'en a pas une expérience suffisante pour se prononcer sur sa valeur ; à son avis, les rhinologistes auraient peut-être avantage à essayer ce médicament. (Thèse de doctorat, H. Jouve, éditeur. Paris, 1896.)

LIARAS.

REVUE GÉNÉRALE ET ANALYSES

BOUCHE ET PHARYNX BUCCAL

Contribution au diagnostic du chancre de l'amygdale, par le Dr MOREL-LAVALLÉE.

L'auteur rapporte l'observation d'une femme de vingt-cinq ans, de mœurs plus que légères, qui, à l'inspection, présentait tous les signes d'un chancre de l'amygdale.

La glande était tuméfiée, d'un seul côté seulement, de la grosseur d'un œuf de pigeon, d'une couleur rouge vermillon; elle refoulait la luette et, au toucher, était indurée, ligneuse. Pas de dysphagie, mais adénopathie très marquée, sous angulo-maxillaire. La malade disait avoir présenté d'autres fois des signes identiques.

L'auteur ne mentionne pas s'il a administré à la malade le traitement spécifique.

Toujours est-il, que huit jours plus tard, il n'existait plus trace d'adénopathie; l'amygdale, encore rosée, était rentrée dans sa loge, et la malade avoua avoir eu, l'année précédente, un chancre vulvaire suivi, quelques jours plus tard, de roséole et de plaques muqueuses.

Il ne s'agissait donc pas de chancre amygdalien, mais d'amygdalite aiguë à répétition, non caractérisée jusqu'à ce jour. (*Bull. méd.*, n° 104, 30 déc. 1896.) Dr BRINDEL.

Troubles constitutionnels graves au cours d'un abcès amygdalien *(Severe constitutional disturbances accompanying tonsillar abcess)*, par les Drs WOOD et RUSSELL.

L'observation rapportée par les auteurs a trait à un jeune homme de vingt-quatre ans antérieurement bien portant, mais qui, depuis environ six ans, souffre d'abcès répétés des deux amygdales revenant périodiquement à des intervalles très rapprochés. Le 1er novembre 1896, quelques jours à peine après s'en être guéri, le malade fut de nouveau atteint d'une amygdalite gauche accompagnée d'une légère otorragie et de vives douleurs d'oreille du même côté. Les auteurs ne croient

pas à la présence de pus dans l'amygdale, car celle-ci est pâle et à peine tuméfiée. Mais le jour suivant l'abcès s'ouvre spontanément et donne issue à une quantité considérable de pus. Jusque-là rien d'anormal : l'état général est bon ; la température et le pouls sont normaux. Le même soir le patient est pris de violentes douleurs dans le côté droit de la poitrine, la température monte brusquement à 40° 4, et le pouls, 144 pulsations par minute, est mou et rapide. L'auscultation de la cage thoracique ne révèle rien de particulier ; l'écoulement sanguinolent de l'oreille persiste, mais la gorge va beaucoup mieux. Le lendemain ces phénomènes s'aggravent encore davantage et revêtent un caractère extrêmement alarmant : vomissement de matières alimentaires et bilieuses ; diarrhée intense ; les deux bruits cardiaques, d'intensité égale, ressemblent aux battements d'un cœur fœtal. Urines peu abondantes, contenant de l'albumine et une grande quantité d'acide urique. Cet état grave persiste pendant environ trente-six heures, au bout desquelles les symptômes commencent à s'amender. L'amélioration se maintient les jours suivants et la guérison n'a été interrompue par aucun accident.

Les auteurs pensent que ces graves symptômes seraient dus à une brusque intoxication systique par le poison provenant de la gorge ou de l'oreille moyenne. (*The Lancet*, 19 déc. 1896.)

TRIVAS.

NEZ ET PHARYNX NASAL

Les polypes du nez dans leurs rapports avec les empyèmes des sinus *(Nasenpolypen in Beziehung zu den Empyemen der Nebenhöhlen)*, par le Dr A. ALEXANDER.

Sur 104 cas de polypes du nez, l'auteur a pu constater l'empyème d'un sinus 35 fois (33, 6 %), et sur 170 malades atteints de sinusites, les polypes nasaux existaient 45 fois ; ce qui forme un ensemble de 104 + 45 = 149 cas de polypes du nez, dont 35 + 55 = 90 compliqués de sinusite.

Sur ces 80 cas d'empyème, le sinus maxillaire était atteint 57 fois, le sinus ethmoïdal 8 fois, le sinus sphénoïdal 5 fois et le sinus frontal 1 fois. Dans les 9 cas qui restent, plusieurs sinus étaient atteints en même temps.

Cette coexistence si fréquente de polypes et de sinusites indique qu'il s'agit là d'autre chose que d'une simple coïncidence. Il doit certainement y avoir un rapport de cause à effet entre ces deux genres d'affections. Mais laquelle des deux forme la cause et laquelle l'effet, et quelles sont les conditions qui rendent possible la simultanéité ou la succession des deux affections en question?

Des recherches histologiques faites par l'auteur à la suite de tant d'autres, il ressort que les polypes que l'on a pendant longtemps considérés comme des néoplasmes, des néoformations, ne sont autre chose que des hyperplasies de la muqueuse nasale, dont l'origine inflammatoire est incontestable. Les polypes sont presque toujours précédés d'un œdème inflammatoire de la muqueuse, dû à l'état congestif de cette dernière.

Du moment donc que les polypes du nez sont l'aboutissant d'un état inflammatoire de la muqueuse nasale, il peut arriver, dans beaucoup de cas, que l'inflammation ne reste pas limitée à cette dernière, mais se propage vers les muqueuses des sinus qui se trouvent en connexion intime avec la muqueuse de la cavité nasale; comme il est possible, d'autre part, que l'inflammation suive un ordre inverse, c'est-à-dire de la muqueuse d'un sinus vers la muqueuse nasale.

La migration du pus de la cavité d'un sinus vers la cavité nasale ne constitue donc pas, d'après l'auteur, la seule cause des polypes. La cause principale consiste dans la propagation directe du processus infectieux d'une muqueuse à l'autre. La coïncidence si fréquente des polypes du nez avec les empyèmes du sinus maxillaire (57 sur 80 cas) s'explique par le contact presque direct entre les deux muqueuses, dans la région du méat moyen, au niveau de la paroi latérale de la cavité nasale. L'infection se propage directement, et l'os lui-même prend part au processus pathologique; l'existence si fréquente de proliférations osseuses qui forment la base de ce qu'on appelle bourrelet muqueux latéral en est la preuve.

Étant donné un empyème du sinus maxillaire, l'inflammation se propage d'abord au méat moyen et au cornet moyen. De ce dernier, par l'intermédiaire des espaces médullaires, elle pénètre dans l'intérieur des cellules ethmoïdales et finit par

provoquer un catarrhe suppuré de la muqueuse de ces dernières. En suivant une marche opposée, l'infection peut s'étendre des cellules ethmoïdales au sinus maxillaire. Dans ces cas les polypes et l'empyème sont la conséquence du même processus infectieux. (*Archiv f. Laryngol.*, V, 1896.)

Dr JANKELEVITCH.

Un cas d'exostose du sinus frontal (*Exostosis of frontal sinus*), par le Dr Thomas THELWALL.

L'auteur présente une femme de quarante-six ans opérée pour une exostose du sinus frontal dont une petite portion faisait hernie dans l'orbite. La tumeur a été extraite par une incision faite au-dessous de l'arcade sourcilière; on pratiqua ensuite une large cavité dans le nez, où l'on introduisit un drain laissé à demeure pendant une dizaine de jours. La plaie fut suturée et la cavité bourrée de gaze. La guérison a été rapide et n'a laissé subsister qu'une petite cicatrice à peine visible. L'exostose provenait de la paroi interne du sinus; elle était boselée et mammillaire et pesait un peu plus d'une demi-once. (*Liverpool med. Institution*, séance du 8 oct. 1896, *in Brith. med. Journ.*, 17 oct. 1896.)

TRIVAS.

Des accidents consécutifs aux opérations nasales (*Ueber Zufälle nach Nasenoperationen*), par le Dr RÉTHI, de Vienne.

Il s'agit d'une opération de polypes chez un malade de soixante-deux ans, à antécédents malariques. Les polypes étaient très nombreux et leur ablation a demandé plusieurs séances. Chacune de ces séances était suivie d'une hémorragie assez abondante, et plusieurs fois on a été obligé d'avoir recours au tamponnement antérieur. Trois ou quatre jours après la dernière séance, le malade se fait recevoir à l'hôpital, où l'on constate qu'on se trouve en présence d'accidents pyo-septicémiques. Après cinq jours de séjour à l'hôpital, le malade meurt. A l'autopsie on constate une inflammation hémorragique des reins, des arthrites suppurées, des thromboses veineuses siégeant dans la pie-mère, une inflammation suppurée des méninges et du tissu cellulaire sous-cutané.

Les suppurations périphériques (tissu cellulaire sous-cutané et articulations) étaient localisées à la moitié du corps corres-

pondant à l'hémisphère atteint, c'est-à-dire à la moitié opposée à cet hémisphère.

L'auteur s'étonne que des accidents pareils ne soient pas plus fréquents. On connaît les rapports qui existent entre les voies lymphatiques et sanguines du nez et du cerveau (surtout des espaces sous-dural et sous-arachnoïdal); on connaît également la quantité de microbes qui pullulent même dans une cavité nasale normale, les difficultés que présente l'antisepsie d'une pareille région avant l'opération, et l'impossibilité de conduire un traitement post-opératoire selon les règles applicables aux autres régions. Il faut donc croire que, pour des causes que nous ne connaissons qu'imparfaitement, la cavité nasale présente peu de disposition à devenir une porte d'entrée pour une infection générale.

On a accusé le tamponnement nasal d'être une des causes principales des accidents septicémiques. Dans le cas de l'auteur cette cause peut difficilement être incriminée, puisque le tampon n'est pas resté en place plus de vingt-quatre heures et laissait assez de place pour l'écoulement d'une sécrétion quelconque qui pouvait y exister.

Cependant, dans les cas d'empyème de sinus avéré, l'auteur croit que le tamponnement, si peu prolongé qu'il soit, peut devenir une cause de complications graves. Aussi conseille-t-il de chercher à combattre l'hémorragie par tous les autres moyens à notre disposition, et mieux encore de la prévenir en ne faisant que des séances très courtes et très espacées, et n'avoir recours au tamponnement que dans les cas extrêmes. (*Arch. f. Laryngol. und Rhinol.*, Band IV, Heft 3, 1896.)

Dr JANKELEVITCH.

LARYNX ET TRACHÉE

De l'angine gangréneuse primitive *(Uber primere Gangrän des Rachens)*, par le Dr BLUMENAU.

L'angine gangréneuse, aussi bien la primitive que la secondaire, est tantôt localisée, tantôt diffuse; localisée, elle occupe un endroit quelconque de la gorge, généralement l'une ou l'autre amygdale, formant une ou plusieurs plaques ovales ou rondes et variant de la grandeur d'un grain de mil à celle

d'une pièce de cinq pfennings. Ces plaques gris noirâtre ou noires paraissent enfoncées dans le tissu, entourées de bords relevés et lisses; après élimination des parties gangréneuses, la cicatrisation se produit; dans d'autres cas, l'ulcération se répand en profondeur ou en surface et atteint les parties voisines (la langue, l'épiglotte, le larynx, etc.). Dans la forme diffuse, la gangrène envahit très vite toute la gorge et attaque le larynx, l'œsophage, la muqueuse buccale et les gencives, produisant de vastes destructions; malgré cela, la guérison peut s'obtenir.

L'angine gangréneuse primitive se manifeste par des prodromes : lassitude générale, dépression morale, un seul violent frisson ou plusieurs légers, suivis de forte fièvre avec mal de gorge et surtout dysphagie; engorgement des glandes maxillaires et parotidiennes, salivation fétide; mauvaise haleine, qui prend quelquefois une odeur fécale; maux de tête, vertige, soif, extrême faiblesse, vomissements alternativement avec des selles liquides, fétides. Malgré cela, la guérison est possible; mais généralement les malades succombent à la suite d'hémorragies ou d'infection septique.

Le pronostic est mauvais pour la forme secondaire et surtout diffuse, meilleur pour la primitive (Maurin a constaté 6 cas de guérison sur 10). Le diagnostic n'offre pas de difficulté; au besoin, la constatation de la présence du bacille de Lœffler pourrait trancher l'incertitude en faveur de la diphtérie.

L'auteur communique ensuite le cas d'un artilleur de vingt-deux ans, qui succomba après six semaines à une angine gangréneuse primitive. A l'autopsie, on trouva toute l'amygdale droite et la moitié droite du voile du palais réduites en une masse noire fétide; presque toute la base de la langue, excepté une partie étroite du bord gauche jusqu'à l'épiglotte, formait une marmelade de débris nacrés. (*Deutsche med. Wochens.*, n° 26, 1896.)

BAYER.

De Re publica laryngologica, par le Dr Félix SEMON.

Tel est le titre d'un article par lequel M. Semon ouvre le volume de l'*Archiv für Laryngologie*, dédié à son directeur, le professeur B. Fraenkel, à l'occasion du 60e anniversaire de sa naissance et du 25e anniversaire de son professorat.

Ce n'est pas un article proprement dit, c'est plutôt, comme le dit l'auteur lui-même, un ensemble de pensées détachées, de fragments résumant l'expérience de l'auteur sur quelques questions du métier.

Après avoir constaté ce fait que, la laryngologie une fois établie comme spécialité autonome, la littérature concernant cette spécialité a pris chez chaque peuple un caractère particulier correspondant à son tempérament (profondeur et amour quelquefois excessif des détails des Allemands, concision des Anglais, clarté et élégance des Français, etc.); après avoir blâmé les Allemands du peu d'attention qu'ils prêtent aux travaux étrangers, l'auteur s'élève avec juste raison contre les abus de la bibliographie qui règnent dans la littérature actuelle.

Il regrette l'ancienne habitude qui consistait à mettre au bas de la page les titres des ouvrages ayant servi à la composition d'un article ou d'un livre, avec indication de la page et du nom de l'auteur. Le contrôle était alors extrêmement facile pour celui qui voulait étudier la question pour son compte et d'après les mêmes sources. Et puis, avec cette manière de faire, ne se trouvaient cités que les ouvrages qui ont été vraiment lus par l'auteur. Aujourd'hui, il n'en est plus de même. Chaque ouvrage, le moindre article, se trouve chargé d'un index bibliographique énorme, contenant non seulement la liste des ouvrages qui ont été consultés par l'auteur, mais encore, et surtout, de ceux qu'il ne connaît que par ouï-dire et dont il ne s'est donné que la peine de copier les titres. Cet index se trouve le plus souvent relégué à la fin de l'article, et il est composé de façon à rendre tout contrôle, toute vérification difficile, sinon impossible. Les ouvrages sont cités tantôt dans l'ordre chronologique, tantôt dans l'ordre alphabétique, jamais dans l'ordre logique, dans l'ordre des matières. Quand nous consultons un index bibliographique quelconque, la première question qui nous intéresse, c'est celle de savoir quels sont les ouvrages importants, dignes d'être lus, présentant un certain intérêt, et quels sont ceux qui ont de nos temps perdu tout intérêt, toute actualité. Or, le moyen de distinguer l'important de ce qui ne l'est pas dans un index où tous les ouvrages sont

cités pêle-mêle, sans la moindre notice, sans la moindre mention? A moins que ces index ne servent à prouver la science de leurs auteurs (ce qui n'est pas toujours le cas), l'auteur ne voit pas quels peuvent en être les avantages. Les inconvénients, au contraire, en sont très grands, et le retour à l'ancienne méthode serait préférable.

Parlant ensuite de la question de la priorité, l'auteur cite les paroles de Schopenhauer : « On peut dire d'une façon générale que toute grande vérité, avant d'être découverte, a eu une époque où il en existait une sorte de pressentiment obscur, une image vague, comme entourée d'un nuage et des efforts vains de la saisir, et tout cela parce que cette vérité a été préparée par les progrès de l'époque... Mais celui qui a reconnu la vérité dans ce qu'elle a de plus fondamental, qui en a prévu les conséquences, développé le contenu, entrevu les limites de son domaine, qui l'a clairement exposée avec pleine conscience de sa valeur et de son importance, celui-là, et lui seul, peut être considéré comme son auteur. »

En terminant, M. Semon met ses confrères en garde contre la spécialisation excessive. Il rappelle les paroles de Virchow, qui disait qu'« aucune spécialité ne peut prospérer si on la détache complètement de l'ensemble de la science, si elle ne puise pas toujours à la source commune, si elle ne s'entend pas avec les autres spécialités. Les résultats que chaque spécialité retirera du contact avec les autres peut ne pas toujours présenter d'importance au point de vue pratique, mais cette condition assure l'unité de la science, unité sur laquelle repose notre force. »

L'auteur a remarqué que, depuis que la Société laryngologique de Londres a été fondée, on n'entend plus parler de rapports concernant les questions de laryngologie dans les Sociétés de médecine générale. Ce fait prouve que l'intérêt pour ces questions tend à disparaître chez les médecins non spécialistes. (*Archiv f. Laryngol.*, Band V, 1896.)

Dr Jankelevitch.

Deux cas de laryngectomie pour carcinome *(Dwa sloutchaïa oudalenia gortani osledstrié raka)*, par le Dr N. M. Volkoff.

Cas I. — Le malade, âgé de quarante-huit ans, a souffert,

cinq ans avant le commencement de la maladie actuelle, d'un catarrhe naso-pharyngien et de végétations adénoïdes. La double affection a cédé, grâce à un traitement méthodique par des badigeonnages à la teinture d'iode et des attouchements au nitrate d'argent et au chlorure de zinc: le patient commença à respirer librement par le nez et recouvra sa voix. Malgré l'amélioration, et bien qu'il en fût mis en garde, le malade continuait à abuser de badigeonnages. Au mois de mai 1895 surviennent des douleurs dans le larynx, et, à l'examen laryngoscopique, on découvre sur l'épiglotte, à gauche, une ulcération à fond jaune et de la grosseur d'un pois. Une amélioration qui déconcerta l'auteur, se produisit sous l'influence d'une médication anodine, et l'ulcération s'est cicatrisée au bout de six semaines de traitement. Cinq mois plus tard, l'état du malade s'aggrava: l'ulcération s'est propagée à gauche, a envahi le bord libre de l'épiglotte, le ligament aryténo-épiglottique et le cartilage aryténoïde gauches et la paroi latérale du pharynx; infiltration du tissu cellulaire sous-jacent du cou et du pharynx. Onze jours après une laryngotomie préalable, M. Volkoff pratique une ablation du larynx. L'opération se passe sans accidents; le malade est alimenté à l'aide d'une sonde et commence apparemment à se rétablir; mais, le sixième jour après l'intervention, il succombe sans que rien ait pu donner l'explication de cette mort subite.

L'intérêt de ce cas consiste, d'après l'auteur, dans l'abus de badigeonnages qui seraient peut-être la cause du développement de la tumeur.

Cas II. — Femme de quarante-neuf, ans avec un mauvais état général. Douleurs à la déglutition, gêne respiratoire, aphonie. A l'examen laryngoscopique, on trouve une tumeur énorme occupant toute la partie interne de l'épiglotte, le ligament aryténo-épiglottique et le cartilage aryténoïde gauches. Infiltration du tissu cellulaire de la paroi pharyngienne et du cou du même côté. Laryngotomie. Neuf jours plus tard, extirpation totale du larynx avec une portion de la muqueuse pharyngienne. La malade est alimentée à l'aide d'une sonde laissée à demeure pendant une dizaine. Quinze jours après l'opération, elle commença à parler en chuchotant; peu à peu

la voix devint plus distincte. L'introduction d'un larynx artificiel n'a pas donné de résultats satisfaisants. A l'heure actuelle, la malade parle d'une voix distincte qu'on entend à une distance de trois mètres. Dans la littérature, on connaît un cas où le malade, un an après l'extirpation du larynx, non seulement parlait à haute voix, mais encore chantait. (*Vratch*, n° 47, p. 1348-49, 1896.) TRIVAS.

De la paralysie des crico-aryténoïdiens postérieurs dans la gonorrhée *(Posticus Lähmung bei Gonnorrhœ)*, par le Dr LAZARUS, de Berlin.

Il s'agit d'un malade qui présenta, à la suite d'une blennorragie, et dans les premiers mois qui suivirent cette affection, une inflammation de la plupart des articulations des extrémités inférieures et en même temps tous les phénomènes d'une paralysie des crico-aryténoïdiens postérieurs. Les articulations guérirent spontanément, tandis que la complication laryngée nécessita la trachéotomie.

En ce qui concerne le larynx, on peut se demander s'il s'agissait vraiment d'une complication due à la blennorragie. Après avoir éliminé toutes les autres causes capables d'amener la paralysie des muscles laryngés en question (affection centrale, compression, etc.), l'auteur croit pouvoir admettre une relation de cause à effet entre la blennorragie et l'affection laryngée.

Ce point une fois admis, il reste à élucider le mécanisme par lequel la blennorragie peut amener une paralysie des crico-aryténoïdiens postérieurs.

Trois hypothèses peuvent être admises :

1° Névrite des terminaisons périphériques du laryngé inférieur;

2° Arthrite métastatique de l'articulation crico-aryténoïdienne;

3° Périchondrite laryngée.

C'est la première de ces hypothèses qui paraît à l'auteur la plus justifiée. L'absence de douleurs et de phénomènes inflammatoires du côté de la muqueuse, l'évolution rapide de l'affection, qui a duré à peine huit jours, et le retour complet à l'état

normal, rendent, en effet, l'hypothèse d'une arthrite ou d'une périchondrite très peu probable. Il est à remarquer que le malade en question était atteint d'une laryngite chronique, que les terminaisons périphériques de ses récurrents, se trouvant altérées de ce fait, présentaient un lieu de moindre résistance à l'invasion gonococcique, d'où névrite périphérique, avec paralysie des crico-aryténoïdiens postérieurs. (*Archiv f. Laryngol. und Rhinol.*, V, 1896.) Dr JANKELEVITCH.

OREILLES

Relation d'un cas d'abcès cérébral d'origine otique avec considérations sur le diagnostic. *(Report of a case of otitique brain abcess, with remarks on diagnostic)*, par le Dr Alvin A. HUBBEL.

Il s'agit d'un jeune homme de vingt ans, admis à l'hôpital pour des douleurs dans l'oreille gauche et la moitié gauche de la tête remontant à une vingtaine de jours et accompagnées de perte d'appétit, d'insomnie et de nausées. Comme antécédents il y a à noter : rougeole, scarlatine, diphtérie et otorrhée chronique, survenue à l'âge de six ans sans cause apparente. A l'examen, on trouve une otite suppurée gauche, avec des polypes de l'oreille moyenne. La région de l'apophyse mastoïde est parfaitement saine. L'ablation des fongosités et le traitement antiseptique ne sont suivis d'aucun soulagement.

Le troisième jour après l'admission du malade à l'hôpital, l'état de celui-ci s'aggrava considérablement : conduit auditif tuméfié, suppuration fétide et très abondante; céphalées intenses et violentes douleurs d'oreille; température abaissée; pouls et respiration ralentis. Le malade devient agité et inquiet. Durant deux jours tous ces symptômes vont en augmentant. On diagnostique un abcès cérébral localisé dans le lobe temporo-sphénoïdal. Bientôt apparaît le cortège caractéristique des phénomènes cérébraux : convulsions, stupeur, vomissements, vertiges et, finalement, délire, prostration et température au-dessous de la normale. A cause de la gravité du cas, l'idée d'une intervention a été rejetée et le malade succombe dans un état de coma presque complet.

A l'autopsie on trouve dans le lobe temporo-sphénoïdal gauche une cavité du volume d'une noisette, limitée par un

tissu nécrosé grisâtre et contenant du pus et des détritus de tissu nécrosé. La cavité communiquait avec l'oreille moyenne par deux ou trois pertuis très visibles, que présentait la fenêtre de cette dernière.

L'évolution des abcès cérébraux d'origine otique peut être divisée en trois phases distinctes : période *initiale*, période *d'état* et *terminale*. A la période initiale il existe une histoire d'otorrhée, généralement chronique avec suppuration fétide légère ou profuse, et souvent des polypes dans le conduit auditif externe. Sous l'influence du froid ou d'un traumatisme, l'oreille ou la région mastoïdienne peut devenir le siège de phénomènes inflammatoires aigus, caractérisés par de la tuméfaction, de la sensibilité ou des douleurs au-dessus et en arrière de l'oreille et dans la région temporale; les douleurs peuvent s'étendre avec une plus ou moins grande violence dans toute la partie correspondante de la tête. A ce moment la suppuration diminue souvent et parfois même cesse tout à fait. En revanche on observe de la fièvre avec perte d'appétit, nausées, somnolence et agitation ; accélération du pouls, faiblesse générale et prostration. Cette période dure de deux à dix jours et les symptômes se confondent peu à peu avec ceux qui indiquent le développement d'une affection encéphalique.

La seconde période ou période d'état commence dès le moment où l'abcès est formé, et ces signes précoces qui la caractérisent sont ceux d'une encéphalite. La plupart des phénomènes mentionnés augmentent d'intensité. Cette période inflammatoire dure plusieurs jours et est suivie de symptômes dépendant à la fois d'une suppuration et d'une compression intra-cranienne. Les premiers sont ceux qui s'observent communément dans toutes les suppurations; ils persistent environ quinze à vingt jours et leur disparition coïncide avec l'apparition des signes de compression. Dans le tableau clinique prédominent surtout des céphalées permanentes, d'une violence extrême et correspondant au point de localisation de l'abcès; des vertiges augmentant à la suite d'un changement de position et affectant une allure irrégulière, si l'abcès siège dans le lobe moyen du cervelet; des vomissements et des troubles digestifs. A ces symptômes il faut ajouter de l'irritabilité mentale avec

obnubilation intellectuelle, amnésie et du délire passager; tous ces phénomènes s'accentuent au fur et à mesure qu'augmente la pression dans la cavité cranienne et aboutissent à une grande prostration, du délire continu et de la stupeur. Les névrites optiques sont assez fréquentes surtout à la dernière période de la maladie et ne reconnaissent pas pour cause une localisation spéciale de l'abcès qui, en s'étendant sur la sphère motrice de l'écorce, détermine des mouvements convulsifs ou des convulsions.

A cette phase peuvent également survenir d'autres troubles cérébraux très graves, tels que : hémiplégie (du côté opposé à la lésion), hémianopsie (quand le lobe occipital est intéressé), aphasie (lobe frontal gauche) et paralysies du facial, du nerf auditif et de la troisième paire.

La période *terminale,* si l'évolution de l'abcès n'a pas été arrêtée par une intervention chirurgicale, est marquée par des symptômes de compression croissante, avec stupeur et coma prononcés, la fusion du pus ou la rupture de l'abcès dans les ventricules ou à la surface du cerveau détermine une nouvelle irritation, une recrudescence des phénomènes inflammatoires.

Si l'abcès s'ouvre dans les ventricules, les symptômes sont plus brusques et très manifestes, l'aspect du malade change subitement. La face devient livide, la respiration stertoreuse, le pouls petit et lent; les muscles se contractent et, finalement, le malade succombe dans un état comateux et au milieu des phénomènes convulsifs.

Le diagnostic différentiel des abcès du cerveau d'origine otique à leurs diverses phases de développement doit être fait d'avec les otites suppurées aiguës, les mastoïdites, la méningite, la thrombose des sinus cérébraux, les collections purulentes extra-durales et les tumeurs cérébrales. Les abcès cérébraux d'origine otique ont presque toujours une marche aiguë; on en a signalé des cas chroniques et latents.

La terminaison est toujours fatale, et les guérisons spontanées, rapportées par quelques auteurs, méritent, à cause de leur rareté même, d'être sérieusement vérifiées. (*Buffalo med. Journ.,* mai 1896.) TRIVAS.

L'appareil auditif dans la rougeole (Travail basé sur 18 autopsies) *(18 Sectionsberichte über das Gehörrogan bei Masern)* par MM. Rudolph et Bezold.

Voici les résultats généraux de la statistique de M. Rudolph :

1° L'oreille moyenne a été trouvée atteinte dans tous les cas, même dans ceux où la durée de la rougeole n'a été que très courte. Dans 5 cas, où la mort est survenue trois ou quatre jours après l'apparition de l'exanthème, on trouva, malgré l'intégrité du tympan, toute l'oreille moyenne remplie de sécrétions.

2° L'affection otitique ne survient pas par propagation de l'infection à l'oreille moyenne : elle est primitive et contemporaine à la rougeole. Dans aucun des 18 cas, en effet, l'auteur n'a pu constater une altération pathologique quelconque de la partie supérieure de la portion cartilagineuse et de l'isthme de la trompe d'Eustache.

3° Dans un cas, l'oreille moyenne n'était atteinte que très légèrement. Ceci s'explique peut-être par ce fait qu'on était en présence d'une récidive de rougeole. Les filaments muqueux et les néo-membranes constatés dans l'oreille moyenne peuvent être considérés comme restes de la première rougeole.

4° Un tympan intact peut coexister avec une affection très étendue de tous les espaces constituant l'oreille moyenne.

5° La marche de l'affection otitique est, en général, bénigne. Dans un cas, le tympan était encore intact au moment de la mort, survenue trente-trois jours après l'apparition de l'exanthème. L'affection se manifeste rarement par des douleurs et de la fièvre. La sensibilité à la pression de l'apophyse mastoïde constitue un symptôme un peu plus fréquent.

6° L'aspect général du tympan est le suivant : il perd son éclat, le réflexe lumineux pâlit et finit par disparaître. La coloration de la membrane devient d'abord bleu grisâtre, puis blanc grisâtre. Sa surface présente des plis plus ou moins fins. La couche épidermique du tympan se détache, en général, de la membrane propre; le manche du marteau et la courte apophyse disparaissent successivement.

7° La perforation de la membrane du tympan, si elle survient, ne s'établit que très tard : cinq à six semaines après le début de la rougeole.

La statistique de M. Rudolph est suivie d'un résumé de M. Bezold qui ne fait que confirmer et développer les conclusions du premier. Il attire, lui aussi, l'attention sur le caractère si bénin et l'absence de tendances destructives dans les otites moyennes de nature morbilleuse. Cette bénignité peut s'expliquer de deux façons : ou par la virulence peu considérable de l'agent spécifique de l'otite morbilleuse, ou bien par le peu de réaction d'un organisme atteint d'une maladie infectieuse générale. La première de ces explications est peu plausible, parce que l'agent spécifique de l'otite rougeolique est le même que dans toute autre otite purulente, c'est-à-dire tantôt le streptocope, tantôt le staphylocoque. En revanche, tous les faits connus parlent en faveur de la seconde hypothèse. M. Bezold a opéré, notamment, un cas d'otite rougeolique qui avait présenté des complications endo-craniennes. Eh bien, dix-huit jours après l'opération, la réaction, qui survient de si bonne heure sur un organisme normal, manquait encore; il a fallu dix jours de plus, avant que l'os dénudé commençât à se couvrir de granulations.

L'otite morbilleuse n'aboutit presque jamais à la nécrose de la muqueuse ou de l'os; l'infection et la tuméfaction de la première restant au-dessous de la limite que nous observons dans les otites moyennes essentielles, et cela tant que dure la maladie générale; à mesure que cette dernière s'atténue, la réaction du côté de l'oreille se manifeste davantage, et ce n'est que pendant la période de convalescence que survient la perforation du tympan.

M. Bezold considère, lui aussi, l'otite morbilleuse comme une des manifestations primitives de l'affection générale. Il prétend que les altérations que présente la muqueuse de l'oreille moyenne ressemblent à l'exanthème cutané (extravasations sanguines, infections punctiformes ou lenticulaires, etc.).

M. Bezold a examiné 1,807 écoliers, dont plus de 52 % avaient été atteints de rougeole. Au point de vue de l'audition, ces derniers n'ont pas donné de proportion plus grande que ceux dont la diminution de l'ouïe était due à des causes autres que la rougeole. Il en conclut que, dans la majorité des cas, le pus séjournant dans l'oreille moyenne ne donne lieu à aucun

symptôme et peut même se résorber complètement, sans causer le moindre dégât.

Dans la plus grande partie des cas examinés par Bezold on a pu constater une inflammation des vaisseaux et ganglions lymphatiques et une hypertrophie considérable du tissu adénoïde du naso-pharynx.

En examinant, dans tous les cas, la paroi antérieure du conduit auditif osseux, l'auteur a pu s'assurer de l'exactitude des assertions de Zuckerkandl, d'après lequel le bord externe du conduit auditif osseux se forme à l'âge de deux à trois ans, et la lacune physiologique existant dans la paroi antérieure se comble à partir de la troisième année. (*Zeits. f. Ohrenheilk.*, avril 1896.)

Dr JANKELEVITCH.

De la guérison spontanée des cholestéatomes et des affections cholestéatomiformes des espaces creux du temporal *(Ueber Spontanheilung von Cholesteatomen und Cholesteatomähnlichen Erkrankungen in den Hohlräumen des Schläfenbeins)*, par le Dr K. REDMER, de Dantzick.

D'après l'auteur, il faut distinguer trois formes de cholestéatomes :

1° Les cholestéatomes proprement dits, qui sont de véritables tumeurs hétérogènes se formant dans les cavités de l'oreille moyenne, en dehors et indépendamment de toute suppuration chronique.

2° Les cholestéatomes secondaires, consécutifs à une suppuration chronique, avec ou sans perforation du tympan et dus tantôt à une rétention de masses putrides, tantôt à une surproduction épithéliale. Dans cette catégorie se rangent ceux que Leutert a appelé les « kystes épithéliaux ».

3° On trouve, enfin, chez les enfants, l'antre rempli de masses putrides caséiformes, qui se reproduisent sans cesse et se présentent sous forme de lamelles embriquées l'une dans l'autre.

Ces deux dernières subdivisions ne sont pas des cholestéatomes vrais ; ce sont plutôt des affections cholestéatomiformes.

Quelle est maintenant la meilleure méthode de traitement des cholestéatomes? Nous connaissons, actuellement, deux procédés : celui de Schwartze, d'après lequel une ouverture permanente est créée derrière le pavillon de l'oreille; celui de

Zaufal, qui crée également une ouverture permanente, mais place cette dernière dans le conduit auditif externe.

L'auteur a observé 4 cas de guérison spontanée de cholesteatomes, et le mode d'après lequel la guérison s'est opérée, dans ces cas, semble donner raison plutôt à Zaufal qu'à Schwartze. Dans tous ces cas, en effet, les cholestéatomes s'étaient éliminés par le conduit auditif externe, après avoir usé l'os tout autour, de façon à transformer, dans la plupart des cas, l'antre, l'*aditus ad antrum*, la caisse en une seule vaste cavité. Quoique, dans les cas de l'auteur, il se fût agi aussi bien de cholestéatomes vrais que d'affections cholestéatomiformes, il ne croit cependant pas que le même traitement opératoire convienne à tous les cas : ces diverses variétés présentent un pronostic trop différent au point de vue de la récidive.

On avait proposé l'obstruction des trompes comme moyen de guérison des cholestéatomes. L'auteur a cependant observé un cas où la guérison s'était maintenue pendant dix ans, quoique la trompe fût restée tout le temps perméable. L'auteur croit, en effet, que la ventilation de l'oreille moyenne par la trompe ne peut agir que d'une façon favorable sur la guérison de la muqueuse malade. Dans beaucoup de cas d'otorrhée chronique chez des enfants, on n'a obtenu la guérison qu'après ablation des végétations adénoïdes qui obstruaient la trompe. (*Zeits. f. Ohrenheilk.*, avril 1896.) Dr JANKELEVITCH.

VARIA

Compte rendu de la clinique des maladies de l'oreille, du nez, de la gorge et de la bouche, de janvier 1895 à janvier 1896 *(Jahresbericht von 1 Januar 1895 bis 1 Januar 1896, aus dem Ambulatorium für Ohren-, Nasen-, Hals- und Mund-Krankheiten)*, par le Dr STETTER.

L'auteur recommande l'emploi de préparations de sozoiodol dans les cas d'otite moyenne post-diphtéritique. C'est surtout le sozoiodol de soude, en poudre ou en solution, qui lui a donné les meilleurs résultats. Il considère le médicament comme le meilleur moyen d'arrêter la marche de l'affection et ses complications si souvent désastreuses. Il se demande si l'on ne pourrait pas employer le même moyen dans la diphtérie du pharynx pour prévenir toute complication auriculaire.

En ce qui concerne les opérations sur l'apophyse mastoïde, l'auteur croit que l'incision de Wilde ne mérite pas la défaveur dans laquelle elle est tombée depuis quelque temps. Il l'a pratiquée sur neuf malades atteints d'otite moyenne purulente avec inflammation du périoste. Dans tous ces cas l'incision a amené la guérison de l'affection de l'oreille moyenne.

Parmi les opérations pratiquées dans le pharynx, il y en avait une qui présentait un intérêt tout particulier. Il s'agissait d'une femme âgée de cinquante-deux ans et qui souffrait de troubles respiratoires par obstruction nasale et d'épistaxis très fréquentes. A l'examen du naso-pharynx on constate l'existence d'une grosse tumeur qui, partie de la base du crâne, s'engageait dans les choanes. La tumeur était d'une consistance molle, spongieuse, très peu résistante. Il s'agissait évidemment d'un myxo-sarcome. Comme on ne pouvait pas songer à l'extraire par les voies naturelles, l'auteur pratiqua une incision le long du dos du nez, de façon à diviser celui-ci en deux moitiés. L'écartement des deux moitiés ainsi obtenu permit l'introduction d'une cuiller tranchante jusque sous la base du crâne et l'ablation de la totalité de la tumeur. L'hémorragie consécutive fut très abondante et nécessita un tamponnement à la gaze iodoformée. Le tampon resta en place pendant cinq jours, et au bout de trois semaines, la plaie opératoire était guérie.

Dans les hypertrophies de la muqueuse des cornets, l'auteur se sert depuis quelque temps de cautères bien effilés, s'enfonçant parallèlement à la surface du cartilage du cornet, entre celui-ci et la muqueuse. Ce procédé rendrait impossibles les synéchies que l'on observe si souvent lorsqu'on ne cautérise que la surface de la muqueuse.

L'auteur a observé, entre autres, une tumeur située à la base de la langue et formée par un papillome à large base; la tumeur avait probablement pour point de départ une des papilles de la langue. Ces tumeurs seraient plus fréquentes qu'on ne le croit et s'étendraient souvent jusqu'à l'épiglotte en formant un épaississement autour du ligament glosso-épiglottique médian. (*Monats. f. Ohrenheilk.*, n° 3, 1896.)

Dr JANKELEVITCH.

Bordeaux. — Imp. G. GOUNOUILHOU, rue Guiraude, 11.

18e ANNÉE. N° 13. 27 MARS 1897.

REVUE HEBDOMADAIRE
DE
LARYNGOLOGIE, D'OTOLOGIE
ET DE RHINOLOGIE

A PROPOS D'UN CAS D'ŒDÈME AIGU PRIMITIF DU LARYNX

Par G. LIARAS, interne des hôpitaux.

Parmi les plus récentes revues publiées sur l'œdème primitif aigu du larynx, la plus complète est celle de Barjon, dans la *Gazette des hôpitaux*, de mai 1896. C'est une véritable mise au point d'une question intéressante.

Très documenté au point de vue bibliographique, ce travail se compose de plusieurs chapitres dans lesquels l'auteur fait l'étude complète des deux œdèmes principaux aigus primitifs, séreux et phlegmoneux. Autrefois, on assignait à ces derniers comme cause le froid, les fatigues vocales; il est admis aujourd'hui qu'ils n'interviennent qu'occasionnellement: ce sont exclusivement des microorganismes qui sont la cause efficiente, streptocoques, pneumocoques, etc.

Les lésions consistent dans l'infiltration œdémateuse du larynx, infiltration qui se développe surtout dans les replis ary-épiglottiques, glosso-épiglottiques, aryténoïdes, épiglottes, bandes ventriculaires. Quand l'œdème est phlegmoneux, il est dur, tendu, la muqueuse rouge; s'il est séreux, il est nou, gélatineux, tremblotant; la muqueuse présente un spect violacé lie de vin.

Ces affections entraînent peu de troubles de la voix: une gère dysphonie, ceux de la respiration sont beaucoup plus

graves et ils peuvent apparaître d'emblée. Il existe surtout de la dysphagie douloureuse, de la toux et de l'expectoration muqueuse.

Le malade présente un facies angoissé, de la cyanose. Si on saisit le larynx entre les doigts en appuyant légèrement contre la colonne vertébrale, on ne produit pas le craquement très sensible produit à l'état normal.

L'engorgement ganglionnaire est rare, le toucher digital peut donner des indications ; l'examen laryngoscopique montre habituellement une épiglotte ayant l'aspect d'un gros bourrelet rouge et épaissi, des replis ary-épiglottiques et glosso-épiglottiqes effacés, des aryténoïdes augmentés de volume ; les bandes ventriculaires apparaissent sous forme de gros cordons rougeâtres qui recouvrent plus ou moins complètement les cordes vocales. Les cordes ne participent pas à l'infiltration œdémateuse. Enfin on peut constater que, quelquefois, l'œdème est unilatéral.

Ces œdèmes s'accompagnent constamment de phénomènes généraux : de la courbature, de la céphalalgie, des frissons ; la fièvre s'élève rapidement, atteint 39° et 49°, se maintient pendant plusieurs jours à ce niveau. Langue ordinairement rouge et sèche. Pouls petit, anxiété continuelle. Les urines présentent les caractères des urines fébriles.

La laryngite phlegmoneuse et l'œdème séreux sont les deux types que peuvent revêtir les œdèmes primitifs du larynx.

Le pronostic est très grave dans la forme phlegmoneuse ; la guérison est beaucoup plus fréquente dans l'œdème séreux.

Bien que le tableau clinique des œdèmes laryngés soit bien spécial, certaines affections offrent des accidents aigus qui pourraient en imposer pour un œdème : telle la paralysie des adducteurs, la laryngite striduleuse, les accidents aigus du croup, certaines formes d'infiltration bacillaire ; enfin les œdèmes secondaires donnent lieu aux mêmes symptômes

que les œdèmes primitifs : on les retrouve chez les brightiques et les rachitiques.

L'auteur termine par les conclusions que voici :

1° Les œdèmes primitifs aigus du larynx sont d'origine infectieuse.

2° Ces œdèmes peuvent être ramenés à deux grandes formes cliniques :

A) Œdèmes séreux { Érysipèle primitif du larynx (Masséi). / Œdème aigu infectieux bénin (Garel).

B) Œdème phlegmoneux ; Abcès rétro-laryngés (Bouillaud-Ziemsen, Goix).

3° Ces deux formes peuvent être différenciées cliniquement au lit du malade et cette différenciation est importante pour le pronostic.

Si, d'emblée, nous éliminons ce dernier groupe avec lequel le cas que nous allons rapporter ne présente pas d'analogie, nous nous demandons dans laquelle des deux catégories des œdèmes séreux nous pouvons faire rentrer l'œdème primitif aigu qui fait le sujet de l'observation suivante :

Observation. — *Œdème aigu primitif du larynx « a frigore ».*

X..., marchand, n'a aucun antécédent héréditaire intéressant. Parmi ses antécédents personnels, on note une scarlatine que le sujet aurait eue à quatorze ans ; elle a évolué normalement et n'aurait entraîné comme complication que de l'otite du côté gauche. Les urines n'ont pas été analysées à ce moment. Sa profession l'oblige à crier ; étant marchand ambulant, le malade a eu quelques atteintes de laryngite professionnelle.

Un jour, dans ses courses, par un temps très froid, il se sent saisi, éprouve un état de malaise qui s'accroît dès le soir. Le lendemain, la voix se prend, et le malade éprouve une légère gêne de la respiration ; en même temps, il se plaint d'une sensation de constriction laryngée, mais plus particulièrement d'une douleur intense à la déglutition ; les aliments solides ne peuvent passer ; les aliments liquides sont aussi avalés avec peine.

Des pédiluves sinapisés ne le soulagent pas.

Dès le matin du troisième jour, le malade se présente à la Clinique laryngologique de la Faculté. M. Moure l'examine : aux questions d'usage, il répond qu'il vient prendre conseil parce qu'il

souffre seulement en avalant, et, en effet, l'inspection ne révèle rien de ce que montre ensuite le laryngoscope : le malade est peut-être un peu cyanosé, il ne présente pourtant pas de signes accusés de dyspnée, pas davantage de cornage ni de tirage. Toutefois, la voix qui n'est pas rauque, à proprement parler, présente un timbre particulier, elle est un peu empâtée — amygdalienne. — Il n'a pas d'engorgement ganglionnaire.

An laryngoscope, on constate une infiltration aiguë commençant à la base de la langue et occupant l'ouverture du larynx et de l'épiglotte qu'elle cache *à moitié* à la vue. Cette dernière paraît recouverte d'une sorte de vessie de poisson qui lui forme un véritable capuchon du côté gauche. Au-dessous, on aperçoit encore une deuxième et une troisieme tumeur, globuleuses, grisâtres, ayant le même aspect que ci-dessus, qui ne sont autres que les replis ary-épiglottiques et la région postérieure gauche du larynx fortement infiltrés, comblant l'entrée de l'œsophage et du larynx, pendant l'inspiration et subissant à ce moment un mouvement d'aspiration.

L'aspect de la région inférieure paraît plus sombre, ce qui semble tenir à l'éclairage.

Bien que ces différentes tumeurs semblent indépendantes et qu'elles paraissent appartenir aux replis glosso-épiglottiques latéraux, en pratiquant un examen un peu plus attentif, on arrive à penser que la tumeur supérieure est simplement la muqueuse épiglottique gauche infiltrée et œdémateuse.

Le malade est absolument apyrétique. La langue est normale, bonne, le pouls normal, pas d'anxiété, ni de signe d'infection.

On se met en devoir d'intervenir immédiatement contre l'obstacle mécanique qui obture une partie de l'entrée du larynx et M. Moure, après cocaïnisation préalable, enlève, à l'aide d'une pince coupante une partie de la tumeur qui flotte : il s'écoule quelques gouttes d'un liquide séreux, le reste s'affaisse un peu. Immédiatement le malade se sent soulagé, mais, par mesure de précautions, il entre à l'hôpital, dans la salle à laquelle nous sommes attaché. On le met au repos, avec de la glace sur le cou, au régime des liquides et des gargarismes froids.

On ne note pas de température. L'urine, qui n'a aucun des caractères de l'urine fébrile, est de couleur normale et ne renferme pas d'albumine. État général toujours excellent.

Le lendemain, grande amélioration sans que toutefois tout soit rentré dans l'ordre. En effet, la dysphagie douloureuse s'est beaucoup amendée, les liquides sont mieux avalés; on n'essaye pas

cependant encore, bien entendu, de faire absorber au sujet des aliments solides.

A l'examen laryngoscopique, il est facile de se rendre compte que les parties infiltrées sont bien celles dont on a parlé plus haut et que l'ablation a porté sur la muqueuse épiglottique. Les replis ary-épiglottiques sont encore un peu infiltrés ; ils ont le volume d'une noisette. La voix est améliorée. Pas de température. On maintient encore le régime sévère déjà institué.

Le surlendemain et deux jours après, en présence de l'amélioration constatée et qui paraît se continuer, du soulagement constant accusé par le malade, le régime est très atténué et le malade sort de l'hôpital.

Revu par M. Moure, on ne constate chez lui presque plus de traces de l'œdème, il peut être considéré comme guéri.

En résumé, durant tout le temps où le malade a pu être observé, il n'a présenté aucune élévation thermique. L'état général a toujours été bon, et l'on ne pouvait rien noter qui pût indiquer un état infectieux aussi léger que possible. Les urines étaient normales, quant à leur coloration et à leur abondance : elles ne renfermaient pas d'éléments anormaux. L'auscultation n'a rien révélé du côté du poumon. Enfin le malade n'avait pas absorbé d'agents médicamenteux, tels que l'iodure.

Examen histologique. — La pince coupante a ramené une parcelle de tissu laryngien, dont notre ami le Dr. Brindel a fait l'examen microscopique.

La division des œdèmes du larynx en œdèmes primitifs et secondaires est très bien exposée dans la thèse de Charazac, inspirée par Moure en 1885 ; l'auteur indique, en outre, une subdivision de ces œdèmes suivant qu'on y observe ou pas de la suppuration.

Mais déjà avant celui-ci, ces œdèmes étaient depuis longtemps connus, puisque les auteurs du commencement de ce siècle en font mention. Miller, Sestier, Tobold les décrivent au point de vue clinique. Radcliffe, Gaucher font intervenir érysipèle dans l'étiologie de certains œdèmes, et nous allons ›ir que cette idée a été reprise et défendue par Masséi, de ›ples. Plus récemment, parmi les auteurs qui se sont cupés de la question, nous pouvons signaler Smith, Mer-

klen, Moure, Fredet, Ziegler, Richard, Gesling, Masséi (congrès de Berlin, 1880). On pourrait encore citer Mendelstaun, dans sa thèse inaugurale; Garel, de Lyon, Sokoloswki, Brown et Dudefoy dans une thèse de 1893, inspirée par Merklen.

Bien que très étudiés, ces œdèmes sont relativement rares, puisque M. Goix, en 1882, n'a pu en réunir que 8 cas, et qu'en 1885, Charazac prétendait n'en avoir retrouvé que 21 cas dans la science. — D'autre part, la nature infectieuse de ces œdèmes est une notion relativement récente et qui ne commence à être bien connue que depuis ces dernières années. Cette notion est bien admise cliniquement et l'on tend de plus en plus à ranger dans le cadre des maladies infectieuses ces œdèmes primitifs. Toutefois, nous sommes d'avis que l'on se montre trop exclusif, que l'on va trop loin. Aussi, au risque d'être taxé de réactionnaire, nous pensons que si des microbes il y en a incontestablement beaucoup et partout, ils ne sont pas toujours pathogènes et que la vieille théorie du froid peut, semble-t-il, être dans quelques cas l'explication complète et suffisante de certains œdèmes primitifs sans qu'on ait besoin de faire intervenir une infection quelconque.

Les œdèmes séreux ont des symptômes que nous avons indiqués au début de cette note : beaucoup d'entre eux font défaut dans notre observation. De plus, Masséi, qui assimile cette affection à de l'érysipèle primitif du larynx, dans sa communication au congrès de Berlin, en 1880, insiste sur les symptômes suivants qui, d'après lui, servent à la différencier. 1° boursouflement de la muqueuse très marqué au début, partant du tissu adénoïde de la base de la langue pour rejoindre l'épiglotte et les replis ary-épiglottiques, donnant lieu à une dysphagie précoce; 2° facilité de déplacement de l'œdème qui peut se porter d'un point à l'autre du larynx; 3° fièvre du début atteignant d'emblée 39° et 40° à marche irrégulière et rémission rapide.

Or ces deux derniers caractères ont totalement manqué

chez le malade que nous avons observé, et leur absence, nous semble-t-il, suffirait à séparer ce cas des œdèmes érysipélateux. Et même, sans entrer dans l'analyse des symptômes, en envisageant dans son ensemble le tableau clinique offert par notre sujet, on n'avait pas l'impression, l'idée qu'il s'agissait d'un érysipèle, d'une maladie infectieuse à grand fracas, comme celle produite habituellement par le streptocoque. En résumé, les symptômes donnés comme caractéristiques faisant défaut dans notre cas, l'ensemble clinique ne cadrant pas avec ce qui a été décrit, on ne saurait le revendiquer comme appartenant à la catégorie d'œdèmes étudiés par Masséi.

D'autre part, Garel, de Lyon, qui désigne ces œdèmes sous le nom d'infectieux bénins, a noté une dysphagie intense et de la fièvre : la résolution est assez rapide, mais il n'a pas vu l'œdème se déplacer. Le défaut absolu de température dans notre cas nous empêche d'assimiler ceux-là avec celui-ci. De plus la coloration livide, violacée, vineuse, sur laquelle les auteurs, et en particulier Garel dans son travail, insistent et à laquelle ils paraissent attacher de l'importance, cette coloration nous ne l'avons pas vue. La muqueuse avait un aspect grisâtre que nous avons signalée dans l'observation.

Enfin, dans les œdèmes infectieux, on a noté des lésions rénales : congestion ou néphrite se traduisant cliniquement par de l'albuminurie, des inflammations des bronches, surtout des lésions pulmonaires : ce sont l'œdème et la congestion, des noyaux de bronchopneumonie disséminés et, enfin, la pneumonie franche. Cette dernière lésion est très sérieusement notée dans l'observation publiée par Garel, qui a conclu à de la vraie pneumonie fibrineuse avec une allure particulièrement infectieuse.

Dans le cas que nous avons rapporté, rien de tout cela ; pas de complications, pas même une légère bronchite. Tout s'est passé, comme s'il s'était agi d'une lésion bien localisée ; sans aucun signe d'infection dans l'état du sujet.

Il est donc logique, puisque notre œdème se sépare par ses caractères essentiels des deux grandes formes indiquées par Barjon : l'érysipèle primitif et l'affection infectieuse bénigne, d'admettre, à côté de celle-là, une troisième forme, celle des œdèmes *a frigore* que, d'ailleurs, nous pouvons, en outre, justifier par les raisons suivantes :

1° D'abord, qui dit œdème, ne dit pas lésion toujours produite par un microorganisme : celui que l'on signale tout à fait au début d'un brightisme n'est pas d'origine infectieuse, et celui décrit par Strübing échappe aussi à la règle exclusive qui est la conclusion du travail que nous avons cité de Barjon. C'est, en effet, une infiltration séreuse qui n'a son explication ni dans un processus inflammatoire de l'organe ou du voisinage, ni dans des troubles de circulation, obstacles à la circulation de retour par les veines laryngiennes, ni dans une altération du sang dans laquelle on puisse voir une cause de trouble dans le mouvement de la masse sanguine. Elle se développe rapidement sans fièvre et sans douleur. C'est une affection angio-neurotique.

2° Si l'on prétend que, d'une façon générale, le froid agit simplement comme cause occasionnelle, soit en favorisant la pénétration des germes pathogènes, soit en créant une porte d'entrée, soit en débilitant le sujet, — c'est, d'ailleurs, l'opinion que M. Bouchard exprime dans ses leçons sur les auto-intoxications : « Même la maladie *a frigore* est une maladie infectieuse, » — nous ferons remarquer qu'ici nous n'avons pas retrouvé la réaction caractéristique de l'organisme, le signe de l'infection, l'ascension thermique.

3° Incontestablement, le froid n'est qu'une cause occasionnelle quand il est question de pleurésie ou de pneumonie. Mais quand il s'agit d'œdème du larynx, ne peut-on pas admettre une action vaso-motrice? On sait combien facilement un œdème, de quelque nature qu'il soit, se produit au niveau d'une région à tissu conjonctif lâche, aux paupières, au prépuce, par exemple. A ce point de vue, la région sus-

glottique se trouve encore dans des conditions plus favorables à cause de l'abondance et de la laxité de son tissu cellulaire. N'est-il donc pas logique d'admettre qu'il puisse exister au larynx comme au pharynx, et plus facilement (à cause de la sensibilité plus grande de la muqueuse et de la plus grande abondance du tissu cellulaire), une variété d'œdème aigu *a frigore*, résultant d'une réaction nerveuse, d'une poussée vaso-dilatatrice indépendante de tout phénomène infectieux?

Il serait l'analogue des froidures, une lésion du deuxième degré absolument assimilable aux brûlures du larynx causées par l'injection d'une substance corrosive ou d'un liquide bouillant; il serait l'équivalent de l'œdème des enfants qui boivent au bec même de la théière et s'échaudent. Ce serait là, en un mot, une sorte de traumatisme, une vésication du larynx.

4° D'ailleurs, le froid se trouve si remarquablement noté au début d'un certain nombre d'œdèmes qu'il est difficile de ne pas admettre que ceux-ci ne soient l'effet immédiat de celui-là. Sur six cas d'œdème aigu primitif observés par Lefferts, trois d'entre eux paraissent, sans conteste possible, avoir été produits par l'action du froid. Thornon en rapporte un cas analogue. Bernardino Martino relate une observation concernant une jeune fille de dix-huit ans qu'il dut trachéotomiser et qui, d'ailleurs, guérit. Moure en cite un cas probant. Mais surtout nous ne saurions passer sous silence le remarquable exemple bien classique que Trousseau rapporte dans ses cliniques. Se trouvant à Necker, au vestiaire des médecins avec Bricheteau, on vint en hâte le prévenir qu'on apportait à l'hospice un homme qui se mourait dans d'épouvantables accès de suffocation. Son visage exprimait une horrible anxiété; sa respiration, gênée au plus haut point, faisait entendre à l'inspiration un sifflement laryngo-trachéal. « Nous introduisîmes, raconte Trousseau dans ses cliniques, nous introduisîmes tout de suite notre doigt profondément

dans la gorge et nous constatâmes une notable tuméfaction de l'épiglotte et des ligaments aryténo-épiglottiques. Interrogeant le malade, on apprit que, la veille au soir, il avait fait de trop copieuses libations chez le marchand de vin, que celui-ci l'avait jeté à la porte, que, là, il s'était endormi. La nuit était froide et, vers le matin, il se réveilla avec un mal de gorge, etc.

Ce détail de l'exploration digitale nous fait faire une remarque qui pour n'être pas nouvelle n'en est pas moins utile à remettre en lumière. Cette manœuvre, que Trousseau était en droit d'exécuter puisque le laryngoscope n'était guère employé à son époque, nous paraît être aujourd'hui un errement, une sorte de routine peu pardonnable. Qu'elle fût indispensable avant la laryngoscopie, nous ne le contestons pas, bien qu'elle donne des renseignements assez vagues. Mais voir cette manœuvre préconisée par Dieulafoy, par exemple, la chose semble excessive et presque un reste de barbarie. D'ailleurs, ce préjugé persiste encore auprès de quelques-uns : d'après Martino, en effet, l'examen laryngoscopique est impossible, étant donné l'état grave du malade ; d'après Ziemssen, le toucher digital pourrait fournir d'excellents résultats, etc. Nous pensons que cette intervention brutale et dangereuse doit être rejetée : 1° parce qu'elle donne peu de renseignements, 2° parce qu'elle peut provoquer le vomissement ou amener des spasmes dangereux chez un malade déjà dyspnéique.

D'autre part, l'examen laryngoscopique, trop rarement appliqué par défaut d'habitude ou d'outillage, donne des indications bien plus précises et de précieux renseignements sur la conduite à tenir. Il est exempt des dangers de l'exploration digitale, à la condition d'être fait avec précautions et d'être pratiqué par une main expérimentée.

Le traitement de l'œdème aigu *a frigore* est important au même titre que celui des autres œdèmes aigus primitifs, parce que, abandonnée à elle-même, cette affection est grave

et qu'au contraire, une intervention bien faite en amène une résolution rapide.

On agit surtout sur le larynx lui-même, soit *intus*, soit *extra*. Extérieurement, on a préconisé des sinapismes au devant du cou et surtout des compresses chaudes mouillées d'eau à 45° environ et fréquemment renouvelées. Masséi, dans ses érysipèles du larynx, emploie, au contraire, la glace et sur le cou et dans la bouche : nous avons usé de ce dernier procédé et nous nous en sommes bien trouvés.

On intervient directement sur le larynx soit par des pulvérisations phéniquées, nous nous en sommes dispensés, soit par des gargarismes antiseptiques froids ou bien par des badigeonnages, soit plus activement encore. Garel insiste sur l'action des badigeonnages de teinture d'iode pure : l'œdème se flétrit rapidement et s'affaisse sous l'influence de cette médication ; l'anesthésie à la cocaïne doit être pratiquée au préalable pour éviter la douleur ou la production d'un spasme. Ce procédé a des inconvénients, celui, par exemple, qu'entraîne l'écoulement d'un peu d'iode dans le larynx ; il survient aussitôt un spasme, qui est d'autant plus dangereux qu'il se produit dans des circonstances déjà fâcheuses.

Schiffers préconise l'acide chromique au $\frac{1}{10}$: on peut lui faire la même objection.

Supposé que le cas soit pressant ou bien que les autres méthodes aient échoué, on peut recourir aux scarifications : on a recours, pour cela, à une lame tranchante ou, mieux, au galvanocautère. Après cocaïnisation, se guidant sur le miroir, on larde de pointes de feu les régions œdématiées. Ce procédé n'est peut-être pas le procédé de choix parce que, d'abord, il ne donne pas toujours les bons effets qu'on en attend : les mailles du tissu conjonctif ne communiquent pas entre elles, l'action de la scarification est toute locale et ne permet pas l'écoulement facile du liquide infiltré. De plus, cette méthode n'est pas sans quelques difficultés et nécessite une certaine habitude des manœuvres endolaryngoscopiques :

la région est, en effet, mobile, et le plan sur lequel on opère peu résistant.

M. Moure préconise et a, d'ailleurs, mis en pratique le procédé suivant qui lui a très bien réussi. Il use d'abord de la cocaïne, dont il utilise à la fois les propriétés anesthésiantes et l'influence vaso-constrictive si remarquable, par exemple, dans les œdèmes des tuberculeux. Puis, à l'aide d'une pince coupante, il enlève une partie de la tumeur œdémateuse, ce qui a le double avantage, et de faire disparaître immédiatement une partie de l'obstacle mécanique au passage de l'air, ensuite d'amener rapidement la rémission de l'œdème qui reste, en facilitant l'écoulement du liquide. Par la même occasion, et c'est ce qui a été fait, on retire un morceau de la muqueuse, dont on peut faire l'examen histologique.

Il reste évident qu'une dyspnée plus intense, une obstruction plus complète nécessitent une trachéotomie, qui est beaucoup plus fréquemment pratiquée que le tubage, ce dernier n'ayant que des indications très limitées et n'étant possible que quand l'œdème est mou, dépressible, qu'il n'est pas trop étendu.

BIBLIOGRAPHIE

Des affections du cerveau et de ses annexes consécutives à des suppurations nasales *(Die Krankheiten des Gehirns und seiner Adnexa im Gefolge von Naseneiterungen)*, par le Dr Dreyfuss, de Strasbourg. Iéna, 1896.

Les complications intra-craniennes survenant à la suite de suppurations nasales ne sont pas d'une fréquence extrême. Cependant l'auteur a réussi à réunir un certain nombre d'observations qui prouvent la possibilité de ces complications. On a vu quelques cas de mort par affection cérébrale survenir à la suite d'une extraction de polypes ou d'une application du galvanocautère sur la muqueuse nasale. Mais ces cas sont les moins nombreux et les moins intéressants.

Ceux qui offrent beaucoup plus d'intérêt sont les cas où les

complications cérébrales ont été déterminées par des empyèmes d'un ou de plusieurs sinus.

En ce qui concerne le sinus maxillaire, l'auteur cite 5 observations d'empyème (dont 2 cas chroniques et 3 aigus) où sont notées les complications suivantes :

1° Thrombophlébite des plexus ptérygoïdien et ophtalmique. Thrombose de sinus;

2° Carie de l'ethmoïde et perforation de la lame criblée. Abcès du lobe orbitaire;

3° Perforation de la paroi postéro-supérieure du sinus et carie de la grande aile du sphénoïde. Abcès du lobe temporal;

4° Ostéo-périostite orbitaire et carie du frontal. Abcès du lobe frontal;

5° Perforation de plusieurs parois; abcès de l'orbite; perforation de la paroi sphénoïdale. Méningite purulente, abcès intra-dural, abcès du lobe frontal.

Viennent ensuite 22 observations de complications intra-craniennes consécutives à un empyème du sinus frontal. Dans les deux tiers des cas, l'infection intra-cranienne est survenue par perforation de la paroi postérieure du sinus; dans les autres, l'infection a migré à travers le diploë osseux. L'extension de l'infection par la paroi inférieure paraît très rare. La perforation de la paroi postérieure provoque dans la moitié des cas un abcès frontal qui, grâce à l'adhérence de la dure-mère et à la formation d'une fistule, communique ordinairement avec la perforation; dans l'autre moitié des cas, il survient un abcès intra-dural limité. La propagation de l'infection par le diploë osseux a pour conséquences :

a) Quand il s'agit de la paroi postérieure du sinus : un abcès extra-dural, compliqué d'un abcès frontal ou d'une méningite de la convexité du cerveau;

b) Quand il s'agit de la paroi inférieure : une périostite orbitaire, une thrombophlébite ophtalmique et une thrombose du sinus caverneux.

Les 10 observations qui suivent concernent les complications consécutives à une suppuration des cellules ethmoïdales. Ces observations peuvent être résumées de la façon suivante :

1° La mort à la suite d'une suppuration des cellules ethmoï-

dales ne s'observe que dans les cas aigus. Il y a ordinairement alors suppuration d'un ou de plusieurs autres sinus;

2° L'infection des enveloppes du cerveau se fait habituellement par la lame criblée;

3° Les suppurations chroniques des cellules ethmoïdales sont rarement mortelles, puisque le pus se fait le plus souvent jour au dehors dans l'angle interne de l'œil;

4° Les abcès cérébraux, par suite de suppuration des cellules ethmoïdales, siègent dans le lobe antérieur (portion orbitaire).

Voici, enfin, le résumé des 13 observations de complications intra-craniennes consécutives à un empyème du sinus sphénoïdal :

1° L'infection se propage au cerveau ou par perforation de la paroi osseuse, ou à travers le diploë osseux;

2° Cette dernière voie est la plus fréquente; le diploë se trouve traversé grâce à la suppuration sous-muqueuse qui met l'os à nu;

3° L'affection cérébrale la plus fréquente est la thrombose du sinus caverneux qui s'étend aux vaisseaux voisins;

4° Vient ensuite dans l'ordre de fréquence la méningite de la base du cerveau, s'étendant quelquefois aussi à sa convexité;

5° Les autres complications sont : abcès extra-duraux siégeant dans la selle turcique, ou intra-duraux ayant leur siège dans la fosse cérébrale moyenne.

Tout ce qui vient d'être dit montre que les empyèmes du sinus ne sont pas exempts de dangers et nécessitent une surveillance et un traitement attentifs.

En ce qui concerne les empyèmes maxillaires, on peut dire d'une façon générale que les complications qu'ils déterminent ne sont pas extrêmement dangereuses. On se bornera donc à un traitement conservateur qui consistera en injections pratiquées par l'alvéole. On continuera ce traitement pendant des semaines et même des mois, et ce n'est que dans les cas absolument désespérés qu'on procédera à une ouverture opératoire large du sinus.

Les indications du traitement des empyèmes du sinus frontal sont beaucoup plus précises. Dans les cas aigus on s'appliquera d'abord à écarter tout obstacle au libre écoulement du pus. On

fera des badigeonnages à la cocaïne dans la région de l'ouverture nasale du sinus; on ordonnera des douches tièdes, des inhalations de vapeurs chaudes; on calmera les douleurs par la morphine. Une fois la sécrétion établie, on aura recours au procédé de Politzer, qui procurera un soulagement plus grand encore. Une sécrétion purulente, consécutive à un catarrhe aigu, lors même qu'elle durerait plusieurs semaines, ne réclame aucun autre traitement qu'un nettoyage de la cavité nasale, tant qu'il n'y a pas de céphalées trop intenses.

Dans les empyèmes chroniques, on procédera d'une façon un peu différente. Dans les cas légers, on se bornera à enlever le bout antérieur du cornet moyen, les polypes s'ils existent, les granulations et les hypertrophies polypoïdes de la région de l'hiatus semi-lunaire; on enlèvera également par le curettage les cellules ethmoïdales antérieures, qui sont souvent atteintes en même temps. L'opération est indiquée même dans les cas peu graves, lorsque le malade habite loin de la ville et ne peut pas venir se faire voir souvent. A part ces derniers cas, les symptômes suivants réclament une ouverture opératoire du sinus frontal :

1° Chaque fois qu'il y a un empyème vrai du sinus;

2° Céphalées tenaces ou fréquentes, dépression intellectuelle, vertiges, affaiblissement, fièvre, frissons;

3° Tuméfaction et abcès des paupières, fistule de la paupière supérieure, chémosis, ptosis, déplacement du globe oculaire et limitation de ses mouvements; effacement des limites de la papille, stase veineuse dans la rétine;

4° Symptômes cérébraux : compression cérébrale, troubles de la parole, paralysies, somnolence.

Le meilleur procédé opératoire est celui qui ne détermine pas de déformation ultérieure, qui rend accessible à l'œil toute la cavité du sinus et offre les meilleures garanties d'une guérison durable.

C'est l'ablation sous-périostique de toute la paroi antérieure avec toute la muqueuse malade qui répond le plus à ces trois conditions.

Dans les suppurations des cellules ethmoïdales, la conduite à suivre est celle-ci : si, après l'ouverture d'un abcès dans l'angle

interne de l'œil, l'examen avec la sonde apprend que la suppuration vient de l'ethmoïde et que le diagnostic soit confirmé par la rhinoscopie, on pratique une incision en demi-cercle d'après le procédé de Grünwald, ce qui rend la cavité orbitaire accessible à l'œil. Si la lame papyracée est cariée, on enlève tout ce qui est malade et on établit une large communication avec la cavité nasale. Les abcès cérébraux consécutifs aux suppurations ethmoïdales siègent presque toujours dans la portion orbitaire du lobe antérieur. Ces abcès restent latents, tant qu'ils sont petits; mais dès qu'ils arrivent à avoir certaines dimensions, on peut facilement les atteindre par la paroi postérieure du sinus frontal.

Les complications intra-craniennes des empyèmes du sinus sphénoïdal sont nombreuses et graves. Elles échappent presque complètement à tout traitement.

A la fin de son travail, l'auteur cherche à établir l'existence d'une variété de rhinite qu'il appelle *rhinite pernicieuse aiguë* et qui accompagne, dans la plupart des cas, la méningite cérébro-spinale. Cela ne veut pas dire que tous les cas de méningite cérébro-spinale soient consécutifs à une rhinite, mais il en existe un certain nombre qui rendent le rapport entre ces deux affections incontestables.

Dr Jankelevitch.

REVUE GÉNÉRALE ET ANALYSES

BOUCHE ET PHARYNX BUCCAL

Des troubles causés par les petites lésions des amygdales, par MM. les Drs Boulay et A. Martin.

Un grand nombre de sensations anormales pharyngiennes, laryngiennes ou auriculaires, trouvent leur explication dans des lésions, minimes en apparence, observées sur les amygdales palatines : telles sont les sensations de corps étrangers, d'aiguilles, les sensations douloureuses à vide dans la déglutition, certaines formes d'enrouements, des claquements

auriculaires et de la surdité, la toux pharyngienne, certains spasmes laryngiens, etc.

Dans tous ces cas, il suffirait d'explorer méthodiquement les amygdales pour s'apercevoir de l'origine réelle des troubles éprouvés par le malade. On y découvre des brides fibreuses qui font adhérer solidement l'amygdale au fond de la loge, à l'un ou l'autre des piliers ou aux deux piliers à la fois, de l'amygdalite lacunaire enkystée, une hypertrophie méconnue de l'extrémité supérieure de l'amygdale, celle qui est cachée entre l'union des deux piliers du voile.

Les divers troubles amenés par ces lésions seraient facilement explicables. « Ils sont tous dus à un obstacle mécanique apporté par l'amygdale au fonctionnement normal des muscles du voisinage, muscles qui lui forment une véritable sangle dont les contractions sont rendues imparfaites et parfois douloureuses. »

Le diagnostic consiste à reconnaître : 1° l'existence d'une lésion de l'amygdale ; 2° sa relation avec les troubles accusés par le malade.

Quant au traitement, l'auteur recommande l'excision de l'amygdale afin d'éviter la reproduction des adhérences après leur section. On libère de cette façon les piliers du voile ; on rend aux muscles leur indépendance et on enlève aux malades toute cause de sensations douloureuses.

En résumé, les auteurs cherchent à faire entrer dans la catégorie des amygdalites lacunaires ou superficielles la plupart des troubles qu'on désigne encore actuellement sous le nom de *paresthésie pharyngée* et qu'on range dans les affections nerveuses. (*Ann. des mal. de l'oreille*, n° 12, déc. 1896.)

Dr Brindel.

Traitement opératoire des synéchies entre le voile du palais et la paroi postérieure du pharynx. Moyen de maintenir la communication ainsi créée *(Operation der Nerwaehsungen des weichen Gaumens und der hinteren Rachenwand. Offenhaltung der künstlichgeschaffenen Communication)*, par le Dr M. Hajek, de Vienne.

Quel que soit le procédé opératoire employé pour rompre les synéchies entre le voile du palais et la paroi postérieure du

pharynx, — et celui de M. Hajek ne diffère pas beaucoup des méthodes employées ailleurs, — le difficile, c'est de maintenir la communication artificielle qu'on vient de créer, d'empêcher la synéchie de se reformer, ce qui n'arrive que trop souvent.

La récidive commence toujours par les bords latéraux du voile du palais, à partir des deux piliers postérieurs, et se propage de chaque côté vers la ligne médiane, quels que soient les moyens de dilatation mis en usage.

Après bien des tâtonnements, l'auteur est arrivé à imaginer un appareil qui lui a donné des résultats assez satisfaisants. Cet appareil, construit d'après le principe du spéculum nasal de Fraenkel, se compose de deux branches terminées chacune par une plaque dirigée un peu en haut et ayant leur surface externe convexe. Une vis placée à l'autre bout de l'appareil sert à rapprocher ou à écarter les deux branches.

L'instrument est introduit, les branches étant rapprochées, derrière la luette, à la façon d'un releveur de la luette. On écarte ensuite au moyen de la vis les deux branches qui se dirigent vers les angles externes de la synéchie, jusqu'à la sensation d'une résistance assez forte. Après quelques essais, les malades apprennent eux-mêmes à s'introduire l'appareil et le supportent généralement pendant cinq minutes. Au début, l'appareil doit être introduit tous les jours, au bout de quatre à six semaines tous les deux jours et ensuite à des intervalles de plus en plus longs. L'auteur observe actuellement un malade opéré il y a un an et demi et chez lequel la communication entre la cavité buccale et l'espace naso-pharyngé s'est maintenue parfaite. (*Allgemeine Wiener medizin. Zeitung*, n° 2, 1897.)

Dr Jankelevitch.

NEZ ET PHARYNX NASAL

Contribution clinique et opératoire à l'ostéome des fosses nasales, par le Dr J. Isaia, de Naples.

L'auteur rapporte l'observation d'un jeune homme de vingt-cinq ans, porteur d'un ostéome de la fosse nasale gauche qui donnait lieu aux symptômes suivants : céphalalgie, coryza persistant, légère photophobie bilatérale, respiration nasale difficile, anosmie et, enfin, picotement au niveau du larynx et de la

voûte palatine. Il y a déjà un commencement de déformation de la charpente osseuse de la narine gauche et la tumeur est perceptible à la rhinoscopie postérieure aussi bien qu'à la rhinoscopie antérieure.

Le malade était également atteint d'une otorrhée double.

L'intérêt de cette observation réside surtout dans le manuel opératoire qui fut usité en cette occurrence. Au lieu d'agir par la voie externe, comme on le fait généralement, l'auteur s'est servi des voies naturelles, technique qui tend de plus en plus à remplacer la vieille méthode pour toutes les tumeurs opérables des fosses nasales.

Après avoir mis à nu, au galvanocautère, la surface lisse de l'ostéome, M. Isaia sectionna une partie de la tumeur avec des ciseaux ostéatomes. Se servant ensuite alternativement du foret et du galvano, il arriva à perforer, de part en part, en plusieurs séances, le néoplasme. Il agrandit l'ouverture au moyen d'une lime et réséqua ce qui restait avec des ciseaux ostéatomes.

En quinze jours le malade fut ainsi complètement débarrassé de son ostéome. (*Rev. internat. de rhinol.*, n° 11, nov. 1896.)

Dr Brindel.

De l'asthme nasal dans ses rapports avec l'emphysème *(Das nasale Asthma und seine Beziehungen zum Emphysem)*, par le Dr Schech.

On se trouve souvent en face de troubles respiratoires qui rappellent, sous quelques rapports, les accès d'asthme, mais en diffèrent par la durée extrêmement longue des accès, par leur répétition fréquente. Comme ces troubles s'observent souvent chez des personnes ayant dépassé un certain âge et atteintes soit d'emphysème, soit de bronchite chronique, on attribue la cause des accès à une de ces affections, et on ne s'en occupe pas davantage. Cependant, en y regardant de plus près, on trouverait que, dans beaucoup de cas, ce n'est pas l'emphysème qui est la cause des accès d'asthme, mais que ce sont plutôt ces derniers qui, par leur répétition fréquente, ont fini par amener une ectasie alvéolaire. Quant à la cause première de tous ces troubles, on la trouverait souvent dans une modification de la muqueuse nasale. L'ablation d'un ou de plusieurs

polypes du nez, par exemple, est souvent suivie d'une amélioration surprenante et d'une diminution de la plupart des troubles respiratoires en question.

En effet, l'existence d'un asthme d'origine nasale n'est plus mise en doute par personne. L'auteur a observé deux cas où l'asthme n'était limité qu'à une seule moitié de l'arbre respiratoire. Un de ces cas concernait un homme de vingt-huit ans, atteint d'une déviation considérable de la cloison à gauche; l'autre, un homme de cinquante-six ans, avec dégénérescence polypoïde du cornet inférieur droit; chez le premier, les accès d'asthme étaient limités au poumon gauche; chez le second, au poumon droit.

Une autre particularité de l'asthme nasal, c'est qu'il présente souvent des formes larvées qu'on peut aussi considérer comme des stades préliminaires, des degrés inférieurs, des formes rudimentaires et irrégulières de l'asthme. C'est ainsi que l'asthme se manifeste souvent sous forme de bronchite chronique, avec légers troubles respiratoires et sans ectasie pulmonaire bien marquée. La preuve de la nature nerveuse de ces cas est fournie par la disparition rapide des phénomènes bronchitiques, après une opération nasale ou à la suite d'un changement de résidence. L'auteur a observé lui-même la forme bronchitique de l'asthme nasal, tantôt alternant avec des accès asthmatiques graves, tantôt comme un reliquat d'accès antérieurs. (*Münch. med. Wochens.*, n° 33, 1896.)

Dr Jankelevitch.

Chondrome des fosses nasales, par le Prof. Berger.

A propos d'un cas de ce genre observé chez une jeune fille, l'auteur donne les symptômes essentiels de l'affection. La malade avait une tumeur du côté gauche, déviant légèrement la cloison vers la droite, obstruant complètement la narine gauche et ayant déjà produit de l'élargissement de la fosse nasale.

Comme phénomènes subjectifs, il existait de l'obstruction nasale, du larmoiement avec légère dacryocystite et des douleurs spontanées de la plus grande violence.

M. Berger se propose, dans le cas particulier, d'exécuter

« une intervention modérée pour respecter un peu la physionomie de cette jeune fille ». Il ajoute « que c'est là une pratique d'exception, et qu'il faudrait, si l'on avait affaire à une tumeur récidivée, opérer la résection complète du maxillaire supérieur, détruisant du même coup l'origine et la source du mal ».

Quelques mots de diagnostic et de pronostic accompagnent la relation de cette observation encore incomplète, puisque la tumeur n'a pas encore été enlevée. (*L'Abeille méd.*, n° 52, 26 décembre 1896.)

Dr Brindel.

La sérothérapie résout-elle le problème de la cure radicale de l'ozène? *(Può la siero-terapia risolvere il problema della cura radicale dell' ozena?)* par le Dr V. Cozzolino.

En admettant que l'ozène soit une maladie infectieuse, il est toujours certain que ce n'est pas l'agent infectieux, le microbe de Löwenberg ou autre, qui joue le principal rôle dans cette affection. L'ozène est avant tout une des expressions du scrofulisme, une *scrofulide* de la muqueuse nasale. Cette dernière est, en effet, le siège favori aussi bien de la scrofule que de la syphilis. Le traitement antiseptique, quel qu'il soit, ne répond qu'à l'une des indications, celle fournie par le microbe pathogène; mais l'autre, celle qui est fournie par le terrain sur lequel l'affection se développe et évolue, est complètement laissée de côté. On peut dire d'une façon générale que l'ozène est une lésion dystrophique *sui generis* de la muqueuse nasale. Il se produit une dégénérescence profonde de l'épithélium de la muqueuse nasale et plus particulièrement de ses glandes acineuses, avec production d'acides gras volatils, très fétides, qui sont la cause principale de la fétidité qui caractérise l'ozène.

Il est évident qu'une muqueuse dégénérée à ce point ne tarde pas à être envahie de microbes qui contribuent certainement à entretenir l'affection. Mais lutter contre les microbes seuls n'est pas aller droit au but. Il faut commencer par modifier la muqueuse, pour arrêter le processus de dégénérescence dont elle est le siège. L'auteur se sert depuis quelque temps d'un procédé qui lui aurait donné de bons résultats. Il assimile ce procédé à la méthode sclérogène, que le professeur Lannelongue a préconisée dans les tuberculoses chirurgicales. Seule-

ment, au lieu d'un produit pharmaceutique, l'auteur se sert d'une curette, au moyen de laquelle il racle la muqueuse, en emporte les portions les plus malades, pour obtenir ainsi, grâce à une occlusion consécutive antiseptique et sèche de la fosse nasale, un tissu de réparation, libre de lésions ozéneuses et incapable de donner lieu à une dégénérescence épithéliale avec production d'acides gras volatils. (*Bolett. delle malattie dell' orecchio, del naso e della gola*, n° 12, 1896.)

Dr JANKELEVITCH.

LARYNX ET TRACHÉE

Un cas perplexe de trachéotomie pour corps étranger. Guérison *(A perplexing case of tracheotomy for foreing body. Recovery)*, par E.-F. PARKER.

Un enfant de quinze mois avale un caillou. Aussitôt il est pris de suffocation et de crachements sanguinolents. L'examen digital de la gorge ne fait rien découvrir. On administra des vomitifs, mais sans résultats. Les symptômes d'asphyxie vont en s'accentuant, et la trachéotomie devient nécessaire. Après avoir ouvert la trachée, on introduit par la bouche une sonde qui arrive jusqu'au point de bifurcation, mais toujours sans rencontrer le corps étranger. Par contre, l'introduction d'une canule procure au malade un soulagement notable. Au bout de quelques jours, on s'aperçoit qu'au moment où l'enfant prenait le sein, le lait ressortait par la canule en provoquant un accès de toux. Pendant que l'enfant buvait dans une tasse, la bouche se remplissait tout d'abord, puis le lait était absorbé difficilement, lentement, et une partie en était régurgitée. On en conclut que le corps étranger siégeait dans l'œsophage. Une exploration de cet organe reste sans résultat. Au bout de quelques jours tous les symptômes d'obstruction œsopharyngienne disparaissent. Une diarrhée s'établit caractérisée par des selles d'un vert sombre et persistant pendant plusieurs semaines. Le malade continue à se porter bien ; mais, chaque fois qu'on fait la tentative d'enlever la canule, les symptômes d'asphyxie apparaissent de nouveau. Cet état se maintint pendant quelque temps encore. Finalement on parvint à enlever la canule sans que le petit malade s'en portât plus mal. Mais, quelques jours

plus tard, il commença à se plaindre de douleurs à la défécation. Supposant que c'est le corps étranger arrivé dans le rectum qui occasionnait ces douleurs, on examine chaque fois les selles avec la plus grande attention. Le résultat reste toujours négatif. Enfin, ces symptômes disparaissent à leur tour, et aujourd'hui l'enfant peut être considéré comme complètement guéri. (*The Laryngoscope*, n° 4, octobre 1896.) TRIVAS.

De l'ictus laryngé *(Ueber Kelkopfschwindel)*, par le Dr SCHADEWALDT.

L'auteur rapporte sept cas d'ictus laryngé, dont un terminé par la mort. Il s'agissait d'un malade atteint de bronchite chronique et chez lequel l'ictus survenait le plus souvent à la suite d'un accès de toux. Pour expliquer le mécanisme de la mort chez ce malade, l'auteur admet que l'irritation du nerf laryngé supérieur, agissant d'une façon centripète, excitait le centre expiratoire et amenait des accès de toux; le centre modérateur du cœur se trouvait excité en même temps, d'où ralentissement du cœur, avec anémie cérébrale et perte de connaissance. Ce dernier état, de courte durée dans les premiers accès, a amené la dernière fois une paralysie cardiaque complète suivie de mort. Cette dernière a été rapide et sans agonie.

En ce qui concerne les autres cas, quel que soit le mécanisme de chaque accès isolé, l'existence d'une disposition morbide paraît indispensable pour que l'apparition des phénomènes qui caractérisent l'ictus soit rendue possible. Dans tous les cas cités par l'auteur, il s'agissait d'individus alcooliques, sauf un seul qui concerne un malade d'un âge très avancé. L'existence presque exclusive de cette affection chez les hommes parle encore en faveur de l'influence prédisposante de l'alcoolisme chronique. Presque tous les malades observés par l'auteur étaient d'une constitution pléthorique. L'abus du tabac et la tuberculose ne semblent jouer aucun rôle dans l'étiologie de l'ictus laryngé.

Le pronostic, en se basant sur nos données actuelles, semblerait assez favorable. Cependant, en observant les malades de plus près, on trouvera peut-être qu'il l'est moins qu'on ne le croit; les accès peuvent, en effet, reparaître alors qu'on les croyait disparus depuis des années.

Aussi le traitement de l'ictus laryngé est-il loin d'être trouvé.

Les moyens symptomatiques (bromure de potassium, morphine, cocaïne) donnent très peu de résultats. Il faut s'attacher plutôt à combattre les influences prédisposantes. (*Archiv f. Laryngol. und Rhinol.*, 5, 1896.) Dr JANKELEVITCH.

Relation de 8 cas de thyrotomie (crico-thyrotomie) avec une mort, pour ablation de tumeurs endolaryngées *(On account of eight consecutive cases of thyrotomy (crico-thyrotomy) with death, for removal of intra-laryngeal growths)*, par le Dr W. DOWNIE.

L'auteur est partisan de la thyrotomie dans la plupart des cas de tumeurs du larynx. Je trouve cette opération plus sûre et surtout plus complète que l'extraction endo-laryngée. L'opération qu'il pratique consiste à diviser non seulement le cartilage thyroïde, mais aussi le cricoïde et la membrane crico-thyroïdienne. Le chloroforme est administré pendant l'opération par le tube trachéal (l'auteur pratique la trachéotomie préventive), qui est maintenu en place jusqu'à ce que les cartilages soient exposés et que l'hémorragie résultant de l'incision cutanée soit arrêtée. Alors on enlève la canule, on divise le cartilage de haut en bas et on écarte au moyen de rétracteurs. En introduisant rapidement de petites éponges ou des bandelettes de gaze, on évite la pénétration de sang dans la trachée.

L'intérieur du larynx une fois exposé, on enlève les papillomes ou toutes autres tumeurs dont cet organe est le siège; le larynx est ensuite tamponné avec de la gaze iodoformée, on réintroduit la canule trachéale et on rapproche les bouts des cartilages divisés. Le jour suivant, on enlève les tampons et l'on cautérise, de préférence avec le galvanocautère, les points d'implantation des tumeurs et tous les autres points suspects. On rapproche de nouveau les bouts des cartilages qu'on fixe en position par un ou deux points de suture, de même que l'incision cutanée. Si tout marche bien, on peut enlever la canule trachéale au troisième jour. (Tirage à part du *Glasgow med. Journ.*, oct. 1896.) TRIVAS.

Contribution à l'étude des paralysies toxiques des muscles du larynx *(Beitrag zur Lehre von den toxischen Lähmungen der Kehlkopfmusculatur)*, par le Dr HEYMANN, de Berlin.

Il existe très peu d'observations de paralysie des muscles du

larynx où l'influence toxique puisse être invoquée avec certitude. On a bien accusé différents poisons inorganiques (plomb, arsenic, antimoine, cuivre, phosphore) et organiques (alcool, morphine, opium, cocaïne) de produire des paralysies laryngées, mais on n'a pas toujours eu le soin de pratiquer à temps l'examen laryngoscopique, à l'effet de se rendre compte du genre des lésions que ces poisons provoquent du côté de la musculature du larynx.

L'auteur a eu l'occasion d'observer trois cas de paralysie laryngée due à l'intoxication par le plomb et un autre cas où il était difficile de décider si la paralysie était due à l'intoxication par le cyanure de potassium ou à celle par l'arsenic, puisque le malade en question était un ouvrier qui maniait les deux substances.

Les paralysies saturnines présentaient ceci de particulier que, contrairement à l'opinion accréditée jusqu'ici (Morell-Mackenzie), c'était la paralysie des abducteurs qui dominait la scène. Dans un de ces cas il y avait eu récidive (fait non encore noté dans la littérature), au cours de laquelle la paralysie présentait une forme différente de celle de la première période. La première fois, en effet, on trouvait la corde vocale gauche dans la position cadavérique, tandis que la corde droite présentait encore des mouvements, quoique très faibles. Pendant la récidive, les deux cordes vocales se trouvaient rapprochées le long de la ligne médiane, les mouvements d'abduction étaient très limités, surtout à gauche, tandis que l'adduction et, par conséquent, la phonation s'accomplissaient normalement. La paralysie des crico-aryténoïdiens postérieurs était plus prononcée la seconde fois que la première.

Le quatrième malade, dont la paralysie était probablement due à l'arsenic plutôt qu'au cyanure de potassium, avait également la corde vocale gauche en position cadavérique, tandis que la corde droite présentait des mouvements d'adduction et d'abduction suffisants, quoique faibles. Les symptômes rétrocédèrent grâce à l'emploi de l'iodure de fer, à l'électricité et à l'usage de lait en quantité. Le malade avait présenté dans la suite plusieurs récidives qui ont cédé au même traitement. (*Archiv f. Laryngol. und Rhinol.*, 1896.) Dr Jankelevitch.

OREILLES

1° Méningite ou abcès du cerveau, aphasie avec amnésie. Opération. Mort. Méningite *(Otitis media pur. ac., sinistra).*

2° Cholestéatome de l'oreille moyenne droite. Mort pendant l'opération, à la suite de l'entrée de l'air dans le sinus sigmoïde ouvert, par le prof. KUHN, de l'Université de Strasbourg.

1° La plupart des symptômes de la méningite et de l'abcès du cerveau sont identiques. La présence de l'aphasie confirme presque toujours le diagnostic d'abcès du cerveau, cependant le cas suivant montre qu'il existe des exceptions à cette règle.

Une otite moyenne aiguë se développe dans l'oreille gauche après un rhume; elle guérit, mais laisse persister une dureté de l'ouïe. L'otite reparaît quelques semaines après, accompagnée de vertiges. On pratique la paracentèse, et l'état s'améliore d'abord, pour s'aggraver encore. Au mois de mai, la fièvre s'accentue, avec des phénomènes d'excitation et une névrite du facial, traduite par de fréquents tics convulsifs, enfin, de l'aphasie et de la perectasie.

Un examen très minutieux, pratiqué par le prof. Furstner, lui permet de porter le diagnostic d'abcès otitique du lobe gauche du cerveau. Après une paracentèse sans résultats, on se détermine à une intervention plus efficace. L'apophyse, l'antre et la fosse moyenne du crâne sont ouvertes; malgré des ponctions profondes au travers de la dure-mère congestionnée, on n'amène pas de pus. Le soir, apparition de symptômes graves, respiration de Cheyne-Stockes, nystagmus, convulsions cloniques des membres du côté droit. La mort survient le lendemain.

A l'autopsie, on découvre une méningite très intense, pas d'abcès, mais une altération marquée de la substance du lobe temporal, consistant en un léger ramollissement, des infiltrations hémorragiques, quelques taches sanguines, disséminées dans la substance cérébrale, et une infiltration de la pie-mère.

Au-dessous de la partie postérieure de la pyramide, les lésions de la dure-mère attestaient la source directe de la méningite. Enfin, la substance osseuse de la pyramide était en partie détruite.

2° Les cas de mort consécutifs à une embolie gazeuse se manifestent à la suite de l'introduction d'air dans une veine de fort calibre, proche du cœur, ou dans un sinus à l'intérieur du crâne. L'anémie du cerveau, l'asphyxie, ou la paralysie du cœur, due à une extension exagérée du ventricule, sont les causes de la mort subite.

Le cas rapporté par l'auteur est rare et très intéressant.

Il se trouve, au mois de janvier 1890, en présence d'une malade porteur d'une otite moyenne suppurée à droite, survenue brusquement, indolente et aboutissant à une fistule de l'apophyse mastoïde, avec carie du rocher et de la caisse du tympan.

A l'ouverture de l'apophyse, faite dans des conditions normales, il découvre une tumeur brillante, blanchâtre, en plein tissu osseux. On a affaire à un volumineux cholestéatome. Afin de l'extirper, on agrandit la fistule osseuse, et on curette. Au moment où l'on a enlevé quelques parties osseuses, en se dirigeant vers la face postérieure de la tumeur, on s'aperçoit que la malade ne respire plus. Cyanose subite. Pouls et respiration disparaissent brusquement, les pupilles sont dilatées. La respiration artificielle est pratiquée en vain pendant plus de trois quarts d'heure. Quoique l'hémorragie eût été presque nulle, on pensa à une syncope d'origine chloroformique, car les pulsations cardiaques se faisaient d'une manière irrégulière, et le claquement des sigmoïdes n'était pas net. Cependant l'administration du narcotique avait été effectuée avec les plus grandes précautions.

L'autopsie prouva qu'il ne s'agissait nullement d'une mort due à la paralysie cardiaque par le chloroforme, mais bien d'une embolie de bulles aériennes dans le ventricule droit venant du sinus sigmoïde. D'ordinaire, à des lésions sinusiennes correspondent des hémorragies redoutables, et le passage de l'air est décelé par un bruit d'aspiration. Dans le cas particulier, il faut supposer que le sinus était comprimé par les masses de la tumeur, qui, nécrosant progressivement les travées osseuses, avaient pénétré dans le sulcus sigmoïdus, en y faisant le vide. C'est ainsi que la paroi du sinus a été aussi facilement érodée. La durée de la maladie n'a pas

dépassé cinq mois. Auparavant, jamais la malade n'avait souffert de l'oreille. Ce mode de développement et les dimensions de la tumeur caractérisent le véritable cholestéatome, ou cholestéatome primitif. On ne trouve dans la littérature spéciale qu'un seul cas semblable avec guérison, rapporté par Guye; Geuzmer a décrit un cas de sarcome de la dure-mère, dans lequel la mort survint par l'ouverture du sinus longitudinal. Il suppose que, seule, une profonde anémie pouvait permettre une embolie aérienne des sinus, la pression dans le sinus étant négative.

Il s'agissait également, dans le cas dont nous venons de parler, d'une jeune fille très anémique. Le sinus comprimé par la tumeur était exsangue. Vraisemblablement, il a dû se produire, par ébranlement osseux, une rupture d'un point de la paroi déjà lésée, et le sinus a été ainsi entr'ouvert. Quelques minutes avant l'accident, la malade avait paru inquiète, et avait effectué quelques fortes aspirations : l'air a pu pénétrer très facilement dans la cavité sinusienne.

Selon Geuzmer, il faut veiller, pour éviter une pareille complication :

1° A ce que la pression sanguine ne soit pas trop abaissée;

2° A ce que la malade n'aspire pas trop fort;

3° A ce que l'entrée de l'air dans le sinus soit évitée par la présence d'un liquide.

Si ces conditions n'empêchaient pas l'accident de se produire, il faudrait, selon Senn, essayer d'extraire l'air du ventricule droit, soit par ponction, soit par aspiration. (*Zeitsch. f. Ohrenheilk.*, Band XXX, Heft 1.) Dr Stern.

De la gymnastique de la membrane du tympan et des osselets. Description d'un nouvel appareil *(Sulla ginnastica della membrana timpanica e degli ossicini. Descrizione di un nuovo apparecchio)*, par G. Ferreri, de Rome.

Le massage du tympan et des osselets reconnaît trois principales indications, qui sont les suivantes :

1° Les otites moyennes purulentes aiguës qui, après leur guérison complète, laissent une certaine rigidité de l'appareil de transmission des sons;

2° Les suppurations chroniques de la caisse qui, après leur guérison, laissent une destruction plus ou moins étendue de la membrane et des osselets, des tissus cicatriciels ou des ankyloses.

3° Les hyperémies chroniques de l'oreille moyenne qui, malgré le traitement intra-tympanique le plus énergique, aboutissent à une organisation de l'exsudat sur la paroi labyrinthique et, en particulier, autour de l'étrier.

Un grand nombre d'instruments ont été inventés dans le but de remédier à la surdité consécutive, soit à la sclérose essentielle de la caisse, soit à une des affections énumérées tout à l'heure. L'auteur n'accepte pas la définition du massage donnée par Bissell et d'après laquelle ce serait là un mode de traitement qui consiste à communiquer à l'oreille des mouvements vibratoires au moyen de la production de sons de différentes hauteurs et intensités. Le massage ainsi compris ne peut, à la rigueur, être appliqué que dans les cas où il s'agit de combattre des bruits subjectifs. Mais, dans la grande majorité des cas, le massage doit répondre à un but purement mécanique, qui consiste à mobiliser le tympan ou la chaîne.

La plupart des instruments proposés dans ce but sont ou condensateurs ou raréfacteurs. Mais par là même ils sont très incomplets et défectueux, puisqu'ils perdent toute valeur du moment que la membrane du tympan est perforée ou entièrement détruite, comme cela arrive après les otites moyennes purulentes chroniques.

En outre, les avantages de la raréfaction sont très douteux dans un appareil destiné au massage de l'oreille, puisqu'on réussit à peine, à l'aide de ce moyen, à rompre quelques brides entre la membrane du tympan et la paroi labyrinthique, à vaincre la résistance du tenseur du tympan ou à empêcher l'ankylose entre le marteau et l'enclume. Mais l'action de la raréfaction devient absolument nulle, lorsqu'il s'agit de rompre les adhérences entre l'enclume et l'étrier ou à mobiliser ce dernier. Dans ces cas, c'est encore la condensation qui est préférable.

On a donc cherché à remédier à tous ces inconvénients. Lucæ et Garnault, entre autres, ont imaginé des appareils qui agissent directement sur la chaîne, et cela d'une façon mécanique, c'est-à-dire sans condensation ni raréfaction, et quel

que soit l'état du tympan. Mais ces appareils ont à leur tour l'inconvénient d'être d'une application très douloureuse.

L'auteur emploie depuis quelque temps avec succès l'appareil du Dr Dutto, dont la première destination était de servir à la respiration artificielle des animaux.

L'appareil consiste en un vase cylindrique, en cristal, d'une capacité de deux litres environ, fermé hermétiquement. Son couvercle donne passage à un premier tube en verre muni à sa partie supérieure d'un aspirateur qui se met en communication avec une prise d'eau. Le couvercle est traversé par un autre tube en verre, d'une hauteur variable selon l'effet qu'on veut obtenir et selon la pression de l'eau dans la cuvette. Ce tube descend jusqu'au fond du vase et se recourbe en anse à son bout supérieur; il sert en même temps de manomètre et de tube d'échappement. Il existe, enfin, un troisième tube en verre recourbé à angle droit et communiquant avec un tube en caoutchouc muni à son tour d'un embout en verre que l'on introduit dans l'oreille. Ce tube en caoutchouc est disposé sur une pile électrique munie d'un levier qui tour à tour comprime et dilate le tube en caoutchouc juste en son milieu. La compression et la dilatation de ce tube se produisent d'une façon automatique, grâce à un appareil placé dans le vase en cristal et relié à la pile.

Cet appareil présenterait, d'après l'auteur, les avantages suivants :

1° Il ne produit d'abord que 30 vibrations par minute; il existe donc une pause suffisante entre deux ondes de condensation, et la fatigue de l'appareil auditif est évitée.

2° Il n'a pas besoin d'être appliqué immédiatement sur la tête du marteau, ce qui évite les douleurs inséparables de l'application des appareils de Lucæ et Garnault.

3° Le massage est possible lors même que tout le tympan est détruit; il suffit que le malade introduise dans le fond de son conduit auditif un petit tampon d'ouate.

4° Le massage peut être fait par le malade lui-même, et d'une façon automatique.

5° Le danger de léser l'appareil de transmission du son par un choc trop violent du courant d'air évité, puisque la pression

que développe cet appareil est constante et ne dépasse presque jamais 24 centimètres Hg. (*Archiv. ital. di otol., rinol., laringol.*, n° 2, 1896.)

Dr JANKELEVITCH.

Un cas de déhiscence spontanée du canal semi-circulaire supérieur *(Spontane Dehiscenz am oberen halbzirkelförmigen Canale)*, par le Dr John DUNN.

Ce cas concerne un nègre de trente-cinq ans. Après avoir détaché la dure-mère de la face cranienne des temporaux, on constata les lacunes suivantes :

a) Temporal droit. Grande lacune irrégulière au niveau de la ligne de réunion de la portion écailleuse et de la portion pétreuse. Cette lacune aboutit à plusieurs espaces pneumatiques, dont les deux plus grands se trouvent au-dessus et en dehors de l'antre mastoïdien, et le plus interne s'ouvre dans la partie externe de l'antre. Un peu plus en dedans et en arrière, se trouve une déhiscence étroite, longue de 5 millimètres et correspondant à la voûte du canal semi-circulaire supérieur. Ce dernier est recouvert directement par la dure-mère.

Plus en dedans encore, se trouve une grande déhiscence au-dessus du point où est situé le ganglion géniculé. Cet espace ne communique cependant pas avec le canal de Fallope.

Une fente existe également dans la voûte osseuse du canal carotidien.

b) Temporal gauche. Même lacune qu'à droite, sauf la déhiscence du canal semi-circulaire supérieur. En revanche, toute la paroi supérieure du canal carotidien, jusqu'au point où il se recourbe, manque. (*Zeits. f. Ohrenheilk.*, Band XXVIII, Heft 2.)

Dr JANKELEVITCH.

VARIA

Les symptômes laryngés et pharyngés de la polynévrite *(Rachen- und Kehlkopfsymptome bei der Polyneuritis)*, par le Dr DANZIGER.

Il s'agit d'une femme âgée de vingt et un ans, primipare, qui, entre l'âge de dix et vingt ans, présentait chaque année des accès de fièvre intermittente, d'une durée de dix jours environ. Elle habitait, en effet, à cette époque une région

marécageuse qu'elle quitta, il y a un an, et depuis lors les accès ne sont plus revenus.

L'accouchement date de quatorze jours; il n'a été marqué par aucun accident. L'enfant vit et se porte bien. Il y a quelques jours la mère s'aperçut que la déglutition se faisait chez elle avec quelque difficulté. Bientôt après, la voix devint rauque, la malade commença à éprouver des douleurs localisées surtout dans la région de la face et accompagnées de contractions musculaires involontaires.

A l'examen, on trouve une parésie du voile du palais qui ne se relevait que faiblement pendant la phonation. La voix présente un timbre nasal prononcé; à la déglutition une partie du liquide reflue par le nez en provoquant un accès de toux violent. Au laryngoscope, on constate une immobilité complète de la corde vocale droite dans la position cadavérique; la corde vocale gauche ne dépasse pas la ligne médiane pendant la phonation; à l'inspiration forcée et à l'expiration, les deux cordes vocales présentent des mouvement très rudimentaires. L'attouchement avec la sonde est senti à droite, mais ne provoque pas de réflexe. La malade présente en même temps des troubles de la sensibilité et de la motilité dans d'autres régions, particulièrement aux membres supérieurs et inférieurs.

Le traitement consista en séances quotidiennes de massage, noix vomique à l'intérieur. Alimentation très modérée pendant les premiers jours, pour éviter la production d'une pneumonie. Au bout de cinq jours, les troubles de la déglutition disparaissent, le timbre nasal de la voix se perd et les douleurs diminuent.

Au bout de quatre semaines, le voile du palais a repris ses mouvements normaux. La voix est claire; au laryngoscope on trouve la corde vocale droite encore incomplètement mobile, les deux cordes un peu relâchées. On continue le traitement et on finit par obtenir une guérison complète.

L'auteur se demande s'il s'agissait dans ce cas d'une polynévrite puerpérale ou post-malarique. (*Monats. f. Ohrenheilk.*, n° 4, 1896.)

Dr JANKELEVITCH.

Bordeaux. — Imp. G. GOUNOUILHOU, rue Guiraude, 11.

18e ANNÉE. N° 14. 3 AVRIL 1897.

REVUE HEBDOMADAIRE
DE
LARYNGOLOGIE, D'OTOLOGIE
ET DE RHINOLOGIE

CLINIQUE DES MALADIES DU NEZ ET DES OREILLES DU PROF. SEIFERT, A WURTZBOURG.

DES ACCIDENTS DÉSAGRÉABLES

QUI ACCOMPAGNENT L'OPÉRATION DES VÉGÉTATIONS ADÉNOÏDES

Par le Dr **M. KAHN.**

Traduit par le Dr S. JANKELEVITCH, de Bourges.

En opérant, durant ces sept dernières années, soit comme assistant de mon vénéré maître, le Dr Seifert, soit dans ma clientèle privée, un grand nombre de végétations adénoïdes, j'ai eu l'occasion d'observer, dans des cas d'apparence tout à fait typique, et en me servant du couteau annulaire de Gottstein, un obstacle quelque peu désagréable, vraiment déconcertant au début et dont je tiens à entretenir mes confrères.

Il s'agit d'une anomalie du contour osseux du naso-pharynx, se manifestant par l'existence d'une formation osseuse tranchante, étroite et proéminente, située sur la ligne médiane de la paroi postérieure du pharynx, de sorte que son siège correspond à peu près à la surface antérieure de l'atlas. Zuckerkandl[1] décrit « une proéminence tumoriforme, immobile sur les deux vertèbres supérieures, recouverte par les parties molles de la paroi postérieure du pharynx, et

1. *Normale und pathologische Anatomie der Nasenhöle*, II, 209.

s'avançant dans le naso-pharynx au niveau du voile du palais, de sorte qu'une moitié de la proéminence est située au-dessus, l'autre au-dessous de ce dernier. Cette proéminence de la colonne vertébrale présente la forme d'un tubercule de 3 centimètres de longueur, de 14 millimètres de largeur et de 12 millimètres d'épaisseur; son diamètre longitudinal est placé dans le plan vertical. En relevant le voile du palais, on s'aperçoit que la tumeur se termine en pointe vers sa partie supérieure et est limitée de chaque côté par un sillon, séparé du centre par un espace de 7 millimètres. La moitié supérieure de la proéminence est d'une dureté osseuse, tandis que la partie inférieure fournit au toucher une sensation d'élasticité. » Cette proéminence serait, d'après Zuckerkandl, d'origine physiologique et correspondrait à un développement excessif du tubercule antérieur qui se trouve à la surface antérieure de la première vertèbre cervicale, et sert à l'insertion du muscle long du cou, et de la *crista epistrophei*, dont le bout inférieur large donne insertion à une étroite bandelette venant du tubercule antérieur.

Je ne crois pas me tromper en admettant que les exostoses que j'ai eu l'occasion d'observer étaient dues à leur tour à un développement anormal du tubercule antérieur, sans participation toutefois de la *crista epistrophei* et à un degré moins prononcé que dans le cas de Zuckerkandl, suffisant cependant pour gêner considérablement l'opération.

Les observations suivantes, dont une partie (nos 1 et 3) m'a été aimablement communiquée par le Dr Seifert, seront une preuve de ce que j'avance.

Observation I. — Marguerite H..., cinq ans, est atteinte depuis quelques mois d'une diminution de l'ouïe et d'une gêne de la respiration nasale.

10 mai 1893. État actuel. — Développement normal, bouche toujours ouverte, dépression des deux tympans, naso-pharynx rempli de végétations adénoïdes.

Opération en demi-narcose avec le couteau de Gottstein. Forte hémorragie. En examinant l'amygdale pharyngée enlevée on trouve

à sa base un petit corps osseux plat. Le soir du même jour la mère arrive en disant que l'enfant continue à saigner par la bouche et le nez. L'hémorragie était, en effet, tellement forte qu'il a fallu faire le tamponnement du naso-pharynx avec de la gaze iodoformée.

11 mai, à midi. — L'hémorragie s'est arrêtée. On enlève le tampon. La guérison s'accomplit sans incidents.

Obs. II. — Émilie V..., huit mois, respire difficilement depuis sa naissance, mais il y a quelques semaines les troubles sont devenus tellement graves que le médecin diagnostique une sténose du larynx ou de la trachée. Il y avait, en effet, une forte dépression de l'épigastre à l'inspiration. Alimentation de l'enfant difficile, nuits agitées.

5 juillet 1895. — L'enfant, d'une apparence normale, crie à voix très haute, en enfonçant profondément l'épigastre et les arcs costaux à l'inspiration, et ne peut pas respirer la bouche fermée. La palpation du naso-pharynx fait constater la présence de végétations adénoïdes.

6 juillet. — Opération en très légère narcose, avec le couteau de Gottstein. En tirant le couteau de haut en bas et d'avant en arrière, on rencontre un obstacle, d'une dureté osseuse, qui empêche le couteau d'arriver à la paroi postérieure du pharynx. Pour enlever l'amygdale pharyngée, on est obligé d'opérer à droite et à gauche de cet obstacle. Légère hémorragie.

7 juillet. — L'enfant respire très bien par le nez, boit bien, la dépression épigastrique n'existe plus.

20 octobre. — L'enfant se portait tout le temps parfaitement bien et se développait d'une façon satisfaisante. Depuis quelques jours, coryza et respiration de nouveau difficile. A l'examen digital on constate sur la paroi postérieure du pharynx une proéminence osseuse considérable qui existait déjà au temps de l'opération, mais pas de végétations adénoïdes. La difficulté respiratoire ne devait évidemment être attribuée qu'à la rhinite.

30 octobre. — Coryza disparu, l'enfant respire de nouveau très bien.

Obs. III. — Anna L..., sept ans, respire la bouche ouverte, ronfle la nuit, avait déjà présenté à deux reprises de l'otite moyenne aiguë.

5 mars 1894. État actuel. — Naso-pharynx rempli de végétations adénoïdes.

Opération en demi-narcose, avec le couteau de Gottstein. En passant sur la paroi postérieure du pharynx, ce qui ne réussit que

difficilement, le couteau s'arrêta net, et ce n'est qu'à grand'peine, en lui communiquant des mouvements de levier, qu'on put le rendre libre. Une légère éraflure existait sur sa partie tranchante. L'exploration avec le doigt soigneusement désinfecté permit de s'assurer que l'obstacle était dû à une formation osseuse. On réussit, par des introductions répétées du couteau, à enlever le sommet de la proéminence et l'amygdale pharyngée. Le bout osseux ainsi enlevé avait environ 12 millimètres de longueur et la forme d'un tubercule à large base.

Obs. IV. — Joseph Sch..., quatorze ans, boulanger, entend mal depuis plusieurs années, ne peut pas respirer par le nez, ronfle la nuit.

9 août 1896. État actuel. — Aspect adénoïdien typique. Les deux tympans fortement déprimés. Acuité auditive : 3 mètres et demi des deux côtés, pour la voix chuchotée. Hyperplasie considérable de l'amygdale pharyngée. Amygdales buccales peu hypertrophiées.

Opération le 11 août. — En demi-narcose. En ramenant le couteau sur la paroi postérieure du pharynx, sur la ligne médiane, on se heurte contre un obstacle osseux. A l'exploration digitale, on trouve l'exostose déjà décrite. On enlève avec le couteau les parties latérales seules de l'amygdale, et on extrait le reste avec la pince de Jurasz.

Guérison normale. Audition rétablie.

Lorsqu'on introduit le couteau annulaire, de façon à ce qu'il se trouve en contact constant avec le bord postérieur de la cloison, on ne rencontre pas d'obstacle de la part de la proéminence osseuse, quelles qu'en soient les dimensions (dans le cas III elle avait une longueur de 12 millimètres). Mais lorsqu'on veut ramener le couteau en bas et en arrière, à partir de la voûte choanale, surtout si on n'agit pas d'une façon assez énergique et la tête du malade étant insuffisamment fixée, on éprouve un arrêt qui empêche l'ablation totale de l'amygdale pharyngée; quelquefois le couteau reste enclavé (comme dans les cas III et IV) dans la proéminence et ne peut être retiré que par un mouvement combiné. Dans des cas pareils on parvient, lorsque la nature de l'obstacle a été reconnue, à enlever avec le couteau ou avec la pince

la partie la plus proéminente de l'exostose et à terminer ainsi l'opération comme d'habitude, ou bien on cherche à circonscrire latéralement l'exostose, en n'enlevant que ce qui est à la portée du couteau.

La marche de la guérison a été normale dans trois cas; dans le cas I, où un bout osseux a été enlevé en même temps que les végétations, une hémorragie inquiétante eut lieu, de sorte qu'il paraît prudent, dans des cas analogues, de ne pas perdre de vue l'opéré, pendant les premiers jours du moins.

A l'examen rhinoscopique postérieur, ces exostoses échapperont le plus souvent au diagnostic, tant qu'elles n'auront pas acquis des dimensions telles que les végétations insérées sur la voûte du pharynx ne pourront plus les masquer. A l'examen digital, on n'en constatera la présence que lorsque le doigt sera arrivé à la limite la plus postérieure des végétations, et, dans les cas où la paroi postérieure du pharynx est elle-même recouverte de végétations, le doigt devra déprimer celles-ci, pour sentir l'exostose à travers.

Une autre anomalie du contour osseux du naso-pharynx, pouvant servir d'obstacle à l'ablation des végétations adénoïdes, a été décrite par Grünwald[1] sous le nom d'*ala septi (aile de la cloison)*. Il entend par là un développement anormal du bord postérieur de la cloison qui s'avance dans le naso-pharynx et qui, dans deux cas, a été emporté avec les végétations. Je n'ai pas encore eu l'occasion d'observer cette anomalie.

SOCIÉTÉ DES MÉDECINS DE VIENNE[2]

Séance du 26 février 1897.

M. Panzer. — **Un cas d'hémorragie mortelle de la caisse.**

L'auteur montre une préparation appartenant à un enfant de deux ans et demi qui, au cours d'une opération qu'il a subie

1. 68e Réunion des médecins et naturalistes allemands, tenue à Francfort, *in Internat. Centralbl.*, 1897, n° 2, p. 116.
2. D'après le *Wiener klin. Rundschau*, n° 10, 1897.

pour une otorrhée chronique, fut pris subitement d'une hémorragie violente que rien ne put arrêter et qui amena la mort de l'enfant. A l'autopsie, on trouva le cerveau parsemé de nombreux tubercules du volume d'un œuf de pigeon, et le temporal carié dans sa plus grande étendue. La surface externe de la dure-mère était couverte d'un tissu de granulations correspondant à un foyer osseux tuberculeux; le sinus était complètement libre. Au niveau de la paroi antéro-inférieure de la caisse, le canal carotidien présentait une lacune qui doit être considérée comme la seule source de l'hémorragie. C'est là un phénomène rare dans le jeune âge; treize cas seulement en ont été décrits jusqu'ici.

Dr S. Jankelevitch.

ANALYSES DE THÈSES

De l'otite moyenne aiguë chez les scléreux, par le Dr Lemariey.

L'auteur commence par déclarer que l'otite moyenne aiguë des scléreux présente, sous le rapport des signes et symptômes, des formes, de la marche, du pronostic et du traitement, des caractères qui lui donnent une physionomie spéciale et l'éloignent de l'otite moyenne aiguë des individus antérieurement sains au point de vue otologique. Ces différences portent surtout sur l'aspect de la membrane du tympan et sur l'audition.

Lorsque l'otite moyenne *aiguë* survient chez un scléreux, la membrane, avant toute perforation, est très rarement bombée dans son ensemble ou elle l'est à peine. Quelquefois, elle est plutôt enfoncée. Dans certains cas, une partie de la membrane fait une saillie accentuée, le plus souvent au niveau du segment postéro-supérieur. Ces voussures localisées se voient dans les otites limitées à un territoire de la caisse et dans les otites généralisées à toute la caisse. La poussée aiguë passée, l'enfoncement réapparaît; c'est, en effet, un des caractères habituels de ces membranes. La rougeur du tympan, dans les otites moyennes aiguës ordinaires, est très éteinte et

très limitée. La membrane est généralement opaque, épaissie (sauf quelques points amincis), ce qui explique le peu de tendance à la perforation; très résistante, peu élastique, ce qui fait que les lèvres de la paracentèse restent au contact; peu sensible, ce qui rend la paracentèse à peine douloureuse. Il est bon d'ajouter que la forte injection, le gonflement de la partie osseuse du conduit sont moins prononcés que dans l'otite aiguë purulente ordinaire.

La perception aérienne est généralement absolue dès le début, ainsi que la perception osseuse.

Si on cherche au milieu de quelles circonstances survient l'otite moyenne aiguë des scléreux, on trouve chez tous ou presque tous les malades une inflammation des voies respiratoires supérieures.

Au point de vue clinique, il est une distinction utile à faire, selon que ces otites intéressent tout ou partie de la caisse; on a alors la forme généralisée ou la forme circonscrite. Une variété de la première peut simuler la forme circonscrite.

L'existence de cette dernière ne saurait être prouvée par la présence de voussures limitées de la membrane; mais des constatations rigoureuses et des observations détaillées en légitiment l'existence. Elle évolue en deux stades : premier stade (d'otite généralisée, presque toujours non purulente); deuxième stade (d'otite circonscrite purulente). Elle a de grandes analogies avec les abcès mastoïdiens sans suppuration de la caisse, qui sont également le deuxième stade d'une otite généralisée non purulente. Les malades à mastoïdites torpides circonscrites ne seraient-ils pas des scléreux?

Le début peut être brusque; le symptôme initial est le plus souvent la douleur; les bourdonnements et la surdité suivent à brève échéance.

L'otite aiguë des scléreux n'aboutit pas fatalement à la suppuration : la perforation spontanée de la membrane est très retardée. La marche peut être traînante et l'écoulement durer beaucoup plus longtemps que dans l'otite moyenne aiguë classique.

L'audition ne redevient jamais normale à la suite de ces otites. Le pronostic, déjà assombri du fait de la sclérose persis

tante, s'aggrave encore par le fait que l'épanchement purulent, ainsi défiguré, est souvent méconnu.

L'importance que prennent les troubles de l'audition et de la perception osseuse, l'aspect de la membrane enflammée et celui de la membrane simplement scléreuse, les antécédents du sujet sont les principaux éléments d'un diagnostic facile pour qui est prévenu.

Ces otites des scléreux expliquent, sans aucun doute, un certain nombre de mastoïdites, soi-disant primitives.

Les bases du traitement sont les mêmes que celles de l'otite moyenne aiguë ordinaire. Repos, quinine, bains antiseptiques du conduit suivis d'instillation de glycérine phéniquée, et, si l'otite ne suppure pas, quelques séances de douche d'air. Mais la suppuration se produit souvent, la paracentèse s'impose. S'il s'agit de la forme généralisée, on doit fendre la membrane dans toute son étendue par une ou deux incisions cruciales. S'il y a une voussure nettement circonscrite, on doit, de préférence, inciser la voussure, mais toujours largement, en prenant les précautions requises pour ne pas léser la corde du tympan. Le pus est ensuite chassé par le procédé de Valsalva ou l'aspiration directe.

La paracentèse est peu douloureuse; la membrane incisée a une tendance à se cicatriser prématurément. Quand une perforation est située au sommet d'une poche, il s'agit alors de cas extrêmement tenace; la paracentèse ne suffit plus, on a recours à une intervention plus radicale : l'extirpation à l'anse froide de la poche ou de la production fibreuse consécutive. (Thèse de doctorat, G. Carré, éditeur, Paris, 1896.) LIARAS.

REVUE GÉNÉRALE ET ANALYSES

NEZ ET PHARYNX NASAL

De la rhinoscopie médiane *(Ueber Rhinoscopia media)*, par le Dr G. KILLIAN.

La rhinoscopie médiane a pour but de rendre accessibles à l'œil les espaces qui, comme la fente olfactive et le méat

moyen, ne peuvent être visibles ni par la rhinoscopie antérieure, ni par la rhinoscopie postérieure.

L'auteur se sert, pour pratiquer cette rhinoscopie médiane, d'un spéculum dilatateur de Kramer-Hartmann, mais dont les branches sont très allongées, et qui, par conséquent, peut être introduit profondément dans la fosse nasale. On fait la cocaïnisation préalable de la muqueuse et on ouvre le spéculum au fur et à mesure de son introduction. Le cornet inférieur et la cloison se trouvent refoulés. Le méat moyen devient visible dans tous ses détails: hiatus semi-lunaire, apophyse unciforme, bulle ethmoïdale, la fente située entre cette dernière et le cornet moyen, etc. On voit, en outre, les orifices de tous les sinus, ou du moins les points où ils sont situés. Avec le même spéculum on peut encore refouler vers la cloison le cornet inférieur et voir tout le méat inférieur, jusqu'à l'ouverture du canal nasal.

Le méat et le cornet supérieurs sont toujours peu visibles, mais peuvent facilement être touchés avec une sonde mince. (*Münch. med. Wochens.*, n° 33, 1896.) Dr JANKELEVITCH.

Rhinite pseudo-membraneuse et diphtérie nasale, par le Dr EEAN.

Cette affection, d'après l'auteur, est relativement fréquente, au moins chez les enfants: dans ces derniers temps il en a observé 11 cas, et tous étaient des exemples de *diphtérie nasale primaire,* chez des enfants de dix-sept mois à onze ans. Huit étaient de la diphtérie pure; trois fois il y avait association microbienne. L'auteur veut remplacer le nom de rhinite fibrineuse, pseudo-membraneuse par celui de *diphtérie primaire nasale.* — Il faut contrôler le diagnostic non seulement par des examens microscopiques multiples, mais encore par des cultures.

La diphtérie primaire du nez est une affection bénigne sans retentissement général, avec les symptômes d'un coryza, et assez souvent un écoulement muco-purulent. Bien qu'il y ait localisation du mal à la muqueuse nasale, les membranes présentent un haut degré de virulence, ainsi que l'ont démontré les cultures pratiquées par l'auteur. D'où nécessité de l'isole-

ment précoce et complet des enfants atteints de cette maladie. (Extrait du *Bull. de la Soc. belge d'otol. et de laryngol.*, n° 2, 7 juin 1896.)

Dr F. Ardenne.

De l'abcès de la cloison du nez *(Ascesso del setto nasale)*, par le Dr Arslan, de Padoue.

L'auteur a observé 8 cas d'abcès de la cloison du nez, et dans tous ces cas l'affection est survenue en dehors d'un traumatisme. Il trouve qu'on avait jusqu'ici attribué à ce dernier un rôle trop important, et que le nombre de cas à forme idiopathique ou symptomatique est plus fréquent qu'on ne le croit.

Le cartilage quadrangulaire constitue la portion la moins résistante de la cloison du nez; la pituitaire y est peu adhérente et très fine, de sorte que les vaisseaux, qui sont souvent nombreux et très dilatés en ce point, se trouvent exposés à l'action soit des agents extérieurs (poussières, vapeurs, etc.), soit des micro-organismes que la cavité nasale abrite, même à l'état normal. On suppose généralement que dans une cavité nasale saine les micro-organismes perdent leur virulence et leur nocivité. Mais qu'une modification quelconque survienne dans l'état de la muqueuse et de la sécrétion nasales et ces micro-organismes reprennent leurs propriétés pathogènes. Pour les raisons que nous venons d'exposer, le cartilage quadrangulaire de la cloison du nez subira le premier leur action. Et, en effet, dans la plupart des observations de l'auteur, on note une modification pathologique de la cavité nasale, et dans un cas l'abcès de la cloison du nez est survenu à la suite d'un érysipèle de la face. Voici quelles étaient les altérations pathologiques en question : déviation de la cloison, hypertrophie du cornet inférieur, empyème du sinus maxillaire avec rhinite purulente caséiforme consécutive, végétations adénoïdes du naso-pharynx, catarrhe chronique naso-pharyngé.

La déformation du nez, due à une luxation du septum sur le vomer et qui se retrouve dans tous les cas d'abcès d'origine traumatique, n'a pas été une seule fois observée par l'auteur.

La perforation de la cloison a été observée dans deux cas seulement.

L'auteur croit qu'un traitement chirurgical institué de

bonne heure est capable de prévenir la perforation. Quant à la déformation du nez, il faut également intervenir d'une façon précoce, aussitôt après le traumatisme, sans attendre que l'hématome soit transformé en abcès. (*Bollett. delle malattie dell' orecchio, della gola, e del naso*, n° 11, 1896.)

Dr JANKELEVITCH.

LARYNX ET TRACHÉE

Accident singulier dans un cas d'intubation *(Pecular accident in a case of tracheotomie)*, par le Dr N.-L. WILSON.

Il s'agit d'un enfant de trois ans, atteint d'un papillome du larynx. La tumeur, étant située trop bas, ne peut pas être enlevée par la voie endolaryngée. On pratique la trachéotomie et on enlève la noéplasie par l'ouverture trachéale. Au bout de quelques mois la tumeur récidive, ce qui nécessite une nouvelle opération, suivie peu après d'une nouvelle récidive. Tout en laissant en place la canule trachéale, on introduisit alors un tube à intubation qui, au début, paraissait très bien remplir le larynx. Mais un jour la garde-malade enlève la canule trachéale intérieure, et le bout inférieur du tube à intubation s'engage dans la fenêtre de la canule externe. L'extrémité supérieure du premier a reculé vers l'œsophage, et son extraction par la bouche devient impossible. On sent le tube avec le doigt introduit dans l'œsophage. Heureusement, le malade ne présentait pas encore de dyspnée; mais, comme il fallait mettre fin à cette situation, on incisa la partie inférieure de la trachée et on retira les deux tubes engagés l'un dans l'autre. Quant au malade, il est encore porteur du papillome et de la canule trachéale. (*The Laryngoscope*, n° 4, octobre 1896.) TRIVAS.

De la laryngite morbilleuse des enfants *(Sulla laryngite morbillosa nei bambini)*, par le Dr A. MUGGIA.

L'auteur publie trois observations de laryngite aiguë ayant donné lieu à des phénomènes graves et ayant disparu spontanément après l'apparition de l'exanthème morbilleux.

Sa troisième observation présente un intérêt particulier. Il s'agit d'une famille composée, entre autres, de trois enfants, dont deux tombent malades de la rougeole, et, au moment où

ces derniers étaient déjà en convalescence, le troisième est pris subitement d'une légère fièvre, d'une toux sèche accompagnée de raucité de la voix, et d'un léger coryza. On constate en même temps une tuméfaction et une rougeur de la muqueuse du pharynx et un état catarrhal aigu du larynx. On prévient la famille de l'imminence de l'éruption morbilleuse. Cependant cette dernière a trompé l'attente de l'auteur, et au bout de six jours, l'enfant était complètement guéri. L'auteur n'en croit pas moins que, dans ce cas, comme dans les autres, il s'était bien agi de rougeole, mais l'infection aurait été très atténuée, ce qui a fait manquer l'éruption.

A la fin de son travail, l'auteur formule les conclusions suivantes :

1° Il existe chez les enfants une laryngite aiguë qui peut pendant longtemps rester comme le seul symptôme précédant l'éruption morbilleuse; cette laryngite s'accompagne souvent d'altérations sous-glottiques donnant lieu à des phénomènes graves de suffocation. En général, l'apparition de l'éruption est suivie d'une amélioration des symptômes laryngés.

2° La laryngite catarrhale aiguë, accompagnée d'un léger coryza, d'une légère stomatite, d'une pharyngite et d'un catarrhe bronchique, peut exister comme l'expression unique de l'infection morbilleuse. (*Riv. ital. di terap. e igien*, n° 2, 1896.)

Dr JANKELEVITCH.

Thyrotomie pour épithélioma de la corde vocale *(A case of thyrotomy for epithelioma of the vocal cord)*, par les Drs HUNC et PAUL.

Le malade, âgé de cinquante-six ans, souffrait depuis environ un an d'un léger enrouement, mais ne présentait aucun autre symptôme. L'examen laryngoscopique montre un petit papillome blanc siégeant sur le tiers antérieur de la corde vocale gauche. Le diagnostic était basé sur la couleur de la néoplasie, sa base enflammée, l'invasion de la substance de la corde et l'âge du malade. La mobilité de la corde malade était complètement conservée. M. Paul pratiqua une thyrotomie et excisa la corde vocale gauche et le tissu voisin d'après le procédé de MM. Butlin et Semon. La période post-opératoire évolua sans accidents et la plaie laryngienne s'est fermée au bout de quinze

jours. La voix redevint peu à peu normale et au laryngoscope la corde gauche ressemblait exactement à la droite. L'examen microscopique a montré qu'il s'agissait d'un épithélioma. (*Lancet*, 31 oct. 1896.) TRIVAS.

OREILLES

Sur les méthodes de traitement dans les otites moyennes à forme adhésive (*Ueber Behandlungsmethoden bei adhäsiven Mittelohrprocessen*), par le Dr W. VULPIUS.

L'auteur distingue les otites moyennes adhésives des scléroses de la caisse, pour lesquelles il crée un groupe à part. Le trait distinctif entre ces deux groupes consiste en ce que les otites adhésives seraient toujours précédées d'un stade sécrétoire ou catarrhal proprement dit. Passant ensuite aux différents moyens de traitement des otites moyennes à forme adhésive, il s'occupe surtout à poser les indications de chacun des procédés préconisés jusqu'ici.

La douche d'air n'aurait, pour lui, de l'efficacité que pendant la période franchement catarrhale de l'affection. Mais, dès qu'il se forme des adhérences et des ankyloses entre les différents osselets de l'oreille moyenne, la douche d'air doit être abandonnée et remplacée par le massage du tympan et, avec lui, des osselets. L'auteur se sert, pour le massage, d'une seringue en verre dans laquelle se meut un piston en cuir. La seringue est mise en communication avec un tube en caoutchouc se terminant par une olive que l'on introduit dans le conduit. On tient la seringue de la main gauche et on exécute avec la droite 250 mouvements de piston par minute. L'avantage de cette méthode consiste en ce que, en retirant ou en poussant plus ou moins le piston, on peut varier le degré de la compression ou de la raréfaction de l'air dans le conduit. Cette méthode se montre assez efficace quand les mouvements du tympan et des osselets, quoique limités, existent encore; mais, dès que cette mobilité a complètement disparu, les résultats seront nuls. On a encore préconisé la phonothérapie comme procédé pouvant remplacer le massage. L'auteur a obtenu, dans quelques cas de bruits subjectifs insupportables, des résultats surprenants, mais de très courte

durée, avec le procédé de Simrock. Voici en quoi consiste ce procédé : on entoure avec de l'ouate un des bouts d'une sonde élastique (en celluloïd ou en baleine) et on applique légèrement ce bout contre la membrane du tympan. On fait ensuite vibrer des diapasons de différentes hauteurs et on applique une des branches du diapason contre le bout extérieur de la sonde; les mouvements vibratoires sont alors transmis au tympan et aux osselets.

L'auteur passe ensuite en revue le traitement opératoire des otites moyennes à forme adhésive. La paracentèse, préconisée tout d'abord, n'est devenue que le premier temps d'une autre opération, plus compliquée : l'ablation des osselets. Les résultats obtenus par cette dernière opération, et publiés jusqu'ici, sont des plus contradictoires : tandis que les otologistes américains les proclament très favorables, les otologistes allemands, au contraire, ont eu à enregistrer beaucoup d'insuccès. L'auteur croit cependant qu'on peut obtenir l'amélioration de l'ouïe et le soulagement de quelques symptômes subjectifs dans des cas bien choisis, où le jeu des osselets externes est complètement entravé par des synéchies ou des ankyloses, et où le tympan est transformé en une membrane calcifiée, parcheminée, en supposant toutefois que l'on peut exclure, dans ces cas, une ankylose de l'étrier dans la fenêtre ovale. Dans les cas de cette catégorie, la simple paracentèse procure déjà une amélioration de l'ouïe; si le résultat s'accuse davantage après la séparation du marteau et de l'enclume, on peut entreprendre l'excision de ceux-ci, avec l'espoir d'un succès. En opérant ainsi, l'auteur a obtenu de bons résultats dans 14 cas, dont 9 avec carie des osselets et 5 dans des formes purement adhésives.

En faisant un pas de plus, on est arrivé à proposer l'excision de l'étrier. Quelques expériences pratiquées sur les animaux (Kessel et Botey), d'autres faites involontairement sur l'homme (curettage de la caisse pour carie ou cholestéatome avec ablation involontaire de l'étrier) ont démontré que ce dernier n'était pas indispensable à la fonction. La communication de Toynbee, sur un malade chez lequel une diminution de l'ouïe consécutive à une otite suppurée a disparu par suite de l'expulsion de l'étrier, a donné encore plus de courage aux opérateurs, et,

depuis, l'ablation de l'étrier a été pratiquée un grand nombre de fois. Il est encore difficile de se prononcer, à l'heure actuelle, sur la valeur de cette opération. L'auteur a, pour sa part, opéré de cette manière quatre malades, et les résultats ont été très favorables et se sont maintenus une année chez trois de ces malades et deux ans chez le quatrième.

Mais, tout en reconnaissant la valeur relative de chacun des procédés mentionnés jusqu'ici, l'auteur ne croit cependant pas qu'il faille abandonner le traitement médical, et il attire particulièrement l'attention sur un remède assez répandu de nos jours et qui lui a donné d'excellents résultats dans plusieurs cas. C'est la thyroïdine. On avait déjà remarqué que des malades atteints de myxœdème et présentant en même temps une diminution de l'ouïe ont été guéris de cette dernière par l'usage de la thyroïdine. Mais tous les autres sens restant généralement intacts de myxœdème, et le rapport existant entre ce dernier et l'altération de l'ouïe étant assez obscure, l'auteur a eu l'idée de prescrire le traitement antimyxœdémateux dans plusieurs cas d'otite moyenne à forme adhésive. Le traitement s'est surtout montré efficace dans des cas de sclérose moyenne et chez des individus relativement jeunes, bien nourris. Il prescrit le médicament en tablettes de 30 centigrammes, à prendre une (au début deux) fois par jour; il continue le traitement pendant quatre à cinq semaines, avec deux ou trois intervalles de repos. Si, au bout de la première ou de la deuxième semaine, aucun résultat ne se montre, il n'y a plus rien à attendre du traitement.

Voici de quelle manière l'auteur explique l'action du médicament dans les cas de sclérose ou d'otite à forme adhésive : « Comme, dans la plupart de ces cas, l'hyperplasie du tissu conjonctif avec adhérences, calcification ou ossification successives, est précédée d'une formation de tissu de prolifération facilement résorbable, c'est dans cette étude préalable que nous devons chercher l'explication de l'action de la thyroïdine. C'est dans ce fait également qu'il faut chercher la cause de l'action plus énergique du médicament chez des individus jeunes et à sclérose relativement légère. » (*Archiv für Ohrenheilk.*, t. XLI, n° 1, 27 août 1896.) Dr Jankelevitch.

De l'otite moyenne aiguë comme symptôme précoce de la polyarthrite rhumatismale aiguë *(Otitis media acuta, ein Frühsymptom der Polyarthritis rheumatica acuta)*, par le Dr O. Wolf.

L'auteur cite 2 cas d'otite moyenne aiguë ayant précédé la polyarthrite rhumatismale aiguë et qui fut suivie d'un épaississement de la muqueuse de la caisse. Ces faits, venant à l'appui d'autres publiés par le même auteur, prouveraient que le rhumatisme aigu serait un des facteurs étiologiques de la sclérose de la caisse, avec rigidité de la chaîne. L'otite aiguë rhumatismale se distinguerait par sa marche rapide et essentiellement bénigne; elle ne deviendrait que très rarement purulente.

Pour se rendre compte de la nature des complications pouvant survenir au cours de l'otite aiguë rhumatismale, il faut se rappeler que l'élévation de la température, les céphalées et les douleurs localisées à la nuque peuvent n'être que les premiers symptômes d'un rhumatisme articulaire aigu.

Serait-ce l'angine qui survient souvent dans le stade prodromal de l'arthrite aiguë qui, en favorisant la propagation de l'infection par la trompe d'Eustache, serait la cause de cette otite? L'auteur croit que ce n'est pas toujours le cas. Chez les malades qu'il a eu l'occasion d'observer, l'angine n'existait pas. La caisse était bien la première localisation de l'infection, que les micro-organismes y fussent parvenus par la voie sanguine ou directement par la trompe.

L'examen bactériologique du contenu de la caisse dans les cas d'otite aiguë rhumatismale serait peut-être capable d'élucider la question des facteurs étiologiques du rhumatisme aigu. (*Archiv f. Ohrenheilk.*, Band XLI, Hefte 3-4, 1896.)

Dr Jankelevitch.

NOUVELLES

— M. le Dr Paul Heymann, privat-docent de laryngologie à l'Université de Berlin, est nommé membre honoraire de la Société de laryngologie de Vienne.

Bordeaux. — Imp. G. GOUNOUILHOU, rue Guiraude, 11.

18e ANNÉE. N° 15. 10 AVRIL 1897.

REVUE HEBDOMADAIRE
DE
LARYNGOLOGIE, D'OTOLOGIE
ET DE RHINOLOGIE

CLINIQUE ANNEXE DES MALADIES DU LARYNX, DES OREILLES ET DU NEZ
A LA FACULTÉ DE MÉDECINE DE BORDEAUX.

ÉTUDE CLINIQUE SUR LES VÉGÉTATIONS ADÉNOÏDES

A PROPOS DE 618 CAS

OPÉRÉS DU 1er NOVEMBRE 1894 AU 1er NOVEMBRE 1896
DANS LE SERVICE DU Dr E. J. MOURE

Par le Dr **A. BRINDEL**
Aide de clinique des maladies du Larynx, des Oreilles et du Nez.

INTRODUCTION

L'étude histologique des végétations adénoïdes a fait de notre part, l'an dernier, l'objet d'une communication à la Société française de laryngologie. Notre intention n'est pas de rééditer ce même travail, pas plus que de relater les publications qui, depuis le mois de mai 1896, sont venues confirmer nos résultats en ce qui a trait à la fréquence de la tuberculose larvée dans la troisième amygdale. (Voir à ce sujet l'important travail de Pluder.)

Histologiquement et bactériologiquement, Pluder et quelques auteurs allemands ont obtenu, depuis nous, exactement le même pourcentage 1/8 que nos recherches sur 64 végétations nous avaient permis de signaler.

Nous plaçant sur un terrain moins scientifique, peut-être, mais un peu plus pratique, nous avons voulu de nouveau

attirer l'attention du monde médical sur ces tumeurs en les considérant au point de vue clinique.

Depuis quatre ans que nous fréquentons la Clinique des maladies des oreilles, du larynx et du nez, dirigée à la Faculté de médecine par notre excellent maître, M. le Dr Moure, nous avons pu acquérir une certaine expérience sur la matière en raison des nombreux éléments fournis par cette pratique journalière.

Les statistiques publiées en France s'appuient, en général, sur un nombre de cas trop restreint pour avoir une valeur irréfutable. Aussi avons-nous pensé faire œuvre utile en mettant en lumière non seulement les particularités intéressantes relevées sur un certain nombre de malades, mais encore les déductions que nous sommes en droit de tirer de l'ensemble des faits examinés.

Nous exposerons en outre, aussi succinctement mais aussi exactement que possible, la manière de procéder de M. le Dr Moure et de ses élèves avec les raisons qui militent en faveur de l'adoption des procédés suivis à sa clinique.

Les résultats qu'on est en droit d'attendre du traitement chirurgical des végétations adénoïdes sont aujourd'hui assez connus pour qu'une étude pratique de ces tumeurs intéresse le lecteur et justifie les considérations auxquelles va servir de base la statistique des cas observés à la clinique de la Faculté, pendant les années scolaires 1894-1895, 1895-1896.

Nous devons de sincères remerciements à notre ami M. Magnan, externe du service, qui a bien voulu se charger de relever sur le cahier d'inscription des malades tous les cas de végétations adénoïdes qui se sont présentés du 1er novembre 1894 au 1er novembre 1896, avec les notes qui y étaient annexées. C'était là une tâche aride et pas de mince importance, ainsi qu'on va pouvoir s'en rendre compte dans un instant.

FRÉQUENCE DES VÉGÉTATIONS ADÉNOIDES

La présence dans le naso-pharynx de la troisième amygdale est d'une fréquence telle que nous sommes encore à nous demander comment elle a pu rester ignorée si longtemps. S'il s'élève, encore de nos jours, dans l'esprit de quelques médecins, des doutes sur son existence, sur les méfaits qu'elle occasionne et sur la nécessité de son ablation, c'est à la récence seule de sa découverte que nous croyons pouvoir attribuer cette véritable lacune.

Les élèves qui fréquentent la Clinique ont pu se rendre compte du nombre considérable d'individus porteurs de cette affection et nous les avons vus quelquefois rester étonnés devant le volume d'une de ces tumeurs que nous venions de sectionner chez un malade qui ne présentait, à l'inspection du pharynx buccal, absolument rien d'anormal.

Pendant les deux années consécutives sur lesquelles porte notre statistique, il s'est présenté à la Clinique un total de 3,960 malades nouveaux : 1,933 en 1895, 2,027 en 1896.

Sur les 3,960 malades, 618 étaient porteurs de végétations adénoïdes. Peut-on induire de ces chiffres la proportionnalité réelle des végétations par rapport à l'ensemble de la population? Rien ne serait plus inexact.

En effet, d'une part, s'il y a une corrélation très marquée entre l'état du naso-pharynx et celui des organes avoisinants, ainsi que nous allons le voir, il n'en est pas moins vrai que les végétations ne donnent pas toujours lieu à des symptômes réclamant le secours du spécialiste.

La preuve de ce dernier fait réside dans l'existence de ces tumeurs chez les adultes. Or nous savons que, d'une façon générale, elles ne se développent pas au-dessus d'un certain âge. La troisième amygdale n'a été découverte qu'au moment où elle a donné lieu à des phénomènes inquiétants, surtout auriculaires, phénomènes qui ont attiré le

miroir ou le doigt du médecin et ont permis de constater sa présence.

Les adénoïdiens pourraient se diviser en plusieurs classes :

Les uns viennent consulter pour l'oreille et, en les examinant avec soin, on découvre dans le naso-pharynx la cause de leur affection auriculaire. Sur les 618 malades cités plus haut, 280 faisaient partie de cette catégorie.

D'autres se plaignent uniquement d'une gêne pour la respiration nasale : 127 étaient dans ce cas.

Une troisième catégorie est amenée à la consultation par des maux de gorge plus ou moins fréquents, des laryngites à répétition, et il n'est pas difficile de reconnaître l'origine de leur mal dans la présence et l'inflammation répétée de l'amygdale pharyngienne. 142 de nos malades se sont trouvés dans cette situation.

Restent 69 adénoïdiens, sur un total de 618, chez lesquels les végétations n'avaient donné lieu à aucun symptôme local spécial et n'ont été découvertes que grâce à un examen complet du malade venu consulter pour une affection banale, telle que céphalée, adénite cervicale, incontinence nocturne d'urine, attaques d'épilepsie, etc.

Nous avons encore présente à la mémoire l'histoire d'une jeune femme de vingt-quatre ans, bouchère, qui souffrait atrocement de la tête depuis des mois. Une foule de médicaments plus ou moins calmants lui avaient été administrés sans résultat aucun. Elle ne pouvait se livrer au moindre travail manuel. La lecture, l'écriture, la couture lui étaient également pénibles. Depuis sa plus tendre enfance elle avait remarqué qu'elle ne respirait pas par le nez, mais habituée à respirer la bouche ouverte, elle se souciait fort peu de cette manière de vivre.

Lassée de ne pouvoir être soulagée, elle pensa que son obstruction nasale était peut-être pour quelque chose dans les céphalées qu'elle éprouvait et c'est dans ces conditions qu'elle se présenta à la clinique de la Faculté. Nous n'eûmes

pas de peine à reconnaître, au miroir, l'existence de volumineuses végétations adénoïdes médianes, qui non seulement empêchaient le passage de l'air par les fosses nasales, mais encore empêchaient le voile du palais de se relever et rendaient singulièrement facile la rhinoscopie postérieure.

La malade avait du reste conservé un facies adénoïdien typique et un timbre de voix caractéristique, à peu près analogue à celui que l'on observe dans la paralysie du voile. Elle entendait très distinctement, ce que l'on comprend aisément vu le siège de la végétation : ajoutons toutefois qu'il persistait, dans son oreille, des traces d'inflammation ancienne telles que petites synéchies du tympan et légères brides cicatricielles, parcourant de-ci de-là le tympan et ternissant par place cette membrane.

Les fosses nasales étaient rétrécies, aplaties latéralement, ce qui est à peu près constant chez les anciens adénoïdiens à type nasal.

Nous conseillâmes à la malade une intervention et son médecin voulut bien nous prier de la pratiquer à la clinique. Nous retirâmes du naso-pharynx un énorme paquet de végétations adénoïdes et nous eûmes la satisfaction de voir immédiatement se rétablir la respiration par le nez.

Huit jours après l'opération, la malade n'éprouvait plus aucune céphalée. Elle revint nous voir un mois après complètement rétablie, et depuis la guérison s'est maintenue.

Les faits de ce genre sont loin d'être rares : nous pourrions en citer un assez grand nombre. Ils tendent à prouver que les végétations sont susceptibles de devenir le point de départ de réflexes plus ou moins éloignés et qu'il y a lieu de songer au naso-pharynx dans des affections qui, au premier abord, ne semblent avoir aucune corrélation avec l'état de cet organe.

Dans le même ordre d'idées, nous avons eu 3 ou 4 cas l'incontinence nocturne d'urine, chez des enfants de sept à onze ans, porteurs de grosses végétations, qui ont été guéris de cette infirmité après l'ablation de leur amygdale pha-

ryngée. L'amélioration était obtenue dans la quinzaine qui suivait l'opération : la guérison était constatée de quinze jours à un mois après l'intervention.

Trois cas d'épilepsie ont été de la même façon traités et améliorés. Nous n'osons encore prononcer le mot de guérison, car chez l'un d'eux, par exemple, la dernière attaque remonte au huitième jour après l'opération, qui date elle-même de six mois seulement. Alors que l'enfant, âgé de treize ans, avait une à deux attaques par mois, il n'en a pas éprouvé de nouvelle jusqu'à ce jour, et sans autre traitement.

Nous n'avons pu résister au désir de signaler ces quelques faits qui par eux-mêmes n'ont rien de nouveau, mais sur lesquels il est bon cependant d'attirer l'attention des praticiens. Loin de nous la pensée de dire que toutes les céphalées, toutes les incontinences d'urine, toutes les attaques épileptiformes sont curables par l'ablation des végétations adénoïdes : la conclusion serait absurde. Contentons-nous de signaler que certaines céphalées gravatives, certaines incontinences d'urine, certaines attaques épileptiformes peuvent être guéries par le rétablissement de la perméabilité des fosses nasales et qu'on devra s'assurer, chez les malades porteurs de cette affection, de l'état de l'arrière-nez.

L'existence des réflexes que nous venons de signaler, loin du point malade, nous permet de constater que chez un assez grand nombre d'adénoïdiens la végétation reste ignorée : ce ne sont du reste pas les seuls.

Dans les campagnes, loin des centres, l'amygdale pharyngée est, la plupart du temps, livrée aux caprices de la nature et les accidents qu'elle provoque sont, dans l'immense majorité des cas, abandonnés à eux-mêmes : le médecin n'est pas même consulté à leur endroit. Aussi semble-t-il, au premier abord, que cette affection soit plus rare à la campagne que dans les villes : il n'en est rien. Ce qui est vrai, c'est que les gens sont plus soucieux de leur bien-être à la ville qu'à la campagne, et les exemples multiples d'enfants opérés et

guéris sont là pour éveiller l'attention des familles, comme celle des médecins traitants. Ajoutons encore que le grand air de la campagne compense, dans une certaine mesure, le défaut de respiration nasale et évite l'étiolement, qui dans les grandes villes cherche seulement une occasion de se présenter.

Il n'est donc pas possible d'établir une statistique exacte des végétations adénoïdes par rapport à la population, ce serait s'exposer à de graves erreurs. Tout ce qu'on peut affirmer, c'est que les adénoïdiens sont légion, le nombre que nous en avons observé à la clinique suffit à le démontrer.

On pourra se demander comment une affection, de découverte récente en réalité, compte un nombre de victimes toujours croissant, et nous avons entendu souvent, autour de nous, formuler cette objection : Autrefois on ne traitait pas les végétations ; il suffisait de laisser grandir le malade et la guérison survenait spontanément. Pourquoi donc une intervention?

Il est facile de répondre à cette argumentation en dressant tout d'abord un petit graphique sur lequel on verra que l'amygdale pharyngée ne disparaît pas toujours avec l'âge. Les faits observés à la clinique sont assez nombreux pour donner une idée approximative de la fréquence des végétations, aux différentes périodes de l'existence, même chez l'adulte, ainsi que notre maître M. le Dr Moure a, le premier, attiré l'attention de ce côté.

Ceci fait, nous chercherons par quelques exemples, à déterminer ce que deviennent les adénoïdiens adultes.

Le tableau (page 424), construit d'après le cahier de la Clinique, est très édifiant sur le premier point.

Jusqu'à l'âge de trois ans les végétations ne sont pas très fréquentes ou, du moins, les accidents qu'elles provoquent ou la gêne qu'elle engendrent sont souvent méconnus. Dans la catégorie des enfants au-dessous de deux ans sont compris des bébés de six mois, huit mois, treize et dix-huit mois.

En 1895, 8 enfants de deux ans et 10 de trois ans ; en 1896, 11 de deux ans et 8 de trois ans ont été opérés à la cli-

nique du Dr Moure. C'est de quatre à quatorze ans que le plus grand nombre de cas a été observé, et parmi ces enfants ceux de cinq ans, six ans, sept ans, neuf ans et dix ans se

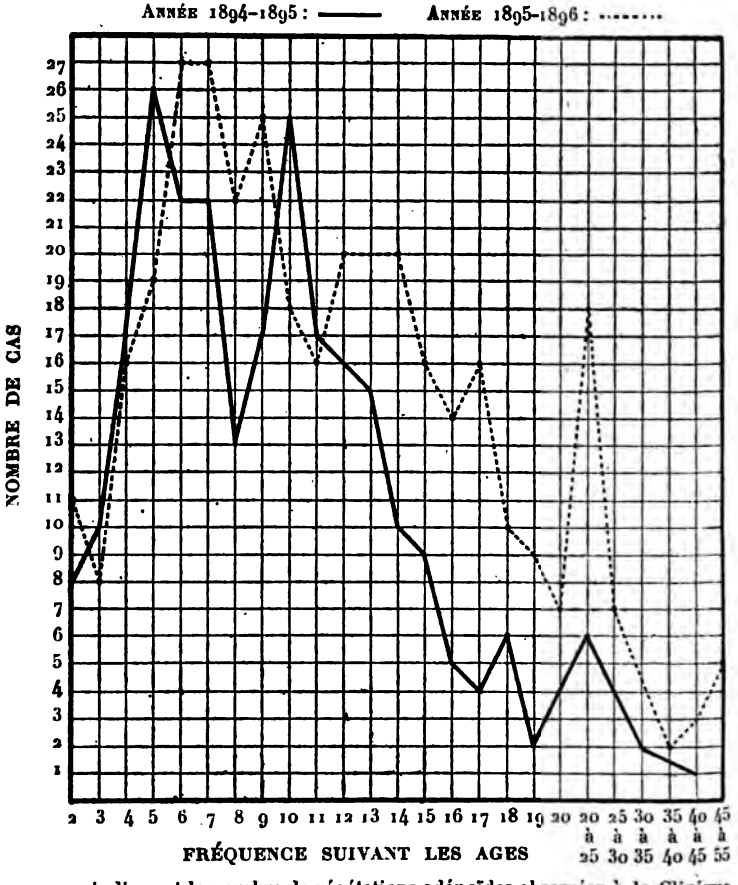

Graphique indiquant le nombre de végétations adénoïdes observées à la Clinique de la Faculté de Bordeaux pendant les années scolaires 1894-1895 et 1895-1896.

sont particulièrement signalés par leur nombre, ainsi qu'on peut s'en rendre compte facilement en jetant un coup d'œil sur le graphique ci-joint.

Nous étions arrivé à ces mêmes constatations dans le tra-

vail publié l'an dernier à la Société française de laryngologie (examen histologique de 64 végétations adénoïdes).

Examinons maintenant si l'amygdale pharyngée est aussi fréquente chez l'adulte que nous avions le droit de le supposer, d'après le même travail. Nous avions trouvé que, sur un total de 64 cas, 8 fois il s'agissait de personnes entre vingt et quarante-cinq ans et 7 fois d'adolescents entre quinze et vingt ans.

D'après notre statistique actuelle portant sur 618 cas, nous trouvons 66 adultes de vingt à cinquante-cinq ans, ce qui fait une proportion de 10 1/2 pour °/₀ environ au lieu de 12,6 p. °/₀. La différence est peu sensible.

Chez les adolescents de quinze à vingt ans la proportion est un peu plus élevée, puisque sur le même nombre de 618 il existait 90 cas de végétations, autrement dit une proportion de 14,5 °/₀ au lieu de 11 que nous avait indiquée le hasard des opérations pratiquées au moment où nous avons recueilli les végétations examinées au microscope.

Certains adultes ayant possédé et possédant encore de grosses végétations adénoïdes, n'en ressentent aucun phénomène morbide. La découverte des tumeurs qu'ils portent dans le naso-pharynx est une véritable trouvaille, car la respiration nasale, au moment de l'examen, s'effectue librement. Ces malades ont pu, dans leur enfance, être incommodés du fait de leur amygdale pharyngée, mais avec l'âge le naso-pharynx s'est agrandi, les choanes se sont peu à peu dégagées et le type adénoïdien de la première enfance s'est sensiblement amendé, au point de passer inaperçu pour un œil peu exercé. Il est bien entendu qu'on se trouve en présence de végétations médianes qui n'ont, à aucune époque de la vie, gêné l'orifice tubaire.

D'autres adultes ont été atteints de surdité progressive depuis l'âge de cinq ou six ans et, soit qu'ils aient eu de l'otorrhée cicatrisée à l'heure actuelle, soit qu'ils aient éprouvé de fréquentes poussées d'otite catarrhale exsudative, qui s'est

peu à peu transformée en otite sèche, l'ouïe est irrémédiablement compromise. A peine peut-on espérer obtenir une légère amélioration de leur audition, ou tout au moins faire disparaître les poussées catarrhales qui, sous l'influence d'une adénoïdite ou d'un coryza aigus, ou même d'un état hygrométrique prononcé de l'atmosphère, amènent chez ces malades une accentuation de la surdité.

D'autres adultes encore, porteurs de végétations adénoïdes, sont devenus sourds-muets à l'âge de trois à cinq ans. Les lésions cicatricielles retrouvées dans leur oreille et l'état de leur naso-pharynx d'une part, d'autre part les renseignements précis des parents affirmant que leur enfant n'était ni muet ni sourd en naissant, ces commémoratifs, disons-nous, indiquent bien la part de responsabilité qui incombe aux végétations. Même dans ces cas qui semblent très défavorables au premier abord, il ne faut pas trop se hâter de faire un pronostic trop sombre.

Nous avons vu M. Moure opérer une jeune fille de quatorze à quinze ans, qui n'était déjà plus une enfant, et qui se trouvait dans ces conditions. Sans doute, l'ouïe n'est pas revenue normale, loin de là, mais la jeune fille a pu, après l'ablation de ses végétations, entendre suffisamment pour apprendre à parler et comprendre ce qu'on lui disait sans qu'on soit obligé de causer en face d'elle. N'est-ce pas là un résultat encourageant?

Se montrer très réservé dans l'établissement d'un pronostic, cela va de soi en pareille occurrence, mais ne pas abandonner sans ressources un malheureux adulte avant d'avoir enlevé ses vegétations, voilà la conduite qui nous paraît la meilleure à suivre quand on se trouve en présence d'un sourd-muet porteur de végétations avec lésions anciennes dans l'oreille moyenne.

Un certain nombre d'adultes porteurs, depuis leur jeune âge, de végétations adénoïdes, voient peu à peu leur amygdale pharyngée diminuer de volume et se transformer en

tissu cicatriciel. On retrouve des traces de leurs anciennes lésions soit à l'aide du miroir, soit à l'inspection digitale.

En général, le tissu fibreux, reliquat des végétations, se présente sous forme d'un petit mamelon qui a conservé la forme de l'amygdale; souvent même, la dépression médiane connue sous le nom de bourse séreuse de Luschka est encore visible. Dans d'autres cas, et, à notre avis, ce sont les plus fréquents, il ne persiste plus du tissu adénoïdien antérieur que des brides fibreuses, plus ou moins épaisses, unissant le pavillon de la trompe d'Eustache à la paroi postérieure du pharynx et passant comme un pont au-dessus de la fossette de Rosenmüller. Ces brides sont faciles à constater, et il est permis de penser que leur formation remonte à des adénoïdites antérieures suivies d'atrophie des végétations.

L'inflammation avait établi des adhérences entre la trompe et la tumeur naso-pharyngienne; l'atrophie les a respectées.

Cette catégorie de malades semblait autrefois très nombreuse, car il était admis couramment que toutes les végétations disparaissaient avec l'âge. La statistique que nous venons de publier plus haut montre qu'il n'en est rien.

Les végétations adénoïdes, chez les adultes, ne se traduisent pas toujours, bien loin de là, par des lésions cicatrisées ou incurables. Elles donnent lieu, fort souvent, aux mêmes troubles que chez les enfants; nous ne saurions trop attirer l'attention de ce côté.

Les accidents les plus fréquents sont de deux sortes: ou bien on se trouve en face d'une suppuration de l'oreille plus ou moins ancienne qui résiste à tous les traitements, jusqu'au jour où la cause primordiale disparaît, ou bien on assiste à des poussées d'otite catarrhale, exsudative ou non, qui permettent immédiatement de soupçonner des végétations.

Du premier cas nous nous occuperons peu : qu'il nous suffise de dire que l'exploration du naso-pharynx s'impose chez l'adulte comme chez l'enfant quand on constate une otorrhée.

Le second mérite qu'on s'y arrête quelque instants.

Il n'est pas rare d'observer, chez des personnes même un peu âgées, à la suite d'un refroidissement, d'un léger mal de gorge ou d'un coryza, une surdité plus ou moins accentuée de l'une et, quelquefois, des deux oreilles.

Les malades éprouvent une sensation de pesanteur du côté de l'oreille malade, et ils mettent eux-mêmes fréquemment le spécialiste sur la voie du diagnostic en dépeignant les phénomènes qu'ils éprouvent par ces quelques mots : « On dirait que mon oreille est pleine de liquide. »

A l'examen objectif, il est aisé de se rendre compte qu'on se trouve en présence d'une otite catarrhale. La caisse est rosée, le tympan tantôt déprimé et presque accolé au promontoire, au moins en certaines parties, par des brides antérieures, tantôt bombant fortement à l'extérieur en son entier et quelquefois œdémateux. Si la caisse n'est pas complètement remplie de liquide, le niveau jusqu'où il remonte se dessine sous la forme d'un cheveu grisâtre horizontal, changeant d'orientation par rapport au tympan, si l'on fait incliner en avant ou en arrière la tête du malade.

Dans certaines conditions, on aperçoit, même au moment où l'on fait incliner la tête, une bulle d'air qui se déplace pour se maintenir dans la position horizontale, à la surface du liquide.

On a beau, si l'on ne soupçonne pas les végétations, ponctionner à plusieurs reprises le tympan, le liquide se reproduit avec rapidité et la surdité persiste après avoir été améliorée pendant quelques instants par la ponction suivie ou non d'insufflation par la trompe d'Eustache.

L'examen objectif est, du reste, très significatif. Le Rinne est en général franchement négatif et le diapason latéralisé du côté malade si une oreille seule est atteinte.

Le miroir rhinoscopique postérieur permet de découvrir, dans la plupart des cas, les tumeurs adénoïdiennes, car les anciens adénoïdiens, en général, ont un voile du palais assez flasque et peu sensible, avec un cavum assez développé.

Le doigt permet de se rendre compte de la consistance de l'amygdale pharyngée. On est souvent étonné de la trouver molle, étalée, sans résistance aucune. Ce résultat n'a cependant pas lieu de nous surprendre, car l'examen histologique avait, depuis l'an dernier déjà, fixé notre religion à cet endroit. Dans le travail présenté en 1896 à la Société française de laryngologie nous disions : « La quantité de tissu fibreux trouvée à la coupe n'est pas en raison directe de l'âge du malade. » Sur vingt-deux végétations examinées à ce point de vue et dépourvues de tissu fibreux, sept appartenaient à des adultes de seize à quarante-cinq ans. Bien plus, de l'ensemble des 64 examens que nous avions pratiqués, nous retirions cette conséquenee que « la tendance à la sclérose était, d'une façon générale, plus marquée chez les enfants que chez les adultes ».

A bien considérer ces derniers (nous parlons seulement des personnes qui ont déjà dépassé la trentaine), il existe des signes extérieurs qni donnent à ces adénoïdiens un aspect particulier, un facies à part, que nous avons fréquemment observé à la clinique et sur lequel nous désirerions insister un peu.

On se trouve généralement en présence de malades plantureux, dont les téguments sont chargés de tissu adipeux mou qui donne à la physionomie un aspect bouffi. La face de ces adénoïdiens ressemble un peu, à la coloration près, à celle des cardiaques en période d'hyposystolie. Le teint est plutôt pâle, rappelant celui du brightique. Qu'on joigne à cela un air hébété qui trahit une surdité ancienne, ou une respiration habituellement buccale, et on aura une idée générale du vieil adénoïdien.

Le nez chez ces malades paraît moins effilé, toutes proportions gardées, que chez les adénoïdiens de quatre à dix ans. Les pommettes se sont assez développées, moins cependant que chez les personnes respirant librement par les fosses nasales. Toutefois ce qui masque la déformation du

squelette de la face, c'est cette bouffissure dont nous parlions tout à l'heure.

Les lèvres sont épaisses et flasques, la lèvre supérieure un peu trop courte pour recouvrir l'arcade dentaire correspondante. Mais ce qui attire le plus l'attention, c'est le manque d'expression de la physionomie, le peu de mobilité des traits, l'aspect inintelligent, en un mot, de cette catégorie de personnes.

Il est permis de penser que chez elles l'hématose se fait mal, les combustions sont ralenties par manque d'oxygène dans l'organisme; ce qui explique cette tendance à l'adipose qu'on retrouve là comme chez les anciens emphysémateux.

La végétation, qui est la cause principale de cet état de choses, n'est pas toujours la cause unique de l'aspect caractéristique que prennent les adénoïdiens enfants ou adultes. D'autres lésions nasales ou rétro-nasales accompagnent souvent l'hypertrophie de l'amygdale pharyngée : nous allons les passer brièvement en revue. *(A suivre.)*

SOCIÉTÉ LARYNGOLOGIQUE DE BERLIN

Séance du 8 janvier 1897.

M. Kirstein présente l'abaisse-langue d'Escat dont les branches pénètrent dans les sinus pyriformes et relèvent ainsi l'épiglotte. Cet instrument rend la laryngoscopie facile même chez les enfants les plus rebelles; il se prête en outre très bien à l'autoscopie du larynx chez les enfants.

M. A. Rosenberg montre un grand polype du naso-pharynx qu'il a enlevé au moyen d'une pince par la voie nasale antérieure. Le polype présente deux prolongements, de l'épaisseur d'un doigt, qui ont pénétré dans les méats moyen et inférieur dont ils ont pris la forme.

M. Herzfeld présente une rhinolithe composé de fer métal-

lique et de sulfate de fer. Le malade avait reçu, il y a dix ans, un coup de couteau dont la pointe a pénétré dans la fosse nasale; quant au sulfate de fer, il proviendrait de l'hydrogène sulfureux qui, d'après les observations de l'auteur, se développe dans toutes les suppurations nasales.

M. B. Fränkel montre une dent qui avait pénétré dans le sinus maxillaire d'un malade atteint d'un empyème du même sinus. La dent porte à sa racine un granulome long d'un demi centimètre. L'empyème serait ici d'origine dentaire.

Séance du 29 janvier 1897.

M. Heymann présente un malade chez lequel une hémorragie se serait produite dans l'antre d'Highmore, à la suite d'une chute. A l'éclairage par transparence, la joue et la pupille du côté atteint sont restés opaques.

M. B. Fränkel ne met pas en doute le diagnostic, mais désirerait le voir confirmé par la ponction exploratrice.

M. Byk présente un malade atteint d'une synéchie totale du voile du palais avec la paroi postérieure du pharynx. Le malade a subi cinq frictions et deux injections de sublimé. L'opération, pour être efficace, doit comporter une résection et une séparation du voile du palais, suivies de séances répétées de tubage.

M. Landgraf a pratiqué, dans un cas analogue, de chaque côté du voile un trou dans lequel il avait mis un obturateur en caoutchouc; ce dernier étant à son tour fixé à la plaque portant les dents artificielles.

M. Fränkel ne croit pas la méthode de Landgraf applicable à tous les cas, car la synéchie remonte souvent beaucoup plus haut qu'on ne le croit. Si l'on veut appliquer un appareil prothétique, il faut pratiquer les ouvertures bien en avant. Mais il vaut mieux éviter la prothèse et rendre le voile mobile au milieu.

M. Heymann a agi, dans un cas, de cette façon. Il a appliqué ensuite un appareil prothétique qui peut être éloigné au bout de neuf mois sans le moindre inconvénient.

M. Schötz préfère s'abstenir de toute opération, lorsque les

troubles sont de peu de gravité. On risque toujours de voir l'ouverture s'élargir et causer ainsi une occlusion insuffisante du naso-pharynx.

M. Demme reprend l'histoire de la malade atteinte d'un hématome de l'oreille et dont il avait parlé dans la séance du mois de février de l'année dernière. Il enleva par la voie externe une portion de la tumeur qui fut soumise à l'examen microscopique; c'était un sarcome aréolaire. Une forte hémorragie artérielle (artère pharyngée ascendante) suivit cette intervention, mais fut arrêtée par le tamponnement. La tumeur qui avait commencé à diminuer s'accrut de nouveau. Pour prévenir toute nouvelle hémorragie, l'auteur lia la carotide commune et, quelques jours plus tard, la malade mourut par anémie cérébrale.

Discussion ajournée.

M. Beekmann. — **Des opérations intra-nasales.**

L'auteur montre le spéculum dont il fait usage : il est tenu près de la bouche du malade par la main gauche de l'opérateur.

Il opère les déviations et les éperons de la cloison au moyen d'une scie munie d'un ressort de montre. Cette scie, qui a l'avantage d'être solide et mince, est supérieure à toutes les autres connues jusqu'ici.

Il opère les végétations adénoïdes en une seule séance et d'une façon complète au moyen d'un couteau de son invention. Il enlève en une fois, avec ses ciseaux, les hyperplasies du bout postérieur et du rebord inférieur du cornet inférieur.

Il ne se sert de la galvanocaustie que dans les épistaxis et de l'anse galvanique que pour enlever des restes de végétations adénoïdes chez les adultes.

La galvanocaustie ne détruit pas les parties dégénérées, mais le tissu caverneux si important au point de vue physiologique, d'où le danger d'un empyème de sinus. En se servant des ciseaux, on évite presque toujours l'hémorragie, si on laisse le malade séjourner dans une chambre fraîche pendant les quatre heures qui suivent l'opération.

Discussion ajournée.

A. Rosenberg.

ANALYSES DE THÈSES

Contribution à l'étude de l'hypertrophie de l'amygdale linguale, par le Dr Aymé.

Après quelques considérations anatomiques, considérations qu'il a puisées dans les classiques, l'auteur énumère les circonstances qui agiraient sur le développement de l'amygdale linguale. L'âge le plus éprouvé serait l'adulte de vingt à quarante ans; le sexe, malgré les apparences, n'aurait aucune influence. Le tabac, les aliments épicés, l'alcool, l'abus de la parole, le froid, pourraient être incriminés. Les anémiques et les névropathes présenteraient une prédisposition particulière. D'après Ruault, l'imperméabilité des fosses nasales, d'après Balme, la rhinite hypertrophique coïncideraient avec elle et en seraient les agents producteurs. L'affection peut être aiguë ou chronique : celle-ci, la plus fréquente, en impose souvent pour de la pharyngite dont elle a les allures avec toutefois des symptômes caractéristiques qui doivent faire songer à son existence. Parmi ceux-ci, la sensation de corps étranger qui fait éprouver au malade continuellement le besoin d'avaler à vide, quelquefois une sensation douloureuse d'étranglement que l'on a même pu confondre avec la boule hystérique. La gêne de la parole et du chant s'observent aussi, ainsi qu'une toux rebelle à tout traitement médical. Enfin des accès de dyspnée à forme asthmatique ont été signalés par Heymon et Seifert. A l'examen au miroir on constate soit une couche mamelonnée uniformément hypertrophiée, soit des mamelons framboisés, soit un aspect muriforme, et à la palpation on a une sensation de fermeté, d'élasticité sans induration sous-jacente.

Affection à marche lente et continue qui tend probablement à disparaître avec l'âge avancé. Pronostic peu grave, ennuyeux toutefois parce qu'il peut amener des modifications fâcheuses du caractère chez le sujet malade. Le diagnostic est aisé : la confusion ne pourrait être faite qu'avec l'amygdalite préépiglottique secondaire folliculaire, la coïncidence d'accidents secondaires sur les autres parties de la bouche empêchent l'erreur.

Quant aux lésions tertiaires de cette région, elles sont très rares : les tumeurs malignes ont d'autres allures, et les kystes ne s'y rencontrent que très exceptionnellement.

Macroscopiquement, il s'agit d'une hypertrophie plus ou moins marquée de la région præépiglottique de la langue ; microscopiquement, les éléments de l'amygdale linguale sont augmentés de volume : tissu conjonctif et follicules, avec légères lésions des glandes en grappe voisines et altération de la muqueuse.

Les agents médicamenteux ne donnent, d'après l'auteur, que des résultats passagers, et il préconise l'usage de l'anse galvano-caustique comme procédé de choix, les badigeonnages iodés donnent des résultats insuffisants. (Thèse de Paris, 1896, Henri Jouve, éditeur.)

LIARAS.

REVUE GÉNÉRALE ET ANALYSES

BOUCHE ET PHARYNX BUCCAL

Un cas de tumeur du pharynx ; ablation après laryngotomie, guérison. *(A case of tumor of the pharynx ; removal after laryngotomy ; recovery)*, par le Dr PEARCE GOULD.

L'observation de l'auteur a trait à un jeune homme de vingt-neuf ans, atteint depuis deux ans d'une tumeur pharyngienne qui s'est manifestée, au début, par une gêne de la respiration nasale et de la difficulté à la déglutition ; à ces deux symptômes vient bientôt s'ajouter une tuméfaction dure, mais indolore, de la voûte palatine. Peu après la déglutition devint douloureuse ; les douleurs allaient en augmentant, et, quelques mois avant l'entrée du malade à l'hôpital, elles atteignirent une telle intensité que l'alimentation en était rendue presque impossible. Surdité complète survenue au cours du développement de la néoplasie et de temps à autre épistaxis abondante.

A l'examen, le malade apparaît très affaibli, respirant la bouche ouverte et incapable de souffler par le nez. Le nasopharynx était rempli par une tumeur lisse, globuleuse, du volume d'une orange de Tanger ; comme cela a été ultérieure-

ment constaté au cours de l'opération, elle s'étendait des vertèbres cervicales jusque dans les sinus sphénoïdaux; on la voyait en soulevant le voile du palais et rejetant la luette de côté. Pas de difformité du nez, ni de déplacement du palais dur ou des parois (antérieure ou postérieure) de l'antre.

Après une laryngotomie préalable, le voile du palais a été divisé sur la ligne médiane; la paroi du pharynx incisée et l'incision prolongée de chaque côté. A l'aide d'une rugine, la tumeur a été détachée des vertèbres et du cou; le voile du palais fut ensuite réuni par une série de sutures. La période post-opératoire n'a été marquée par aucune complication, sauf deux hémorragies survenues quelques heures après et le lendemain de l'opération. Peu de jours après l'intervention, on constata déjà une amélioration considérable de l'ouïe et le rétablissement de la respiration nasale. L'alimentation par voie rectale a été remplacée au bout de quelques jours par le régime lacté et finalement par la diète ordinaire. Le malade avalait les aliments, liquides aussi bien que solides, sans difficulté ni douleur aucune. Il quitta l'hôpital vingt jours après son admission, dans un parfait état de santé. L'examen microscopique a montré que la néoplasie était formée d'une couche de tissu connectif lâche contenant des cellules fusiformes et de petites cellules rondes, ayant subi par place la dégénérescence mucosique. Sur une coupe on voyait un certain nombre de canaux entrecroisés dans le sens transversal; ils étaient revêtus d'un épithélium stratifié et contenaient dans leur intérieur des cellules rondes réunies les unes aux autres par du mucus. (*The Lancet*, 24 oct. 1896.) TRIVAS.

Diagnostic différentiel dans l'actinomycose du maxillaire inférieur, par le prof. BERGER.

Il s'agit d'une femme de vingt et un ans qui présente un gonflement considérable de la partie gauche de la face occupant toute la région du maxillaire inférieur, s'étendant en bas dans la région sushyoïdienne, montant en haut jusque dans la région de l'os malaire. Peau lisse tendue et rouge. Le début date de un an et demi et l'affection s'est développée graduellement, elle a commencé par des douleurs de dents et la forma-

tion de plusieurs abcès successifs. Depuis huit mois constriction de la mâchoire, déglutition douloureuse. Au palper la tuméfaction est d'une consistance ligneuse. Sur sa face interne, il existe un écoulement purulent. Le stylet introduit dans les trajets fistuleux, arrivant sur la branche horizontale du maxillaire donne la sensation d'une nécrose osseuse. L'auteur élimine successivement l'ostéo-sarcome central ou périphérique (périostique), l'épithélioma térébrant, la nécrose d'origine inflammatoire (infectieuse, toxique, phosphore, arsenic, etc.) ou locale (dents) pour poser le diagnostic d'actinomycose; il se base pour cela sur la marche insidieuse de l'affection, sur la tuméfaction progressive et de consistance très dure, sur l'augmentation de volume graduelle du maxillaire, sur la formation d'abcés nombreux avec trajets fistuleux par où sort un pus abondant mélangé à des grains jaune soufre très caractéristiques. Traitement par l'iodure de potassium, qui en est le spécifique et intervention chirurgicale, s'il y a lieu. (*Indépendance méd.*, n° 8, fév. 1897.) Dr F. Ardenne.

NEZ ET PHARYNX NASAL

Traitement des abcès péripharyngiens, par le Dr Courtade.

Sous ce titre, l'auteur indique, en quelques lignes, la conduite à suivre dans les abcès péripharyngiens. Après avoir établi une différence capitale entre les abcès rétropharyngiens proprement dits et les abcès latéropharyngiens, il conseille l'ouverture par la voie buccale pour les premiers, et par la voie externe pour les seconds. (*Journ. des Praticiens*, n° 51, 15 décembre 1896.) Dr Brindel.

Un cas de rhinite professionnelle *(Un caso di rinite professionale)*, par le Dr G. Prota.

Le malade souffrait d'une obstruction nasale presque complète, accompagnée d'une sécrétion abondante et visqueuse.

A l'examen rhinoscopique antérieur, on trouve la fosse nasale droite rouge et tuméfiée, surtout dans la région du cornet et du méat inférieurs et de la portion correspondante du septum. Le reste de la cavité reste caché par le cornet inférieur tuméfié. On constate les mêmes modifications à gauche avec,

en plus, un éperon situé à la base de la cloison et s'avançant dans la cavité, contribuant ainsi à rendre l'obstruction plus complète. La muqueuse du cornet inférieur gauche et de la cloison présente, en outre, des inégalités, des bosselures recouvertes d'un exsudat jaune grisâtre simulant une infiltration gommeuse à la période d'ulcération.

Cependant, après avoir pratiqué le lavage et le nettoyage de la cavité, on peut constater l'intégrité de la muqueuse sous-jacente et s'assurer que la prétendue infiltration gommeuse n'était autre chose que la sécrétion purulente qui a fini par adhérer à la muqueuse.

Le malade ne présentant pas d'antécédents syphilitiques et l'examen objectif le plus minutieux n'ayant révélé rien qui pût faire songer à la syphilis, il devint évident qu'on se trouvait en face d'une rhinite purulente intense, de nature probablement professionnelle.

Le métier du malade consistait, en effet, à fabriquer des étuis en bois à l'usage des orfèvres, et comme il fallait donner à chaque étui la forme de l'objet qu'il devait contenir, il était obligé de se servir constamment de la scie et de séjourner dans une atmosphère chargée de poussière et de sciure de bois. Cette circonstance, jointe à la constitution lymphatique du malade, suffirait, d'après l'auteur, à expliquer l'origine de l'affection nasale.

Le traitement consista en lavages alcalins et légèrement antiseptiques; pour protéger la muqueuse, on prescrivit une pommade à la vaseline boriquée-salicylée et on recommanda au malade de suspendre pour quelque temps son métier. Actuellement, il peut être considéré comme complètement guéri. (*Bollet. delle malattie dell' orecchio, della gola e del naso*, n° 1, 1897.)

Dr JANKELEVITCH.

Maladies des voies lacrymales causées par une affection nasale (*Krankheiten der Kränenvege bedingt durch Affection der Nasenhöhlen*), par le Dr LUBLINER.

Sur 94 cas d'affections des voies lacrymales : 89 fois le nez fait malade en même temps[1]; 34 fois il s'agissait de rhinite

1. Quelques malades devaient porter plusieurs affections nasales.

hypertrophique; 30 fois d'ozène simple; 8 fois de rhinite scrofuleuse; 5 fois de rhinite chronique; 54 fois de dégénérescences polypoïdes des cornets inférieurs et moyens et de polypes muqueux; 3 fois d'un empyème de l'antre d'Highmore; 2 fois de syphilis nasale et de nécrose des os; 1 fois de tuberculose du nez et de végétations adénoïdes.

On peut supposer qu'il s'est produit une compression mécanique de l'embouchure du canal lacrymo-nasal, ou une infection directe de ce canal.

En traitant le nez et le canal lacrymo-nasal en même temps, on a toujours obtenu sinon la guérison, du moins une grande amélioration.

L'auteur conclut qu'il faut toujours examiner le nez dans les cas de maladies des voies lacrymo-nasales et instituer un traitement approprié s'il y a lieu. (*Therapeut. Monats.*, n° 12, 1896.)

Dr STERN.

De l'habitus adénoïdien *(Ueber adenoidien Habitus)*, par le Dr V. LANGE, de Copenhague.

L'auteur traite la question de la valeur de l'habitus adénoïdien, qui caractérise, comme on sait, les porteurs de végétations adénoïdes de la cavité rétronasale, dont Meyer a fait le premier une description classique. Cependant, Lange a fait l'observation que le dit « habitus adénoïdien » n'est pas absolument pathognomonique et qu'on le rencontre indépendamment de cette affection.

Par exemple, il y a des cas où ce type persiste, même après l'ablation des végétations adénoïdes; dans d'autres cas, il existe sans qu'il y ait la moindre trace de ces tumeurs. Les enfants appartenant à cette catégorie sont irritables et irascibles, pleurent facilement, sont paresseux pour apprendre et oublieux; leur développement intellectuel avance lentement, et leur éducation offre des difficultés telles qu'on se demande si ces enfants sont normaux. Il vaut mieux aussi confier leur éducation à des établissements qui s'en occupent spécialement comme c'est le cas, par exemple, à Sophienhöhe, près d'Iéna. Ces enfants sont, au fond, des névropathes, et tous les symptômes pathologiques, en dehors de ceux attribuables aux végé-

tations adénoïdes, sont généralement de nature purement nerveuse. Chez quelques-uns de ces malades, l'auteur a noté un développement défectueux du crâne, surtout de la partie frontale, qu'on doit attribuer à un vice de formation. En dehors de ces cas, il faut en chercher la cause dans le système nerveux d'après l'expérience clinique. D'ailleurs, le résultat que l'auteur a obtenu par l'emploi prolongé d'arsenic ne lui laisse aucun doute sur cette provenance.

Quant à l'éducation de ces enfants, qui demande absolument des soins particuliers, il est d'avis de les confier à des établissements spéciaux. (Tirage à part de la *Berlin. klin. Wochens.*, n° 1, 1897.)

BAYER.

LARYNX ET TRACHÉE

Un cas de luette bifide chez un dégénéré *(Case of bifid urul a with degenerary)*, par le Dr SOMMER.

Il s'agit d'un garçon de sept ans admis à l'hôpital pour une otite moyenne suppurée, survenue à l'âge de neuf mois, à la suite d'une rougeole. L'enfant, dont les antécédents héréditaires ne présentaient rien de particulier, est né à terme et s'est développé normalement. Son état général était excellent. Apparemment, le malade ne présentait aucune anomalie, mais son facies portait les caractères manifestes d'une dégénérescence physique et intellectuelle. A l'examen de la gorge on trouva une légère inflammation hypertrophique de la paroi postérieure du pharynx; pas de végétations adénoïdes. La luette était exactement divisée sur la ligne médiane, et cette scission remontait jusqu'au palais dur qui était ogival; le voile ne présentait aucune trace d'une affection antérieure. Chaque moitié de la luette avait un développement musculaire propre et contrairement à ce qui se passe à l'état normal, où le muscle azygos se compose de deux portions de fibres parallèlement situées l'une à l'autre, mais fonctionnant comme un seul muscle, ici les muscles azygos étaient séparés et agissaient plus ou moins indépendamment l'un de l'autre. On se trouvait donc ici plutôt en présence d'une luette double.

Les luettes bifides s'observent plus ou moins fréquemment dans un grand nombre de cas d'affections de la gorge et du

nez, et particulièrement dans les cas de catarrhe naso-pharyngien chronique. Il est difficile d'affirmer s'il s'agit là d'une anomalie due à une affection antérieure ou d'une malformation congénitale.

Quoi qu'il en soit, la malformation de la luette s'observe dans une proportion considérable et simultanément avec d'autres anomalies physiques et intellectuelles dans différentes formes de dégénérescence et particulièrement sur des sujets neurasthéniques. (*New-York med. Journ.*, 21 nov. 1896.)

TRIVAS.

De la cordite vocale inférieure hypertrophique *(Chorditis vocalis inferior hypertrophica)*, par le Dr KUTTNER, de Berlin.

A propos d'un cas observé par lui et de quelques autres qu'il a pu recueillir dans la littérature, l'auteur croit pouvoir affirmer qu'il existe une forme essentielle de la cordite vocale inférieure hypertrophique, indépendante de la syphilis, de la tuberculose, du sclérome ou d'une affection nasale quelconque.

Cette affection, qui débute par une raucité de la voix, d'abord légère, puis de plus en plus prononcée et persistante, peut être considérée comme le produit d'une ou de plusieurs laryngites à marche subaiguë. Au point de vue anatomique, elle est caractérisée par une hypertrophie du tissu conjonctif muqueux et sous-muqueux, surtout, sinon exclusivement localisée dans la portion sous-glottique. La couche épithéliale elle-même montre, dans ces régions, une hypertrophie considérable et des métaplasies étendues. Tout le processus est essentiellement chronique. A un degré léger, l'affection provoque peu ou pas de troubles, tandis que, dans les formes graves, il suffit d'un catarrhe, même léger, pour amener une sténose laryngée, complète et rapide, par tuméfaction inflammatoire des parties affectées.

Le pronostic est, dans ces cas, très peu favorable, puisque, alors même que le danger de la suffocation est écarté, le traitement le plus actif est incapable d'amener un retour complet à l'état normal. (*Archiv f. Laryngol. und Rhinol.*, V, 1896.)

Dr JANKELEVITCH.

Un cas de carcinome primitif situé à la bifurcation de la trachée *(Primäres Carcinom an der Bifurcation der Trachea)*, par le Dr K. Ehlich, de Vienne.

Il s'agit d'un malade âgé de soixante-cinq ans, sans antécédents suspects qui, il y a deux ans, fut pris d'un catarrhe des voies respiratoires supérieures, assez léger au début, compliqué plus tard de troubles respiratoires. Ces derniers se sont aggravés depuis quelques mois, le malade tousse souvent; les accès de toux sont accompagnés d'une sensation de suffocation, le malade maigrit et perd ses forces. La mort survient au cours d'une pneumonie intercurrente.

Le diagnostic posé pendant la vie était : rétrécissement de la trachée par un néoplasme situé au point de la bifurcation. Quant à la nature de la tumeur, elle ne put être établie du vivant du malade, malgré l'examen histologique, répété plusieurs fois, de la salive et des crachats. On hésitait entre un sarcome et un carcinome. A l'autopsie on constata qu'il s'agissait d'un carcinome qui s'était développé surtout dans la couche sous-muqueuse. C'est dans les glandes muqueuses que la tumeur a dû prendre naissance.

Il n'y avait pas de sténose de l'œsophage : ce dernier était seulement perforé au niveau de la tumeur. C'est probablement à ce fait que doit être attribuée l'apparition tardive (trois mois avant la mort) de troubles dysphagiques (*Monats. f. Ohrenheilk.*, n° 3, 1896).

Dr Jankelevitch.

Angine avec accidents laryngiens (stridulisme et dyspnée), par le Dr Bézy.

M. Bézy rapporte, en quelques mots, l'histoire d'un bébé de dix-huit mois atteint d'enrouement avec accidents brusques de dyspnée. Pas de fausses membranes à la gorge, qui était seulement rouge. Une injection de sérum fut immédiatement pratiquée. Pendant la nuit, survint un accès de suffocation qui disparut rapidement. L'enfant guérit très vite.

L'examen bactériologique fait avec de la salive recouvrant les piliers du voile du palais avait démontré la présence du staphylocoque et du coli-bacille.

A cette occasion, l'auteur passe en revue les diverses affec-

tions susceptibles de donner lieu, chez les enfants, à des troubles dyspnéiques. (*Archiv. méd. de Toulouse*, n° 22, 15 nov. 1896.)

Dr Brindel.

OREILLES

Des corps étrangers de l'oreille et de leur extraction *(Ueber Fremd-Körper en Ohre und die Extraction derselben)*, par le Dr Preobraschensky, de Moscou.

L'auteur fournit une statistique générale concernant les corps étrangers de l'oreille et basée en même temps que sur ses observations personnelles, sur 200 cas qu'il a pu trouver dans la littérature.

L'âge des malades atteints varie de quatre mois (limite inférieure) à soixante-dix ans (âge maximum). Dans 79 cas, il s'agissait de malades adultes; dans 86 cas, il s'agissait d'enfants (au-dessous de quinze ans); dans les autres cas, l'âge n'était pas indiqué. Dans 165 cas, le corps étranger était de nature inorganique; dans 27 cas, on avait affaire à des objets animés. Dans 32 cas, le corps étranger avait pénétré dans la caisse, et 25 fois la faute en était à des tentatives d'extraction malhabiles. La durée du séjour des corps étrangers dans l'oreille varie de un an à soixante ans.

Des phénomènes inflammatoires ont été notés dans 50 cas; 25 fois ils étaient limités à l'oreille externe, et 25 fois ils étaient étendus à la caisse; sur ces 50 cas, l'inflammation était due à des manœuvres d'extraction dans 38 cas. Dans les 12 autres cas ces phénomènes inflammatoires étaient très bénins. Dans 61 cas, il y avait otite moyenne suppurée avec destruction partielle du tympan : or, cette otite avait été causée par des manœuvres d'extraction dans 51 cas. Des 10 cas qui restent, l'otorrhée existait avant l'introduction du corps étranger dans 5 cas; dans un autre cas, le coryza a été poussé avec force dans la profondeur. On peut donc dire que l'otorrhée ne vient compliquer la présence d'un corps étranger dans l'oreille que dans 2 % de cas. Autres complications causées toujours par les manœuvres de tentatives d'extraction : fracture de l'os tympanique (1 cas); étrier refoulé vers la profondeur (1 cas); étrier simplement déplacé (1 cas); esquille osseuse dans le voisinage

de la fenêtre ovale; lésion du promontoire, avec carie de la paroi interne de la caisse; solution de continuité dans le périoste de la paroi labyrinthique, avec ouvertures artificielles dans le canal de Fallope et la veine jugulaire et carie du conduit osseux; lésion de la voûte osseuse de la caisse; lésion de la carotide interne, avec carie du rocher. Dans 8 cas on a observé des granulations, et, dans 10 cas, des hémorragies abondantes, toutes dues à des manœuvres forcées.

Toujours consécutivement à ces manœuvres, on a observé :

La paralysie du facial (10 cas);

Phénomènes méningitiques (9 cas sur 20);

Abcès du cerveau (1 cas).

La douleur n'est due le plus souvent qu'à des manœuvres maladroites. Dans 33 cas seulement, elle relevait directement du corps étranger. Les douleurs ne restent pas toujours localisées à l'oreille, mais s'irradient dans toutes les directions.

Les bruits subjectifs ont été observés dans 18 cas, dont 4 avaient subi des manœuvres d'extraction.

Une diminution de l'ouïe a été également observée dans beaucoup de cas et toujours à la suite de manœuvres d'extraction. Dans un cas, par exemple, ces manœuvres ont provoqué un état inflammatoire accompagné de surdité. Cette dernière a cependant disparu, grâce à un traitement dirigé contre l'inflammation, le corps étranger étant resté en place.

Les corps étrangers donnent lieu à la formation de bouchons de cérumen, à des accès de toux (5 cas) à des vomissements (4 cas), à de la salivation (dans un cas, la salivation a duré deux ans et n'a disparu qu'après l'extraction du corps étranger), à des accès d'asthme, à des troubles digestifs, etc. Dans 2 cas on a observé des complications psychiques. On a observé, en outre : de l'épilepsie (3 cas), des attaques épileptiformes (1 cas); des convulsions épileptiformes (6 cas); en tout, 10 cas, dont 4 accompagnés d'hémiplégie et un autre compliqué d'anesthésie de la moitié gauche du corps et d'atrophie du bras gauche.

La mort a été observée dans 19 cas, dont 15 ont subi des manœuvres d'extraction. Dans 166 cas, où l'extraction a été pratiquée avec toutes les précautions désirables, la guérison a été complète à tous les points de vue.

Pour le diagnostic, l'auteur conseille de se servir d'injections surtout et, plus rarement, de la sonde. Dans les cas de corps étrangers lourds, Voltolini avait conseillé de pratiquer l'injection, le malade étant couché sur le dos, la tête penchée en bas. Lorsque le tympan est perforé, il est préférable de faire des insufflations d'air ou des injections d'eau par la trompe. On peut encore provoquer l'expulsion du corps étranger par les procédés suivants : *a*) en communiquant à la tête des secousses ; *b*) en provoquant de l'éternuement ; *c*) en introduisant dans le conduit un corps enduit de collodion ou d'une autre substance agglutinative ; *d*) en opérant des aspirations.

Parlant de l'extraction proprement dite, l'auteur met en garde contre l'emploi des pinces ordinaires. On se servira de préférence d'une petite pince à oreille ou d'une pince à iris, d'un simple crochet, d'instruments en forme de cuiller et de pinces à polypes. L'auteur n'est pas partisan de la galvanocautérisation préconisée par Voltolini.

Si l'extraction ne réussit pas, malgré l'emploi de tous ces moyens, il faudra avoir recours à une des nombreuses opérations préconisées, par différents auteurs et ayant toutes pour but de rendre le corps étranger plus accessible à l'œil et à l'instrument. La principale indication de l'opération est fournie non par la présence du corps étranger lui-même, mais par une des nombreuses complications dont il peut être la cause.

Quant au choix de l'opération, on tiendra toujours compte des circonstances particulières à chaque cas. Toutefois, l'auteur croit pouvoir formuler quelques règles à ce sujet :

1° Après détachement du pavillon et des parties molles du conduit cartilagineux, jusqu'au conduit osseux, le conduit auditif se raccourcit de 8 à 10 millimètres ;

2° Le calibre du conduit auditif n'augmente que lorsque les parties molles ont été détachées jusqu'à l'isthme ;

3° Il est inutile de détacher les parties molles jusqu'au tympan, puisque, derrière l'isthme, le conduit osseux s'élargit quand même ;

4° Quand les parties molles ont été détachées jusqu'à l'isthme, il est inutile, comme l'a proposé Zaufal, d'enlever au conduit osseux un lambeau cutané ;

5° Avec l'opération de Tröltsch (détachement du pavillon en haut chez l'adulte, en bas et en avant chez les enfants), on ne gagne rien ni en longueur, ni en largeur.

Quelques mots encore au sujet des corps étrangers animés : insectes et larves. Les premiers seront tués avec de l'eau ou de l'huile ; les secondes, au contraire, seront toujours enlevées avec la pince, puisque l'eau ne fait que stimuler leur vitalité. (*Wiener klin. Rundschau*, n°s 33, 34, 35, 36, 1896.)

Dr JANKELEVITCH.

Un symptôme initial de la sclérose de la caisse *(Ein initial Symptom der Sclerose)*, par le Dr H. ZWAARDEMAKER, d'Utrecht.

L'auteur s'occupe surtout de la sclérose primitive. Avec Walb, il en reconnaît trois variétés :

1° Sclérose dépendant d'une affection primitive de la capsule osseuse du labyrinthe ;

2° Adhérence des branches de l'étrier aux parois de la niche de la fenêtre ovale ; même processus autour du marteau et de la fenêtre ronde, par suite de l'organisation et de l'épaississement de brides, dont une partie au moins est d'origine fœtale ;

3° Sclérose générale de la muqueuse de la caisse et des tubes, associée quelquefois à un processus analogue évoluant dans l'espace naso-pharyngé.

L'auteur a eu l'occasion d'examiner 50 malades atteints de sclérose de la caisse à différents degrés et appartenant à une des trois variétés qui viennent d'être indiquées. Cet examen avait surtout pour but de déterminer la faculté de perception que possèdent les malades atteints de sclérose de la caisse pour différents sons. Les résultats généraux de cet examen sont consignés dans deux tableaux qui montrent qu'au début de la sclérose, et dans tous les cas sans exception, la limite supérieure des tons perceptibles est refoulée au delà de la normale. Plus la sclérose est avancée, plus cette limite s'abaisse : elle revient d'abord à la normale, où elle se maintient quelque temps ; elle s'abaisse ensuite de plus en plus, à mesure que l'affection fait des progrès.

Sur les 50 cas examinés par l'auteur, 32 présentaient cette élévation de la limite supérieure des tons. 5 cas seulement

présentaient la limite supérieure normale; mais il s'agissait de malades dont l'affection remontait à plusieurs années. Dans 13 cas enfin, la limite était inférieure à la normale; dans ces cas, la sclérose était plus avancée encore.

L'auteur croit le symptôme qu'il décrit tellement caractéristique qu'il suffirait à lui seul à faire diagnostiquer une sclérose commençante de la caisse, en l'absence de tout autre signe, subjectif ou objectif.

D'ailleurs, ce n'est pas seulement une perception plus grande pour les sons élevés qui caractérise cette affection : il y a en même temps une sorte de surdité pour les notes basses. Toute l'échelle des tons se trouve donc refoulée vers le haut de un ou de plusieurs degrés.

Ce symptôme présente une grande valeur pour le diagnostic différentiel. On ne le retrouve d'abord que dans la sclérose primitive, jamais ou presque jamais dans la sclérose secondaire. Dans la sclérose primitive elle-même, il n'est constant que dans les deux dernières variétés. Dans la sclérose de Politzer ou celle qui est due à une affection primitive de la capsule osseuse du labyrinthe, il fait le plus souvent défaut.

Pour expliquer le symptôme en question, l'auteur a recours à l'explication suivante : le processus sclérosant, se localisant surtout sur la chaîne des osselets et les brides des niches des deux fenêtres, aura pour effet immédiat une diminution dans la mobilité de l'appareil de transmission. Les oscillations en bloc de la chaîne en seront également diminuées et l'audition pour les notes basses sera partiellement abolie. Mais, en revanche, cette diminution de la mobilité en masse de la chaîne aura pour autre effet de faire disparaître l'interférence qui existe nécessairement entre les oscillations de la chaîne en masse et les oscillations moléculaires des osselets d'un côté et les oscillations retardées des molécules aériennes de l'autre. Cette interférence, sans influence sur les ondes de grande longueur, agit, comme l'a démontré Helmholtz, d'une façon préjudiciable sur les ondes de longueur moindre. L'abolition des mouvements en masse de la chaîne ne pourra donc que favoriser la perception des notes élevées : les oscillations aériennes traverseront la caisse sans subir d'amoindrissement

et arriveront directement au promontoire et à la fenêtre ronde.

En ce qui concerne le traitement, l'auteur croit qu'on pourrait utiliser dans ce but cette même propriété pathologique que présente la sclérose au début. Il faut se rappeler que l'ouïe ne devient pas seulement meilleure pour les tons supérieurs, mais qu'elle s'étend encore plus haut dans l'échelle des tons. Il arrive souvent que les malades atteints de sclérose entendent le diapason *fas*⁴ de Lucae quelques secondes de plus que les sujets sains. S'il était donc possible de faire une transposition des tons d'octaves moyennes dans les octaves supérieures, on pourrait procurer au malade une ouïe musicale plus parfaite que celle de beaucoup d'individus normaux. L'auteur a fait des essais dans cette direction avec le phonotographe de Donders et le diapason *ut* de Lucae, et il a obtenu de très bons résultats. Il s'agit maintenant de perfectionner et de simplifier le côté technique de la question. (*Zeits. f. Ohrenheilk.*, Bd XXVIII, Heft 2.)

Dr JANKELEVITCH.

Abcès cérébral d'origine otique, par le Dr A. MIGNON.

Il s'agit d'un malade qui, successivement et dans l'espace de quinze jours environ, fut atteint d'otite moyenne suppurée aiguë gauche, avec abcès mastoïdien, qui détermina la trépanation, et d'otite moyenne suppurée aiguë droite, qui fut tarie rapidement.

On croyait le malade à peu près guéri quand éclatèrent des phénomènes cérébraux, que l'autopsie démontra être dus à un abcès encéphalique du lobe sphéno-temporal *droit*.

M. Mignon fait remarquer les difficultés du diagnostic.

Les antécédents du malade et ses lésions pulmonaires pouvaient faire admettre une tuberculose étendue aux poumons et aux méninges.

La suppuration de l'oreille moyenne justifiait aussi l'hypothèse d'une complication d'origine otique. En raison de l'écoulement bi-auriculaire, il était difficile de savoir quelle oreille était cause de l'infection des centres nerveux. L'absence de tout phénomène de compression locale rendait difficile le diagnostic de la nature de la complication cérébrale. (*Arch. de méd. et de physiol. milit.*, janvier 1897.)

CLAOUÉ.

NOUVELLES

~ **Association de la Presse médicale française.** — Secrétariat général : 14, boulevard Saint-Germain, Paris.

XIIe CONGRÈS INTERNATIONAL DE MOSCOU (19-26 août 1897). — Immédiatement après le Congrès de Moscou, il sera organisé un train spécial, à l'usage exclusif des Congressistes régulièrement inscrits, pour une *Excursion gratuite* au CAUCASE.

On visitera Bakou (sources de naphte), Tiflis, Batoum (culture du thé), Soukhoum, Kalé et Novorowsky. Retour à Moscou.

La nourriture et le logement seront assurés dans le train et les bateaux à vapeur spécialement affrétés à cet effet. — Les faux frais de cette excursion ne dépasseront pas **150** francs par personne, tout compris.

Ce voyage, extrêmement intéressant, sera forcément limité comme places. Aussi engageons-nous tous nos confrères à se faire inscrire dans le plus bref délai possible au Secrétariat général du Comité français, 14, boulevard Saint-Germain.

Le Secrétaire général, Marcel BAUDOIN.

~ Le 5 février dernier, notre éminent confrère le professeur Schroetter, de Vienne, a célébré ses soixante ans. Le professeur Chiari, au nom des anciens assistants du maître, lui a adressé tous ses souhaits, puis un recueil de mémoires lui a été offert sous le patronage des trois professeurs des cliniques berlinoise et viennoise (Leyden, Gerhardt, Senator, Nothnagel, Neusser et Schroetter), contenant, avec son portrait, quinze travaux de la Clinique de Schroetter.

NÉCROLOGIE

Dr COLLADON

Nous lisons dans les *Annales* qu'au mois de décembre dernier a succombé, à Genève, à l'âge de cinquante-cinq ans, le Dr Colladon, ancien élève de Politzer, qui publia divers travaux d'otologie : *l'Oreille et la surdité,* 1875 ; *Ténotomie du muscle tenseur du tympan,* 1877 ; *Du traitement de l'otorrhée,* 1887 ; *Des abcès de fixation en otologie,* 1894.

Bordeaux. — Imp. G. GOUNOUILHOU, rue Guiraude, 11.

18e ANNÉE. N° 16. 17 AVRIL 1897.

REVUE HEBDOMADAIRE

DE

LARYNGOLOGIE, D'OTOLOGIE

ET DE RHINOLOGIE

CLINIQUE ANNEXE DES MALADIES DU LARYNX, DES OREILLES ET DU NEZ
DE LA FACULTÉ DE MÉDECINE DE BORDEAUX.

ÉTUDE CLINIQUE SUR LES VÉGÉTATIONS ADÉNOÏDES

A PROPOS DE 618 CAS

OPÉRÉS DU 1er NOVEMBRE 1894 AU 1er NOVEMBRE 1896
DANS LE SERVICE DU Dr E. J. MOURE

Par le Dr A. BRINDEL
Aide de clinique des maladies du Larynx, des Oreilles et du Nez.

(Suite et fin.)

LÉSIONS NASALES ET RÉTRO-NASALES ACCOMPAGNANT FRÉQUEMMENT LES VÉGÉTATIONS ADÉNOÏDES

L'ablation des végétations ne rend pas toujours au malade la liberté de sa respiration nasale ou auriculaire; nous avons eu assez fréquemment l'occasion de le prévoir ou de le constater sur nos malades. L'hypertrophie générale ou partielle de la muqueuse des cornets, qu'on la croie primitive ou subséquente à la présence de l'amygdale pharyngée, est une lésion fréquente chez les adénoïdiens. On connaît aujourd'hui le rôle qu'il faut attribuer au gonflement permanent, à la dégénérescence polypoïde, de la partie postérieure du cornet inférieur appelée vulgairement queue de cornet. On sait que sa disparition spontanée est irréalisable et que sa présence entraîne une impossibilité de la respiration nasale,

fréquemment aussi, des troubles auriculaires analogues à ceux qui sont engendrés par les végétations adénoïdes.

Les éperons et déviations de la cloison, en rétrécissant plus ou moins l'aire respiratoire de la fosse nasale et en empêchant, de plus, les mucosités d'être excrétées au dehors, sont également des lésions à reconnaître avant l'ablation des végétations et à signaler à l'opéré ou à sa famille afin de n'avoir pas de mécomptes.

Ce sont là des lésions banales que tous les spécialistes connaissent et sur lesquelles il est inutile d'insister.

D'autres lésions moins fréquentes, mais que nous avons rencontrées un certain nombre de fois, méritent d'attirer l'attention. Tantôt il s'agit de rétrécissement simple des deux fosses nasales, consécutif au défaut d'usage de ces cavités; tantôt on se trouve seulement en présence d'une atrésie des choanes ou d'une *hypertrophie bilatérale et osseuse* du *bord postérieur de la cloison.*

Chez des enfants respirant encore mal par le nez après un curettage soigneux du naso-pharynx, il n'est pas exceptionnel de trouver cette conformation spéciale contre laquelle nos moyens thérapeutiques sont, du reste, fort limités.

Quand on introduit le doigt dans le naso-pharynx d'un enfant pour se rendre compte de la présence et du siège exact de la végétation, on néglige, en général, de porter ses investigations dans l'orifice choanal; on annonce une guérison complète après l'ablation de l'amygdale pharyngée. Puis, un mois ou deux après l'opération, les parents viennent se plaindre que leur enfant dort encore la bouche ouverte, ronfle la nuit, etc. On croit avoir mal curetté le naso-pharynx; on repasse le doigt et on ne découvre plus traces de tissu morbide.

Si l'on cherche, à ce moment, à pénétrer dans l'orifice choanal, on peut à peine y engager l'extrémité de l'indicateur et on s'aperçoit que cet orifice est très manifestement rétréci.

Le rétrécissement est annulaire ou porte seulement sur la cloison. Dans ce dernier cas, si la rhinoscopie postérieure est praticable, on aperçoit une arête vive qui représente le bord postérieur de la cloison, puis, de chaque côté, sur un plan un peu antérieur, on voit se détacher deux petits ailerons, deux sortes d'éperons occupant la totalité ou partie seulement de la hauteur de la cloison. En s'avançant vers la lumière de l'orifice choanal, ces saillies bilatérales entraînent une atrésie de la choane qui rend difficultueuse la respiration par le nez.

Nous avons vu, à la clinique, deux cas de coïncidence de végétations adénoïdes très grosses avec un coryza atrophique très accentué et ozène. Malgré l'élargissement considérable de leurs fosses nasales, ces malades, deux fillettes de douze à treize ans, respiraient seulement par la voie buccale. Une d'elles a été opérée depuis près d'un an. L'ablation des végétations n'a influé en rien sur son coryza atrophique que nous avons dû traiter par les moyens ordinaires. L'autre a été opérée depuis trop peu de temps pour que nous soyons fixé à cet égard.

Signalons cette coïncidence qui n'a pas laissé de nous surprendre, sans en tirer aucune conclusion pour le moment.

M. Moure a depuis quelque temps attiré notre attention, et celle des élèves de la clinique, sur une conformation spéciale du naso-pharynx qui rend difficile l'ablation totale de la végétation. Nous avons coutume, à la clinique, de désigner cette anomalie sous le nom de *naso-pharynx à recessus*.

Par suite de l'insertion très basse de l'extrémité supérieure de la cloison sur la paroi postérieure du naso-pharynx il se trouve, formées un peu au-dessus d'un plan qui correspond aux choanes, deux arrière-cavités que le doigt peut à peine atteindre, et qui sont souvent remplies de tissu adénoïdien. La voûte du pharynx, au lieu d'être arrondie, cintrée comme

chez la plupart des individus, est allongée, ogivale et les curettes habituelles ont la plus grande difficulté à y pénétrer. Cette conformation est assez fréquente.

Nous ne signalerons qu'en passant les autres anomalies comme la saillie des lèvres de la trompe ou des apophyses ptérygoïdes, qu'il sera bon de connaître avant l'introduction de l'instrument tranchant dans le naso-pharynx.

Certains adénoïdiens ont un voile du palais très court, incapable, en se redressant, de s'accoler à la paroi postérieure du pharynx : c'est ce qu'on a désigné sous le nom d'insuffisance vélo-palatine. Ces malades présentent souvent des troubles dans la prononciation, et il est de toute évidence que l'ablation de leurs végétations, en augmentant la capacité de leur naso-pharynx, non seulement ne corrigera pas ces troubles, mais encore les aggravera. Bien plus qu'avant l'opération, le voile sera incapable de produire l'occlusion de l'isthme pharyngé. Il faudra donc toucher à l'amygdale pharyngée, seulement dans le cas de nécessité absolue, si l'état de l'oreille moyenne, par exemple, exige une intervention.

Il n'est pas rare de voir de petits adénoïdiens présenter des adénopathies cervicales. Les inflammations répétées du tissu morbide semblent être la cause de ces lésions qui, en général, disparaissent après l'ablation de la cause qui les avait engendrées.

Nous avons eu un cas, à la clinique, d'adénopathie trachéo-bronchique, accompagnant des végétations adénoïdes. Il s'agissait d'un enfant de dix ans qui avait des quintes de toux très fréquentes et qui présentait en même temps de la matité au niveau de la région sternale. Cet enfant fut envoyé par sa famille, avant toute intervention, passer six mois au sanatorium d'Arcachon. Il en revint très amélioré. Les quintes de toux avaient disparu et l'état général était devenu excellent.

Rentré à Bordeaux, il ne tarda pas à voir recommencer ses

quintes et sa mère le ramena à la clinique. Il était encore porteur d'énormes végétations adédoïdes dont nous le débarrassâmes. Depuis cette époque l'enfant ne tousse plus, et sa santé est excellente sous tous les rapports.

Les lésions ganglionnaires ne sont pas les seules qu'occasionne la présence de végétations adénoïdes. Sans parler des complications auriculaires connues de tout le monde, il faut encore signaler les inflammations pharyngées et laryngées.

L'écoulement de mucosités purulentes provenant de l'amygdale pharyngée entraîne une irritation de la muqueuse du pharynx buccal, et celle-ci se manifeste par de la rougeur et de l'hypertrophie des follicules clos soit médians, soit surtout latéraux, ce qu'on désignait autrefois sous le nom de granulations.

Le défaut de respiration par le nez entraîne à sa suite de la sécheresse de la gorge, des laryngites catarrhales à répétition, et on comprend tout l'intérêt qu'attachent à ces dernières ceux qui ont besoin de leur voix.

Enfin l'hypertrophie de l'amygdale pharyngée s'accompagne souvent de l'hypertrophie des autres amygdales, buccales ou linguales. Les amygdales buccales sont souvent très volumineuses : c'est à elles qu'on attribuait autrefois tout le mal.

M. Magnan, externe du service, ayant, dans un article publié tout récemment dans cette même *Revue*, indiqué la conduite à tenir en pareille occurrence, nous n'y reviendrons pas et nous renvoyons le lecteur à cet intéressant travail. (*Rev. hebd. de laryng.*, n° 11, 1897.)

La présence de diverses lésions nasales et rétro-nasales accompagnant les végétations adénoïdes, rend indispensable un examen minutieux et complet du malade : c'est ce que nous avons toujours vu pratiquer à la clinique du Dr Moure.

Voici comment on y procède.

EXPLORATION D'UN MALADE A LA CLINIQUE

Dans un plateau placé derrière chaque malade sont disposés les instruments aseptiques nécessaires à l'exploration. Ce sont : un abaisse-langue, un miroir rhinoscopique, un miroir laryngien, un spéculum de nez et un spéculum d'oreille.

Un examen méthodique est pratiqué par le maître et les élèves.

Quand la rhinoscopie postérieure est possible, ce qui est la règle chez l'adulte, le miroir indique la présence des végétations que l'aspect de l'oreille moyenne avait déjà trahie ou que la rhinoscopie antérieure avait déjà permis de constater directement.

Le miroir ne donne pas toujours des renseignements très exacts. Il y a là une erreur de perspective dont il faut se défier, et qui ferait commettre des erreurs grossières quand il s'agit de végétations lisses, infiltrées dans la muqueuse.

On doit ajouter une grande importance à la façon dont on aperçoit l'insertion supérieure de la cloison. Si elle est cachée par le tissu morbide, on doit conclure qu'on a affaire à de grosses végétations.

Le miroir permet en général, chez les adultes et chez un assez grand nombre d'enfants au-dessus de dix ans, de se rendre compte du siège de la végétation, de sa position, de sa présence dans les choanes ou dans les fossettes : tous renseignements fort utiles au point de vue de l'intervention.

Quand la rhinoscopie postérieure est impossible, ce qui est la règle dans la première enfance, l'exploration se fait avec le doigt préalablement aseptisé. L'enfant est assis sur un petit banc; un aide lui tient les mains. Un doigt de la main opposée à celle qui explore maintient l'écartement des deux mâchoires en déprimant la joue du patient. L'indicateur ou, chez les petits bébés, le petit doigt est introduit derrière le voile.

Il se rend compte de l'existence de la végétation, de sa position, de sa présence ou non au niveau des choanes et des fossettes, de ses dimensions et de sa consistance, de la position des lèvres de la trompe et de la conformation du nasopharynx. Avec un peu d'habitude on arrive rapidement à obtenir tous ces renseignements, qu'on fait inscrire immédiatement sur le cahier d'inscription des malades.

On sait de la sorte, quand on revoit l'enfant ou l'adulte pour l'opérer, si la végétation est médiane ou latérale, élevée ou basse, choanale ou non, si elle comble les fossettes, si elle est grosse ou petite, étalée ou globuleuse, dure ou molle, infiltrée ou non dans la muqueuse.

Cette exploration, quelque rapide et légère qu'elle soit, amène toujours à sa suite une légère réaction inflammatoire du tissu morbide, et c'est pour cette raison qu'on attend, en général, la semaine suivante pour pratiquer l'opération. On se contente de prescrire au malade une pommade à l'acide borique et au menthol, additionnés de quelques centigrammes de cocaïne, qu'il devra introduire dans son nez trois ou quatre fois par jour.

PRÉPARATION A L'OPÉRATION

Les quelques jours qui séparent l'exploration de l'opération sont utilisés à faire une sorte d'entraînement moral et matériel qui facilitera singulièrement l'intervention.

Une fois, deux fois, trois fois et même plus souvent, si l'indocilité de l'enfant l'exige, on fait revenir le jeune adénoïdien à la clinique, pour lui faire une irrigation nasale et lui introduire l'adénotome à blanc. On singe en quelque sorte l'opération avec l'apparat qu'elle réclame. Ces manœuvres ont pour but de rassurer le malade, de le tromper sur le jour où il sera opéré et de lui donner une confiance qui rend possible, sans anesthésie aucune, l'ablation des végétations.

On voit de la sorte des enfants se débattre au premier exa-

men et se laisser ensuite trancher dans le naso-pharynx, sans opposer la moindre résistance.

Tous les malades sont à jeun le jour de l'opération. Inutile d'insister sur cette précaution : elle rend possible l'anesthésie si cette dernière doit être employée; elle évite les vomissements que provoque parfois la simple introduction d'un instrument au voisinage du voile du palais.

OPÉRATION

Il n'existe à la clinique du Dr Moure aucun parti pris en ce qui concerne l'emploi de la narcose. Le plus souvent, chez l'adulte timoré, nous faisons dans le naso-pharynx une insufflation de poudre de cocaïne et de sucre (procédé de Schmidt), avec un badigeonnage à la cocaïne en solution à 10 %. Cette précaution a pour but moins d'insensibiliser la muqueuse que de produire un relâchement du voile du palais, qui facilitera beaucoup l'opérateur.

Chez beaucoup d'adultes, cette précaution est au moins inutile et nous avons vu opérer ou opéré nous-même des personnes de vingt à quarante ans qui nous ont affirmé que l'opération est à peine douloureuse.

Nous nous passons habituellement de toute narcose chez les enfants. Beaucoup d'entre eux ne pleurent même pas : ils restent seulement surpris de ce qui leur est arrivé et acceptent de gaieté de cœur les manœuvres consécutives auxquelles on les soumet. Il serait réellement dommage de soumettre ces enfants aux ennuis d'une narcose quelconque, d'autant plus que cette narcose rend impossible l'emploi de la douche de Weber, dont nous allons démontrer l'utilité dans un instant.

Certains enfants, mal élevés en général, peu ou mal entraînés par les manœuvres antérieures ou trop grands pour pouvoir être maintenus facilement, doivent être anesthésiés. Le bromure d'éthyle à dose massive et en proportion de 10 à 15 grammes rendrait, dans ce cas, de réels services, s'il n'en-

traînait assez fréquemment une contracture des mâchoires qui fait perdre le meilleur temps de l'anesthésie. Cette contracture empêche l'introduction de l'ouvre-bouche ou l'écartement de ses branches, si l'introduction a précédé l'administration du bromure.

Nous ne connaissons rien jusqu'ici qui évite cet inconvénient. L'adjonction d'éther au bromure n'a aucune efficacité, nous avons eu souvent l'occasion de le constater à la clinique.

Sans parler des dangers inhérents à toute narcose, dangers presque nuls, mais dangers réels puisque des accidents ont été signalés par l'emploi du bromure d'éthyle, nous sommes en droit d'affirmer que la quantité de sang perdue par l'enfant en narcose est beaucoup plus considérable que celle de l'enfant à l'état de veille. C'est là une considération dont il faut tenir compte chez les sujets malingres et chez les tout petits enfants.

Nous ne parlons que pour mémoire de la narcose chloroformique que nous n'avons jamais vu employer à la clinique pour végétations adénoïdes; M. Moure, qui a dû en user une fois en ville, chez un jeune homme de vingt-deux ans, très timoré, a eu une hémorragie assez abondante au moment de l'opération.

Le sujet est assis sur un banc solide, en face d'une fenêtre. S'il est trop petit, un aide le prend sur ses genoux, les jambes de l'enfant entre les siennes. Le même aide, dans ce cas, tient encore la tête. Dans le premier cas, un aide tient solidement la tête du malade, un deuxième lui prend les mains. Une douche de Weber avec de l'eau boriquée froide est faite chez tous les malades, à l'exception des tout petits enfants. Elle ramène la plupart du temps de grosses mucosités, dont le séjour dans les fosses nasales ou le naso-pharynx n'est nullement indispensable à la réussite de l'opération. La douche passe mal chez certains enfants : on n'insiste pas.

Chez les enfants trop jeunes, chez certains sujets récalcitrants, chez les adénoïdiens en narcose, les mâchoires sont

écartées au moyen d'un ouvre-bouche qu'un aide maintient en place.

Toutes les fois qu'il se sert de cet instrument, l'opérateur a à sa portée deux adénotomes, un muni d'une griffe (adénotome de Moure), l'autre plus petit sans griffe.

Nous nous servons toujours de l'adénotome de Gottstein, plus ou moins modifié de courbure et de dimensions. Les petits adénotomes avec branches parallèles ont nos préférences. Ils permettent d'aller facilement dans les choanes et les fossettes et peuvent être employés chez tous les sujets sans exception.

Quand on use de la griffe, un seul coup médian est donné avec cet instrument : il ramène la plus grosse partie de la végétation. Immédiatement après, on passe un adénotome sans griffe dans les fossettes ou dans les choanes si besoin est.

On fait souffler l'enfant alternativement par chaque narine, et, les aides le maintenant toujours, on lui fait une irrigation nasale de la même façon que précédemment et avec le même liquide.

Cette précaution réduit au minimum la perte de sang, permet de constater la liberté des choanes, facilite l'expulsion des débris de végétations sectionnés et restés dans le naso-pharynx et ne présente aucun inconvénient.

Chez les opérés en narcose et chez les petits bébés, nous faisons une insufflation avec la poire de Politzer, les deux narines ouvertes.

Si, malgré la douche, le sang ne s'arrête pas, on peut être certain qu'il existe une parcelle de végétation qui n'a pas été complètement détachée et qui pend par un pédicule sur la paroi postérieure du pharynx. Dans la plupart des cas, cette parcelle détermine des efforts de vomissements qui, immédiatement après la section, réclament un examen direct de la gorge. La portion pendante est détachée au niveau de son pédicule soit au moyen d'une pince coupante, soit à l'aide de l'anse froide. Le premier moyen est le plus sûr, car il

évite la déchirure d'une lanière plus considérable de muqueuse ; il est également plus rapide.

Dès que le sang est arrêté, ce qui ne demande pas plus d'une demi-minute à une minute, l'opérateur se lave soigneusement les mains, les passe au sublimé et va, dans tous les cas, se rendre compte, avec l'indicateur, si l'opération a été faite d'une façon complète.

S'il reste encore quelques débris dans les fossettes ou au niveau des choanes, il les écrase avec l'ongle et fait suivre ces manœuvres d'une nouvelle douche de Weber froide.

Si la quantité laissée est trop considérable, le patient est soumis, séance tenante, à un deuxième coup d'adénotome. D'ordinaire, il fait peu de difficultés pour s'y soumettre.

Quand on se sert de l'ouvre-bouche, l'introduction du doigt dans le naso-pharynx a lieu immédiatement après la section des végétations, avant l'irrigation nasale, l'ouvre-bouche étant maintenu en place.

On a beaucoup médit de la douche nasale, mais nous ne croyons pas qu'elle mérite les reproches qu'on lui a adressés. Elle a le grand avantage, comme nous le disions tout à l'heure, d'amener une hémostase rapide. La solution aqueuse additionnée d'une cuillerée à café de perchlorure de fer par demi-litre d'eau amène, en irrigation nasale, un arrêt rapide de l'écoulement sanguin chez les enfants ou les grandes personnes qui ont une tendance à vouloir trop saigner.

Quant à l'inconvénient d'amener à sa suite de l'otite catarrhale par introduction d'eau ou de sang dans la trompe d'Eustache, nous n'y croyons aucunement.

La proportion des malades qui ont présenté des douleurs d'oreille après leur opération est extrêmement minime. Deux fois seulement, nous avons vu survenir une otorrhée consécutivement à l'opération. Or, dans l'un des cas, il s'agissait d'un enfant de quinze mois, chez lequel il n'avait été fait aucune irrigation, ni au moment de l'opération, ni dans les jours qui ont suivi. Dans l'autre, un enfant de sept

ans, l'otorrhée a débuté quinze jours après l'opération; or, après cette dernière, il n'avait été fait aucune irrigation nasale.

Mais, n'empiétons pas sur les accidents dus à l'opération, et signalons les difficultés, parfois réelles, qu'on rencontre dans son exécution.

Il peut arriver que, malgré un raclage minutieux, on laisse encore des parcelles de végétations, soit dans les fossettes, soit vers l'orifice des choanes. S'il s'agit d'un enfant, le doigt introduit dans l'arrière-gorge, comme nous le disions tout à l'heure, achèvera l'opération. L'ongle est à ce moment un instrument précieux, dont nous nous servons fréquemment avec grand avantage. Il passe dans les fossettes et les nettoie; il nivelle les orifices choanaux et rétablit la libre circulation de l'air dans les fosses nasales.

S'il s'agit d'un adulte, le doigt sera souvent insuffisant, parce qu'il n'aura pas la longueur voulue pour atteindre toutes les parties. On a alors recours à deux procédés applicables, l'un aux choanes, l'autre aux fossettes.

Quand on se trouve en présence d'un nez normal, on peut, après cocaïnisation, apercevoir la végétation pendante dans les choanes et aller la prendre au moyen de l'anse. Certains auteurs veulent, chez tous les adénoïdiens, commencer l'opération par cet arrachement : nous le croyons utile seulement lorsque la petite curette n'aura pu tout enlever. Ce procédé peut rendre quelques services dans les cas difficiles.

Pour les fossettes, nous nous servons avec avantage de curettes construites *ad hoc*. Ces curettes, très étroites, sont tranchantes sur le côté. Après cocaïnisation du malade, elles vont, dans la fossette, racler tout ce qui fait saillie et libérer ainsi les trompes.

On peut se trouver en présence d'une conformation spéciale du naso-pharynx, que nous avons désignée sous le nom de pharynx à recessus. L'opération, dans le cas particulier, devient fort laborieuse, réclame plusieurs interventions et demande l'emploi de tout petits adénotomes très coudés sur

la partie du manche qui avoisine la curette proprement dite. Là encore, l'anse froide sera mise à contribution et rendra de bons services. Nous avons vu M. Moure, chez une jeune fille d'une vingtaine d'années, être obligé de faire, soit à l'anse, soit à l'adénotome, six ou sept séances pour débarrasser complètement le naso-pharynx.

Il arrive, chez l'adulte, que la végétation, encore volumineuse, ne fasse plus une saillie nette et limitée au-dessus de la muqueuse. Le doigt qui la touche a la sensation de s'enfoncer dans un tapis moelleux qui occuperait toute la partie postérieure du pharynx : ce sont des végétations infiltrées dans la muqueuse. La curette glisse sur elle et ramène peu de chose, ou, si elle entame la muqueuse, celle-ci se déchire et une lanière vient pendre dans le pharynx buccal. Dans ces cas, il faudra appuyer fortement vers les fossettes principalement. Comme ces sortes de végétations gênent seulement l'oreille moyenne, il suffira de dégager la trompe pour enlever tous les inconvénients qu'elles occasionnaient. Il est bon d'ajouter qu'il suffit fréquemment, en telle occurrence, d'entamer à peine la muqueuse pour voir la cicatrisation consécutive amener le résultat demandé.

Une dernière difficulté peut provenir, chez l'adulte, de l'état de contraction du voile et de resserrement des piliers sur la ligne médiane, au moment de l'introduction de l'adénotome. On la vaincra par la cocaïnisation et la rapidité de l'intervention.

Enfin, malgré une libération complète des fossettes et des choanes, on voit quelquefois l'état catarrhal de la caisse du tympan persister : on aurait pu la prévoir, après l'opération, en portant le doigt sur le bourrelet de la trompe. On aurait alors senti ce bourrelet granuleux, parsemé de saillies qui ne sont autre chose que des follicules clos hypertrophiés, et dont la persistance empêche l'oreille moyenne de sentir les heureux effets de l'opération. Opérer le curettage de ces bourrelets, c'est s'exposer à une atrésie consécutive des

orifices des trompes et à une surdité irrémédiable. A peine est-on autorisé à promener l'ongle sur ces saillies, qu'il dilacérera légèrement.

SOINS CONSÉCUTIFS A L'OPÉRATION ET SUITES IMMÉDIATES

Voici les prescriptions que nous avons l'habitude de faire à nos malades de la Clinique, qui tous sont obligés de faire un parcours plus ou moins long, immédiatement après leur opération, afin de se rendre à leur domicile respectif.

Avant de partir, chacun d'eux est muni d'un petit tampon d'ouate dans les deux conduits auditifs.

En arrivant chez eux, les enfants sont mis au lit et le séjour à la chambre leur est recommandé pendant quarante-huit heures au moins.

Comme régime, il leur est indiqué de prendre des aliments liquides et froids pendant le même laps de temps.

Si l'opéré mouche des mucosités purulentes en abondance on devra lui faire des irrigations nasales deux fois par jour au moyen d'eau boriquée tiède. Dans le cas contraire, on ne lui prescrit aucun traitement local.

Les adultes se trouvent bien de gargarismes adoucissants, car la douleur pharyngienne est souvent plus accentuée chez eux que chez les enfants où l'opération n'est, la plupart du temps, suivie d'aucune douleur.

Dans le cas où il surviendrait des douleurs d'oreille, on devrait appliquer immédiatement un petit vésicatoire sur la base de l'apophyse mastoïde.

Souvent les enfants opérés de grosses végétations et n'ayant jamais respiré par le nez, restent plusieurs jours, quelquefois plusieurs semaines, avant de se servir de leurs fosses nasales. Ils continuent à ronfler comme de plus belle. S'ils nasonnaient avant l'opération, ils nasonnent bien davantage, car leur voile maladroit, parfois même un peu

parésié du fait de l'opération, ne se relève pas ou se relève mal et n'a plus de point d'appui en arrière.

Ce dernier inconvénient disparaît assez rapidement quand le palais mobile est assez long pour remplir son office; il n'en serait pas de même s'il était insuffisant.

Chacun sait qu'un adénoïdien opéré pour otite catarrhale entend quelquefois plus clairement de suite après l'opération. Dans les jours qui suivent la surdité réapparaît plus intense, mais, si elle ne s'accompagne pas de phénomènes douloureux, elle décroît à partir du troisième ou du quatrième jour et l'ouïe redevient peu à peu normale.

Nous avons l'habitude de revoir tous nos opérés, de trois semaines à un mois après l'intervention. Il est à ce moment déjà possible de se rendre compte du résultat de l'opération. Certains adénoïdiens n'ont pas besoin d'être revus : ce sont en général ceux qui étaient seulement gênés pour respirer par le nez.

Les adénoïdiens auriculaires viennent montrer leurs oreilles encore une ou deux fois à un intervalle de quinze à vingt jours, jusqu'au moment où leur caisse est rentrée dans l'ordre.

DE QUELQUES COMPLICATIONS OBSERVÉES

Sur les 618 opérés nous n'avons jamais noté d'hémorragie importante immédiate. Nous avons observé un cas de ce genre tout récemment, en dehors de la clinique; nous croyons bon de le rapporter ici :

Une jeune fille de vingt-trois ans, pâle, légèrement anémique, portant une otorrhée ancienne et de grosses végétations, était opérée par nous. Au moment du premier coup d'adénotome un flot de sang inonda la bouche et les fosses nasales. Ayant eu l'occasion de voir, plusieurs fois, à la clinique, se produire un pareil incident et l'hémorragie s'arrêter en quelques secondes, nous ne nous préoccupâmes

pas outre mesure et nous achevâmes rapidement le curettage des parties latérales du naso-pharynx. L'hémorragie continua malgré l'ablation à la pince, au milieu du sang, d'un grand lambeau de végétation qui pendait du naso-pharynx.

En moins de temps qu'il ne faut pour l'écrire la malade perdit plus d'un demi-litre de sang. Une irrigation froide additionnée de perchlorure de fer fit cesser l'écoulement sanguin. Celui-ci recommença bien deux heures environ après, mais il s'arrêta spontanément. Dans la journée, la malade vomit deux ou trois fois du sang. Le soir, vers les huit heures, l'hémorragie cessa complètement pour ne plus reparaître.

La faiblesse occasionnée par cette hémorragie nécessita un repos au lit de trois jours, mais n'eut pas d'autres conséquences.

Il paraîtrait que la jeune fille est une hémophile, détail que nous ignorions au moment de l'opération. Une simple petite blessure avec un canif avait, quelques mois auparavant, déterminé un écoulement sanguin des plus conséquents.

Les hémorragies vers le quatrième ou cinquième jour, au moment de la chute de l'eschare, sont un peu plus fréquentes. Nous en avons relevé trois observations. Elles se sont arrêtées spontanément ou avec une simple irrigation d'eau froide.

Les pharyngites nasales aiguës, avec ou sans douleurs auriculaires, ne sont pas très rares. Chaque fois qu'elles ont été observées, nous avons pu leur reconnaître une des causes suivantes : ou bien l'opération a été faite dans un délai trop rapproché du premier examen et le traumatisme digital n'avait pas eu le temps de disparaître complètement, ou bien les malades se trouvaient en poussée d'adénoïdite aiguë au moment de l'intervention, ou bien encore, après leur curettage, ils s'étaient promenés au grand air ou en chemin de fer et le refroidissement était la cause de cette complication.

Quelques sujets nerveux présentent, le soir de leur opé-

ration, un peu d'agitation et d'élévation de température, mais le jour suivant ces phénomènes ne se rencontrent plus. Il nous a été donné d'observer, à la Clinique, un cas assez grave d'infection consécutive à l'ablation des végétations.

Un jeune homme d'une vingtaine d'années, étudiant en médecine, crut pouvoir, après son opération et malgré les recommandations expresses qui lui avaient été faites, se promener en ville après l'opération.

Quelques jours après se déclara une amygdalite phlegmoneuse infectieuse double qui nécessita un traitement chirurgical des plus actifs et qui fut malheureusement suivie d'un décollement de la rétine, que notre excellent confrère, le Dr Lagrange, croit pouvoir rapporter à l'infection.

A propos des douches nasales nous avons dit plus haut que nous avions observé deux cas de suppuration de l'oreille moyenne après l'intervention. Ce nombre nous paraît très restreint en raison des mauvaises conditions hygiéniques dans lesquelles se placent la plupart des opérés pendant leur convalescence.

Plusieurs fois, quatre ou cinq à notre connaissance, et toujours chez des adultes, les malades se sont plaints de torticolis dès le lendemain de leur curettage. Ce torticolis n'affecte pas les sterno-cléido-mastoïdiens, mais bien les muscles de la nuque. Il est fort douloureux, ne s'accompagne pas de fièvre et met sept à huit jours à disparaître d'une façon complète. Deux fois il affectait un seul côté seulement.

Ici se pose une question importante, celle de la récidive ou de l'absence de récidive des végétations adénoïdes. Jusqu'à preuve du contraire nous ne croyons pas à la récidive, et voici comment nous interprétons la repullulation de la troisième amygdale après son ablation.

Supposons tout d'abord que cette ablation ait été complète. Il n'est pas douteux que, dans certaines conditions que nous ignorons encore, mais qu'il nous a été donné d'observer plusieurs fois au miroir rhinoscopique, il n'est pas douteux,

disons-nous, que dans certains cas la cicatrisation se fasse par bourgeonnement. M. Moure a depuis longtemps appelé notre attention sur ces faits et nous sommes persuadé que ce qu'on prend pour une récidive peut très bien être le reliquat, la transformation fibreuse, des bourgeons charnus cicatriciels.

Dans d'autres circonstances le curettage n'a pas été complet, on a laissé une partie plus ou moins volumineuse de la végétation en place, et il a suffi d'une inflammation de l'arrière-gorge, d'une fièvre éruptive, etc., pour la voir augmenter de volume et acquérir peu à peu des dimensions à peu près similaires à celles que possédait la végétation première avant toute intervention.

Une troisième catégorie de pseudo-récidive est due, nous en avons reconnu la preuve au microscope, au développement de cavités kystiques au milieu des follicules clos restés en place.

Un malade de trente-deux ans, un de nos confrères, que M. Moure avait opéré depuis deux ans, s'était très bien trouvé pendant les quatre à cinq mois qui avaient suivi l'intervention. La respiration nasale s'effectuait librement, mais peu à peu elle redevint gênée, si bien qu'étant revenu nous voir, je lui trouvai, au miroir, le naso-pharynx rempli de végétations. Je les lui enlevai séance tenante et j'en retirai de très volumineuses. Il y avait eu récidive, ce n'était pas douteux, mais à quoi attribuer cette récidive.

Sachant que la femme de notre confrère est atteinte de phtisie pulmonaire très avancée, nous pensions que le bacille de Koch n'était peut-être pas étranger à cette repullulation du tissu adénoïde. Nous fîmes un grand nombre de coupes des végétations enlevées et sur aucune d'elles nous ne pûmes constater la présence de ce bacille. Par contre, sur toutes les coupes on voyait nettement, même à l'œil nu, des cavités bien arrondies, remplies de mucus dont la coloration tranchait sur le reste de la coupe; au microscope le mucus était

facilement reconnaissable à l'absence de toute cellule épithéliale à l'intérieur de la cavité et à la coloration rosée uniforme de son contenu. Une seule rangée d'épithélium cylindrique à cils vibratiles formait la face interne de la paroi kystique

La coupe tout entière était bourrée de ces cavités.

Depuis plus de six mois, après chaque ablation de végétations, on fait noter à la clinique l'état du naso-pharynx après le toucher digital qui suit l'opération. Il nous sera donc facile, dans quelques années, d'être renseigné d'une façon exacte sur la récidive des végétations.

Depuis notre communication de mai 1896 à la Société française de laryngologie, nous n'avons pas fait de nouvelles recherches sur les végétations tuberculeuses. Nous nous sommes borné à examiner, au point de vue bactériologique, et sur un très grand nombre de coupes, deux végétations que nous soupçonnions tuberculeuses sans toutefois avoir pu y découvrir ni follicules tuberculeux ni cellules géantes. Or ces résultats sont restés négatifs. Ajoutons que les malades sur lesquels nous avions trouvé une fois sur huit des végétations tuberculeuses, appartiennent aux 618 opérés sur lesquels porte notre travail.

En résumé, de l'exposé de la statistique des végétations adénoïdes observées et opérées à la clinique de la Faculté, du 1er novembre 1894, au 1er novembre 1896, il résulte que c'est là une affection courante, souvent méconnue, plus fréquente de quatre à quatorze ans, mais existant encore chez l'adulte dans une proportion de 10 à 12 °/₀ des cas.

Les végétations impriment chez ce dernier un cachet spécial, véritable type adénoïdien de l'adulte, plus facile à reconnaître qu'à décrire et engendrent souvent chez lui les mêmes lésions auriculaires que chez l'adulte.

Assez souvent la troisième amygdale n'est pas la cause unique du défaut de respiration nasale et il est nécessaire de pratiquer, pour s'éviter des mécomptes, un examen complet de son malade et surtout des fosses nasales et des parois du naso-pharynx.

La narcose est loin d'être indispensable à l'opération. Par contre, l'irrigation nasale à ce moment n'offre que des avantages lorsqu'elle est praticable.

Il est nécessaire d'explorer, au moyen du doigt ou du miroir, le naso-pharynx de l'opéré immédiatement après l'opération ou quelques jours après, afin de s'assurer que l'intervention a été complète.

Il n'y a ni méthode, ni instruments exclusifs applicables à l'ablation des végétations adénoïdes; celle-ci est en général plus laborieuse chez l'adulte que chez l'enfant.

Les soins consécutifs se bornent à peu de chose.

Les complications sont exceptionnelles, et bénignes à peu près toujours, et ne doivent jamais entrer en ligne de compte dans la décision et l'opportunité d'une intervention, qui ne présente que des avantages au point de vue de la respiration nasale, de l'ouïe et de la santé générale.

ANALYSES DE THÈSES

Sur un cas de lymphadénome des fosses nasales, par le Dr Jean de la Barrière.

L'auteur signale un nouveau genre de tumeurs des fosses nasales, qui ne paraît pas signalé jusqu'ici et dont il publie un cas recueilli à la clinique du Dr Moure; unique jusqu'ici, il serait plus souvent observé, si l'examen histologique était systématiquement fait pour toutes les tumeurs de cette région. S'appuyant sur l'autorité de Delbet et Le Dentu, il appelle la tumeur recueillie chez le malade qui est le sujet de son observation lymphadénome, puisqu'on a retrouvé à l'étude microscopique le réticulum caractéristique. Suivent des détails histologiques justificatifs, dus à M. Brindel.

Au point de vue clinique, ce lymphadénome a évolué moins comme une maladie infectieuse, contrairement à l'opinion qu'on s'en fait actuellement, que comme une néoplasie:

hémorragies nasales, écoulement fétide, phénomènes d'obstruction nasale, tels ont été ses symptômes. De plus, la tumeur en question aurait probablement pris naissance sur une muqueuse polypeuse ou même un polype et ne serait qu'un exemple de plus de la transformation maligne des tumeurs réputées bénignes.

La localisation exclusive aux fosses nasales du lymphadénome, l'absence de récidive après l'intervention font que l'auteur, tout en portant un pronostic grave, est d'avis qu'il doit être réservé. Bien que Kundrat et Eisenmenger aient déclaré que la tumeur lymphadénique est un véritable *noli me tangere*, l'auteur conseille l'intervention à l'anse galvanique par la voie endonasale. Au cas où la voie serait très restreinte, il donnerait parmi les autres procédés chirurgicaux sa préférence à celui de Chassaignac sur celui l'Ollier-Lawrence, etc. (Thèse de Bordeaux, 1896, Cassignol, éditeur-imprimeur.) LIARAS.

REVUE GÉNÉRALE ET ANALYSES

BOUCHE ET PHARYNX BUCCAL

La chirurgie du cancer de la langue au début, par le Dr GORIS, de Bruxelles.

Après avoir insisté sur la riche vascularisation de la langue et condamné l'ablation du néoplasme au thermo-cautère, l'auteur donne comme procédé de choix l'enlèvement au bistouri dans la narcose chloroformique profonde et dans la position de Rose (tête pendante). Lorsque toute une moitié de la langue est prise, il est bon de lier la linguale et la faciale. Dans les cas moins graves cette précaution n'est pas nécessaire. Voici le procédé préconisé par l'auteur et qu'il a vu employer par le prof. Bardenheuer à Cologne. Après chloroformisation du sujet, un aide lui introduit entre les dents, du côté opposé à celui sur lequel on opère, un fort baillon et attire la langue au dehors au moyen d'une pince. Puis l'opérateur passe dans la base de la langue un fil de soie capable de serrer la moitié de l'organe en cas de besoin. On pratique une incision de

2 centimètres de profondeur perpendiculairement au grand axe de la langue, bien en dehors du néoplasme : la première artère que l'on trouve est la dorsale de la langue, on la saisit avec une pince. A ce moment un aide introduit dans l'incision un rétracteur pointu et retire fortement en avant la lèvre antérieure de l'incision, ce qui calme l'hémorragie ; puis, en prolongeant l'incision, on trouve la linguale et les artérioles secondaires que l'on lie. La tumeur est détachée par quelques coups de bistouri. Six jours après, la plaie est d'ordinaire cicatrisée. (*Rev. internat. de rhinol., otol., etc.*, n° 2, février 1897.)

Dr F. Ardenne.

De l'empyème du sinus maxillaire *(Empyema of maxillary sinus)*, par le Dr Adolphe Bronner.

M. Bronner rapporte un cas d'empyème de l'antre d'Highmore où la parosmie était le seul symptôme qui y ait existé. L'auteur attire ensuite l'attention sur la fréquence des affections des cavités accessoires du nez à la suite de l'influenza.

Dans la plupart des cas les symptômes des sinusites maxillaires sont : écoulement nasal, parosmie et légères douleurs, mais dans le cas en question la parosmie était le seul symptôme présent.

Le sinus a été ouvert par l'alvéole, et la perforation maintenue ouverte à l'aide d'un clou en or attaché à une fausse dent. Ce procédé serait, d'après l'auteur, le meilleur mode de traitement de ces cas. (*Brith. med. Journ.*, p. 400, 13 fév. 1897.)

Trivas.

Kyste dermoïde du plancher buccal avec adhérence probable à l'os hyoïde, par le Dr Chavannaz.

Il s'agit d'un malade qui a constaté, il y a dix ans, l'existence d'une tumeur de la grosseur d'une noisette, au-dessus de l'os hyoïde et peu mobile. Au mois d'octobre dernier la tumeur a rapidement grossi au point de gêner la déglutition. Aujourd'hui la tumeur de la grosseur d'une mandarine occupe la région sus-hyoïdienne et gagne le plancher buccal ; sa portion intra-buccale soulève la moitié gauche de la langue et n'est séparée de la symphyse du menton que par un travers de

doigt. La fluctuation est manifeste : pas d'adhérence à la peau ni à la muqueuse, mais elle semble adhérente à l'os hyoïde. Le larynx n'est pas dévié; la phonation et la déglutition sont gênées. L'auteur porte le diagnostic de kyste dermoïde et se propose de l'enlever par la voie sus-hyoïdienne. M. Moure dit que la tumeur n'est pas transparente par la diaphanoscopie. (Société d'anatomie et de physiologie de Bordeaux, 14 déc. 1896, *Journ. de méd. de Bordeaux*, n° 2, janv. 1897.)

Dr F. Ardenne.

NEZ ET PHARYNX NASAL

Asthme et fièvre de foin d'origine nasale *(Asthma and Hay Fever of nasal origin)*, par le Dr A. Bronner.

Dans son travail sur l'asthme et la fièvre de foin d'origine nasale, l'auteur fait ressortir que les symptômes peuvent être : 1° la conséquence directe d'une obstruction nasale ; 2° le résultat d'une irritation des extrémités de la cinquième paire par polypes, atrophie ou hypertrophie de la muqueuse nasale, par corps étrangers ou nécrose des os du nez; 3° la conséquence d'une névrose centrale, dans quels cas l'application du cautère produit d'heureux effets en agissant comme contre-irritant. M. Bronner donne des détails sur plusieurs cas invétérés d'asthme et de fièvre de foin guéris par le traitement direct des cavités nasales. (Bradford med.-surg. Soc., *in the Lancet*, 23 janv. 1897.)

Trivas.

Des rapports qui existent entre l'ozène et les végétations adénoïdes *(Ueber das Verhältniss der Ozäna zu den adenoiden Vegetationen)*, par le Dr Kayser, de Breslau.

Il ressort des recherches faites par l'auteur que l'ozène et les végétations adénoïdes s'excluent mutuellement.

Sur 29 malades atteints d'ozène, 23 ne présentaient pas trace de végétations adénoïdes, et 6 en étaient atteints à un degré très léger. D'autres auteurs ont trouvé que non seulement les végétations adénoïdes manquent chez les ozéneux, mais on trouve encore dans beaucoup de cas une certaine atrophie des amygdales buccales et une très faible tendance aux engorgements ganglionnaires. Il y aurait donc en effet antago-

nisme entre l'ozène et le développement du système lymphatique.

En y regardant de plus près, on trouve qu'il existe dans la conformation du squelette du crâne et de la face des ozéneux et des adénoïdiens des différences telles qu'il est difficile de les expliquer par les seules causes mécaniques tenant au mode de la respiration. Ces différences sont beaucoup plus profondes, elles sont de nature constitutionnelle.

Tandis qu'en effet l'adénoïdien est dolichocéphale, avec un nez étroit et allongé (leptorrhinie) et la face également allongée (dolichoprosopie), l'ozéneux est le plus souvent brachycéphale, à nez plat et court (platyrrhinie), à face large et courte également (brachyprosopie). L'indice de la face de l'ozéneux est de 73,6, celui du nez de 62,8 et celui de la tête de 68,6. Les indices correspondants de l'adénoïdien sont: 65,9; 51,6; 66.

La brachyprosopie des ozéneux et la dolichoprosopie des adénoïdiens sont surtout prononcées dans l'enfance, pour se rapprocher des valeurs moyennes au delà de l'âge de vingt à vingt-cinq ans.

La platyrrhinie au contraire augmente chez les ozéneux avec l'âge; la leptorrhinie des adénoïdiens est surtout prononcée de dix à vingt ans, et diminue ensuite.

L'opposition entre la dolichocéphalie des uns et la brachycéphalie des autres, grande dans le jeune âge, tend à s'effacer de plus en plus. (*Wiener klin. Rundschau*, n° 9, 1897.)

Dr S. Jankelevitch.

La soi-disant périchondrite idiopathique de la cloison du nez (Hématome spontané), par le Dr Danziger.

L'auteur croit que cette affection est due à l'influenza, car elle est parfois épidémique et les symptômes sont souvent analogues à ceux de l'influenza. Suivent deux observations où l'influenza était sûrement en cause. (*Monats. f. Ohrenheilk.*, n° 1, januar 1897.)

Dr F. Ardenne.

Un cas extraordinaire d'ablation involontaire d'un polype du tympan *(Ein eigenartiger Fall von unbeabsichtigter Entfernung eines Trommelfellpolypen)*, par le Dr E. Fikeis, de Linz.

Dans un cas d'otorrhée chronique on voyait un polype sur

l'apophyse externe et le manche du marteau. Au-dessus de lui, une masse calcaire adhérait à la membrane de Schrapnell. Le polype ne fut pas enlevé de suite : cinq jours après, la masse calcaire avait disparu. Mais l'auteur voyait à sa place un morceau de coton : il l'enleva avec une pince coudée et à son insu fit en même temps l'ablation du polype. Donc le coton s'était imprégné de substances calcaires et le polype s'était formé autour. (*Monats. f. Ohrenheilk.*, n° 2, 1897.) Dr Stern.

LARYNX ET TRACHÉE

Large papillome du larynx avec aphonie hystérique rebelle *(Case of large papillome with obstinate hysterical aphonie)*, par le Dr A.-B. Farnham.

Le cas rapporté par l'auteur concerne une fillette de quatorze ans, de parents tuberculeux, qui fut prise d'un léger enrouement au cours de la convalescence d'une rougeole survenue à l'âge de dix ans. L'enrouement augmenta rapidement, et, trois mois plus tard, la petite malade ne pouvait parler qu'en chuchotant. Peu après, survinrent des troubles de la respiration qui allèrent toujours en croissant. État général mauvais; engorgement des ganglions cervicaux, surtout à gauche; tête portée du même côté; respiration striduleuse.

A l'examen laryngoscopique, on trouve les aryténoïdes fortement tuméfiés; l'espace interaryténoïdien est le siège d'une vaste ulcération. Pronostic défavorable. Une incision, immédiatement pratiquée, des tissus tuméfiés du côté gauche apporte un léger soulagement passager; le lendemain, même opération du côté droit. On découvre alors une grosse tumeur remplissant tout le larynx. La néoplasie, qui était un papillome, a été extirpée à l'aide des pinces de Mackenzie, et la plaie cautérisée à l'acide chromique.

Peu de temps après l'opération, la respiration et le fonctionnement des cordes vocales devinrent normaux; mais six semaines de traitement n'ont pu faire recouvrer la voix à la petite malade. L'état général s'est considérablement amélioré. Cinq mois plus tard, pendant que la fillette était en train de jouer avec ses petites camarades, elle a commencé à pousser

des cris et à rire bruyamment comme les autres. Depuis, l'aphonie a complètement disparu. (*The Laryngoscope*, n° 4, octobre 1896.)

TRIVAS.

Les rayons de Röntgen en laryngologie *(Die Röntgen-Strahlen und die Laryngologie).*

Dans la séance du 15 avril de la Société de Laryngologie de Londres, MM. E. Wagett et S. Rowland proposèrent l'utilisation des rayons de Röntgen pour le diagnostic et l'extraction de corps étrangers des voies respiratoires supérieures. Une sonde en argent, introduite dans son propre larynx par M. Wagett, était parfaitement visible à travers les tissus du cou, y compris les cartilages. C'est l'os hyoïde qui doit servir de point de repère pour la localisation exacte des corps étrangers du larynx constatés au moyen de la « skiagraphie ». Dans toute une série de cas, où des corps étrangers métalliques, des os, etc., ayant pénétré dans le larynx, ne peuvent pas être découverts par l'inspection directe, la méthode en question peut se montrer d'une très grande utilité. Dans le numéro du 18 avril du *British med. Journal*, M. Wagett revient sur les détails de cette méthode. Malheureusement, comme le fait remarquer M. Rowland, les tumeurs malignes se laissent complètement traverser par les rayons X, de sorte que l'espoir exprimé par beaucoup de laryngologistes que la nouvelle méthode pourrait servir pour le diagnostic différentiel entre les tumeurs bénignes et malignes du larynx, doit être pour le moment considéré comme irréalisable. (*Internat. Centralbl. für Laryngol., Rhinol, etc.*, n° 5, 1896.)

Dr JANKELEVITCH.

Cas d'aphasie motrice chez un enfant au début d'un exanthème aigu, par le Dr BRASCH, de Berlin.

Petite fille de quatre ans devient malade le soir; la nuit, délire; le lendemain, perte de connaissance, incontinence des urines et des selles, apparition d'un exanthème scarlatiniforme; température 40°7, qui descend le lendemain à 39°8.

Après une semaine, la fièvre et les troubles du sensorium disparaissent, mais la malade avait perdu l'usage de la parole, cependant elle comprenait tout ce qu'on disait. La faculté de

parler revint tout doucement et sept semaines après on pouvait la considérer comme guérie. D'après l'auteur, ce cas est unique dans la littérature en ce qui concerne les exanthèmes et spécialement la scarlatine. Les troubles de la parole post-scarlatineux ont généralement une autre pathogénie; les cas observés survinrent au cours de néphrites scarlatineuses, avec des signes plus ou moins prononcés d'urémie et paralysies hémilatérales. Le pronostic en est favorable. L'auteur croit ne pas se tromper en attribuant à son cas, ainsi qu'aux aphasies fréquentes dans le typhus, une origine purement toxique. (*Berlin. klin. Wochens.*, n° 2, 1896.) BAYER.

OREILLES

Examen anatomo-pathologique de l'oreille moyenne et du sinus sphénoïdal dans 25 cas de diphtérie pure (*Beiträge zur Kenntnis des pathologisch-anatomischen Befundes im Mittelohr und den Keilbeinhöhlen bei der genuinen Diphtherie*), par le Dr LOMMEL, de Bâle.

En ce qui concerne l'oreille moyenne, les recherches de l'auteur ont donné les résultats suivants :

L'intégrité de la caisse n'a été constatée que dans un seul cas. Ici, la diphtérie était localisée aux voies respiratoires supérieures, tandis que le pharynx est resté sain.

Dans 5 cas, on s'est trouvé en présence d'une otite moyenne catarrhale aiguë, mais sans exsudat.

Dans 4 autres cas, l'otite moyenne catarrhale était accompagnée d'un exsudat non purulent, muqueux pour la plupart.

Dans plus de la moitié des cas (13 en tout), le contenu de la caisse était franchement purulent. Ceci est vrai surtout pour 11 cas de cette catégorie; les 2 autres présentent ce qu'on appelle otite moyenne diphtéritique proprement dite, c'est-à-dire ayant la caisse remplie de membranes diphtéritiques. Quant aux caractères du pus, il était tantôt séreux, tantôt muqueux, tantôt et plus rarement caséeux. L'examen microscopique du pus caséeux révéla la présence de diplocoques encapsulés (le malade porteur de ce pus était atteint de pneumonie bilatérale), de streptocoques isolés, d'épithélium desquamé et de cellules de pus. Les bacilles de Lœffler faisaient

défaut; la muqueuse de la caisse était fort tuméfiée. Dans tous les autres cas, le pus n'a pas été soumis à un examen microscopique.

Sur 13 cas d'otite moyenne purulente aiguë, le tympan n'a pas été perforé une seule fois. Les ecchymoses, fréquentes et nombreuses dans les otites moyennes simplement catarrhales, manquaient également dans ces otorrhées aiguës.

L'antre était moins atteint que la caisse dans 14 cas (56 °/o), le degré d'affection était le même dans l'antre et dans la caisse chez 9 malades (36 °/o); dans 2 cas seulement l'antre était plus malade que la caisse.

Voici maintenant quel était l'état de la trompe d'Eustache, aussi bien dans sa portion osseuse que dans sa partie cartilagineuse : dans 16 cas (64 °/o), les phénomènes inflammatoires étaient négatifs, insignifiants ou prononcés, mais les mêmes dans les deux portions de la trompe. La portion cartilagineuse était moins atteinte que la portion osseuse dans 9 cas.

Le revêtement muqueux interne de la trompe cartilagineuse a été trouvé intact dans 21 cas (84 °/o). Là où la muqueuse était enflammée (4 cas en tout), cette inflammation était très peu prononcée.

Ces résultats concernant l'état de la trompe dans les otites moyennes diphtéritiques plaideraient, d'après l'auteur, en faveur de la théorie d'une inflammation générale atteignant primitivement les voies respiratoires et l'oreille. Les otites diphtériques seraient donc dues, comme les otites rougeoliques, non pas à une propagation de l'infection des voies respiratoires à l'oreille par l'intermédiaire de la trompe d'Eustache, mais à une participation directe de la caisse à l'infection générale. L'auteur cite à l'appui de cette théorie un cas où la caisse est restée intacte, tandis que l'ouverture et l'origine de la trompe d'Eustache étaient tapissées de membranes diphtéritiques.

L'auteur n'a pu examiner les sinus sphénoïdaux que sur dix préparations. Dans toutes les autres, le sinus, vu l'âge trop jeune des malades, était encore à peine développé. Le sinus n'a été trouvé intact que sur une seule préparation appartenant au même malade dont l'oreille moyenne était également

intacte (diphtérie des voies respiratoires inférieures, pharynx sain). Dans 3 cas, le sinus présentait une simple inflammation catarrhale, avec tuméfaction et rougeur moyennes de la muqueuse. Dans 3 cas, où le sinus présentait une sécrétion non purulente, le contenu était hémorragique deux fois; dans le troisième cas une membrane croupale nageait au milieu du liquide. Dans les 3 derniers cas, enfin, le contenu du sinus était purulent.

L'auteur attire surtout l'attention sur la forme hémorragique de la sinusite, non décrite encore et qu'il a retrouvée trois fois au cours de la diphtérie. (*Zeits. für Ohrenheilk.*, Band XXIX, Heft 4.)

Dr Jankelevitch.

Lésion de l'oreille droite par piqûre *(Stichverletzung des rechten Ohres)*, par le Dr Ostmann.

Un homme de trente-deux ans présente une otite purulente qui dure depuis un an. La suppuration s'est établie peu à peu, sans douleurs ni autres symptômes pouvant faire penser à une inflammation aiguë. La suppuration est d'ailleurs assez modérée, la voix chuchotée est entendue à deux mètres.

A l'examen de l'oreille, on trouve, au-devant du tragus, une cicatrice lisse, linéaire, longue de 2 centimètres. Le conduit auditif est rempli de granulations qui saignent facilement et qui proviennent de sa paroi postéro-supérieure. A la sonde, cette paroi donnait la sensation d'un os dénudé. Mais, vu les assertions du malade relatives au début absolument indolore de son affection et à l'absence de toute affection antérieure de l'oreille, l'auteur hésitait à se prononcer, si vraiment il s'agissait de phénomènes consécutifs à une otite moyenne suppurée, comme la carie de l'apophyse mastoïde, par exemple. Il pensa plutôt avoir affaire à un corps étranger ayant exercé une irritation intensive sur les parois du conduit. Cependant, l'interrogatoire resta sans résultat sous ce rapport. Comme il fallait faire quelque chose, l'auteur enlève les granulations au moyen de la cuiller tranchante et du galvanocautère, et, pour arrêter l'hémorragie, il fait le tamponnement du conduit à la gaze. Le lendemain, en enlevant les tampons, on aperçoit, au milieu des granulations qui restaient encore sur la paroi

postéro-supérieure du conduit, un point noir qui, d'après les renseignements fournis par la sonde, devait appartenir à un corps noir, métallique, inégal, siégeant profondément dans l'os. Le malade ne se rappelait pas avoir introduit quoi que ce soit dans son oreille. Le lendemain seulement, il se rappela qu'à l'âge de dix-neuf ans, il avait reçu un coup de couteau dans l'oreille droite, que le tragus en fut presque complètement détaché et qu'une hémorragie abondante s'ensuivit. Pendant douze ans, donc, il a dû garder la pointe du couteau dans son oreille, sans que la présence de ce corps étranger se fût manifestée par le moindre symptôme.

Après avoir détaché le pavillon et le conduit auditif cutané jusqu'au point d'insertion du corps étranger, on creuse un sillon dans la surface antérieure de l'apophyse mastoïde. A la profondeur de un centimètre et demi, on tombe sur un foyer de granulations entourant le corps étranger et couvertes de parcelles métalliques. Après quelques coups de gouge, le corps étranger est extrait de l'os. Il présente une pointe de couteau triangulaire, longue de 6 millimètres. On enlève les granulations. La paroi postérieure du conduit cutané est partagée en deux lambeaux, dont le supérieur est destiné à tamponner la plaie de l'apophyse mastoïde. Suture; tamponnement du conduit. La plaie cutanée se réunit par première intention; la plaie osseuse de l'apophyse mastoïde se remplit peu à peu de granulations; l'épidermisation s'opère à partir du lambeau de conduit.

Un corps étranger, évidemment non stérile, a donc séjourné pendant douze ans dans l'apophyse mastoïde, dans le voisinage immédiat de la fosse cérébrale moyenne, sans avoir provoqué le moindre symptôme. (*Deut. med. Wochens.*, n° 46, 1896.)

Dr JANKELEVITCH.

Un cas de larves vivantes dans une oreille saine *(Ein Fall von lebenden Fliegenmaden im Ohr ohne vorausgegangene Eiterung)*, par le Dr W.-C. BRAISLIN, de Brocklyn.

Ce cas concerne un malade qui fut pris tout d'un coup de violentes douleurs à l'oreille droite, s'étendant jusqu'à l'œil du même côté. A l'examen de l'oreille, on trouve le conduit rempli de cellules épidermiques; le tympan est normal, non perforé.

Le malade n'a jamais été atteint d'otorrhée. Un examen plus attentif permet cependant de découvrir, au milieu des masses épithéliales, de petits objets blanchâtres, doués de mouvements semblables à ceux de vibrions. On insuffle dans l'oreille des vapeurs de chloroforme et on pratique une injection. Le conduit se vide de son contenu et tous les symptômes dont se plaignait le malade disparaissent. Il s'agissait de cinq larves qui appartenaient très probablement à la Lucilia Macellaria. Cet insecte dépose ses œufs sur des matières organiques en décomposition et exhalant une odeur fétide. C'est précisément cette odeur qui les attire et leur sert de guide. Elles sont attirées dans le conduit auditif de l'homme dans les cas d'otorrhée chronique dont le pus est, comme on sait, très fétide. Le malade en question ne présentait pas d'otorrhée; mais, en revanche, il était atteint d'une rhinite atrophique avec ozène. Mais pourquoi les mouches sont-elles allées déposer leurs œufs dans l'oreille et non pas dans le nez? L'auteur laisse la question ouverte. (*Zeits. Ohrenheilk.*, Band XXIX, Heft 4.)

Dr Jankelevitch.

NOUVELLES

69e Réunion des médecins et naturalistes allemands, Braunschweig, du 20 au 25 septembre 1897.

Braunschweig, mars 1897.

Monsieur,

Les soussignés, membres du Comité pour la section de *laryngologie et de rhinologie,* ont l'honneur d'inviter leurs confrères les spécialistes à prendre part à la réunion annuelle qui aura lieu dans notre ville du 20 au 25 septembre.

Nous vous prions d'annoncer les rapports et les démonstrations que vous désireriez faire, avant le 15 mai au plus tard, à l'un des soussignés, pour que nous puissions dresser un programme complet de la réunion au commencement du mois de juillet, époque des invitations générales.

Mercredi, le 22 septembre, aura lieu une séance générale de toutes les sections, tant scientifiques que médicales, s'occupant de la *photographie* soit d'une façon spéciale, soit comme d'un moyen

auxiliaire capable de faciliter leurs recherches. A cette occasion, le prof. H. W. Vogel, de Charlottenburg, fera un rapport détaillé sur l'état actuel de la photographie scientifique. Ce rapport sera suivi de différentes communications concernant les expériences faites par leurs auteurs. Une exposition de photographie scientifique, dont le prof. Max Müller a bien voulu accepter l'organisation, aura lieu en même temps. Les annonces concernant les communications pour cette séance et les photographies destinées à être exposées doivent également être faites avant le 15 mai prochain.

Nous vous prions également de nous faire savoir si vous ne jugez pas nécessaire d'autres séances générales comprenant telles ou telles sections et quelles sont les questions dont vous proposez la discussion.

L'Organisateur,
Dr Siegmund Fleischer,
Spécialiste pour les maladies des oreilles, du nez et du larynx,
Wilhelmithorpromenade, 38.

Les Secrétaires :
Dr Carl Dorn,
Spécialiste pour les maladies des oreilles, du nez et du larynx,
Moltkestrasse, 11 p.

Dr Otto Weichsel,
Bolweg, 66, II.

~ Le professeur de Rossi, directeur de la Clinique otologique à Rome, vient de célébrer le 25e anniversaire de sa carrière scientifique. A cette occasion, ses nombreux amis et élèves lui ont offert un volume exceptionnel renfermant près de quarante articles sur les sujets les plus variés de notre spécialité. Ce volume formera le tome V de l'*Archivio italiana di otologia*, dont M. de Rossi est un des directeurs. Nous donnerons dans cette Revue l'analyse de la plupart de ces articles.

~ Le professeur A. Prussak, de Saint-Pétersbourg, vient de mourir à l'âge de cinquante-huit ans. Le défunt s'était fait connaître par de nombreux travaux sur des sujets d'oto-laryngologie.

~ La 6e Réunion de la Société otologique allemande aura lieu les 4 et 5 juillet prochain, à Dresde. Les confrères qui ont des rapports ou démonstrations à faire sont priés d'en annoncer les sujets, avant le 30 avril, à M. le prof. Bürkner, à Gœttingue.

Le programme sera envoyé au commencement du mois de mai.

~ Le prochain Congrès des otologistes autrichiens aura lieu les 28 et 29 juin, à Vienne. Les informations et rapports, ainsi que les annonces de candidatures, sont reçus par le Dr Pollak, secrétaire. Le programme sera envoyé à la fin du mois de mai.

Bordeaux. — Imp. G. GOUNOUILHOU, rue Guiraude, 11.

18e ANNÉE. N° 17. 24 AVRIL 1897.

REVUE HEBDOMADAIRE
DE
LARYNGOLOGIE, D'OTOLOGIE
ET DE RHINOLOGIE

HÉMORRAGIES ET ÉPISTAXIS

AYANT POUR CAUSE LES VÉGÉTATIONS ADÉNOÏDES

Par le Dr S. JANKELEVITCH, de Bourges.

Les végétations adénoïdes sont certainement une de ces affections que le spécialiste débutant est appelé à rencontrer le plus fréquemment, surtout s'il se donne la peine de les chercher. Et pour cela, il ne faut pas se laisser guider par la symptomatologie classique et ne poser le diagnostic de végétations adénoïdes que lorsqu'on se trouve en présence de ce qu'on est convenu d'appeler facies adénoïdien avec respiration buccale.

Il y a des malades, des enfants surtout, dont on vous dira qu'ils respirent d'une façon tout à fait normale, ne ronflent jamais la nuit, qui ne présentent rien du facies adénoïdien, et qui peuvent cependant avoir leur naso-pharynx rempli de végétations assez volumineuses. Ces dernières se manifestent alors par d'autres symptômes qui ne font pas partie du cadre classique et dont l'analyse peut, dans certaines circonstances, présenter des difficultés assez sérieuses. Le plus souvent ce ne sera que par hasard que l'on découvrira que ces symptômes sont dus à une hypertrophie de l'amygdale pharyngée.

J'ai été à même d'observer dans trois cas un de ces symptômes, et l'on verra que dans deux d'entre eux une erreur aurait été très excusable.

Observation I. — Le petit Gaston R..., dix ans, m'est amené par son père pour une aphonie qui a débuté il y a trois ou quatre mois. Le père me raconte en outre que l'enfant crache souvent du sang et il se montre très inquiet, vu qu'un de ses frères est mort de tuberculose pulmonaire. Je fais parler l'enfant et je constate que sa voix, sans être tout à fait aphone, présente cependant un timbre considérablement voilé. J'examine le larynx et n'arrive à constater qu'une rougeur très légère des cordes vocales. Me souvenant alors du précepte de mon maître, M. Moure, qui nous recommandait de ne jamais nous contenter de l'examen d'un seul des organes qui constituent le cadre de notre spécialité, je passe à l'examen du nez, des oreilles et du naso-pharynx. Les deux premiers de ces organes ne présentent rien d'anormal. Mais l'examen rhinoscopique postérieur révèle la présence de végétations adénoïdes. Le père m'affirme cependant que l'enfant respire parfaitement bien. Pour plus d'assurance, je pratique alors l'examen digital et je tombe sur des végétations adénoïdes molles, diffuses, friables, J'en écrase pendant l'examen une grande partie et retire mon doigt tout couvert de sang. Deux jours après je revois l'enfant; le père me raconte qu'il a saigné un peu toute la journée par la bouche et par le nez, mais en revanche sa voix est devenue beaucoup plus sonore. Quelques attouchements au chlorure de zinc ont suffi pour faire complètement disparaître l'aphonie, et je me propose maintenant de lui enlever ses végétations adénoïdes.

Obs. II. — V..., dix-sept ans, dont je soigne la grand'mère atteinte du vertige de Ménière, m'est amené un jour pour une angine, qu'il venait de contracter. Sa mère est morte de tuberculose, le malade lui-même est un jeune homme maigre, assez pâle, et sa grand'mère me raconte qu'il crache quelquefois de petits caillots de sang, qu'il saigne souvent du nez, et elle se montre très inquiète à son sujet. Rien qu'en déprimant la langue du malade, pour me rendre compte de l'état de ses amygdales, j'aperçois, à deux centimètres environ de la base de la langue, des amas de granulation qui ne pouvaient être autre chose que des végétations adénoïdes. A défaut d'un miroir rhinoscopique, je pratique directement l'exploration digitale. Comme dans le cas précédent, je trouve des végétations diffuses, friables; comme dans le cas précédent encore, je provoque une hémorragie qui, sans être bien forte, dure toute la journée, le malade ayant toujours envie de racler et de cracher.

On voit, d'après ces deux cas, quelles auraient été les sources d'une erreur de diagnostic possible.

Hérédité suspecte, aphonie, hémorragie quoique peu abondante, chez le premier de ces malades; hérédité franchement tuberculeuse, aspect morbide, hémorragies chez le second, tout semblait parler en faveur d'une tuberculose au début. Et, en effet, le petit malade atteint d'aphonie m'avait été adressé par un médecin qui semblait croire à un début de tuberculose laryngée et peut-être pulmonaire.

En ce qui concerne cette aphonie, je n'en vois que deux explications possibles. La première: aphonie due à un léger état catarrhal du larynx déterminé lui-même par une respiration buccale, me paraît la moins probable, puisque cet état catarrhal était trop peu prononcé pour provoquer une aphonie aussi considérable. Reste la seconde explication que je considère comme plus plausible; l'aphonie serait due, d'après moi, à un défaut de résonance de la voix, la voûte du pharynx étant tapissée par une couche de tissu mou, propre à amortir les sons. Ce qui parle encore en faveur de cette seconde hypothèse, c'est l'amélioration survenue à la suite de l'écrasement avec le doigt d'une partie des végétations.

Obs. III. — Mon troisième cas concerne une dame âgée de cinquante ans, atteinte d'une surdité qui date de plus de vingt ans et qui saignait également du nez, et cela assez souvent. D'ailleurs, rien chez elle ne pouvait faire songer à la tuberculose. Habitué, à la clinique de M. Moure, à voir des végétations adénoïdes tapisser le pharynx même chez des personnes âgées, je pratique l'examen digital et je constate une fois de plus que les hémorragies en question étaient dues à des végétations adénoïdes.

On trouve dans la littérature quelques observations d'hémorragies inquiétantes survenues à la suite de l'ablation de végétations adénoïdes (Bryson-Delavan, Cartaz, Woakes, Ruault, Gellé et Beausoleil), Bryson-Delavan a publié en outre l'observation d'un malade chez lequel une hémorragie assez forte a suivi une simple exploration digitale. Mais ce malade était hémophilique.

Rien chez nos malades ne faisait soupçonner l'hémophilie.

Après les recherches de Brindel, Pluder, Lermoyez qui démontrent la possibilité d'une infection tuberculeuse primitive des végétations adénoïdes, je serais enclin à penser que chez les deux premiers de mes malades les hémorragies étaient dues à un état congestif des végétations qui est une des premières manifestations de cette infection.

COMPTE RENDU

DE LA

SOCIÉTÉ LARYNGOLOGIQUE DE LONDRES

Séance du 9 décembre 1896.

M. Mc Bride. — **Fibro-lipòme de l'épiglotte** *(Fatty tumour from epiglottis).*

M. W..., quarante et un ans, a été vu par l'auteur pour la première fois en juillet 1887. A cette date, il y avait environ six mois que le malade émettait en respirant un son particulier, qui devenait surtout pénible pendant la défécation. Pas de douleurs, mais la déglutition, rendue difficile, exigeait un effort considérable et était accompagnée d'un son nettement distinct.

A l'examen laryngoscopique, on trouva en arrière de la langue une tumeur arrondie, de coloration rose pâle, fixée à l'épiglotte. Une partie de la tumeur a été enlevée à l'aide de ciseaux et le reste au moyen du galvanocautère. L'examen histologique de la première portion a montré qu'il s'est agi d'un fibro-lipome. Le pédoncule de la néoplasie s'attachait par une large base à la vallecula dextra; l'eschare produite par le cautère a occasionné dans la bouche une très désagréable sensation qui a rapidement cédé à l'emploi de gargarismes boriqués. Le 26 décembre 1887, il ne restait plus de la tumeur qu'un tubercule arrondi comblant la vallecula dextra et fixé apparemment à l'épiglotte et aux parties adjacentes de la langue. Le malade revint le 3 décembre 1888, c'est-à-dire onze mois après, car, dans l'espace de cette période, la tumeur a récidivé et atteint

les mêmes proportions qu'elle avait eues lors du premier examen. Cette fois encore on en pratiqua l'ablation à l'aide du galvanocautère; de plus, au cours de la manipulation laryngée, des tractions furent exercées sur la tumeur au moyen de pinces, ce qui eut pour résultat d'énucléer la masse. (*Transactions of Edinburgh med. chir. Soc.*, 1888.)

Après cette intervention, le malade jouit d'une immunité pendant huit ans, au bout desquels il a été repris de gêne respiratoire et de sensations d'étouffement. Il y a six à huit mois, il commença à éprouver de la difficulté à la déglutition, et de temps à autre les aliments revenaient dans la bouche. Il affirmait n'avoir jamais eu d'accès de véritable dyspnée. En déprimant la langue, on apercevait une masse arrondie, d'aspect jaunâtre; néanmoins, le corps de la tumeur était légèrement rosé et parcouru par des vaisseaux dilatés. Au toucher, la néoplasie était dure, élastique, et l'examen laryngoscopique montrait une grosse tumeur arrondie, masquant complètement le larynx. On eut de nouveau recours au galvanocautère secondé par des tractions, grâce auxquelles on parvint à extirper les parties profondes de la néoplasie.

M. P. Mc Bride. — **Un cas de destruction rapide du nez et de la face** (*A case of rapid destruction of the nose and face*).

A. P..., vingt-huit ans, peintre en bâtiment. Gonorrhée il y a trois ans, mais pas d'histoire de syphilis. N'a jamais approché les chevaux. Au mois de décembre 1895, le malade égratigna avec le doigt la face interne de l'aile gauche du nez. Bientôt survinrent du prurit et des douleurs suivis de tuméfaction de la peau. Durant le mois de janvier, les choses restèrent en l'état, seulement le côté gauche du nez et la joue correspondante étaient tuméfiés et douloureux, il y avait également un écoulement de la narine gauche. Le malade a été examiné au commencement du mois de janvier 1896; en ce moment il présentait sur la face interne de l'aile gauche une ulcération de la largeur d'une pièce de six pence, couverte par une croûte blanc sale; une parcelle en a été soumise à l'examen microscopique pour le bacille de la tuberculose, mais le résultat fut

négatif. L'idée de syphilis s'imposa naturellement d'elle-même, et l'auteur prescrivit au patient de l'iodure et, localement, des injections boriquées. Il revint le 6 mars, le mal s'étant plutôt aggravé qu'amélioré, et fut alors admis à l'hôpital.

A cette date, le cas présentait les caractères suivants : tuméfaction et rougeur érysipélateuse de l'aile gauche de la joue et de la paupière inférieure. Sur la face externe de l'aile gauche se voyait une pustule en voie de formation; dans la fosse nasale, beaucoup de pus en partie épaissi et de l'os dénudé dans la région du cornet moyen. Peu à peu la pustule se transforma en fistule et celle-ci a été suivie d'une destruction graduelle des parties voisines. Le 5 avril le malade a été vu par le Dr Semon, qui émit l'avis qu'il pouvait s'agir d'une syphilis primitive. On ordonna des onctions mercurielles, mais sans aucun effet. Le malade fut également examiné par le Dr Milligan, qui pratiqua des inoculations dont les résultats, en ce qui concerne la tuberculose, ont été négatifs : en effet, un cochon d'Inde tué cinq semaines après l'infection ne présenta aucune trace de tuberculose. Dans l'espoir de détruire ce que l'on avait supposé être un organisme virulent, on employa les plus énergiques agents caustiques et microbicides; c'est ainsi que tour à tour ou simultanément furent appliqués le nitrate acide de mercure, la potasse caustique, le cautère de Paquelin, mais le résultat de ce traitement a été nul. La maladie continuait à progresser, ce qui était surtout caractérisé par une élévation considérable de la température (à type septicémique), ainsi que par un œdème marqué de la face et des paupières, qui disparut après avoir persisté pendant quelques jours. Plus tard, la température devint plus constante, mais de temps à autre elle subissait des oscillations notables. En juillet, le malade fut examiné par le Dr Unna, de Hambourg, qui hésitait à se prononcer entre la morve et la syphilis tertiaire maligne; d'ailleurs, ces deux hypothèses ont été envisagées avant lui. Sur son conseil, on administra au malade de l'iodure et de la quinine et, localement, du peroxyde d'hydrogène. A la même époque, le Dr Fortune ensemença deux tubes d'agar sur les cultures desquels il pratiqua des expériences. Le malade ayant eu un hydrocèle, on en vida le liquide, et des cobayes furent

infectés de ce liquide et de pus sécrété par l'ulcération. De temps à autre la surface ulcérée donnait lieu à des hémorragies graves. Les cultures fournirent un résultat négatif et, en dehors de nombreux cocci et bacilles, on n'y trouva point le microbe de la morve. Les cobayes moururent, un (celui qui avait été infecté de liquide d'hydrocèle) dans l'espace de quelques jours, les autres au bout d'un mois. Aucun d'eux ne présentait de signes d'orchite, modification caractéristique produite chez les animaux par le farcin. Le processus destructif continuait toujours sa marche, et le malade expira le 18 septembre.

L'autopsie n'a révélé rien de bien intéressant; tous les organes étaient normaux, à l'exception du cœur et du testicule droit qui étaient atrophiés. La surface ulcérée était extrêmement vaste et s'étendait d'une molaire à l'autre en mettant à nu tous les os; toute la surface externe du nez et la plus grande partie de la lèvre supérieure étaient complètement détruites. Des coupes faites avec des parcelles prises sur les bords de l'ulcération furent examinées par plusieurs collègues. S'appuyant sur l'existence d'une endartérite prononcée, quelques-uns de ces derniers ont émis l'avis que, à en juger d'après l'examen microscopique, il pouvait s'agir d'une syphilis tertiaire, mais contre cette hypothèse plaidait l'absence d'antécédents syphilitiques. D'autre part, les auteurs français ont décrit comme « farcin destructif de la face » une variété de morve ayant des résultats similaires, mais tous les faits du cas témoignent contre cette affection. Le Dr Muir, médecin à l'Infirmerie Royale, après un examen attentif des pièces, a affirmé que, selon lui, l'affection ne correspondrait à aucun type connu.

M. Semon dit avoir vu le malade à Edinbourg. L'affection aurait-elle été causée par un chancre phagédénique?

M. Spencer prétend que, selon lui, l'affection présentait des analogies avec le noma infantile, similaire aux cas décrits par James Paget sous le nom d' « anthrax de la lèvre », observé sur les adultes. Un chancre phagédénique primitif paraît devoir être exclu, vu l'absence d'engorgement ganglionnaire.

M. Bronner affirme avoir observé une affection analogue ayant pour siège les paupières d'un enfant.

M. W. Hill demande si le malade a vécu assez longtemps pour pouvoir présenter des symptômes secondaires, en admettant qu'il s'agissait d'une syphilis phagédénique primitive, de nature extrêmement maligne, qui aurait été peu influencée par le traitement mercuriel.

M. Mc Bride répond que l'hypothèse d'un noma ou de la syphilis a été d'abord envisagée, mais qu'elle fut ensuite rejetée.

M. Mc Bride. — **Un cas de corps étranger dans le nez** *(Case of foreign body in nose).*

Mlle M..., trente-deux ans, vient le 4 décembre se plaindre pour une gêne dans la fosse nasale droite. Pas de douleurs, mais elle éprouvait la sensation comme si quelque chose se déplaçait dans le nez. A l'examen rhinoscopique, on trouva dans la narine droite une masse blanchâtre qui présentait une extrémité effilée et se montrait dure au toucher avec une sonde. A l'aide d'un crochet émoussé, la masse a été détachée, mais elle était trop volumineuse pour pouvoir être extraite en entier; on l'écrasa donc avec des pinces. Il y avait dix ans que la malade se plaignait d'éprouver quelque chose dans le nez; quant à la gêne de la respiration nasale, elle existait déjà antérieurement à cette époque. A l'âge de onze, ans elle eut un écoulement nasal avec cacosmie. Après l'ablation de la masse, on ne trouva ni ulcération ni trace de perte de substance ou de cicatrice. La masse était légèrement fétide, mais le trait caractéristique du cas consistait dans l'absence de toute sécrétion purulente. La substance, comme on pouvait le voir, était une rhinolithe, mais il a été impossible de savoir si elle avait eu pour noyau un corps étranger ou un morceau d'os nécrosé.

M. Logan Turner. — **Présentation des pièces d'un papillome de la cloison nasale** *(Specimen of papilloma of septum nasi).*

L'auteur présente des préparations macroscopiques et microscopiques d'une tumeur enlevée de la fosse nasale droite. Le malade, un homme de cinquante-deux ans, vint consulter pour une obstruction complète des deux narines et une tuméfaction du côté droit du nez et de la joue correspondante. Les symp-

tômes se manifestèrent pour la première fois dans la narine droite il y a trois ans et progressèrent lentement; la tuméfaction extérieure du nez et de la joue remontait à environ onze mois.

A l'examen on trouva la fosse droite complètement obstruée par une tumeur qui faisait saillie en dehors du bord alaire. La tuméfaction extérieure était semi-fluctuante et de consistance molle. La narine gauche était obstruée par une déviation de la cloison. Le toucher digital ne révéla rien de particulier dans le naso-pharynx. Les os du nez n'étaient pas tuméfiés; pas de protrusion du globe oculaire, ni projection du palais dur ou de la paroi antérieure de l'antre; absence de tout engorgement ganglionnaire. L'âge du malade, le progrès récent de la néoplasie et sa consistance molle, ainsi que les épistaxis accidentelles et l'absence d'engorgement ganglionnaire, tous ces symptômes plaidaient en faveur d'une tumeur maligne, probablement susceptible d'une ablation complète.

L'opération a été faite par le professeur Aunandale; après avoir pratiqué une incision externe, il extirpa entièrement la néoplasie fixée à la cloison en disséquant toute la muqueuse du côté droit du septum et en enlevant un morceau d'os.

Trois mois après l'intervention, il n'y avait plus trace d'affection, et le malade respirait librement par le nez. La néoplasie, qui avait la forme d'un chou-fleur, mesurait 6 pouces et demi de circonférence.

L'examen microscopique a montré un papillome formé d'une trame de tissu connectif ramifié, contenant des vaisseaux sanguins et revêtue dans toute son étendue par plusieurs couches de cellules épithéliales, très nettement délimitées par le stroma, mais çà et là l'épithélium avait déjà envahi la couche fibreuse sous-jacente.

M. Ball. — **Un cas pour diagnostic** *(A case for diagnosis)*.

Un homme, âgé de trente-trois ans, se présenta le 28 novembre, au West-London Hospital, se plaignant de douleurs du côté gauche de la gorge et de dysphagie. Il attribuait son mal à une arête de poisson qu'il aurait avalée il y a dix mois. Celle-ci se serait engagée dans la gorge et lui aurait causé une certaine

gêne pendant deux ou trois jours, mais c'était tout; le malade n'éprouva rien de plus jusqu'au jour où, il y a trois mois, la gorge commença à devenir de plus en plus douloureuse. Les piliers gauches étaient épaissis et la moitié gauche du voile immobile. Dans la région amygdalienne gauche on apercevait un petit espace ulcéré, aboutissant à une cavité d'un quart de pouce de profondeur. Toute cette région était quelque peu indurée. L'épiglotte était rouge, tuméfiée, surtout à gauche. Le repli ary-épiglottique et l'aryténoïde gauches étaient tuméfiés et œdémateux, de même que les parties correspondantes du côté droit, mais à un degré moindre. Engorgement ganglionnaire au-dessous de l'angle du maxillaire gauche. Antécédents de tuberculose très nets dans la famille, mais le malade ne présentait dans les poumons aucun signe physique de la maladie.

M. Havilland Hall dit qu'à en juger par l'aspect du larynx, il n'y avait aucun doute sur la nature tuberculeuse de l'ulcération pharyngienne.

M. Dundas Grant. — L'induration du voile lui a fait penser à un épithélioma; mais, après l'examen du larynx, cette hypothèse a dû être rejetée.

M. Ball convient que l'état du larynx indique, en effet, une affection d'origine tuberculeuse, mais il pense que l'intérêt du cas consiste dans l'aspect du pharynx et dans ce fait que le malade attribuait ses troubles à la piqûre d'une arête de poisson.

M. Herbert Tilley. — **Un cas de sténose sous-glottique** *(Case of subglottic stenose).*

Il s'agit d'une femme de trente-huit ans, atteinte depuis deux mois de difficulté de la respiration. Pas de douleurs. Raucité de la voix survenue à peu près vingt jours après le commencement de la dyspnée. On n'a pu obtenir aucun renseignement sur l'existence antérieure de la syphilis. A l'examen laryngoscopique, on trouva un larynx normal; mais, dans la cavité sous-glottique, se voyait une constriction très nette limitée par du mucus vert desséché. La malade présentait une dépression marquée des os du nez et offrait l'aspect général syphilitique très net.

M. C.-A. Parker. — **Un cas d'ulcération pharyngienne** *(Case of ulceration of pharynx).*

Jeanne L..., âgée de vingt-trois ans, vint le 31 décembre 1895 se plaindre de fréquents maux de gorge dont elle souffrait périodiquement depuis quelques années. Un mois avant de venir consulter l'auteur, la malade eut un nouvel accès ayant duré une quinzaine de jours et dont la disparition fut bientôt suivie d'un écoulement de l'oreille gauche non accompagné de douleurs. A l'examen, on trouva un abondant écoulement muco-purulent de l'oreille gauche. Rhinite chronique. Amygdales considérablement hypertrophiées, uniformément rouges ; petites plaques bleu grisâtre, disséminées çà et là à leur surface. Hypertrophie très considérable du tissu adénoïdien rétro-nasal. Larynx normal. Les organes thoraciques n'offrent rien de particulier.

Pas d'autres signes de syphilis. Dans l'espace de cinq semaines l'état de la malade s'est beaucoup amélioré, et les amygdales, qui s'étaient démesurément hypertrophiées, ont été enlevées; les plaies guérirent rapidement.

Le 21 avril suivant la patiente revint, se plaignant d'éprouver de la gêne dans la gorge. A l'examen on constata l'existence d'une ulcération dans le naso-pharynx et sur les brides des anciennes amygdales. Un mois plus tard on trouva des ulcérations très nettes dans le naso-pharynx, surtout autour de la trompe droite, sur l'amygdale droite et le côté droit du voile du palais. L'opération pour les végétations adénoïdes a été jugée impraticable par suite du processus actif des ulcérations. Celles-ci ont été en ce moment si caractéristiques des accidents secondaires ou de la syphilis tertiaire précoce que la malade fut soumise au traitement spécifique (mercure et iodure de potassium).

Le 26 mai la patiente a été débarrassée de ses végétations; consécutivement à cette intervention, l'état de la gorge s'est rapidement aggravé : les ulcérations se propagèrent sur tout le côté droit du pharynx, le voile du palais et la luette; du pus fusait en abondance du naso-pharynx en bas. A présent elle avait de fréquentes et violentes céphalées, et souvent du délire nocturne; presque tous les soirs la température montait à 38°3.

Tous ces phénomènes ne pouvaient être imputés à l'affection auriculaire, qui était en voie de guérison. Au traitement spécifique on ajouta du sirop d'hypophosphite administré à l'intérieur et, localement, des attouchements à l'acide lactique. La malade présentait des alternatives d'amélioration et d'aggravation; mais, en somme, l'état du palais et de l'amygdale droite s'est amélioré, tandis que celui du naso-pharynx a empiré.

Actuellement on pouvait voir une forte destruction du voile et de la luette; le pilier postérieur droit était tuméfié et œdémateux et parsemé de taches jaunâtres; immédiatement en arrière de lui se voyait une masse rouge et épaisse qui descendait des orifices postérieurs des fosses nasales. L'amygdale et le pilier postérieur gauche étaient également tuméfiés. A droite la tuméfaction s'étendait en bas jusqu'au repli glosso-épiglottique, et dans le naso-pharynx les ulcérations revêtaient une marche très active.

Hier, on a pour la première fois constaté une petite ulcération entourée par un tissu œdémateux et siégeant sur le côté gauche de la cloison, juste en regard du bord inférieur du cornet moyen.

M. Mc Bride a été d'avis qu'il pouvait s'agir d'un cas de syphilis tertiaire.

M. Grant a attiré l'attention sur l'aspect œdémateux de la muqueuse du cornet moyen, aspect qui devait faire penser à un empyème des cavités accessoires; le fait que la malade avait eu du délire vint à l'appui de cette hypothèse.

M. Parker répondit que l'état du nez, étant de date toute récente, ne pouvait expliquer ni le délire ni l'élévation de la température. D'après lui, il s'agissait d'une affection d'origine tuberculeuse.

M. Havilland Hall. — **Un cas d'œdème des aryténoïdes** *(Case of œdeme of arytenoids).*

La maladie actuelle datait du 24 octobre, quand le malade, âgé de quarante-sept ans, vint se plaindre de maux de gorge et de toux. Pas d'histoire de syphilis. Admis au Westminster Hospital le 30 octobre. A l'examen (1er novembre), on trouva une hyperémie de l'isthme du gosier, du pharynx et des amygdales; les replis ary-épiglottiques étaient tuméfiés, le droit

beaucoup plus que le gauche. L'épiglotte était rouge et tuméfiée; les cordes vocales n'étaient pas visibles; nez normal. Le lendemain 2 novembre, l'aryténoïde droit était si tuméfié qu'il cachait entièrement la corde correspondante; le gauche l'était légèrement; la tuméfaction de l'épiglotte a presque entièrement disparu. Pas d'élévation de la température.

M. Tilley dit que les symptômes sont identiques à la phase précoce du malade qu'il avait présenté à la Société au cours de la séance précédente.

M. Newman demande si l'on avait trouvé de l'albumine dans les urines du malade dont la gorge offre un aspect semblable à celui qu'on observe dans le mal de Bright.

M. Mc Bride dit que le cas présente beaucoup de ressemblance avec ceux d'origine rhumatismale, mais il en diffère par sa coloration.

M. Semon conseille des injections de pilocarpine.

M. Havilland Hall répond qu'on n'a pas trouvé d'albumine.

MM. Dundas Grant et Richard Lake. — **Un cas de kyste pré-épiglottique, avec présentation de pièces et de coupes anatomiques** *(A case of pre-epiglottic cyst, with specimen and microscopical section).*

La malade, une femme mariée, âgée de trente ans, vint consulter M. Grant, le 10 septembre 1896, pour des attaques répétées de douleurs dans la gorge, avec perte absolue de la voix, de l'appétit et de la faculté d'avaler. Ces symptômes fonctionnels survenaient subitement depuis trois ou quatre ans, à des intervalles fréquents, et persistaient chaque fois deux ou trois jours durant lesquels l'aphonie était complète. A chaque tentative de déglutition, le bol alimentaire s'arrêtait à la base de la langue et était ensuite rejeté. Les douleurs, qui avaient commencé dans la gorge, s'étendirent peu à peu vers les régions thyroïdienne, sus-sternale et mammaire. Les premières attaques survinrent pendant que la malade était atteinte d'une affection mentale

A l'examen on trouva sur la face linguale de la moitié droite de l'épiglotte une tumeur rude, sessile et granuleuse, semblable à une masse granuleuse, sur le sommet de laquelle se

voyait une tache jaunâtre et luisante. Le tout était plongé dans la masse de tissu lymphoïde de l'amygdale linguale hypertrophiée, mais l'exploration à l'aide d'une sonde a montré que la tumeur provenait de l'épiglotte ou, en tout cas, s'y attachait. Après anesthésie à la cocaïne, les auteurs enlevèrent, à l'aide des pinces de Mackenzie, un kyste du volume d'un petit raisin.

Le lendemain la malade ressentit encore une légère douleur, mais en même temps elle éprouvait un grand soulagement, comme si elle s'était débarrassée d'un gros corps obstructif.

Depuis, la malade n'a plus souffert : la déglutition devint libre et la voix normale.

Le cas montre assez nettement les troubles extraordinaires que peut provoquer chez des sujets névropathiques une tumeur relativement insignifiante qui touche l'épiglotte.

Le kyste examiné par le Dr Lake présentait au microscope les caractères suivants : une membrane fibreuse externe, une double couche épithéliale interne et une moyenne, lymphoïde. La couche interne était formée par un épithélium stratifié ordinaire, dont les couches les plus internes étaient obscures et mal délimitées ; partout absence complète de papilles.

La couche lymphoïde consistait dans un tissu lymphatique ordinaire avec des follicules analogues à ceux que l'on trouve dans toutes les structures des amygdales et des ganglions lymphatiques. Il y avait également trace de glandes mucipares dans une partie de la capsule.

M. Bond. — **Un cas de tuméfaction du palais dur** *(Case of thickening of hard palate).*

La malade, une jeune fille de vingt-huit ans, constata, à l'union du voile et du palais, sur la ligne médiane, une tuméfaction qui lui occasionnait des douleurs semblables aux maux de dents. La tumeur, dont l'apparition remontait à neuf mois, a augmenté de volume dans l'espace des vingt derniers jours ; elle était constituée par trois portions arrondies, plus pâles à la surface que le reste de la muqueuse et plus sensibles au toucher. Elle s'étendait d'avant en arrière, sur une longueur d'environ trois quarts de pouce. La nature en était obscure, mais il est probable qu'il s'agissait d'une exostose.

M. Bond. — **Un cas de tumeur développée à la partie supérieure de l'œsophage** *(Case of growth springing from rop of œsophagus).*

La malade, une femme de trente ans, vint se plaindre de maux de gorge dont elle souffrait depuis neuf mois et d'une difficulté croissante et considérable de la déglutition. Elle faisait constamment des efforts pour avaler la grande quantité de mucus qui se reproduisait sans cesse. A l'examen de la gorge, on trouva une grosse masse en forme de chou-fleur, remplissant toute la partie inférieure du pharynx, en arrière de l'épiglotte et masquant entièrement le larynx. A la palpation, on pouvait la suivre en bas, jusqu'aux bords de l'œsophage. La tumeur était du volume de deux noisettes. L'ablation s'est faite à l'aide d'une anse froide qui amena, l'une après l'autre, deux masses déchiquetées. La base de la tumeur n'a pu être engagée dans l'anse qu'à l'aide de l'index gauche; elle fut alors tordue, mais non pas coupée à travers. Il n'y a pas eu d'hémorragie. Le lendemain, la malade a pu prendre des aliments mous. L'examen microscopique, fait par M. Hewitt, a montré qu'il s'agissait d'un fibrome.

A présent, on pouvait voir en arrière, et à droite de l'aryténoïde droit, une masse granulo-fongueuse d'aspect quasi malin.

M. Spencer. — **Un cas d'extirpation du larynx et des deux premiers anneaux de la trachée pour un sarcome périchondral du cartilage cricoïde** *(Case of excision of larynx and upper two rings of the trachea for perichondral sarcoma of the cricoïd cartilage).*

Pièces présentées à la dernière séance.

M. Spencer. — **Un cas d'ablation des cordes vocales pour carcinome à cellules sphériques** *(Case of excision of vocal cords for spheroïdal-celled carcinoma).*

Pièces présentées à la dernière séance.

M. Lambert Lake. — **Extirpation totale du larynx pour épithélioma pavimenteux** *(Total extirpation of larynx for squamous-celled epithelioma).*

Présentation du malade et de pièces.

Le malade, âgé de cinquante-huit ans, souffrait de raucité de la voix depuis environ deux ans. La tumeur avait envahi la bande ventriculaire et la corde droites, les deux tiers antérieurs de la corde gauche et s'est étendue en bas, jusqu'au premier anneau trachéal. L'opération a été pratiquée le 15 août. Pas de trachéotomie préalable. Le larynx a été mis à nu par une incision verticale médiane et par deux incisions transversales allant, l'une le long du bord inférieur de l'os hyoïde, et l'autre d'un sterno-mastoïdien à l'autre, à un pouce au-dessus du sternum. Le larynx et la trachée furent ensuite dégagés tout autour et séparés de l'œsophage en arrière. Puis la trachée a été coupée à travers et suturée à la peau tout autour de l'incision transversale inférieure. De cette façon, la trachée fut complètement isolée de la plaie, et il n'y avait aucun danger que le sang y entrât pendant les phases ultérieures de l'opération. Ceci fait, le larynx a été séparé du pharynx et enlevé tout entier.

La cavité laissée dans le pharynx a été soigneusement fermée par une série de sutures unissant muqueuse à muqueuse. Au-dessus de celles-ci, une autre série de sutures, réunissant les parois musculaire et membraneuse du gosier, sans perforer la muqueuse. Pour renforcer ces sutures, on en plaça de nouvelles plus superficielles, qui avaient pour but de ramener sur la ligne médiane les faisceaux des muscles divisés. De cette façon, la plaie a été oblitérée, complètement isolée du pharynx et mise à même de résister aux efforts de la déglutition. La peau a été ensuite recousue, excepté un petit espace triangulaire à l'angle supérieur. Sauf cet espace, la plaie guérit par première intention. Dès le premier jour, le malade fut en état d'avaler sans douleurs ni difficultés. Il n'y avait point à craindre que les liquides passassent du pharynx dans la plaie, en y excitant des sécrétions inflammatoires, et de là dans la trachée. Le danger d'une infection septique des poumons a été ainsi conjuré. La période post-opératoire suit une marche afébrile et aseptique. Au bout de quinze jours, le malade a été sur pied, n'ayant pas plus souffert qu'après une simple trachéotomie. Malheureusement, en premier lieu, l'incision a été trop près de la limite inférieure de la tumeur, et, quelque temps

plus tard, on fut obligé d'enlever deux autres anneaux de la trachée.

Le malade n'avait plus de voix, mais il pouvait distinctement parler en chuchotant. Son état général était bon et il pouvait se passer de canule trachéale.

M. Lambert Lake. — **Extirpation totale du larynx avec une partie de la paroi antérieure du pharynx, de la partie postérieure de la langue et de ganglions cervicaux pour un épithélioma pavimenteux** *(Total extirpation of larynx with part of anterior wall of pharynx, of posterior part of tongue, and glands in neck, for squamous-celled epithelioma).*

Le malade, âgé de quarante-cinq ans, souffrait de douleurs et de troubles à la déglutition, qui augmentaient graduellement depuis dix-huit mois, et d'abondantes hémorragies répétées depuis quatre mois. La tumeur envahit l'épiglotte, les replis ary-épiglottiques, la partie antérieure des bandes ventriculaires et les parties adjacentes de la base de la langue et du pharynx, avec de petits ganglions indurés et mobiles dans le triangle antérieur gauche. L'épiglotte modifiée — grosse tumeur rouge, ulcérée, du volume d'un œuf de poule — se projetait dans la cavité du larynx qu'elle masquait complètement; l'extrémité élevée et nettement délimitée de la néoplasie de la langue pouvait à tort être prise pour l'épiglotte ulcérée, tuméfiée et en partie détruite.

Le larynx a été extirpé le 5 septembre, et les ganglions environ cinq semaines plus tard. L'opération a été pratiquée exactement de la même façon que dans le cas précédent; mais, afin de se rendre compte de sa possibilité, on y procéda par une pharyngotomie préalable. Par suite des grandes dimensions de l'ouverture laissée dans le pharynx, l'application des sutures présentait de grandes difficultés et il y avait une tension considérable sur les sutures supérieures qui réunissaient la langue au pharynx. Néanmoins, celles-ci ont tenu cinq jours pendant lesquels le malade pouvait très bien avaler; dans ce court laps de temps, la plus grande partie de la plaie guérit. C'est alors que s'est formée à la partie supérieure de la plaie, une petite fistule par laquelle s'échappait du liquide pendant

la déglutition. On aurait pu y remédier au moyen d'un tamponnement, mais depuis le malade a été alimenté à l'aide d'une sonde œsophagienne. Les sutures tinrent encore assez longtemps pour remplir leur principal but : à l'exception de la fistule, la plaie guérit par première intention. La période post-opératoire suivit une marche afébrile, et à aucun moment on n'a eu à craindre le passage dans les conduits aérifères des produits septiques provenant soit du pharynx, soit de la plaie. Le trajet fistuleux s'est rétréci lentement et n'a pas causé au malade le moindre trouble à la déglutition de solides ou de liquides. Le patient, dont l'état général s'est considérablement amélioré, a augmenté de poids et il se porte très bien.

M. le Président pense que ces cas ouvrent une ère nouvelle pour l'intervention. Généralement l'opération avait pour résultat de laisser le malade dans un état si terrible qu'il rendait nécessaire pour le laryngologiste de faire un diagnostic aussi précoce que possible.

M. Newman partage l'opinion de M. Semon qu'à moins que l'affection ne soit diagnostiquée de bonne heure, mieux vaut abandonner le cas à lui-même.

M. Hall dit que, dans le cas de la femme (observation de M. Spencer), l'état général de la malade s'est considérablement amélioré depuis l'opération. Vu que la tumeur a été sous-glottique, le diagnostic précoce a été hors de question. Au moment où l'on pratiqua l'opération, l'extirpation du larynx fut le seul moyen pratique.

M. Spencer dit que son malade, à qui on avait fait une extirpation totale du larynx, s'est bien rétabli au point de vue de son état général et que, de plus, il avalait facilement et tenait des conversations avec les malades et les infirmiers du service. M. Spencer ajoute qu'il n'avait pratiqué l'opération que comme un palliatif, dans le but de prolonger la vie du malade tout en la lui rendant plus supportable.

M. Lake ne voit pas ce que l'on eût pu faire de plus. Selon lui, on n'avait pas d'autre alternative, et une intervention offrait toujours une chance de guérison. Il pense que l'opération a été parfaitement justifiable.

M. le Président explique qu'il n'a nullement voulu dire que l'opération n'avait pas été justifiée. Telle n'a pas été sa pensée; il espère que ses paroles n'ont pas été mal comprises.

M. Ad. Bronner. — **Présentation des pièces microscopiques d'une tumeur tuberculeuse pédiculée des cordes vocales** *(Microscopic specimens of a pedunculated tubercular growth of the vocal cords).*

Sous tous les autres rapports le larynx était normal. Depuis deux ans le malade était atteint de phtisie pulmonaire. Raucité de la voix remontant à quelques mois. Sur le bord de la corde vocale gauche siégeait une petite tumeur pédiculée rouge et à contours réguliers. Elle a été enlevée à l'aide d'une pince. Le malade mourut un an après. Il n'y a pas eu d'autre histoire d'enrouement, et le larynx est apparemment resté normal jusqu'à la mort.

L'examen microscopique a montré que la tumeur était constituée par un tissu connectif vasculaire, analogue à du tissu granuleux et à l'intérieur duquel se voyait un grand nombre d'acini de glandes muqueuses. Au-dessous de la muqueuse, il y avait deux ou trois cellules géantes qui témoignaient probablement de la nature tuberculeuse de l'affection.

M. Mc Bride se reporte à la littérature allemande et rappelle qu'Avellis et certains auteurs placent ces néoplasies dans la catégorie des tumeurs tuberculeuses simulant des fibromes ou des papillomes.

M. Jobson Horne. — **Fibrome de la fosse nasale droite. Présentation de pièces microscopiques de la tumeur préparées d'après une ancienne méthode histologique pour un diagnostic rapide** *(Fibroma of right nasal cavity, together with microscopic specimen of the same, prepared by an old histological method for rapid diagnosis).*

Une femme de soixante-dix ans fit une chute le 23 juin et se blessa au côté gauche. Une semaine plus tard elle commença à souffrir d'épistaxis rebelles; de temps à autre celles-ci survenaient tous les jours et lui faisaient perdre une quantité considérable de sang. Un mois après le début des hémorragies, la malade s'aperçut que son nez droit était obstrué. Pas de douleurs localisées, ni de céphalées frontales.

A l'examen rhinoscopique, on trouva la fosse nasale droite occupée par une tumeur irrégulièrement arrondie, opaque, brun grisâtre, dont la surface était très vascularisée et le bord

libre en contact avec la cloison, repoussée à gauche. Sténose complète. La néoplasie était sessile et de consistance dure. Elle saignait facilement et laissait échapper une certaine quantité d'épaisse matière purulente. On n'a pu découvrir de point hémorragique dans aucune autre partie des fosses nasales. Pas d'extension de la tumeur vers la région naso-pharyngienne. A l'éclairage par transparence on vit apparaître immédiatement au-dessous de la paupière inférieure droite un cercle lumineux qui faisait défaut du côté gauche. La lumière a été transmise par l'aile droite, mais non pas par la gauche. Sous tous les autres rapports, les limites de l'éclairage étaient symétriques.

Une portion de la tumeur a été enlevée et soumise à l'examen microscopique. Le morceau de la tumeur à examiner a été traité par la méthode sur laquelle Kanthack a récemment attiré l'attention. Après avoir été placé dans un tube à expérience rempli d'eau, on le fit bouillir pendant une minute et demie. A l'aide d'un microtome on pratiqua ensuite des coupes qui furent durcies dans de l'hématine et montées de la façon habituelle. L'eau ayant été stérilisée par l'ébullition, la pièce a pu être laissée dans le tube durant vingt-quatre ou quarante-huit heures. Les tissus durcis par cette méthode peuvent être longtemps conservés dans l'alcool ou la liqueur de Muller ou traités par de la paraffine.

Au microscope la tumeur s'est présentée sous l'apparence d'un fibrome, sans signes de malignité.

Depuis l'extraction d'une portion de la néoplasie, les épistaxis cessèrent et les phénomènes de sténose ont disparu.

M. Watson Williams. — **Un cas de sténose congénitale du nez** *(Case of congenital nasal stenosis)*.

Il s'agissait d'un homme de vingt-huit ans dont la narine droite était fermée par une membrane cutanée congénitale, située à la limite du vestibule et de la fosse nasale proprement dite. En fait, l'occlusion du nez droit était complète, car, nonobstant un tout petit orifice valvulaire, situé au centre de la membrane et juste assez grand pour laisser passer une sonde, le malade était incapable de respirer par le nez. Pas d'histoire de syphilis ou de toute autre maladie, ni d'affections nasales;

mais, à l'âge de trois ou quatre ans, un coup reçu sur le nez à la suite d'une chute détermina une déviation du côté sain. Il existait une déviation de la cloison cartilagineuse, à son extrémité antérieure, avec la convexité tournée du côté occlu, et une déviation horizontale similaire, mais peu marquée, de la partie moyenne de la cloison. Pas d'hypertrophie du cornet inférieur, ni de développement défectueux du maxillaire supérieur ou des os du nez du côté occlu. Les yeux avaient une position symétrique des deux côtés. Pas de difformité du palais.

Le malade a été présenté à titre de phénomène clinique chez qui la nature a imité les expériences de Ziem. Celui-ci a produit chez de jeunes animaux une occlusion expérimentale d'un seul côté du nez dans le but de prouver que très fréquemment les déviations de la cloison étaient dues à une obstruction partielle des fosses nasales. Bien que le malade fût atteint d'une déviation probablement consécutive au traumatisme qui a également occasionné une difformité externe du nez, aucun autre symptôme décrit par Ziem n'existait dans le cas présent.

M. A.-A. Bowlby. — **Présentation des pièces d'un angiofibrome du pharynx montrant les effets de pression sur les maxillaires supérieurs** *(Specimen of angeio-fibroma of pharynx illustrating the effects of pressure on the superior maxillary bones).*

M. A.-A. Bowlby. — **Un cas de tumeur pharyngienne** *(Case of pharyngeal tumour).*

M. Spencer considère la tumeur comme un kyste.

M. Newman a observé il y a deux ans un cas similaire; il a été démontré dans la suite que c'était un enchondrome provenant des disques intervertébraux.

M. Lambert Lake pense que cela peut bien être un adénome.

M. Semon croit que la tumeur est trop dure pour un kyste.

M. Bowlby répond que le malade sera bientôt opéré, mais que pour le moment il croit qu'il s'agit d'un fibrome.

Trivas.

ANALYSES DE THÈSES

Des bruits subjectifs de l'ouïe, par le Dr J. Sassier.

Les bruits subjectifs, déclare l'auteur, ne constituent pas une entité pathologique, mais simplement un symptôme, et sont nettement distincts des bruits entotiques ou internes, perceptibles objectivement aussi bien par le médecin que par le malade (tels les bruits causés soit par le courant sanguin, soit par des contractions musculaires de l'étrier). Suivant leur hauteur, on les distingue en bruits à tonalité élevée ou grave; on les distingue aussi en bruits siégeant dans l'oreille, ceux siégeant dans la tête; bruits semblant venir du dehors. Ils sont continus ou intermittents; ceux-là, les plus fréquents, se produisent dans les affections chroniques scléreuses de la caisse et de l'oreille interne. Une irritation quelconque du nerf auditif ou de ses terminaisons les provoque. Cette irritation peut être *réflexe :* avec point de départ du réflexe, 1° dans l'oreille; 2° dans la bouche, le nez, la gorge; 3° dans les autres organes. L'irritation peut être *directe* ou produite : 1° par toute cause capable d'ébranler la chaîne des osselets; 2 par des variations de pression sanguine; 3° par des inflammations de l'oreille interne; 4° par certaines intoxications.

Il y a lieu de les distinguer des hallucinations, fabriquées de toutes pièces par le cerveau surexcité, et des illusions de l'ouïe, qui sont une interprétation vicieuse d'une impression réelle. Souvent cependant, les bruits subjectifs peuvent être le point de départ d'une illusion ou d'une hallucination; d'ailleurs, les premiers ne sont pas incompatibles avec les secondes.

En présence d'un malade atteint de bruits subjectifs, on doit, pour établir un diagnostic étiologique, user de l'otoscope, avoir recours à l'épreuve de la perception cranienne de la montre, à l'épreuve de Rinne, du diapason, du sifflet de Galton, etc. Dans les cas où la complexité des symptômes éveille le soupçon d'une maladie du système nerveux central, il faut toujours procéder à une exploration minutieuse de la sensibilité et de la motilité des deux moitiés du corps, des

rapports d'innervation du facial, hypoglosse, etc., consulter les réflexes tendineux, examiner le fond de l'œil.

Le traitement des bruits subjectifs varie avec celui de l'indication qui en est la cause. Les dérivatifs sur l'intestin, l'hydrothérapie, le bromure de camphre, l'hyosciamine, l'antipyrine, etc., peuvent être utilisés. L'action de l'électricité a été fort contestée ; on lui doit cependant quelques bons résultats. (Thèse de doctorat, P. Lemaire, imprimeur. Paris, 1896.)

LIARAS.

REVUE GÉNÉRALE ET ANALYSES

BOUCHE ET PHARYNX BUCCAL

Papillomes de la muqueuse buccale — Considérations histologiques, par le Dr G. DOP.

Les papillomes de la peau et des muqueuses ne sont pas, comme on l'a prétendu, des variétés d'épithélioma : ils sont constitués par une hypertrophie des éléments normaux des papilles. L'auteur a pratiqué des examens histologiques d'où il ressort que ces tumeurs se caractérisent par la présence du tissu conjonctif embryonnaire et du bourgeonnement vasculaire ; et de la corrélation de ces deux faits l'auteur croit pouvoir conclure que le développement du papillome ne suit pas le bourgeonnement vasculaire, mais le précède. Au point de vue clinique, ce résultat montre que la cause de cette hypertrophie réside dans une excitation externe, ce qui, du reste, est d'observation courante, contrairement à l'opinion de Cornil et Ranvier qui l'attribuent surtout à un trouble trophique vasculaire. (*Arch. méd. de Toulouse,* n° 3, fév. 1897.)

Dr F. ARDENNE.

Cinq cas d'abcès péripharyngiens observés à l'hôpital Saint-Antoine-de-Padoue, par le Dr E. VERSTRAETE.

Faisant l'historique de la question, l'auteur cite Moudière (1841), Gillette et Gauthier, Thoyer et Moreau (de Paris), Reumaux (de Lille). Après avoir exposé cinq nouvelles observa-

tions, il dit que l'abcès péripharyngien n'est pas aussi rare qu'on le croit, du moins chez l'enfant, car les 5 cas ont été observés en cinq mois sur des sujets dont l'âge oscillait entre dix à quinze mois : cette affection qui paraît être plus fréquente dans le sexe féminin, est en réalité un adéno-phlegmon des deux ganglions rétro-pharyngiens, et, comme ces ganglions sont situés en arrière, en haut et un peu latéralement, jamais un abcès rétro-pharyngien au début n'est médian.

Il existe sur le côté externe de la carotide interne d'autres ganglions dont la suppuration constitue les abcès antéro-pharyngiens, qui proéminent surtout à l'extérieur.

L'étiologie est très obscure : dans un cas l'abcès fut précédé de la scarlatine. L'évolution est relativement lente : la durée totale de l'affection est en général de dix-huit à vingt-quatre jours.

Dysphagie, cri et voix nasonnés, reflux des liquides par le nez, inclinaison plus ou moins passagère de la tête, soit latéralement du côté de l'affection, soit en arrière tels sont les symptômes qui amènent à pratiquer le toucher qui, seul, permet d'affirmer l'existence d'un abcès rétro-pharyngien.

La terminaison par résolution est assez rare; l'ouverture spontanée est exceptionnelle : la plupart du temps l'incision est nécessaire. L'auteur a observé un cas de mort chez un enfant qui avait eu une récidive douze jours après une incision buccale et une autre par la voie extérieure. (*Journ. des sciences méd. de Lille*, n° 29, 27 février 1897.)

Dr F. Ardenne.

NEZ ET PHARYNX NASAL

Des dangers et de l'inutilité des irrigations nasales *(Gefahren und Unzweckmässigkeit der Nasenspülungen)*, par le Dr M. Bresgen.

L'auteur s'élève contre l'abus des irrigations nasales que beaucoup de médecins considèrent aujourd'hui encore comme une panacée contre toutes les affections de ces organes. Il serait cependant facile de prouver que ce moyen est non seulement inutile, mais dans beaucoup de cas d'un danger réel. Son inutilité consiste en ceci que les irrigations nasales

restent sans action sur le mal lui-même. Qu'il s'agisse d'un ozène ou d'une hypertrophie de la muqueuse nasale avec rétrécissement de la cavité, quel effet peut-on attendre d'un liquide qui ne fait que glisser le long de la paroi et ne reste en contact avec la muqueuse qu'un espace de temps infiniment court. Dans la tuméfaction de la muqueuse nasale, l'irrigation ne fait qu'aggraver le mal. En ce qui concerne les dangers, l'auteur les voit dans l'infection possible de l'oreille moyenne à travers les trompes, dans la pénétration du pus dans les sinus, dans l'abolition de l'odorat, avec transformation de l'épithélium à cils vibratils en épithélium plat. Des céphalées s'observent encore souvent à la suite d'irrigations nasales. L'auteur a eu plus d'une fois l'occasion d'observer que dans les céphalées consécutives aux douches nasales, on apercevait nettement l'orifice élargi du sinus frontal à la partie antérieure du méat moyen. Les céphalées peuvent donc avoir leur explication dans la pénétration du liquide dans le sinus en question.

Il s'ensuit de tout ce qui précède que l'emploi de douches nasales doit être fait aussi rarement que possible et avec toutes les précautions possibles. Il faut réagir contre l'habitude des malades de se soigner eux-mêmes et de se servir dans ce but d'irrigation nasale qui est le seul moyen dont le maniement leur soit accessible. (Tirage à part de *Die Praxis*, n° 15, 1896.)

Dr JANKELEVITCH.

Contribution à l'étude de l'olfactométrie *(Beiträge zur Olfactometrie)*, par Mlle le Dr Ludwika GOLDZWEIG.

L'auteur a exécuté des mensurations olfactives d'abord sur des personnes saines, puis sur des malades atteints d'une maladie fébrile quelconque, de l'influenza en particulier. Il s'est servi d'un olfactomètre dans le genre de celui de Zwaardemaker. Les substances odorantes mises en usage étaient les suivantes : iodoforme, huile de santal (deux concentrations), musc artificiel.

Voici les résultats des nombreuses expériences de l'auteur :

1° La fièvre diminue la perceptibilité olfactive, et cette diminution persiste tant que dure la fièvre.

2° La cocaïne diminue non seulement les sensations tactiles de la muqueuse nasale, mais aussi dans beaucoup de cas, quoique d'une façon assez irrégulière, la perceptibilité olfactive.

3° L'organe de l'olfaction se fatigue par la perception prolongée d'une même substance olfactive au point de devenir pour quelque temps complètement insensible.

4° Dans différentes maladies, surtout dans celles de nature ou d'origine nerveuse, la perceptibilité olfactive subit des modifications tant qualitatives que quantitatives.

Vu tous ces résultats, l'auteur recommande l'olfactométrie comme moyen diagnostic au lit du malade. (*Archiv f. Laryngol.*, I, 1897.)

S. JANKELEVITCH.

La question des végétations adénoïdes tuberculeuses, par le Dr ÉTIÉVANT.

L'auteur rappelle que la découverte des végétations adénoïdes est due à Meyer. Pillet y trouva des cellules géantes. Lermoyez trouva le bacille dans un cas, puis plus tard sur 50 cas examinés il n'en trouva que deux de nature tuberculeuse. Dieulafoy exagéra leur fréquence, car il ne pratiqua pas l'examen histologique, mais se borna à pratiquer des inoculations; or, ainsi que l'a démontré Strauss, le bacille peut se trouver à l'état normal dans les cavités nasales et bucco-pharyngiennes et par suite à la surface de l'amygdale pharyngienne hypertrophiée. Helme distingue deux types de végétation tuberculeuse : 1° la végétation bacillifère (type de Dieulafoy); 2° la végétation bacillaire (type de Lermoyez). Broca, sur 100 cas examinés au microscope, n'en a pas trouvé un seul de tuberculose; Brindel a, sur 64 cas, constaté huit fois la présence de nodules tuberculeux avec cellules géantes et une fois celle du bacille. On voit combien varie le pourcentage. Au point de vue clinique, rien ne permet de distinguer les végétations tuberculeuses de celles qui ne le sont pas. Malgré le danger d'auto-infection qui résulte de l'éradication incomplète d'un foyer bacillaire (Lermoyez) l'auteur dit qu'il faut intervenir en se servant de préférence soit de l'anse galvanique, soit de la curette galvano-caustique. Puis, après examen histologique, badigeonnages, s'il y a lieu, avec l'acide lactique ou au naphtol camphré. Traitement

général. Les végétations tuberculeuses récidivent-elles? On n'est pas encore fixé là-dessus. (*Province méd.*, n° 10, mars 1897.)

Dr F. Ardenne.

LARYNX ET TRACHÉE

Trois cas de mastoïdite hystérique *(Three cases of hysterical mastoïditis)*, par le Dr J.-E. Sheppard.

Les observations de l'auteur se rapportent à un homme et deux femmes qui sont venus se plaindre de douleurs dans l'oreille droite et à la région mastoïdienne du même côté. Comme antécédents il n'y avait à signaler rien de particulier; aucun des malades n'a jamais eu d'otite suppurée, néanmoins la troisième patiente eut une otorragie à la suite d'un accident qui remontait à deux ans; dans le premier cas les douleurs d'oreille étaient accompagnées de surdité double datant depuis deux ans. L'examen objectif de l'organe de l'ouïe des trois patients ne révélait rien qui ait pu expliquer la cause de ces douleurs. Le conduit auditif était sain; le tympan présentait son aspect normal; quant à l'apophyse mastoïde, elle était sensible et douloureuse à la pression, mais n'offrait ni tuméfaction, ni gonflement. La trompe d'Eustache et le naso-pharynx étaient libres; rien du côté des dents. L'auteur diagnostiqua une mastoïdite hystérique. Dans deux cas celle-ci a été traitée par la suggestion; au bout de deux séances tous les symptômes ont complètement disparu. La troisième malade a été perdue de vue. (*New-York med. Journ.*, 9 mai 1896.)

Trivas.

Tumeur de la trachée d'origine œsophagienne; ulcération de la carotide primitive et de la jugulaire interne; Hémorragie foudroyante, par le Dr Vitrac.

Chez un homme de cinquante-huit ans qui avait commencé depuis une quinzaine de jours à éprouver un peu de dyspnée qui, depuis deux jours, était à son maximum. Le malade éprouvait aussi une toux quinteuse, et depuis un mois, il avait de la difficulté à avaler les aliments solides.

Quinze jours avant son entrée à l'hôpital, il avait craché un peu de sang. On constata, à ce moment, du tirage sous-sternal avec absence de matité au niveau du médiastin postérieur.

L'appareil laryngo-trachéal était immobilisé par une masse néoplasique dure et volumineuse, allant du sternum au troisième anneau de la trachée. La sonde œsophagienne rencontrait un obstacle au niveau de la tumeur et ne pouvait le franchir. Le larynx et le pharynx étaient sains.

La trachéotomie fut pratiquée par M. Lanelongue, immédiatement au-dessous du cricoïde. Elle n'offrit aucune difficulté et la canule, d'un calibre assez gros, introduite dans la trachée, fit immédiatement disparaître la gêne de la respiration.

Le matin du troisième jour, au milieu d'une quinte de toux, le malade rejeta brusquement par la canule, le nez et la bouche une grande quantité de sang et mourut.

A l'autopsie, on constata une dégénérescence des premiers anneaux de la trachée et une ulcération sur la paroi antéro-latérale droite de ce conduit, qui la faisait communiquer avec une petite ulcération similaire de la carotide primitive. A gauche, la jugulaire interne, représentée par un cordon dur et blanc, était entourée d'un caillot sanguin, en voie de transformation purulente.

Les coupes microscopiques, pratiquées par M. le Dr Hobbs, permirent de se rendre compte qu'on était en présence d'un épithélioma pavimenteux lobulé, à début œsophagien, et que l'ulcération trachéale était simplement secondaire à un envahissement de cet organe et de la carotide par le néoplasme. (*Archiv. clin. de Bordeaux*, n° 12, décembre 1896.)

Dr Brindel.

OREILLES

Le champ auditif dans l'espace. Contribution à la physiologie de l'organe de l'ouïe, par le Dr A. Luzzati.

L'auteur n'entend pas par là un phénomène physiologique analogue au champ visuel, bien qu'il se serve d'un procédé identique pour en obtenir la détermination.

Il emploie, à cet usage, une règle de $1^{m}50$ à 2 mètres de long, graduée, pivotant verticalement par son centre autour d'un axe horizontal. La règle porte une boîte mobile susceptible de se rapprocher ou de s'éloigner de l'axe et dans laquelle est placée une montre en mouvement.

L'individu en expérience est placé à la hauteur de l'axe et à une distance de 40 centimètres de cet axe, la tête appuyée contre un soutien vertical, les yeux bandés et l'oreille opposée bouchée.

La boîte glisse le long de la règle et on note sur les huit méridiens correspondant aux huit points cardinaux la distance de l'axe à laquelle le tic-tac est perçu.

De ces expériences, faites sur un assez grand nombre d'individus à oreille saine, l'auteur tire cette conclusion : qu'il n'existe pas de perception égale pour les mêmes méridiens; que, sur un même individu, les distances de perception pour les différents méridiens ne sont pas égales; qu'il existe enfin une échelle ascendante sur laquelle sont disposées les diverses distances de perception. Cette échelle est constituée par le type suivant : méridien postérieur, postéro-supérieur, supérieur, inféro-antérieur, antérieur, inféro-postérieur, antéro-supérieur.

Avec ces données, on construit un graphique qui est le champ auditif normal dont l'examen permet de reconnaître : que la distance de perception le long d'un méridien est en raison inverse de l'aire d'extension du pavillon et de sa distance du crâne dans le même méridien. Le champ auditif ne serait en somme qu'une sorte d'ombre du pavillon. (*Ann. des mal. de l'oreille,* n° 12, décembre 1896.) Dr Brindel.

De la pyhémie d'origine otitique *(Ueber die otitische Pyhämie)*, par le Dr Leutert, de Halle.

Malgré l'opinion de certains auteurs, Leutert croit que l'existence d'une pyhémie otitique, sans thrombose de sinus, n'est pas rigoureusement démontrée. Elle est, sinon invraisemblable, du moins tellement rare que sa valeur au point de vue diagnostique est nulle.

La variété des métastases, survenant dans les thromboses des sinus consécutives à des otorrhées aiguës ou chroniques, trouve son explication dans les différentes particularités des thrombus, selon que ceux-ci obturent complètement la lumière du vaisseau ou restent localisés seulement à la paroi.

La mise à nu du sinus doit être pratiquée dans tous les cas

d'empyème de l'apophyse mastoïde survenant après une otorrhée aiguë, si, le stade aigu une fois passé et malgré l'écoulement abondant de pus, la température se maintient à 39° ou au-dessus.

Le succès est assuré dans les cas récents. Si la fièvre ne tombe pas au bout de trois jours, ou qu'après une courte période apyrétique la température s'élève de nouveau, avec ou sans frissons, le sinus doit être ouvert sans retard.

Dans les cas aigus non récents, si la fièvre dure depuis quelque temps déjà, et surtout lorsqu'au cours d'une otorrhée chronique et sans affection manifeste de l'apophyse mastoïde, il s'établit un état fébrile qui se maintient pendant quelques jours, et que l'existence d'une méningite diffuse puisse être exclue, le sinus doit être ouvert dès la première intervention. (Exception : suppuration périsinusienne, exerçant une forte pression et qui peut quelquefois provoquer de la fièvre, quoique à un degré moindre que dans les cas de thrombose.)

Chez les petits enfants la fièvre a une valeur diagnostique moindre, mais la possibilité d'une thrombose de sinus ne doit jamais être oubliée.

La thrombose isolée du bulbe de la veine jugulaire survient le plus souvent d'une façon indirecte, grâce aux micro-organismes qui traversent la paroi du sinus malade et trouvent dans le bulbe des conditions favorables à la formation d'un thrombus et à son adhérence à la membrane interne.

La ponction exploratrice du sinus n'a de valeur que lorsqu'elle donne un résultat positif. (*Archiv f. Ohrenheilk.*, Band XLI, Hefte 3-4, 1896.)

Dr Jankelevitch.

Contribution à l'étude des tumeurs du nerf acoustique (*Beitrag zur Casuistik der acusticus Tumoren*), par le Dr W. Anton.

L'auteur communique deux observations de tumeurs primitives du nerf acoustique. Dans les deux cas il s'agissait de fibromes riches en cellules, ou fibro-sarcomes, ayant pris naissance dans les gaines nerveuses de l'acoustique, et en partie dans celles du facial : les tumeurs étaient, en effet, traversées par les branches nerveuses, et l'atrophie des deux nerfs était

considérable dans les deux cas. Chez l'un des malades il y avait atrophie de la portion périphérique de l'acoustique et du limaçon, ce qui ne peut s'expliquer que par la pression exercée par la tumeur : l'examen le plus minutieux de l'oreille ne fit découvrir rien qui pût être considéré comme cause de ce phénomène; le facial montrait les mêmes signes de dégénérescence. (*Archiv f. Ohrenheilk.*, Band XLI, Heft 2, 1896.)

Dr JANKELEVITCH.

NOUVELLES

~ XIIe Congrès international de médecine, Moscou, 19 (7) — 26 (14) août 1897.

SECTION XIIB. MALADIES DE LA GORGE ET DU NEZ.

Comité d'organisation :

Président : Stépanow E. M., agrégé, à Moscou; *secrétaire :* Biéliaeff A. F., docteur, à Moscou; *Membres du Comité :* Boëw G. N., docteur, à Moscou; Biéliaeff A. F., docteur, à Moscou; Werkhovsky B. W., agrégé, à Saint-Pétersbourg; Wolcowitch N. M., agrégé, à Kiev; Fronchtein M. A., docteur, à Moscou; Gaoudring A. E., docteur, à Moscou; Hering T. Ed., docteur, à Varsovie; Lomicovsky M. M., professeur, à Kharkov; Nikitine W. N., professeur, à Saint-Pétersbourg; Raukhfuss K. A., médecin en chef de l'hôpital des enfants malades du prince d'Oldenbourg, à Saint-Pétersbourg; Simanovsky N. P., professeur, à Saint-Pétersbourg; Sokolovsky A. J., docteur, à Varsovie; Skott N. J., docteur, à Moscou; Jakobsone A. W., docteur, à Saint-Pétersbourg.

Monsieur et très honoré Confrère,

Le Comité organisateur de la Section laryngo-rhinologique du XIIe Congrès international, à Moscou, a l'honneur de vous convier à prendre personnellement part aux travaux de ladite section.

Conformément au paragraphe 17 du règlement du Congrès, les séances de la section seront consacrées à l'audition et aux débats sur les rapports présentés par Messieurs les conférenciers, invités d'avance. Les sujets sont proposés par le Comité. Tout le reste du temps sera consacré aux conférences privées dont le choix du sujet est mis à la disposition personnelle de Messieurs les conférenciers.

Presque toutes les personnes, que le Comité a priées de se charger des conférences officielles, se sont gracieusement rendues à l'invitation du Comité, de sorte que l'exécution du programme officiel peut être considérée comme complètement garantie.

Le Comité se flatte que vous voudrez bien, très honoré Confrère, nous

communiquer les résultats de vos expériences et de vos observations sur les questions émises dans notre programme ainsi que sur d'autres questions, rentrant dans le domaine de notre spécialité.

LES RAPPORTS OFFICIELS, PROPOSÉS PAR LE COMITÉ SONT LES SUIVANTS :

1° *Sur les suppurations des cavités accessoires du nez (sinus maxillaire excepté) ; diagnostic et traitement.* (Dr E.-J. Moure, Bordeaux; Dr M. Hajek, Vienne.)

2° *Cancer du larynx; diagnostic et traitement.* (Prof. O. Chiari, Vienne; Dr G. Catti, Fiume.)

3° *Causes et traitement de l'extinction de voix chez les chanteurs.* (Prof. H. Krause, Berlin; Dr M. Lermoyez, Paris.)

4° *Progrès réalisés depuis le dernier Congrès international dans le traitement local de la tuberculose du larynx.* (Dr Ruault, Paris; Dr Helomen, New-York.)

5° *Laryngo-stroboscopie.* (Prof. Simanowsky, Saint-Pétersbourg.)

6° *X-rayons, appliqués à la rhino-laryngologie.* Dr I. Macintyre, Glasgow; Dr Mount-Bleyer, New-York.)

7° *Œsophagoscopie.* (Prof. V. Hacker, Innsbruck.)

8° *Photographie du larynx.* (Dr I. R. French, Brooklyn.)

En dehors de ces rapports, on se propose d'organiser une séance combinée de plusieurs sections à propos de la question, concernant la « sérothérapie de la diphtérie ».

Nous vous prions instamment de nous expédier, *vers le 1er juin,* au plus tard, le titre et le résumé explicite de vos communications, pour que nous puissions les imprimer à temps.

Agréez, Monsieur, les expressions de nos sentiments les plus distingués.

A. BIELIAEFF, Spiridonowka.

E. STÉPANOW, Spiridonowka, 12.

Association de la Presse médicale française.

COMITÉ FRANÇAIS DU XIIe CONGRÈS INTERNATIONAL DE MOSCOU (19-26 août 1897). Secrétariat général du Comité français, 14, boulevard Saint-Germain. — Les chemins de fer russes viennent d'accorder aux Membres du Congrès, régulièrement inscrits, le *voyage gratuit aller et retour,* de la frontière russe à Moscou.

Pour profiter de cet avantage exceptionnel, se faire inscrire au plus tôt au Secrétariat général du Comité français, 14, boulevard Saint-Germain, Paris.

Nous croyons devoir également aviser nos confrères que les demandes d'admission pour l'excursion au Caucase abondent et que l'on sera peut-être obligé de refuser l'inscription, les places dans le train spécial étant forcément très limitées.

Le Secrétaire général,
Marcel BAUDOUIN.

Bordeaux. — Imp. G. GOUNOUILHOU, rue Guiraude, 11.

8e ANNÉE. N° 18. 1er MAI 1897.

REVUE HEBDOMADAIRE
DE
LARYNGOLOGIE, D'OTOLOGIE
ET DE RHINOLOGIE

DE L'OUVERTURE LARGE DE LA CAISSE
ET DE SES ANNEXES

Par le Dr E. J. MOURE
Chargé du cours d'Otologie et de Laryngologie à la Faculté de médecine

I. — Généralités[1].

Jusqu'à ces dernières années, tout en considérant comme graves les suppurations chroniques de la caisse, on essayait de les guérir par des traitements locaux plus ou moins énergiques, tels que des injections détersives, suivies d'instillations antiseptiques et astringentes, auxquelles d'autres auteurs substituaient les pansements avec l'acide borique en poudre ou le tamponnement à la gaze iodoformée, salolée ou autre. Dans des cas plus rebelles, on pratiquait le curettage des différentes parties de la caisse et même l'ablation des osselets sains ou malades. Tous ces procédés comptent à leur actif bon nombre de guérisons, car il existe bien des otorrhées même anciennes, qu'il suffit de traiter convenablement par des moyens purement médicaux pour les voir rapidement guérir. Ce sont surtout les suppurations limitées à la caisse ou à ses dépendances immédiates, y compris le rebord osseux de la logette des osselets. Mais lorsque le processus inflammatoire a envahi le canal tympano-mastoïdien, et par son intermédiaire

1. Communication faite en partie à la Société de chirurgie de Paris, en mai 1896.

l'antre et l'apophyse tout entière, dans ces cas, le traitement local par le conduit reste insuffisant; il faut mettre le mal à découvert afin de pouvoir le supprimer. Il n'est pas douteux que ce sont les otorrhées rebelles, les suppurations venant de l'antre ou de ses annexes qui constituent la source des nombreux accidents que chaque année nous sommes appelés à constater (méningites, abcès du cerveau ou du cervelet, phlébite des sinus, paralysies faciales, etc.). Il suffit, chez ces malades, d'une poussée inflammatoire aiguë pour voir se développer des complications dont tous les chirurgiens connaissent la gravité. Parfois, on a la chance d'intervenir assez tôt, pendant l'évolution même des accidents, pour sauver le malade, mais il est certain que le résultat final est moins sûr dans ces cas que si l'on agit sur un sujet sain et en pleine résistance.

Durant ces dernières années, quelques praticiens ont opéré avec succès bon nombre d'abcès du cerveau d'origine otitique; on a même curetté et drainé bien des fois, surtout à l'étranger, le sinus latéral atteint de thrombose ou de phlébite; mais il n'en est pas moins vrai qu'il eût été préférable de prévenir ces accidents au lieu d'avoir à les traiter, car la mort a été trop souvent la conséquence, sinon de l'intervention, tout au moins de la marche du mal que l'on n'avait pu enrayer.

II. — Historique.

Depuis une discussion restée célèbre à la Société médicale de Berlin[1], à propos d'un malade présenté par Bergmann, on peut dire que l'otologie chirurgicale a fait un pas considérable. En effet, à la séance du 5 décembre 1888, M. Bergmann montra un malade ayant été atteint d'un abcès du cerveau d'origine otitique, qui guérit par l'opération. Ce chirurgien, après avoir rappelé les cas analogues publiés par Bar, de

1. Soc. méd. de Berlin (*Berlin. klin. Woch.*, n° 52, 24 décembre 1888).

Glascow, termine sa communication en condamnant la pratique des injections auriculaires dans l'otorrhée qui, dit-il, occasionnent souvent des infections à distance. A la séance suivante (18 décembre 1888), M. Hartmann[1], l'otologiste bien connu, reprenant l'assertion du chirurgien, affirma de son côté que les injections, universellement employées, comptaient à leur actif bon nombre de guérisons. Il est certain que Bergmann avait été un peu trop sévère pour un traitement détersif dont l'utilité est tout à fait incontestable, s'il est employé suivant les règles vulgaires de la chirurgie moderne aseptique.

Ce fut à la suite de cette discussion et dans cette même séance que M. Kuster, le premier, parla d'un procédé nouveau d'ouverture de la caisse, que la plupart des auteurs modernes ont à tort attribué à Stacke, qui n'a fait que le mettre en lumière et le vulgariser. Voici, en effet, quelle fut l'argumentation de M. Kuster, que nous croyons devoir rapporter *in extenso* ici, parce qu'elle constitue une époque dans la chirurgie de l'oreille :

« J'ai, dit M. Kuster, ouvert l'apophyse en tout 40 fois sur 39 patients, et parmi ces 39 patients, 6 sont morts, dont 4 d'abcès du cerveau. Ces cas proviennent d'une époque où l'on n'était pas encore habitué à opérer les abcès du cerveau d'aussi bonne heure qu'aujourd'hui. Deux autres patients sont morts de méningites qui étaient également en voie de développement au moment de l'opération. D'après mon expérience, je puis dire que, dans un grand nombre de cas, il serait désirable, dans les suppurations d'oreille opiniâtres qui résistent au traitement ordinaire, de procéder de bonne heure à l'ouverture de l'apophyse mastoïde, parce que, dans toute une série de cas, l'opération suffit par elle seule pour écarter la maladie. Il faut distinguer ici deux groupes d'affections, celles où le mal a son siège primitif dans l'apophyse et pénètre

1. Hartmann, *Berlin. klin. Woch.*, n° 3, 21 janvier 1889.

ensuite dans l'oreille moyenne et le conduit auditif externe, et celles dans lesquelles l'otite moyenne purulente a envahi l'apophyse mastoïde. Au premier groupe appartiennent, du moins en partie, tout d'abord les cholestéatomes. Sur mes 39 cas, il n'y en a pas moins de 7 où un cholestéatome était la cause d'une suppuration opiniâtre de l'oreille, et en pareils cas, en ouvrant l'apophyse, on supprime complètement le cholestéatome et on tamponne la plaie; la suppuration s'arrête généralement d'elle-même subitement. Le second groupe est constitué par les affections tuberculeuses de l'apophyse mastoïde, qui ne sont pas rares non plus et qui ont pour suite, au bout de plus ou moins de temps, une participation de l'oreille moyenne. On élimine si complètement le foyer caséeux qu'en général la dure-mère est mise à nu; on obtient la guérison dans la grande majorité des cas.

» Une troisième affection, qui se présenterait primitivement dans l'apophyse mastoïde, serait l'ostéomyélite infectieuse primitive; je n'ai, il est vrai, aucune expérience tout à fait certaine à ce sujet; je ne suis même pas certain, d'après la littérature, que des cas de ce genre aient été observés; mais comme il n'existe guère un os du squelette qui se montre à l'abri de cette affection, il est probable que des ostéomyélites primitives avec nécrose peuvent se produire aussi dans l'apophyse mastoïde.

» En ce qui concerne les autres groupes, dans les cas où la suppuration ou l'inflammation se propage de l'oreille moyenne à l'os, il ne faut pas attendre trop longtemps. Si, après des semaines, avec les méthodes de traitement employées aujourd'hui, on n'arrive pas au but, si notamment la suppuration ne perd pas complètement son caractère fétide, je crois qu'il est indiqué d'opérer ici aussi, et, dans ce cas, je procède d'une manière diverse.

» Le procédé opératoire varie suivant que la membrane du tympan et les osselets sont détruits en partie ou totalement. Dans le dernier cas, on n'a pas à tenir compte des conditions

de l'oreille elle-même, car elle est perdue. *En pareils cas, je résèque jusque dans l'oreille moyenne,* puis *j'introduis un drain par l'orifice externe, à travers le conduit auditif,* ou je tamponne la cavité purulente. De cette façon, l'accumulation du pus dans l'oreille moyenne est complètement empêchée et la guérison est d'ordinaire assez prompte. Mais lorsqu'il faut conserver la membrane du tympan et les osselets, on ne doit pas perforer aussi profondément l'oreille. *On se contentera de réséquer le conduit auditif ou plutôt d'enlever toute la paroi postérieure en dehors de la membrane du tympan, et on introduira le drain à cette place.* »

A la séance du 30 janvier 1889 de cette même Société médicale de Berlin, M. Bergmann[1] précisa les indications de l'opération dont il étendit encore les limites. Il est intéressant de lire sa deuxième communication *in extenso*, parce qu'elle contient la description à peu près complète d'une opération qui ne fut reprise que dix-huit mois plus tard par M. Stacke au Congrès de Berlin, ainsi que nous allons le dire un peu plus loin, en terminant la partie historique de cette intéressante question toute d'actualité.

« J'ai demandé la parole, dit M. Bergmann, pour dire que je suis complètement d'accord avec mon collègue Kuster sur toute la question et notamment en ce qui concerne sa conclusion. Si je reviens sur le sujet, c'est que j'ai moi-même plusieurs fois employé le procédé que M. Kuster a vanté pour le traitement de certaines suppurations opiniâtres de l'oreille, en dernier lieu chez le patient que j'ai eu l'honneur de présenter ici, le 6 décembre dernier, comme cas de guérison d'un abcès du cerveau. J'ai dit alors qu'après la réussite d'une opération de ce genre, il serait fâcheux de laisser au patient la vieille otorrhée qui avait été la cause de l'abcès. Pendant tout le temps du traitement de l'abcès du cerveau et le changement

1. BERGMANN, *Berlin. klin. Woch.*, n° 7, 18 février 1889.

de pansement, l'oreille a été irriguée de la manière habituelle.

» Après vous l'avoir présenté, j'ai ouvert son apophyse mastoïde et le conduit auditif externe. C'était un cas où l'ouïe était depuis longtemps perdue, du moins pour la transmission aérienne; il y a encore transmission par les os. J'ai fait précisément ici ce que M. Kuster vient de décrire, sauf que j'ai pénétré profondément dans la caisse. Vous voyez l'incision en arc; j'ai ensuite rabattu en avant le pavillon cartilagineux et mis à nu en arrière le conduit auditif osseux, puis réséqué de l'apophyse mastoïde à la paroi postérieure et une partie de la paroi supérieure, où il faut procéder avec précautions spéciales. J'ai laissé l'autre paroi. L'ouverture ainsi faite était si grande, que je pus facilement y introduire le doigt, et, comme la membrane du tympan était détruite et les osselets absents, la caisse fut raclée avec la curette coupante. Nous pûmes alors *suivre le passage de la suppuration dans l'apophyse mastoïde*. Ensuite, la cavité fut tamponnée avec de l'iodoforme, comme j'ai l'habitude de le faire à la suite de l'ouverture des abcès et du curettage de leurs parois; au bout de quelque temps, le tampon fut supprimé et la plaie guérit rapidement.

» Le nettoyage de l'oreille a été continué. Vous voyez maintenant, quand je retire le coton de l'oreille, que celle-ci est sèche; la suppuration s'est donc enfin arrêtée. Quelques gouttes de sang se sont encore montrées de temps à autre; c'est néanmoins une guérison rapide dans le court intervalle de temps qui s'est écoulé entre le 6 décembre, où j'ai opéré, et le 16 janvier. Le patient a quitté la Clinique et ne se trouve ici aujourd'hui que pour la démonstration. »

Les communications de Kuster et de Bergmann n'eurent pas à cette époque un grand retentissement, et on peut même dire qu'elles passèrent à peu près inaperçues jusqu'au moment où Stacke, reprenant la question au Congrès de Berlin, présenta un travail ayant pour titre : *Indications concernant*

l'ablation du marteau et de l'enclume[1]. Dans ce travail, M. Stacke, qui, en 1889, dans une discussion faisant suite à celles de Bergmann et de Kuster, déclarait que la résection de la partie postérieure du conduit n'était pas indispensable[2] s'il n'y avait pas de fistule, revient en partie sur cette opinion. En effet, après avoir passé en revue les indications de l'ablation du marteau et de l'enclume, il insiste sur les suppurations de la partie postéro-supérieure de la caisse (région attique, canal tympano-mastoïdien); il ajoute :

« S'il y a en même temps affection de l'antre mastoïdien ou si l'on constate des symptômes menaçants de rétention de pus, on ne peut certainement rien objecter à l'ouverture de l'apophyse mastoïde. Beaucoup de cas ont été guéris de cette manière, mais la durée de la guérison est toujours très longue, souvent de plusieurs années. » Mais si l'apophyse mastoïde est saine, l'orateur ne voit pas dans cette opération, faite uniquement pour créer une contre-ouverture, le « remède souverain » qu'on a dit, mais seulement un pis-aller; car une méthode qui laisse l'os malade dans la profondeur et dirige sur lui pendant des mois et des années des irrigations pour amener la guérison du tissu osseux malade, que peuvent amener le ciseau et la curette coupante, une telle méthode ne répond pas à nos connaissances chirurgicales actuelles. On ne connaît pas encore la proportion des suppurations carieuses de l'attique dans lesquelles l'apophyse mastoïde elle-même est saine. Le cas le *plus fréquent* est certainement celui où *l'antre mastoïdien est affecté en même temps,* sans excepter peut-être celui où il s'agit d'une formation cholestéatomateuse dans l'attique. Dans la plupart des cas, par conséquent, l'ouverture de l'apophyse mastoïde ne peut être évitée, et l'orateur est même d'avis que cette opération ne sera pas, encore de long-

1. STACKE, Congrès de Berlin, section d'Otologie, 5 août 1890 (*Internat. klin. Rundschau,* 21 décembre 1890).

2. STACKE, *Berlin. klin. Woch.*, n° 16, 22 avril 1889.

L'auteur disait à la fin de son article : « Il vaut mieux ne pas réséquer le conduit osseux s'il n'y a pas de fistule... »

temps, faite assez souvent; seulement il ne saurait se contenter de la simple ouverture de l'antre en vue d'irriguer l'oreille moyenne, comme début de traitement; mais dans tous les cas de suppuration opiniâtre de l'*attique*, il recommande d'une manière pressante, *en première ligne, la large ouverture de l'attique* et l'ablation radicale de tout le tissu osseux malade, ainsi que le dégagement complet de tout le canal de communication entre la caisse et l'antre mastoïdien. Souvent la carie est précisément localisée dans l'*aditus ad antrum*, comme l'orateur l'a souvent indiqué.

Il rejette l'ordre habituel des opérations : excision du marteau et de l'enclume; puis seulement après l'insuccès, ouverture de l'antre pour pratiquer les irrigations, et cela parce que le siège proprement dit de la carie dans l'attique et l'aditus reste toujours intact. M. Stacke attache, au contraire, la plus grande importance dans le traitement des suppurations de l'attique à l'ouverture de ce dernier, et il indique une nouvelle méthode opératoire qu'il a déjà appliquée dans neuf cas et qui permet d'ouvrir largement la région et, après excision du marteau et de l'enclume, de l'inspecter complètement, ce qui n'était pas possible avec les méthodes antérieures. Cette opération présente, en outre, l'avantage de permettre de reconnaître ou d'exclure l'affection simultanée de l'apophyse mastoïde. Ce diagnostic, qui ne pouvait être porté dans les cas les plus favorables que d'après le résultat, c'est-à-dire après des semaines, s'établit par le sondage de l'aditus et de l'antre, sondage très facile à travers l'attique largement ouvert. Si l'on n'y trouve rien de suspect, l'opération est terminée par le nettoyage de la loge des osselets; mais si l'on voit du pus dans le canal mastoïdien, des masses cholestéatomateuses ou une carie, l'antre est ouvert dans la même séance, puis on enlève avec le ciseau tout ce qui se trouve latéralement entre l'antre et la caisse. *La caisse, l'aditus et l'antre se trouvent ainsi largement ouverts, et on peut inspecter complètement tous les espaces de l'oreille moyenne.* Une blessure du facial

ou du canal semi-circulaire est impossible, si l'on utilise pour s'orienter la sonde introduite dans l'aditus et qu'on n'enlève que ce qui se trouve latéralement.

La méthode de Stacke a sur celles de Kuster et de Bergmann l'avantage d'éviter sûrement les lésions secondaires en procédant convenablement et de ne porter que peu ou pas d'atteinte à l'audition, car l'étrier reste en place. Il ne s'agit pas tant de pénétrer aussi profondément que possible dans le rocher que d'ouvrir tous les espaces accessoires sous la conduite de la sonde. La méthode est la suivante. Une incision sur la ligne d'insertion du pavillon sépare couche par couche les parties molles jusqu'à l'os. L'incision doit atteindre en haut en se recourbant horizontalement, la région temporale et aller en bas jusqu'à la pointe de l'apophyse mastoïde. Après avoir arrêté avec soin l'hémorragie, le périoste est repoussé à partir de l'incision vers le conduit auditif; le méat osseux est ainsi mis à nu, puis le périoste du méat est détaché aussi loin que possible; le cylindre périostique ainsi obtenu est coupé transversalement, aussi près que possible de la membrane du tympan; le revêtement membraneux ainsi séparé de ses attaches est retiré du méat osseux et amené en avant, avec le pavillon et les autres parties molles au delà du bord antérieur du méat osseux et maintenu par un crochet. Le conduit osseux apparaît alors comme sur le squelette, et au fond la membrane du tympan, entourée d'un anneau étroit du revêtement membraneux, se trouve rapprochée de l'œil de toute la longueur du méat cartilagineux. La membrane du tympan et le marteau sont facilement excisés, puis l'attique est ouvert par résection de sa paroi latérale; l'enclume est extraite et le rebord postérieur osseux de la membrane du tympan est également réséqué jusqu'à l'aditus; tout cela sous la lumière directe du jour. La lésion de l'étrier et du toit du tympan est empêchée par l'introduction d'un protecteur. L'attique étant ouvert de façon à permettre l'inspection libre de l'intérieur et notamment du toit du tympan, on enlève à fond, mais avec

précaution, toutes les parties atteintes de carie. S'il n'y a pas indication de l'ouverture simultanée de l'antre, l'opération se trouve ainsi terminée. Le méat est ramené dans sa position et fixé par un drain. La plaie cutanée en arrière de l'oreille est suturée et guérit par première intention. Le méat se recolle. L'orateur n'a jamais observé de sténose. Le traitement consécutif se fait par le conduit auditif, d'où l'on voit maintenant l'attique.

« Si, pendant l'opération, on constate l'affection simultanée de l'apophyse mastoïde, l'antre est ouvert par une large résection de la paroi postérieure du méat. Sa plaie est ensuite tamponnée, non suturée. Avec le revêtement membraneux du conduit auditif osseux, on forme un lambeau correspondant à la paroi postérieure réséquée, lambeau qui est renversé en arrière et appliqué sur le plancher de l'antre, pour obtenir par l'introduction d'épiderme sain une épidermisation plus rapide de la grande cavité osseuse et établir entre l'antre et le méat une fistule permanente épidermisée, en forme de lèvres, à travers laquelle on peut contrôler à chaque instant l'état de l'antre, même après la guérison de la suppuration. De l'avis de l'auteur, c'est seulement par cette large intervention chirurgicale que l'excision des osselets aura un avenir comme moyen de traitement des suppurations chroniques de l'oreille moyenne, qui ont pour cause exclusive ou principale la carie de l'attique, que les osselets soient ou non atteints eux-mêmes de carie. L'ouïe est à peine en jeu dans cette indication, car l'expérience montre qu'en général elle n'est pas diminuée par l'opération. »

III. — Rapports anatomiques.

On voit donc que Stacke, dans sa communication fort intéressante et qui a servi de point de départ à bon nombre de travaux et de recherches dans ce sens, conseillait non seulement la section du mur de la logette des osselets, mais la

communication large de cette loge avec l'antre mastoïdien. Les procédés qui ont suivi depuis cette époque, et qui ont successivement pris les noms de Schwartze (ouverture de l'antre d'abord), de Zaufal, de Kœrner, de Panse, etc., ne sont que des modifications de technique opératoire ou de réparation autoplastique de la plaie mastoïdienne ; mais il est bien certain que l'application et la généralisation du procédé appartiennent bien à M. Stacke, dont nous avons pour ce motif résumé longuement le travail.

Comme il était facile de le prévoir, l'idée de traiter par la chirurgie large, mais bien pesée, une région aussi dangereuse et aussi inaccessible par les moyens ordinaires, trouva bientôt de nombreux partisans qui, tous, rapportèrent des succès dus à cette méthode que bien des chirurgiens ont cherché à perfectionner, soit comme procédé opératoire, soit comme autoplastie immédiate, pour réparer le plus tôt possible la vaste brèche osseuse faite dans le rocher.

Toutefois, au point de vue opératoire, il est impossible d'établir des règles précises auxquelles on doive strictement se conformer. La région est tellement variable d'un sujet, ou même quelquefois d'un côté à l'autre, que l'on ne peut fixer que les grandes lignes de l'opération ; mais elles ont déjà une certaine importance. En effet, tous les auteurs qui ont écrit sur la question rappellent que le champ d'action est des plus circonscrits et que l'on agit entre plusieurs organes qu'il est toujours préférable d'épargner. Le but, ainsi que l'ont dit Kuster, Bergmann et Stacke les premiers, est de mettre toute la surface suppurante à découvert, de manière à pouvoir la curetter, la nettoyer tout à son aise et, partant, la guérir. Or les régions malades destinées à être opérées sont : la partie postéro-supérieure de la caisse (région attique), le canal tympano-mastoïdien, l'antre et ses annexes (cellules mastoïdiennes). Ces différentes cavités sont, on le sait, en rapport intime en haut avec le cerveau, en arrière avec le sinus latéral, en dedans et en haut avec le canal de Fallope conte-

nant le facial, et avec le canal semi-circulaire horizontal, qui occupent le fond de la plaie une fois que l'os de la surface est enlevé. Le cerveau, le facial et le canal circulaire ont des situations à peu près fixes, et l'on peut en préciser sinon le siège exact, tout au moins les limites approximatives, tandis qu'il n'en est plus de même pour le sinus latéral, ou pour l'antre mastoïdien.

Malgré ces différences anatomiques ou plutôt anatomo-pathologiques, il est important de se rappeler la disposition de la région afin de pouvoir établir ensuite des règles opératoires générales. On pourrait à ce point de vue établir une différence capitale entre les apophyses des enfants et celles des adultes. Dans le premier cas, en effet, les rapports sont à peu près constants et, par conséquent, les règles opératoires sont plus simples et plus faciles à préciser; c'est donc l'oreille de l'enfant qui servira de type à notre description. Nous l'empruntons en grande partie à M. Malherbe, qui l'a très nettement exposée dans son travail inaugural[1].

La caisse du tympan, accessible aux regards par le conduit dans sa partie moyenne, est, au contraire, cachée dans sa partie inférieure et dans sa partie postéro-supérieure, qui est plus ou moins visible, suivant la conformation de chaque sujet.

Le récessus inférieur est une sorte de gouttière naturelle située au-dessous et en avant du promontoire, où le pus peut stagner si l'on n'a pas le soin de pratiquer des irrigations abondantes et bien dirigées vers cette sorte de cavité. Mais cette gouttière n'est pas habituellement le siège des lésions suppurantes, circonstance due à la régularité relative de ses parois et surtout à sa large communication avec la caisse.

Il en est autrement pour la région postéro-supérieure, occupée par de nombreux organes, puisqu'elle sert de loge aux osselets (marteau, enclume et étrier). Cette cavité (loge des osselets ou attique) mesure en moyenne treize millimètres

1. Malherbe, *De l'évidement pétro-mastoïdien*, thèse de Paris, 1895, n° 246, p. 31 et suivantes.

de longueur, six millimètres de profondeur et six millimètres de hauteur. On peut lui considérer, dit Malherbe[1] :

« Une *paroi inférieure*, virtuelle, formée par le col du marteau, le corps de l'enclume, la courte branche de l'enclume, qui va se loger dans l'angle inférieur de l'aditus ad antrum, et une cloison membraneuse complète ou incomplète, qui s'insère en arrière à l'angle inférieur de l'aditus, en avant au ligament antérieur du marteau.

» Une *paroi supérieure*, ou tegmen tympani, en forme de dôme, constituée par l'union de la portion squameuse et de la portion pétreuse du temporal.

» Cette lame osseuse, d'épaisseur variable, sépare l'attique de la fosse cérébrale moyenne. Elle présente assez souvent des lacunes au niveau desquelles la muqueuse de la loge des osselets se trouve en contact direct avec la dure-mère.

» La *paroi antérieure*, virtuelle, n'est que le point d'union des parois interne et externe ; sa limite inférieure est le rebord osseux qui sépare le conduit du muscle du marteau et l'orifice tympanique de la trompe.

» La *paroi postérieure* est formée par l'orifice de l'aditus ad antrum (canal tympano-mastoïdien).

» La *paroi interne*, portion supérieure de la paroi interne de la caisse, présente à considérer d'arrière en avant des organes importants, tels la voussure du canal semi-circulaire externe, la saillie du canal facial ; enfin, tout à fait en avant, la gouttière du muscle du marteau.

» La *paroi externe*, qui forme précisément l'obstacle qui cache à la vue la cavité de l'attique, est constituée inférieurement par cette partie supérieure de la membrane du tympan qui porte le nom de membrane de Schrapnell ; plus haut, par une lamelle osseuse appartenant à la portion écailleuse du temporal et mesurant de quatre à six millimètres de hauteur.

» Cette cavité ainsi délimitée est remplie par de nombreux

1. MALHERBE, *Loc. cit.*, p. 32.

organes qui la cloisonnent d'avant en arrière et la divisent en deux parties : externe et interne. La cloison, en partie membraneuse, en partie osseuse, va de l'aditus à la lamelle osseuse qui sépare l'orifice tubaire du conduit du muscle du marteau. Cette cloison est formée d'arrière en avant par la courte branche de l'enclume, le corps de l'enclume, la tête et le col du marteau; la longue apophyse du marteau est complétée par des replis muqueux à peu près constants. La portion externe n'existe, pour ainsi dire, qu'à l'état virtuel, le corps de l'enclume étant presque accolé à la saillie du facial. »

Aditus et antre pétro-mastoïdien. — Sur la partie supérieure de la paroi postérieure, ou mastoïdienne, de la caisse, se voit un orifice qui se trouve placé sur le prolongement de la trompe d'Eustache, c'est l'orifice du conduit tympano-mastoïdien, encore désigné sous le nom d'*aditus ad antrum*; c'est le commencement du prolongement postérieur de la cavité épitympanique, qui forme un conduit très court, prismatique et triangulaire, dont la paroi supérieure est concave et rugueuse, la paroi externe plane et plus régulière, la paroi interne convexe et lisse. Cette dernière correspond au canal demi-circulaire externe. *(Fig. 1.)*

A ce canal succède une cavité presque constante, qui est l'*antre mastoïdien,* que Poirier désigne sous le nom d'*antre pétreux* et que généralement, dans la pratique, on appelle simplement l'*antre*.

Cette cavité existe déjà chez le nouveau-né avec des dimensions relativement plus considérables que celles qu'on voit chez l'adulte, et cependant le nouveau-né n'a point d'apophyse mastoïde. C'est une cavité développée entièrement dans la portion pétreuse du rocher. C'est encore chez lui qu'il est facile de se rendre compte que l'aditus ad antrum et l'antre pétro-mastoïdien prolongent en arrière la cavité sus-tympanique avec laquelle ils se confondent, car ici encore la communication se fait par un canal très large.

Chez l'adulte, l'antre est moins nettement limité que chez

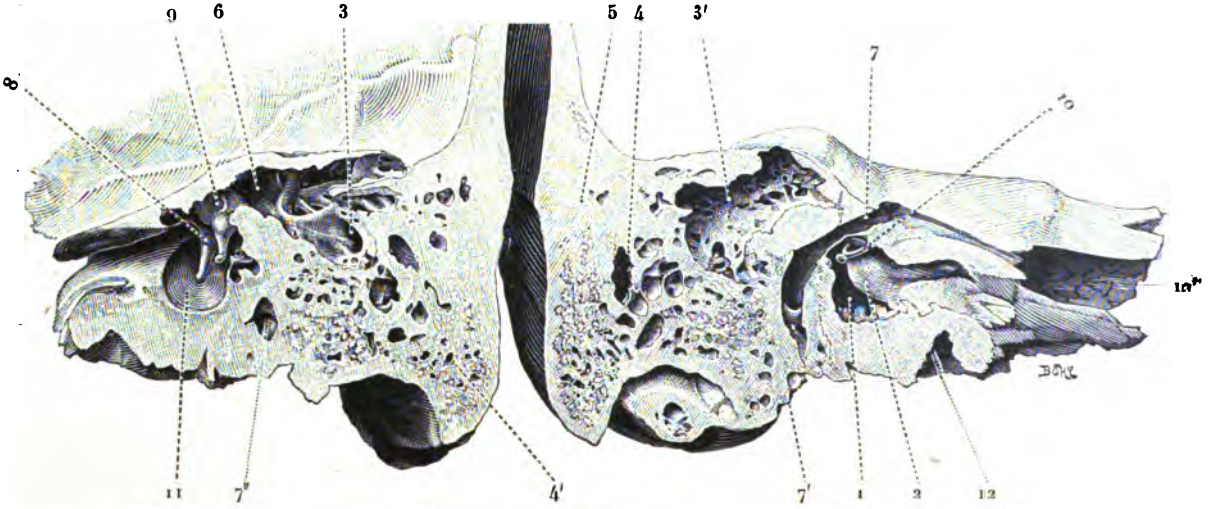

FIG. 1.

Coupe suivant l'axe du rocher, en passant par la caisse, à l'apophyse mastoïde, l'antre, etc.

1 Partie inférieure de la caisse; — 2 Promontoire; — 3 Antre mastoïdien divisé en deux, l'autre partie se trouve en 3'; — 4 et 4' Apophyse mastoïde, portion celluleuse; — 5 Partie éburnée; — 6 Canal tympano-mastoïdien à son entrée dans l'antre; — 7 et 7" Canal de Falloppe avec sortie du facial en 7' au niveau du trou stylo-mastoïdien; — 8 Marteau; — 9 Enclume; — 10 Etrier; — 11 Membrane tympanique vue du côté de la caisse; — 12 et 12' Canal carotidien.

l'enfant; à mesure que se développent les diverses parties du temporal, des cavités se creusent dans leur épaisseur, formant des cellules plus ou moins grandes, et plus ou moins nombreuses qui viennent s'ouvrir dans l'antre. On peut cependant considérer à ce dernier une paroi supérieure, souvent très mince et formée par la portion du rocher qui n'est que le prolongement du toit de la caisse, ou tegmen tympani.

Lorsque sa cavité est très développée et haut située, elle soulève la paroi supérieure et forme une saillie qui apparaît sur la face supérieure du rocher, immédiatement en dehors de la saillie formée par le canal demi-circulaire supérieur. Parfois, cette paroi est perforée et, dans les cas de ce genre, l'extension d'une suppuration de l'antre aux méninges paraît fatale.

La paroi interne, inégale, creusée de petites cellules, répond à la face postérieure du rocher et à la portion descendante du sinus latéral.

La paroi externe, épaisse et compacte, chez l'adulte, est formée par cette partie de l'*écaille*, qui constitue le tiers antérieur de l'apophyse mastoïde; elle acquiert parfois deux centimètres environ d'épaisseur; elle est surtout creusée de cellules au travers desquelles on peut arriver jusqu'à l'antre.

Chez l'enfant, au contraire, c'est une lamelle écailleuse, très tendre. L'épaisseur de cette paroi varie non seulement avec l'âge, mais encore avec les divers états pathologiques de cette région, ainsi que nous l'avons démontré dans un autre travail[1].

Les *cellules mastoïdiennes*, qui sont les plus développées, présentent des types très divers. Tantôt elles sont grandes et s'étendent dans toute la mastoïde réduite à une coque osseuse qui peut même être résorbée, les cellules s'ouvrant sous le périoste. Tantôt elles existent à peine, la mastoïde étant tout entière formée par un diploé dense.

1. *Des anomalies de la région mastoïdienne* (Soc. franç. d'otol., 1896).

Entre ces deux extrêmes, on trouve des états intermédiaires, dans lesquels des cellules plus ou moins grandes prolongent, jusqu'à la moitié ou jusqu'au deux tiers de l'apophyse, la cavité centrale de l'antre. De là des types divers d'apophyses, que l'on a désignées sous le nom de *pneumatiques*, *diploïques*, *scléreuses* et *mixtes*. Je considère que, chez l'adulte *à l'état pathologique chronique ancien*, le type mixte est le plus rare, l'apophyse tendant soit à s'éburner, soit au contraire à se creuser d'une cavité plus ou moins vaste, suivant son contenu (cholestéatomes, fongosités, etc.).

Rapports de l'apophyse mastoïde. — Les rapports de la région mastoïdienne sont de la plus grande importance. Comme il est facile de le voir sur des coupes horizontales, à deux millimètres environ en arrière de la paroi postéro-supérieure de la caisse, se trouve le nerf facial dans son canal osseux, immédiatement au-dessus de la fenêtre ovale, situé à environ quinze millimètres de la surface de l'os; toutefois, une coupe horizontale passant par le bord supérieur du conduit auditif ne touche pas ce nerf, car à ce niveau il est situé profondément et son trajet se traduit sous forme d'un relief osseux, l'aqueduc de Fallope, occupant la paroi interne et postérieure de la caisse. Sur une coupe passant par le milieu du conduit auditif osseux, on le voit se mettre en rapport avec la paroi postérieure de ce canal, comme il est aisé de le constater par une série de coupes de plus en plus inférieures.

Il ressort de ce rapport important qu'on doit éviter la partie antérieure de l'apophyse mastoïde qui répond au bord postérieur du conduit *dans son tiers inférieur*. A ce niveau, en effet, le nerf facial devient plus superficiel et court le risque d'être lésé. Dans la moitié supérieure, au contraire, il est en rapport avec la paroi postérieure de l'aditus.

Le *canal demi-circulaire externe*, horizontal, parallèle et sous-jacent au nerf facial, fait aussi une saillie très marquée dans le canal tympano-mastoïdien et doit être respecté pendant les interventions sur cette région.

Le *sinus latéral* est de tous les organes en rapport avec l'apophyse celui dont la situation est le plus variable, comme éloignement de la paroi postérieure du conduit et comme profondeur dans le tissu osseux. Tantôt placé au-dessous de la couche corticale, il est d'autres fois recouvert par une couche d'os éburné mesurant d'un centimètre et demi à même deux centimètres d'épaisseur. C'est en vain que l'on a cherché (Garnault)[1] à établir son siège d'après la forme du crâne, on n'a encore rien trouvé de précis; c'est déjà beaucoup, à mon sens, de connaître cette inconstance anatomique, qui doit fixer une manière d'opérer.

MM. Lubet-Barbon et Broca[2], qui ont publié sur le traitement opératoire des suppurations mastoïdiennes un ouvrage important, s'expriment ainsi à ce sujet :

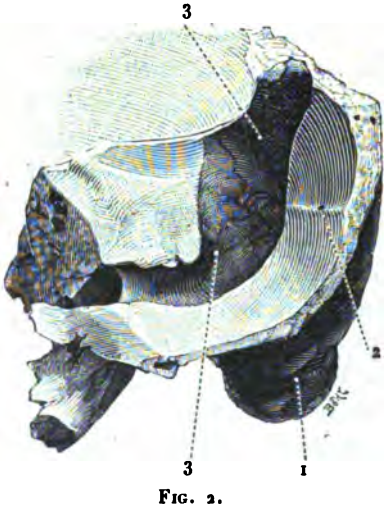

Fig. 2.

« Les travaux des anatomistes, dont nous avons plusieurs fois cité les noms, ont démontré que, pour résumer la topographie en une formule générale, la gouttière du sinus latéral est creusée sur la face intérieure de la moitié postérieure de l'apophyse. Pour préciser davantage, nous dirons qu'en règle générale il n'y a pas de danger d'ouvrir le sinus si l'on se tient entre quinze et dix-huit millimètres en arrière du conduit. *(Fig. 2.)*

» Mais ce rapport n'est pas d'une fixité absolue. Deux fois

1. Garnault, *Peut-on tirer de la forme du crâne des conclusions sur les dispositions anatomiques rendant plus ou moins dangereuses les opérations sur le rocher?* Paris, 1896.

2. Lubet-Barbon et Broca, *Des suppurations de l'apophyse mastoïde.* Paris, 1895.

sur dix, d'après Hartmann, le sinus est bien plus en avant, si bien que, dit Ricard, « la trépanation l'atteindrait presque » sûrement. » Sur une seule pièce, dans une apophyse mince et scléreuse, comme le dit Hartmann, Ricard a constaté cette disposition, mais il y avait encore douze millimètres entre la paroi postérieure du conduit et la gouttière du sinus.

» L'épaisseur comprise entre la face externe de l'apophyse et le sinus est, en effet, fort variable; c'est en haut surtout qu'elle est faible, jusqu'à ne pas dépasser trois ou quatre millimètres (Ricard); tandis qu'en bas, vu l'obliquité considérable du sinus, elle acquiert jusqu'à deux ou trois centimètres,

» De là, la formule donnée avec raison par Ricard : « La » moitié postérieure de l'apophyse mastoïde est dangereuse à » cause de son voisinage avec le sinus latéral, mais le danger » diminue au fur et à mesure qu'on s'éloigne de la base pour » se rapprocher du sommet de l'apophyse. »

Cette règle est vraie, en général, mais elle offre bien des exceptions. C'est ainsi que ma statistique est loin de s'accorder avec celle de Hartmann, puisque sur un assez grand nombre d'ouvertures de l'apophyse pratiquées dans ces dernières années, j'ai trouvé plusieurs fois le sinus au point d'élection pour l'ouverture de l'antre, et souvent il n'était séparé de la paroi postérieure du conduit que par une épaisseur d'os ayant à peine deux millimètres; de telle sorte que cette portion du conduit formait en quelque sorte un simple mur mitoyen entre l'oreille et le sinus. L'observation d'un de ces malades est encore intéressante par l'existence d'une déhiscence osseuse au niveau du toit de l'antre, qui était situé immédiatement en arrière du sinus, et les faits suivants, recueillis et rédigés par mon aide de clinique, le Dr Brindel, sont assez intéressants à cet égard et méritent, je crois, d'être rapportés.

Observation I. — *Otite moyenne suppurée datant de dix ans chez un enfant de douze ans. — Curettage de la caisse. — Ouver-*

ture large de l'apophyse et de l'attique. — Mise à nu du sinus latéral. — Guérison en trois mois.

Le jeune X..., douze ans, de Malaga, vient faire soigner par M. Moure une otorrhée droite datant de dix ans. En vain, les soins médicaux et chirurgicaux simples (lavages de toutes sortes, curettage de la caisse, ablation des osselets) ont-ils été employés pour combattre l'écoulement. Si l'on reste deux ou trois jours sans pratiquer d'irrigations, il sort de la caisse des matières épaisses, analogues au cholestéatome et, derrière elles, quelques gouttes de pus.

MM. Luc et Lubet-Barbon, consultés par le malade, ont, comme M. Moure, conclu à une intervention par voie externe.

Le 10 juillet 1895. — Premier temps habituel; décollement du pavillon et du conduit.

On va à la recherche de l'antre au lieu d'élection; à trois ou quatre millimètres de profondeur, *on découvre le sinus latéral,* qui s'avance vers la partie postérieure du conduit. Vu l'impossibilité d'aborder l'antre par cette voie, M. Moure fait sauter la partie postéro-supérieure du conduit, arrive ainsi dans la caisse et, au moyen d'un stylet recourbé, pénètre dans le canal tympano-mastoïdien qui conduit dans un *antre très petit, très profond, situé à la partie supérieure et postérieure du conduit.* Un petit séquestre est découvert dans le mur de la logette. Après mise à nu de l'antre, celui-ci et la caisse sont curettés avec soin des fongosités nombreuses qu'ils renfermaient. Ablation de la partie postérieure du conduit cartilagineux.

Le 12. — Pansement fait; pas de suppuration. Pas de fièvre.

Le 20. — Pansement laissé quarante-huit heures. *Soir,* fièvre 38°8. Fourmillements dans le côté droit de la tête et dans le bras gauche. Pansement refait.

Le 21. — Plus de fièvre ni de douleur.

Les jours suivants. — Bien. Dans la caisse, quelques pellicules blanchâtres.

Le 15 septembre. — Guérison totale, sauf petit trajet fistuleux dans le conduit cartilagineux, entre l'incision postérieure et le conduit. Curettage de ce trajet.

Le 20 octobre. — Guérison complète cette fois.

Obs. II. — *Otorrhée datant de cinq ans avec recrudescences aiguës — Ouverture large de l'antre et de la caisse. — Mise à nu du sinus latéral dans une étendue d'un centimètre. — Situation de l'antre en arrière du sinus. — Réunion immédiate en arrière. — Guérison.*

M. Maurice J..., dix-huit ans, soigné pour une otorrhée gauche

depuis cinq ans par le Dr Moure. Alternatives d'améliorations et de poussées aiguës. Petit orifice à la partie antéro-supérieure du tympan (grosseur d'une tête d'épingle), par lequel il a été fait des lavages avec une sonde coudée spéciale (modification de la canule de Hartmann). Chaque fois, il revenait des matières caséeuses, grumeleuses et fétides. Indocilité du patient. Éclairage de l'apophyse également bon des deux côtés; *vibrations du diapason égales et transmises sur l'une et l'autre apophyse.* L'opération radicale souvent proposée est enfin acceptée.

Le 18 mars 1896. — Dénudation de l'apophyse et décollement du conduit. Essai d'ouverture de l'antre au lieu d'élection, en empiétant un peu sur le spina. Après cinq ou six millimètres, cavité, que l'on agrandit avec précautions, en se servant du protecteur de Stacke.

On croit voir des fongosités remplissant cette cavité. Un curettage léger avec une grosse curette ne ramène rien (un seul coup seulement). On reconnaît alors qu'on a découvert le sinus latéral dans une étendue d'un centimètre et demi environ; ce dernier a une paroi épaisse et *un peu granuleuse;* on le protège avec de la gaze iodoformée, on fait sauter la partie postéro-supérieure du conduit jusqu'à la caisse. On arrive par celle-ci et, petit à petit, dans un antre minuscule rempli de fongosités, comme la caisse d'ailleurs, et caché en grande partie par un mur de millimètre et demi d'épaisseur qui servait de limite également au sinus latéral. Déhiscence du toit de l'antre. En d'autres termes, une mince cloison osseuse repoussée par le sinus, au-devant de l'antre, séparait l'un de l'autre ces deux organes. Ablation du marteau et de l'enclume et de la partie postérieure du conduit membraneux. Réunion immédiate en arrière.

Soir. — Bien. Dans la nuit du lendemain au surlendemain, le malade, en rêvant, enlève son pansement et reste ainsi pendant cinq à six heures sans pansement.

Le surlendemain, *20 mars,* il reçoit de nombreuses visites et parle toute la journée. Le soir, léger ictère. Température : 39°.

Les 21 et 22. — Fièvre et constipation. Aucune douleur de tête. Plaie en excellent état.

Le 22. — Purgation. Température : matin, 38°; soir, 37°2.

Le 23, soir. — Nouvelle poussée fébrile.

Le 24. — Purgation nouvelle.

Premier pansement. Réunion parfaite en arrière.

Pas de pus. La cavité formée par la caisse remonte très haut, et il semble que le crâne soit à nu à ce niveau, car il existe une

véritable perte de substance osseuse à travers laquelle un stylet poussé avec précaution pénètre dans le crâne.

Va bien, est tout à fait guéri aujourd'hui.

Obs. III. — *Otorrhée datant de onze ans. — Fétidité du pus. — Lavage de la caisse. — Insuccès. — Ouverture large de l'antre et de l'oreille moyenne. — Découverte du sinus latéral. — Réunion immédiate en arrière.*

Le jeune X..., dix-huit ans, avec otorrhée datant de onze ans, c'est-à-dire ayant débuté à l'âge de sept ans. Pus très fétide. Lavages soigneux pendant trois semaines dans la caisse. Rien à l'apophyse. Ne souffre pas. Les vibrations du diapason vertex sont moins bien transmises du côté gauche, autrement dit du côté malade. L'apophyse de ce côté ne s'éclaire pas du tout. L'antre s'éclaire parfaitement.

Le 21 mars 1896. — Décollement du pavillon et du conduit; dénudation de l'apophyse. Au lieu d'élection, essai de recherche de l'antre. A un demi-centimètre de profondeur, on met à nu une cavité qui n'est autre que celle du sinus latéral qu'un bon éclairage permet de reconnaître rapidement. M. Moure abat la partie postéro-supérieure du conduit jusqu'à la caisse. Avec un stylet, il va à la recherche du canal tympano-mastoïdien; l'*antre*, très petit, est situé près du conduit, à la partie postéro-supérieure de ce canal. Une cloison assez épaisse le sépare du sinus. Il est rempli, ainsi que l'attique, de fongosités et de matières caséeuses. Curettage. Ablation de la partie postérieure du conduit membraneux. Suture immédiate en arrière.

Les jours suivants. — Pas de fièvre.

Le 28. — On enlève les points de suture. Pas de suppuration. Pansement.

Le 30. — Infiltration eczémateuse du pavillon et du tissu voisin. Pas de pus à l'intérieur. Pansements deux fois par semaine, au salol et à l'acide borique. L'airol, employé la première fois, a augmenté l'infiltration.

Depuis, le malade est complètement guéri.

De telle sorte que, chez ces différents malades, en allant de dehors en dedans, on trouvait la corticale épaisse de cinq à six millimètres au plus, *le sinus* et, *au-dessous* de *celui-ci*, l'antre mastoïdien. C'est une disposition rare, j'en conviens; mais il est certain qu'en trépanant sans précaution, on eût largement ouvert le sinus dont il eût été ensuite bien difficile

d'éviter l'infection à cause de la situation de la grande cellule mastoïdienne, qui était elle-même infectée depuis longtemps, et qu'il eût été peut-être difficile de bien curetter une fois le sinus ouvert.

Comme une opération sagement conduite doit autant que possible éviter la lésion des différents organes que nous venons de citer, l'opérateur doit exactement connaître la région sur laquelle il intervient et ses rapports anatomiques habituels. Je ne crois pas que les statistiques, basées sur des coupes plus ou moins nombreuses d'*apophyses mastoïdes saines*, puissent donner une idée exacte de ces cavités à l'état pathologique. Il suffit, en effet, de lire la statistique exposée par le Dr Malherbe[1] dans son travail inaugural portant sur 60 évidements pétro-mastoïdiens *faits sur le cadavre* (dont 40 chez l'adulte et 20 chez l'enfant). Sur ce nombre, l'auteur trouva 49 fois l'antre normal (dont 20 fois chez les 20 enfants); chez les autres sujets, ou bien cette cavité était portée très en avant ou elle n'existait pas (1 fois). *Or, il n'est pas douteux que chez l'adulte la suppuration chronique et ancienne de la région modifie profondément ses rapports anatomiques ;* aussi ne faut-il pas s'étonner de constater que sur nos 34 premières opérations[2], dont 18 avaient subi une simple ouverture de l'antre et des cellules mastoïdiennes et 16 la résection de la paroi postéro-supérieure du conduit et l'ouverture large de la caisse, du canal tympano-mastoïdien et de l'antre, nous soyons arrivé à des résultats sensiblement différents de ceux de M. Malherbe. En effet, dans le tiers des cas, l'antre n'occupait pas sa position normale et était même réduit souvent à des dimensions extrêmement minimes.

Il n'est pas douteux que dans ces cas le processus sclérosant de l'apophyse arrivait peu à peu à supprimer la cavité

1. Malherbe, *De l'évidement pétro-mastoïdien dans le traitement des suppurations de l'oreille*, thèse de Paris, 1895, n° 246.

2. Mon travail de mai 1896 portait, en effet, sur 34 opérés. Aujourd'hui, le nombre s'élève à 59, dont 30 pour évidement complet, et les rapports indiqués ici n'ont pas été modifiés.

suppurante et, par conséquent, à guérir l'otorrhée. C'est certainement, à mon sens, un des modes de guérison spontanée, rare il est vrai, mais possible, de quelques vieilles otorrhées, que l'on voit disparaître après avoir duré pendant un nombre d'années variable. Il n'est malheureusement pas possible de savoir dans quel cas le processus pathologique marche vers cette terminaison favorable, qui est, du reste, beaucoup plus exceptionnelle que la marche contraire, c'est à dire l'apparition de l'une des complications graves qui ont fait dire autrefois au Dr Trœlsch : « En présence d'une otorrhée, on ne peut jamais dire quand ni comment elle finira. »

La chirurgie moderne va donc au-devant du mal; en supprimant la suppuration, elle met le malade à l'abri des accidents toujours possibles en pareils cas. *(A suivre.)*

SOCIÉTÉ DE CHIRURGIE RUSSE DE PIROGOV

Séance du 23 octobre 1896.

Vouff. — **Un cas d'abcès cérébelleux consécutif à une otite moyenne suppurée** *(Sloutchaï nariva v mozjetchké poslé gnoïnaho vospalenia sredniaho oucha).*

L. T..., vingt-neuf ans, peintre en bâtiments. Douleurs dans l'oreille droite depuis sept ans; écoulement purulent et surdité depuis deux ans. Jusque-là le malade s'était porté très bien. Le 9 juin 1896, aggravation subite sans cause apparente. Le 17, le patient entra à l'hôpital Abouchowsky, se plaignant d'un malaise général, de la fièvre, de céphalées et de douleurs dans l'oreille droite. Dans le conduit auditif externe de cette dernière on trouva un gros polype granuleux avec un écoulement purulent épais et fétide. Pas de modifications du côté de l'apophyse mastoïde; mais en bas et en avant de celle-ci, au-dessus du bord antérieur du sterno-cléido-mastoïdien, existait une zone douloureuse qui devenait très sensible à la pression. Rien de particulier du côté des organes internes. Constipation; température, 38°. Le 21 juin, température, 38°5;

aggravation manifeste; abattement, vertiges et nausées; pouls, 58. Vu la douleur au-dessus de la portion supérieure de la veine jugulaire interne, on soupçonna une thrombose du sinus latéral. Trépanation de l'apophyse mastoïde. Cette dernière était fortement éburnée et l'antre complètement vide: au fond, tout près du sinus, existaient quelques foyers de granulations ramollies, mais point de pus. Le sinus latéral était découvert sur une étendue de 2 centimètres et demi, au niveau du coude du sillon transverse; dans sa portion supérieure existait une thrombose, tandis que dans l'inférieure on sentait des battements très nets. Entre la première et l'os on trouva des granulations de mauvais aspect et quelques gouttes de pus épais et fétide. Le lendemain, amélioration considérable; la température descendit à la normale; pouls, 76. Le troisième jour 23/IV, nouvel abattement, torpeur, raideur des muscles de la nuque; la température restait normale; pouls, 72. La douleur de la partie supérieure de la veine jugulaire interne disparut. A l'examen des parois du sinus latéral, la sonde est facilement insinuée en un point, entre le sinus et la paroi osseuse adjacente, et donne issue à 3^{cc}5 de liquide séreux et trouble et ensuite à quelques gouttes de liquide céphalique normal. Après une amélioration de courte durée, une nouvelle aggravation, allant toujours croissant, survint dans l'état général du malade : somnolence, céphalées, nausées; pouls, 58. L'examen du fond de l'œil ne révéla rien de particulier. 27/IV. État inconscient, délire, agitation; pouls, 56, avec intermittences; température normale; pupilles également dilatées des deux côtés, réagissent mal à la lumière; pas de paralysie, ni de troubles de la sensibilité; raideur des muscles des extrémités et de la nuque; incontinence d'urine et de matières fécales. Résection exploratrice partielle de la voûte cranienne d'après la méthode de Bergmann; on enleva 2^{cm}5 sur 2 centimètres de l'écaille du temporal. La dure-mère présentait un aspect normal, mais pas de battements.

Le tegmen tympani n'offrait pas non plus de modifications. Après avoir agrandi le champ opératoire en arrière et en bas, on mit en évidence tout le sinus latéral; mais, en dehors d'un épaississement de l'os, on ne trouva rien de particulier. C'est

alors qu'on pratiqua une ponction exploratrice au même point d'où, il y a quelques jours, on avait retiré à l'aide d'une sonde une petite quantité de liquide trouble et séreux.

La ponction, faite à 3 centimètres de profondeur, donna d'abord issue à du liquide analogue et ensuite à du pus épais et fétide venant d'une profondeur de 4 centimètres. Après avoir suturé les parties molles de l'ouverture de l'écaille et tamponné le reste de la plaie, l'auteur mit à nu la ligne demi-courbe extérieure de l'occipital et pratiqua immédiatement au-dessous de cette dernière une ouverture large de 2 centimètres.

Ici aussi la dure-mère de même que le cervelet étaient normaux. Une ponction exploratrice, faite en bas et en avant à une profondeur de 3 centimètres, amena de nouveau une certaine quantité de pus. Le foyer purulent fut ouvert dans une direction transversale par un bistouri petit et étroit introduit sur l'aiguille de la seringue. Drain et pansement antiseptique. Après l'ouverture de l'abcès, le nombre des pulsations s'éleva à 84. Le lendemain, le malade avait toute sa connaissance. La raideur musculaire de la nuque et des extrémités avait disparu; pupilles normales. Au cours de la marche ultérieure et chaque fois que le drain s'obstrua, survinrent à trois reprises différentes les mêmes phénomènes qui, d'ailleurs, disparurent immédiatement après le changement du pansement. Dès le treizième jour, le pus devint moins abondant, moins épais et perdit son odeur fétide.

Quinze jours plus tard la cavité du foyer commença à se remplir de granulations. La plaie guérit par première intention. Le malade quitta le lit un mois après l'opération; rien de particulier dans sa démarche. L'inflammation de l'oreille moyenne n'a pas complètement disparu, mais s'est considérablement améliorée. (Présentation du malade.)

Dans la partie historique dont il fait précéder l'exposé de son propre cas, l'auteur rappelle que les otites moyennes suppurées chroniques occasionnent des complications intracraniennes neuf fois plus souvent que les aiguës; que cette affection est à peu près deux fois plus fréquente chez les hommes que chez les femmes; que presque 60 % des cas survient à l'âge de dix à vingt ans, époque où l'affection

frappe le plus souvent; que les abcès cérébraux d'origine otitique sont trois fois plus fréquents que les abcès cérébelleux; que, en dehors de l'abcès, il existe ordinairement d'autres complications intra-craniennes dont la thrombose du sinus transverse est (dans les abcès du cervelet) la plus fréquente; que l'abcès du cerveau se développe presque toujours dans le voisinage immédiat de la région où le pus de l'oreille se fraie un passage dans la cavité cranienne, à travers l'os (Toynbee, Körner), et que la suppuration se propage le plus souvent à travers l'os et plus rarement par les veines et les vaisseaux lymphatiques.

Dans les abcès du cervelet on n'observe aucun symptôme caractéristique au cours des accès qui, d'après Bergmann, doivent être l'expression des phénomènes généraux du côté du cerveau et du foyer lésé; le diagnostic devient ainsi très difficile et souvent il ne peut être fait que par exclusion. La rigidité des muscles de la nuque et, parfois, de certains autres plus éloignés (rigidité expliquée par Mac Ewen, par une compression sur le point d'entre-croisement des pyramides, ordinairement peu marquée, lente à se développer et ne ressemblant en rien à celle qu'on observe dans la méningite), pourrait avoir une certaine importance, mais ce symptôme existe dans la thrombose seule du sinus transverse. Le diagnostic différentiel doit être fait d'avec la méningite, la thrombose du sinus transverse et l'abcès du cerveau.

En ce qui concerne le traitement, la première place doit être réservée à l'intervention chirurgicale, la soi-disant craniotomie exploratrice de Bergmann, avec recherche systématique du foyer purulent dans les fosses cérébrales moyenne et postérieure. La ponction exploratrice du cerveau a été reconnue comme un procédé parfaitement sûr. Dans la littérature scientifique, il a été déjà publié 16 cas d'opération pour abcès cérébelleux, dont 9 malades avaient été guéris.

Le cas de l'auteur est le dix-septième.

M. Girmounsky n'est pas d'avis que les abcès du cerveau d'origine otitique se forment *per continuitatem;* bien au contraire, dans la plupart des cas, ils sont éloignés du foyer purulent du temporal, et l'inflammation se propage par les fentes du tissu conjonctif

entourant les anastomoses des vaisseaux sanguins et lymphatiques des cavités tympanique et cranienne (Politzer et Körner).

M. Volovsky fait observer que l'apparition de l'indican dans les urines, dans une proportion qui souvent oscille d'un jour à l'autre, mais ne dépassant pas la normale, peut servir de base pour diagnostiquer le foyer quelque part qu'il se trouve.

M. Tilé confirme, par l'exemple suivant, l'impossibilité, dans certains cas, non seulement de diagnostiquer le siège de l'abcès, mais encore de différencier celui-ci d'une inflammation des méninges. Trépanation de l'apophyse mastoïde gauche pour nécrose consécutive à une otite moyenne suppurée. L'effet heureux de l'opération s'est maintenu pendant une huitaine de jours; puis, tous les soirs, élévations peu considérables de la température; à la fin de la troisième semaine, perte subite de la parole avec paralysie du bras droit, avec cela intelligence du malade parfaitement conservée. On soupçonna un abcès dans la partie postérieure.

Trépanation avec large mise à nu de la substance cérébrale. Dure-mère normale. Deux ponctions exploratrices, mais pas de pus. La pie-mère et les anfractuosités visibles du cerveau n'offraient aucune altération.

Le soir, convulsions des muscles de la face avec strabisme; le matin, respiration stertoreuse avec contractions convulsives des muscles de la nuque, et, quelques heures après, mort.

A l'autopsie, on trouva une inflammation des enveloppes à la base du cerveau, mais sans foyer purulent ou toute autre altération pathologique des anfractuosités frontales.

Trivas.

REVUE GÉNÉRALE ET ANALYSES

NEZ ET PHARYNX NASAL

Du traitement de l'ozène par l'électrolyse *(Die Heilung der Ozaena mittelst Electrolyse)*, par le Dr Rethi, de Vienne.

L'auteur a soumis jusqu'ici au traitement par l'électrolyse 8 malades atteints d'ozène. Ces malades peuvent être divisés en deux catégories: 1° cas anciens, invétérés, à modification tellement profondes que le retour à l'état normal pouvait être considéré comme impossible; 2° cas relativement récents à modifications moins prononcées faisant espérer une guérison complète.

Cependant, même chez les malades de la première catégorie l'électrolyse donna des résultats meilleurs que n'importe quel autre moyen de traitement en faveur jusqu'ici. Il n'y a pas de cas qui résiste à l'électrolyse et si l'on n'obtient pas toujours une guérison définitive, on peut toujours observer une amélioration considérable.

Une seule séance suffit souvent à amener cette amélioration, et cette dernière se manifeste non seulement dans la fosse nasale qui a subi l'électrolyse, mais encore dans la fosse opposée et jusque dans le pharynx.

L'intensité du courant et la durée d'application, ne comportent pas de règle générale; il faut toujours tenir compte de la tolérance particulière à chaque malade, sans toutefois dépasser la durée de quinze minutes.

L'auteur a observé à la suite de ce traitement des douleurs dans la région temporale et derrière l'oreille du côté correspondant à la fosse nasale qui a subi l'électrolyse. Ces douleurs étaient souvent accompagnées de maux de dents et de larmoiement.

En somme, l'auteur se plaît à voir dans l'électrolyse, sinon un moyen spécifique, un traitement infiniment supérieur à tous les autres moyens que nous connaissions.

Quant à la manière d'appliquer l'électrolyse, il se sert d'une batterie à courant constant, aux éléments charbon-zinc. Après nettoyage et cocaïnisation de l'intérieur de la fosse nasale, il enfonce l'aiguille de cuivre qui représente l'électrode positive dans un des cornets, et l'aiguille de platine (électrode négative) dans la partie inférieure de la cloison du même côté. (*Wien. Klin. Rundschau*, n° 10, 1897.) S. JANKELEVITCH.

Obstruction nasale par éperon de la cloison et hypertrophie osseuse du cornet inférieur, par le Dr LACOARRET.

L'auteur rapporte une observation où l'obstruction nasale était due à gauche à une déviation considérable de la cloison avec éperon saillant touchant le cornet inférieur, à droite à du coryza hypertrophique. La malade éprouve des maux de tête fréquents, des bourdonnements dans l'oreille gauche avec diminution de l'acuité auditive. Le matin au réveil gorge sèche,

bouche mauvaise, langue pâteuse, etc. Après cautérisation au galvano-cautère du côté droit et résection de l'éperon à la scie de Miot du côté gauche, la situation s'améliore, mais la narine gauche n'est pas entièrement libre par suite de l'hypertrophie osseuse du cornet inférieur : on attaque ce dernier à la pince coupante, d'avant en arrière, et la guérison s'opéra rapidement avec disparition de tout phénomène désagréable.

Après une revue des traitements divers des déviations de la cloison par l'électrolyse, la cautérisation galvanique, l'ostéotome de Moure, l'auteur donne la préférence à la scie. Pour l'hypertrophie osseuse des cornets, il préconise l'emploi de la pince coupante. (*Ann. de la Policlin. de Toulouse*, n° 1, 1897.)

Dr F. Ardenne.

Traitement du catarrhe naso-pharyngien aigu, par le Dr Elvy de Eastbourne.

L'auteur ne croit pas que cette affection soit due à un microorganisme. Il la traite par l'injection hypodermique de morphine et d'atropine. Au début, injection de 1 demi-milligramme de sulfate d'atropine et de 1 centigramme de sulfate de morphine dans 10 à 20 gouttes d'eau distillée. Tous les symptômes disparaissent en quelques minutes et la crise avorte. Parfois il est utile de renouveler l'injection au bout de quelques heures, et d'administrer une petite dose de calomel au moment du coucher. (*Rev. internat. de rhinol., otol., etc.*, n° 1, janv. 1897.)

Dr F. Ardenne.

CROUP ET DIPHTÉRIE

Contribution à la diphtérie de l'adulte, par le Dr A. Gouguenheim.

De son travail l'auteur tire les conclusions suivantes :

La diphtérie de l'adulte est plus commune qu'on ne l'a cru jusqu'ici, il en a observé 120 cas en un an. Elle passe souvent inaperçue, car elle affecte la plupart du temps la forme d'une angine bénigne (pultacée, herpétique, etc.). Les cas qu'a observés l'auteur ont été contrôlés par l'examen bactériologique : il s'agissait d'une diphtérie très atténuée, de courte durée, et n'atteignant presque jamais le larynx. L'adénite sous-maxillaire est assez fréquente : elle suppure quelquefois, et le

pus ne renferme que des streptocoques et des staphylocoques, sauf peut-être dans des cas hypertoxiques, dans le pus d'une adénite, l'auteur a trouvé une fois le bacille de Lœffler.

Les fosses nasales et le pharynx peuvent être atteints.

La paralysie post-diphtéritique est rare et peu tenace.

Le bacille de Lœffler peut être de dimensions variables sans que cet aspect permette de préjuger la gravité ou la bénignité de l'affection.

Les associations microbiennes n'assombrissent pas, chez l'adulte, le pronostic. Cette affection est contagieuse et peut se transmettre à l'enfant, d'où la nécessité de mesures prophylactiques.

L'albuminurie est fréquente, mais n'aggrave pas le pronostic.

La guérison spontanée est fréquente, mais la sérothérapie est souvent indiquée : dans les cas bénins, on injectera 5 centimètres cubes, dans les cas sérieux 10 à 20 centimètres cubes. Le sérum n'agit pas dans les cas hypertoxiques. (*Ann. des mal. de l'oreille, du larynx, etc.*, n° 3, mars 1897.)

Dr F. Ardenne.

NOUVELLES

Programme du 9e Congrès annuel de l'Association laryngologique américaine

Tenu a Washington les 4, 5 et 6 mai 1897.

Mardi 4 mai.

Présidence du Dr Charles Knight, de New-York.

I. Gaïacol comme anesthésique local dans les opérations sur les voies aériennes supérieures. Dr Newcomb.

II. Santé générale et organes respiratoires supérieurs. Dr Mulhall.

III. Hémorragie sous-muqueuse des cordes vocales. Dr Langmaid.

IV. Dysphagie hystérique. Dr Coolidge.

V. Bactériologie du nez normal et propriétés bactéricides du mucus nasal. Dr Jonathan Wright.

VI. Remarques sur le traitement des affections chroniques des amygdales buccales avec présentation d'instruments.
Dr GLEITSMAN.

Mercredi 5 mai.

I. Rhinite atrophique.
Nature et symptômes. Dr CASSELBERRY.
Pathologie. Dr Nolan MACKENSIE.
Traitement. Drs RICE et MULHALL.

II. Cas de sarcome simulé de l'amygdale. Dr BRYSON DELAVAN.

III. Angiome de l'amygdale récidivé trois ans après son extirpation.
Dr HARTMAN.

IV. Un cas de suppuration des sinus frontal, ethmoïdal et maxillaire.
Dr BRYAN.

Jeudi 6 mai.

I. Tumeur sous-glottique occasionnant une violente dyspnée. Extirpation au moyen de la trachéotomie et du curettage.
Dr FARLOW.

II. Polypes papillaires œdémateux du nez et leurs rapports avec l'adénome. Dr Jonathan WRIGHT.

III. Contribution à l'étude de la phtisie laryngée. Dr MURRAY.

IV. Lupus primitif du larynx. Dr Émil MAYER.

V. Quatre cas d'ostéome des cavités du nez. Dr NICHOLS.

VI. Avantages du bromure d'éthyle dans l'opération des végétations adénoïdes. Dr HARDIE.

— La pétition que les privat-docent d'Otologie ont adressée au Reichstag, et dans laquelle ils demandaient l'adoption de cette spécialité dans le programme des examens que subissent les candidats au grade de docteur en médecine, a été transmise il y a quelque temps à la Commission des Pétitions. La Commission a reconnu le bien fondé de cette pétition, et décidé à l'unanimité de la transmettre au chancelier de l'Empire.

— Dans la transformation que va subir l'hôpital de la Charité de Berlin, cet hôpital comptera 1,247 lits; sur ce nombre, 17 seront consacrés aux maladies des oreilles et 16 aux maladies du nez et de la gorge.

Bordeaux. — Imp. G. GOUNOUILHOU, rue Guiraude, 11.

18e ANNÉE. N° 19. 8 MAI 1897.

REVUE HEBDOMADAIRE
DE
LARYNGOLOGIE, D'OTOLOGIE
ET DE RHINOLOGIE

DE L'OUVERTURE LARGE DE LA CAISSE
ET DE SES ANNEXES

Par le Dr E. J. MOURE
Chargé du cours d'Otologie et de Laryngologie à la Faculté de médecine

(Suite.)

IV. — Indications de l'opération

MM. Lubet-Barbon et Broca ont déjà exposé dans leur volume les indications opératoires que l'on pourrait appeler formelles ou obligatoires ; ce sont les cas où il existe une suppuration chronique de l'apophyse, un trajet fistuleux qui est l'indice certain d'une lésion osseuse plus ou moins profonde, que l'on doit découvrir et traiter directement par les procédés chirurgicaux ordinaires (ouverture large, curettage, cautérisation au chlorure de zinc en solution, etc.), tout comme s'il s'agissait d'une ostéite quelconque dans une zone où elle pourrait devenir la source d'un danger. Les procédés dits de conservation ne sont pas de mise dans ces cas, ils n'ont d'autre utilité que d'exposer les malades à de graves complications.

De même, l'existence d'une complication (abcès cérébral, phlébite du sinus) impose la nécessité d'ouvrir largement l'antre et, au besoin, de pénétrer par le toit de la caisse ou de l'antre, dans la cavité cranienne pour drainer un abcès que souvent on découvre dans cette région. Tout

dernièrement encore, M. Broca a préconisé cette méthode à la Société de chirurgie. C'est, en effet, la plus logique et la plus sûre, puisqu'elle supprime la cause (suppuration auriculaire) et l'effet : c'est-à-dire la complication intra-cranienne. On sait aussi qu'à l'étranger surtout on n'a pas craint d'ouvrir, de propos délibéré, le sinus latéral pour le curetter et le drainer ensuite. Mais cette intervention doit généralement être précédée de l'ouverture de l'antre tout entier, afin d'avoir sous l'œil la lésion initiale. Nous avons vu que Bergmann, dans sa première opération, avait suivi la voie inverse; mais il a dû malgré tout arriver à cette région, sous peine d'exposer son malade à de nouvelles poussées cérébrales dont l'otorrhée persistante eût certainement été la cause. C'est ce que comprit le chirurgien allemand qui, sans s'en douter, contribua à faire entrer la chirurgie de l'oreille dans une phase des plus importantes.

A côté de ces cas urgents, il en existe un très grand nombre d'autres dans lesquels l'opération est aussi formellement indiquée, mais où les indications ne sont pas aussi faciles à constater pour un œil peu exercé aux examens de l'oreille. Je veux parler des vieilles suppurations, que l'on traite souvent par le mépris et quelquefois par des moyens médicaux qui doivent fatalement échouer. C'est en vain que l'on essaie les traitements humides (injections détersives par l'oreille ou la trompe, instillations de toutes sortes), les pansements secs (acide borique, gaze iodoformée, médications analogues, etc.), les opérations faites par le conduit auditif (curettage de la caisse, ablation des osselets malades ou sains), tous les procédés échouent. On guérit la lésion de la caisse, souvent même on a l'apparence de la guérison; mais après une suppression de quelques jours l'otorrhée reparait. Bien plus, alors que l'oreille semblait guérie, le coton placé à l'entrée du méat garde constamment une odeur fétide, indice de la persistance du mal.

Assez souvent, on voit même de nouvelles suppurations apparaître après que le malade a éprouvé quelques douleurs dans l'oreille ou même dans le côté de la tête, avec prédominance marquée au niveau de la bosse pariétale du côté atteint. Généralement les vieux otorrhéiques, qui ont des douleurs d'oreille, localisent en effet leurs névralgies, comme ils les appellent, au niveau de la région pariétale.

Il n'est pas douteux que la persistance de la suppuration, en dépit de tous les traitements que nous venons de signaler, et surtout la persistance de la fétidité de la sécrétion, constitue une indication opératoire aussi formelle que celles dont nous avons parlé plus haut.

L'ouverture de l'antre et de ses annexes s'impose d'autant plus dans ces cas, que l'examen objectif révèle soit l'existence d'une perforation supérieure ou postéro-supérieure de la membrane du tympan, soit des amas de fongosités venant faire saillie en arrière du mur de la logette des osselets, de cette région attique sur laquelle nous avons déjà appelé l'attention.

Lorsque les fongosités polypoïdes auront été soigneusement enlevées et qu'on les verra se reproduire, on peut être certain que le mal a dépassé la caisse, que le canal tympano-mastoïdien et l'antre sont malades, qu'il faut par conséquent les mettre à découvert.

L'expulsion par le conduit de matières caséeuses venant de la région attique, expulsion spontanée ou déterminée par une injection poussée dans cette direction à l'aide de la canule coudée de Hartmann, est encore un symptôme de haute valeur dont il faut savoir tenir compte pour formuler les indications d'opérer.

Je ne fais que citer l'existence de masses cholestéatomateuses, qui se chargent souvent de faire communiquer largement l'apophyse tout entière avec le conduit dont elles détruisent toute la paroi postéro-supérieure. Dans ces cas également, que cette perforation soit un fait accompli ou que les cholestéatomes soient encore inclus dans l'antre, l'ouverture

large s'impose et le traitement consécutif acquiert même dans ces cas une importance capitale, que nous ferons ressortir un peu plus tard, car il s'agit d'obtenir ici une cutanisation parfaite de la zone malade et surtout de surveiller les récidives, si faciles chez cette catégorie de malades.

En voici, du reste quelques exemples recueillis et rédigés par le Dr Brindel, mon aide de clinique :

Obs. IV. — *Cholestéatome de l'oreille moyenne et de l'antre datant de dix ans. — Ouverture large de ces deux cavités. — Parésie faciale anté-opératoire momentanément accrue par l'opération, disparue quelques jours après. — Guérison en deux mois par cutanisation d'une vaste cavité formée aux dépens du conduit, de la caisse, de la loge cholestéatomateuse et du canal tympano-mastoïdien.*

Mlle X..., vingt-quatre ans, de Libourne, est soignée depuis un an à la Clinique pour une otorrhée datant d'une dizaine d'années. M. Moure a enlevé l'an dernier le marteau et l'enclume et curetté la caisse, sans succès du reste ; on voit, à la partie postérieure de la caisse, une loge où s'accumulent des matières cholestéatomateuses, qui se vident de temps à autre dans le conduit et répandent une odeur infecte. Aucune douleur mastoïdienne. *Les traits sont légèrement mais manifestement déviés vers la gauche.*

Entre à l'hôpital Saint-André, salle 7.

Le 21 novembre 1895. — Premier temps comme les précédentes observations. Essai de découverte de l'antre au lieu d'élection. On s'arrête à une profondeur de douze à treize millimètres, sans l'avoir découvert. Le rocher est très dur. Le protecteur de Stacke est placé dans la caisse. On fait sauter le pont entre l'orifice qu'on vient de créer et le conduit jusqu'au protecteur. On découvre ainsi, en agrandissant en arrière et en haut la cavité où se trouve le protecteur, *une vaste loge cholestéatomateuse*, du volume d'une noisette, qui se dirige vers la paroi cranienne de l'apophyse. Une large communication est établie entre la caisse et cette cavité, en abattant le plus possible du mur formé par la paroi postéro-supérieure du conduit. La loge cholestéatomateuse est curettée avec soin avec l'aide de la lumière électrique. Lavage. Attouchement au chlorure de zinc. Résection d'une grande partie de la paroi postérieure du conduit cartilagineux. Drainage à la gaze iodoformée en arrière et par le conduit.

Le 24. — Premier pansement. État général bon. *Petite crise épileptiforme* de quelques secondes, au moment du pansement. La malade sort de l'hôpital le lendemain et vient se faire panser à la Clinique.

Le 4 décembre. — La déviation des traits a un peu augmenté à partir du troisième jour après l'opération. État général bon. Pas de suppuration.

Le 20. — La déviation des traits est très diminuée. La cutanisation dans l'oreille marche bien.

Le 6 janvier 1896. — On laisse fermer en arrière. Pansement par le conduit. Symétrie absolue de la face.

Le 20. — Cutanisation presque complète.

Le 25. — Guérison absolue par cutanisation d'une grande cavité formée par l'antre, la caisse et le conduit réunis. Cicatrice insignifiante en arrière de l'oreille.

Le 31 mars. — Guérison, maintenue encore aujourd'hui (mars 1897).

Obs. V. — *Otorrhée datant de dix ans avec loge cholestéatomateuse dans l'apophyse. — Ouverture large de l'antre et de la caisse. — Névralgie et parésie faciale post-opératoires. — Disparition de ces accidents un mois après. — Guérison par oblitération de l'antre.*

Mme X..., institutrice, trente ans, traitée médicalement pendant un an, à la Clinique, pour otorrhée gauche datant d'une dizaine d'années. Des matières cholestéatomateuses sortent par le conduit. *Le tympan paraît intact.* L'audition est mauvaise de ce côté.

En arrière du tympan, à la partie postéro-supérieure du conduit, orifice qui conduit un stylet dans une loge renfermant des matières cholestéatomateuses. Pas de phénomènes mastoïdiens. Pas de paralysie faciale.

Le 27 novembre 1895. — On va à la recherche de l'antre au lieu d'élection. Os éburné, très dur. A douze ou treize millimètres de profondeur, on découvre une loge cholestéatomateuse qui remonte vers la paroi cranienne de l'apophyse. Exploration avec le protecteur de Stacke. On fait sauter le pont osseux entre cette cavité et la caisse, en mettant à nu le canal tympano-mastoïdien. A la faveur de l'éclairage électrique, la loge est évidée avec soin. Chlorure de zinc. Ablation de la partie postérieure du conduit cartilagineux. Drainage au moyen de gaze par le conduit en arrière. La gaze est poussée jusqu'au fond de la cavité. Durée de l'opération, une heure.

Le 4 décembre. — Premier pansement qui provoque un peu de vertige au moment de l'injection. Pas de suppuration.

Depuis l'opération, la malade se plaint d'une douleur atroce au niveau du point d'émergence du facial et de la dernière molaire inférieure gauche. Le troisième jour, elle a commencé à avoir de la *parésie des muscles de la face du côté opéré*, y compris de l'orbiculaire des paupières. L'antipyrine ne calme pas ces douleurs.

Le 13. — Souffre toujours de son facial. Plaie en bon état. Paralysie diminue.

Le 25. — Ne souffre plus. Parésie encore appréciable, mais très diminuée. Pansements deux fois par semaine.

Le 6 janvier 1896. — On laisse fermer en arrière. La parésie a disparu complètement. Un peu de pus dans l'oreille; la cutanisation marche lentement.

Le 20. — L'os bourgeonne, la cavité créée artificiellement s'oblitère. Pansements réguliers pendant les mois de février et de mars.

Le 20 mars. — Toujours un peu de suppuration. La cavité de l'antre ne communique plus que par un tout petit pertuis avec le conduit. La cutanisation est à peu près parfaite, sauf en arrière, sur le conduit.

Le 2 avril. — Très peu de pus. Encore un petit point non cutanisé [1].

Obs. VI. — *Suppuration ancienne de l'oreille gauche. — Ablation du marteau et de l'enclume. — Curettage. — Fongosités récidivantes et persistantes. — Ouverture large de l'apophyse et de la caisse. — Paralysie faciale post-opératoire. — Guérison complète.*

Mme X..., de Libourne, trente-deux ans, vient depuis un an à la Clinique pour suppuration de l'oreille datant d'une dizaine d'années au moins. Deux ou trois fois, il a été fait des curettages de la caisse. L'an dernier, M. Moure a enlevé des osselets et des fongosités sans cesse renaissantes et dont l'acide chromique, pas plus que le curettage, n'a pu venir à bout. Les fongosités siègent à la partie postéro-supérieure de la caisse. Dans le cours de l'otorrhée, il est déjà survenu une *paralysie faciale unilatérale*, qui a disparu spontanément en quelques mois.

Depuis le 1er janvier, la malade commence à souffrir de douleurs auriculaires. M. Moure propose une intervention.

Le 11 janvier 1896. — Apophyse extrêmement dure, que la fraise et la gouge ont peine à entamer. Après être arrivé à une profondeur de treize à quatorze millimètres, pas d'antre. Le protecteur de Stacke est placé dans la caisse et on va à sa rencontre en faisant

1. Cette malade a eu depuis une récidive, elle est encore en traitement.

sauter la partie postéro-supérieure du conduit. Une épaisseur d'os d'un millimètre à peine séparait l'ouverture primitivement faite au lieu d'élection de l'antre, qui avait environ la grosseur d'une graine de chènevis et était rempli de matières caséeuses. La caisse, au contraire, forme une très large cavité, remplie de fongosités, qui sont curettées avec soin, mais avec légèreté. Lavage. Attouchement au chlorure de zinc. On essaie de conserver le conduit au moyen d'une section longitudinale médiane postérieure et d'une incision en T partant de l'extrémité externe de la première. Les deux valves ainsi formées sont ouvertes et suturées sur les bords du grand canal formé aux dépens du conduit, de l'apophyse et de l'antre. Il reste entre elles une largeur d'un centimètre d'os environ qui est à nu, non recouvert. Réunion en arrière par première intention. Conduit bourré de gaze iodoformée.

Paralysie faciale immédiate et complète. Suites immédiates bonnes.

Premier pansement le 18. — Plaie interne bourgeonne beaucoup et se ferme du fond. Conduit auditif un peu rétréci : une des valves n'a pas tenu et gêne la lumière du conduit.

Les jours suivants. — Pansement deux fois par semaine. Conduit en bonne voie de cutanisation. Paralysie faciale persistante.

Examen électrique du 22 janvier. — Abolition de l'excitabilité faradique. Réaction de dégénérescence.

Le 13 février. — Excitabilité faradique perdue pour tous les muscles innervés par le facial.

Excitabilité galvanique conservée avec un peu de lenteur de la secousse. Pas d'inversion de la formule.

Le 5 mars. — Les muscles de la face commencent à obéir aux excitations électriques.

Depuis, la malade est complètement guérie.

Obs. VII. — *Otorrhée ancienne. — Végétations adénoïdes. — Curettage des végétations. — Pas de guérison de l'otorrhée. — Traitement médical. — Pas de résultat. — Ouverture large.*

Mlle de X..., onze ans. Otorrhée à gauche datant de l'âge de deux ou trois ans. Curettage de végétations adénoïdes en juin 1896. Continue à suppurer. Odeur infecte de l'écoulement. Destruction du marteau et du tympan. Lavages dans le conduit et dans la caisse. Pansements secs. Pas de résultat. Une intervention chirurgicale est proposée et exécutée le *17 octobre 1896*. État général plutôt mauvais.

Décollement du pavillon et du conduit. M. Moure commence par abattre le mur de la logette et la paroi externe du canal tympano-

mastoïdien. Puis il arrive sur l'*antre qui est très petit*, rempli de fongosités et de matières caséeuses et caché par un os très dur, *éburné*.

Ainsi se trouve constituée une rigole à la partie postéro-supérieure du conduit. Les fongosités sont curettées avec soin et les surfaces osseuses touchées au chlorure de zinc à 1/10.

La partie postérieure du conduit membraneux est ensuite détruite; deux mèches de gaze iodoformée, une par la plaie, l'autre par le méat, comblent la cavité artificielle. Deux points de suture cutanés au-dessus et au-dessous de la mèche rétro-auriculaire.

24 octobre 1896. — Premier pansement. Pas de pus. N'a pas souffert.

Le 28. — On laisse fermer en arrière. Un lambeau du conduit membraneux forme un pont transversal qui divise en deux étages, un supérieur et un inférieur, la cavité artificielle formée aux dépens du conduit, de l'antre et de la caisse. Pas de suppuration.

Le 11 novembre. — Erythème médicamenteux du pavillon.

Le 15. — Eczéma impétigineux iodoformique du pavillon et de l'entrée du conduit. Suppression du pansement externe. Vaseline sur l'oreille. En arrière du pavillon, cicatrisation complète.

Le 20. — Même état du pavillon. Pommade à l'oxyde de zinc et à l'acide borique.

Le 23. — Guérison de l'eczéma.

Le 28. — Pansements quotidiens, très difficiles en raison de l'indocilité de la malade. Saillie polypeuse venant de la paroi postérieure et occupant les deux tiers du conduit. Cautérisation à l'acide chromique.

Le 3 décembre. — La saillie polypeuse surmonte une véritable exostose développée sur la paroi postérieure et rétrécissant le conduit. Cutanisation interne en bonne voie.

Le 6. — Antre comblé par des bourgeons qui paraissent de mauvaise nature. Curettage de ces fongosités. Pas de pus. Attouchement au chlorure de zinc à 1/10.

Le 9. — Trajet fistuleux sur la cicatrice, en arrière du pavillon. Pas de fièvre, mais gonflement œdémateux autour de la fistule, d'où sort un peu de sérosité. Décollement de un centimètre et demi environ au milieu de la cicatrice en arrière. Écouvillonnage au chlorure de zinc. Petit drain. Pansement. Tendance à faire un nouvel eczéma du pavillon.

État général peu brillant. Pâleur des téguments. Pâleur de la plaie.

Pansements quotidiens. Bains salés tous les jours, à partir du 19 décembre. Vin iodotanné à l'intérieur.

Le 22. — La plaie a repris un aspect rosé. Le bourgeon du conduit ainsi que l'exostose diminuent de volume et de consistance. Diminution rapide de la sécrétion purulente.

Le 24. — La malade part pour la campagne. Plaie fermée en arrière avec cicatrice ferme. Bourgeon du conduit très petit et mou. Antre presque comblé. A peine une goutte de pus. On prescrit des injections à l'alcool boriqué. Est guérie depuis radicalement. L'exostose a disparu, l'antre est cutanisé et très net.

Nous pensons que la fillette était une hérédo-syphilitique.

Obs. VIII. — *Otorrhée ancienne avec végétations adénoïdes. — Double curettage des végétations. — Curettage de la caisse. — Pansements secs. — Pas de résultats. — Ouverture large de la caisse et de l'antre. — Guérison.*

Le jeune X..., six ans, fils de père mort tuberculeux et de mère jouissant d'une excellente santé, vient à la Clinique depuis quatre mois. Possède une otorrhée ancienne datant de quatre à cinq ans et ayant déjà été soignée en ville.

A son arrivée, présente des fongosités dans l'oreille droite et une suppuration abondante à l'oreille gauche, avec végétations adénoïdes étalées et assez volumineuses.

Les végétations sont enlevées en juillet 1896, et cette opération amène la cicatrisation rapide de l'oreille gauche, mais non de l'oreille droite. En août, on touche de nouveau le naso-pharynx et on sent encore des végétations dans les fossettes. Nouveau curettage.

Pendant les mois de septembre et d'octobre, lavages à l'alcool boriqué, pansements secs, attouchements au chlorure de zinc, etc., sans le moindre résultat. Pus fétide.

Fin octobre, curettage de la caisse sous le chloroforme. Destruction de petits bourgeons venant de la partie postéro-supérieure. Les jours suivants, du pus fétide continue à s'écouler de cette même partie de l'oreille moyenne.

Une intervention plus active est alors proposée à la mère et exécutée le *11 novembre 1896*, à l'hôpital des Enfants.

Après décollement du pavillon, du périoste et du conduit, le mur de la logette est facilement accessible à la vue. Il est enlevé à la faveur du protecteur de Stacke. Le canal tympano-mastoïdien est alors mis à nu, ainsi que l'*antre*. Ce dernier est *petit*, placé très haut, rempli de pus et de bourgeons charnus arrondis et durs. Ablation de la partie postérieure du conduit. Recollement complet, en arrière, des lèvres de la plaie.

Pansements par le méat seulement.

Le 19 novembre. — Premier pansement. Va bien. Pas de suppuration.

Pansements deux fois par semaine. Bourgeonnement rapide dans l'antre. Suppression du gros pansement *le 23 novembre.*

Le 3 décembre. — Pas de pus. Va bien. Cutanisation en bonne voie.

Le 8. — Fond cutanisé.

Le 31. — Guéri totalement.

Le 1er février 1897. — Guérison maintenue.

Obs. IX. — *Otorrhée datant de dix-sept ans. — Curettage de la caisse et ablation des osselets. — Persistance de l'écoulement. — Ouverture large de l'antre et de la caisse. — Guérison totale en un mois et demi.*

M. X..., dix-huit ans et demi (de Saint-Denis-de-Piles), atteint d'une otorrhée droite intermittente depuis l'âge de dix-huit mois. A dix ans, il présenta un polype à la partie postéro-supérieure de la caisse; ce polype fut extirpé par M. Moure. En 1893, M. Moure enleva les osselets et curetta la caisse. Jamais le malade n'avait ressenti la moindre douleur, sauf depuis un mois où il commençait à se plaindre de son apophyse; mais du pus fétide s'écoulait en abondance.

Le 29 janvier 1896. — Décollement du conduit cartilagineux et du conduit osseux à sa partie postérieure. M. Moure essaie de faire sauter seulement la partie postéro-supérieure de la paroi de la caisse (mur de la logette). Il éprouve de grandes difficultés en raison de la profondeur du conduit et de l'étroitesse de ce canal. Il va alors à la recherche de l'antre au lieu d'élection; il creuse l'apophyse à un centimètre et demi et ne découvre pas de grande cellule. Le protecteur de Stacke est placé dans la caisse; on fait sauter peu à peu la partie postéro-supérieure du conduit. A un moment donné, un coup de gouge provoque une brusque contraction des muscles de la face (le talon du protecteur est probablement allé toucher le canal de Falloppe par contre-coup). Dès que la caisse est à nu, ainsi que le canal tympano-mastoïdien, on arrive sur un antre très petit, de la grosseur d'une lentille, filant vers la paroi cranienne, sur un plan supérieur à celui du canal tympano-mastoïdien. Les deux cavités étaient remplies de fongosités. L'orifice pratiqué dans l'apophyse était trop bas et trop en arrière, bien qu'empiétant sur la spina. Curettage. Lavage. Ablation de la partie postérieure du conduit cartilagineux. Drainage à la gaze par le méat et en arrière.

Le deuxième jour après l'opération, un peu de parésie faciale; le

roisième jour, douleur au niveau du trou stylo-mastoïdien et parésie plus accentuée. Apyrexie complète.

Le 5 février. — Facial revenu dans son intégrité. Enlèvement des points de suture.

Le 8. — Pas de suppuration. On laisse fermer en arrière.

Le 12. — Plaie fermée en arrière. Pansement par le conduit au moyen de gaze iodoformée. Pansements deux fois par semaine.

Le 15 mars. — Guérison totale. Plus de suppuration. Cutanisation du conduit avec formation de bride transversale au fond, près de la caisse. Va toujours très bien.

Nous pouvons résumer les indications opératoires de la manière suivante, qui nous a toujours servi de règle jusqu'à ce jour :

Lorsqu'une suppuration de l'oreille, traitée directement par le conduit auditif, résiste aux traitements médicaux et chirurgicaux, il faut s'assurer que le mal a franchi les limites de la caisse et dans ces cas opérer.

A plus forte raison, s'il existe des cholestéatomes, une fistule mastoïdienne, ou des complications otorrhéiques, doit-on agir au plus vite.

Les indications opératoires étant ainsi formulées, nous allons exposer le procédé que nous avons toujours suivi, qui nous paraît être le plus sage et, par conséquent, le plus sûr en pareil cas.

V. — Procédés opératoires.

Il semble, en effet, au premier abord, qu'une seule manière d'agir puisse être applicable à cette ouverture, et cependant il existe encore à cet égard deux méthodes qui ont fait école et qui ont chacune leurs avantages et leurs inconvénients. Connaissant la variabilité extrême des rapports anatomiques de la région, on a cherché par des moyens d'exploration perfectionnés à savoir dans quels cas l'antre mastoïdien vers lequel on marche occupait sa situation normale. A cet effet, on a successivement employé l'éclairage de l'apophyse par

transparence (Urbantschitsch), la transmission du son du diapason par l'apophyse (O'Kunef); mais il faut avouer que nos recherches à cet égard ne sauraient confirmer ce qu'ont dit les promoteurs de ces modes d'exploration. Jusqu'à ce jour, il est ordinairement impossible de dire à l'avance où est l'antre, s'il est volumineux ou non, et par conséquent si le sinus latéral est plus ou moins rapproché du conduit auditif. Cependant, il nous est arrivé chez deux malades de sentir à la pression une sorte de rénitence, d'élasticité de la paroi externe qui recouvrait l'antre, et dans les deux cas, la cavité était volumineuse et la couche corticale peu épaisse; c'est un signe qu'il serait peut-être bon de rechercher avant d'ouvrir.

Bien que la blessure du sinus ne soit pas fatalement mortelle si l'opération est faite aseptiquement, il n'en est pas moins vrai que l'hémorragie qui en résulte gêne considérablement l'opérateur et l'oblige quelquefois à suspendre l'intervention; on laisse alors près du sinus un foyer suppurant qui devient un danger d'infection.

L'ouverture de ce vaisseau est toujours une complication fâcheuse que l'on doit incontestablement éviter. Un facial coupé constitue, il est vrai, une difformité, mais un sinus ouvert peut faire succomber un opéré; entre les deux hypothèses, il n'est pas permis d'hésiter, d'autant plus qu'à mon sens, le facial est bien moins exposé que le sinus pour l'opérateur qui connaît sa région et qui a déjà une certaine pratique de l'opération. Comme l'a dit fort justement Schwartze, on touche surtout le facial dans les premières interventions et, plus tard, on arrive assez facilement à l'épargner. Je signalerai plus loin un des modes de lésion de ce nerf que j'ai vu se produire sur plusieurs de mes opérés.

Étant donné cet inconnu, quelques auteurs, suivant le procédé de Stacke, commencent par ouvrir la loge des osselets pour pénétrer de là dans le canal tympano-mastoïdien et puis, en suivant ce dernier, dans la grande cellule (antre mastoïdien); tandis que d'autres opérateurs (Lubet-Barbon et Broca).

procédant d'après les indications de Schwartze, Zaufal, etc., cherchent d'abord l'antre pour aller de là dans la caisse. Tout le tissu osseux qui sépare ces deux régions est supprimé dans ces cas, et la cavité ainsi obtenue a la forme d'un bissac dont le canal tympano-mastoïdien forme le point de réunion, tandis que l'antre d'un côté, la caisse et la logette des osselets d'un autre, constituent l'autre moitié.

On voit que les deux procédés arrivent au même but en procédant différemment et que l'un (Stacke) va de dedans en dehors de la caisse vers l'antre, et l'autre suit la voie opposée. Il n'est pas douteux que cette dernière méthode est de beaucoup préférable dans les *cas où la grande cellule mastoïdienne occupe sa position normale,* car une fois cette dernière ouverte, elle laisse à l'opérateur une vaste cavité de laquelle il peut facilement se diriger vers la caisse, à travers l'aditus ad antrum, généralement agrandi par la suppuration et alors très facile à trouver. On peut dire que dans les suppurations consécutives à l'existence de cholestéatomes et chez les jeunes enfants chez lesquels la constance de l'antre est la règle, c'est incontestablement le procédé de choix et c'est, à mon sens, celui qui s'impose en quelque sorte. Nous avons déjà dit qu'il expose les malades à l'ouverture du sinus latéral, à cause du siège inconstant de ce dernier; nous verrons plus loin que cet accident est relativement facile à éviter.

L'opération qui va de la caisse à l'antre expose par contre à blesser le facial et nous avons, au début de notre pratique, occasionné des paralysies transitoires, il est vrai, mais qui prouvaient que nous avions côtoyé le nerf de très près. Nous verrons plus loin, en décrivant l'opération par cette voie, comment le facial se trouve plus exposé que par l'autre méthode. Il se peut du reste, comme cela m'est arrivé plusieurs fois, que, décidé à ouvrir l'antre d'abord, on soit obligé de le mettre à découvert *en terminant,* et en allant vers lui par le canal tympano-mastoïdien. *Aussi est-il bon de ne*

pas être exclusif, de connaître indifféremment les deux manières de procéder qui offrent du reste un point commun, qui sont l'incision et la dénudation de l'apophyse.

Le procédé opératoire auquel je me suis arrêté ne diffère pas dans ses grandes lignes de ceux qui ont été exposés par les nombreux chirurgiens étrangers et par les quelques français qui se sont occupés de la question. C'est la méthode si bien détaillée par MM. Lubet-Barbon et Broca, c'est celle,

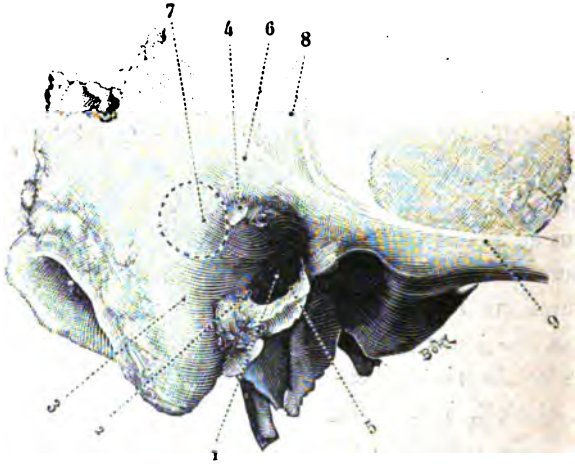

Fig. 3.

Vue d'ensemble du rocher (paroi externe).

1 Caisse du tympan; — 2 Paroi postéro-inférieure du conduit osseux; — 3 Apophyse mastoïde; — 4 Spina supra-méateux; — 5 Paroi antéro-inférieure du conduit osseux; — 6 Naissance de l'apophyse zygomatique en arrière et au-dessus du conduit: linea temporalis; — 7 Point d'élection pour l'ouverture de l'antre mastoïdien; — 8 Point correspondant à la fosse cérébrale moyenne; — 9 Apophyse zygomatique.

au moins dans ses premières lignes, décrite par le professeur Duplay, en 1888[1]. *(Fig. 3.)*

Il est bon de dire, au préalable, que nous envisageons ici les cas dans lesquels il n'existe en général aucun symptôme mastoïdien. L'apophyse paraît absolument saine; elle n'est

1. Duplay, *Arch. génér. de méd.*, mai et juin 1888.

ordinairement pas douloureuse ni même sensible à la pression, sauf dans les cas où la couche corticale très amincie tend à s'ouvrir vers l'extérieur, comme nous l'avons constaté chez plusieurs de nos opérés.

L'opération devant être faite pendant le sommeil chloroformique ou à l'éthérisation, il est bon, la veille, de nettoyer l'intestin et faire raser les cheveux à deux ou trois centimètres en arrière de l'apophyse. Au moment d'opérer, après avoir fait la toilette complète habituelle qui sera précédée d'un lavage de l'oreille par le conduit auditif à l'eau stérilisée, puis à l'alcool boriqué, on incise d'abord les parties molles. Pour cela faire, tirant le pavillon fortement en avant, *on suit exactement le sillon rétro-auriculaire*, en partant soit de la pointe de l'apophyse pour aller jusqu'au-dessus de l'insertion supérieure du pavillon, soit en suivant le sens inverse. On décrit ainsi une courbe que limite exactement l'insertion du pavillon, de la partie supérieure jusqu'à la pointe de l'apophyse. On ne s'occupe pendant cette section d'aucun point de repère et il n'est pas besoin de chercher à travers la peau la ligne temporale, comme l'ont dit quelques auteurs. L'incision doit, bien entendu, comprendre toutes les parties molles jusqu'à l'os, par conséquent, le périoste aussi. Généralement, ce dernier est tellement adhérent qu'il faut repasser le bistouri pour aller jusqu'au tissu osseux.

L'hémorragie, quelquefois insignifiante surtout chez les enfants, est parfois assez gênante pour qu'il faille appliquer quelques pinces à forcipressure (deux ou trois au plus), qui ont du reste l'avantage de servir plus tard d'écarteurs. On détache ensuite à l'aide de la rugine, d'une part, le lambeau postérieur de manière à ouvrir la boutonnière ainsi faite et bien mettre à nu l'apophyse; d'une autre, on procède au décollement du conduit auditif cartilagineux qui doit être fait sans saccade, à petits coups, de manière à bien le détacher tout entier sans le déchirer ou le rompre. *(Fig. 4.)* Une fois qu'il est complètement séparé, un écarteur, placé dans cette sorte de

boudin cartilagineux, récline du même coup le pavillon et le conduit. La lèvre postérieure de l'incision, bien décollée, se tient généralement d'elle-même en dehors du champ opératoire, grâce aux pinces à forcipressure qui aident encore à l'écarter. On a alors sous les yeux, d'un côté, l'apophyse mastoïde tout entière, limitée en haut par une sorte de rebord ou plutôt de saillie osseuse (linea temporalis) qui est la

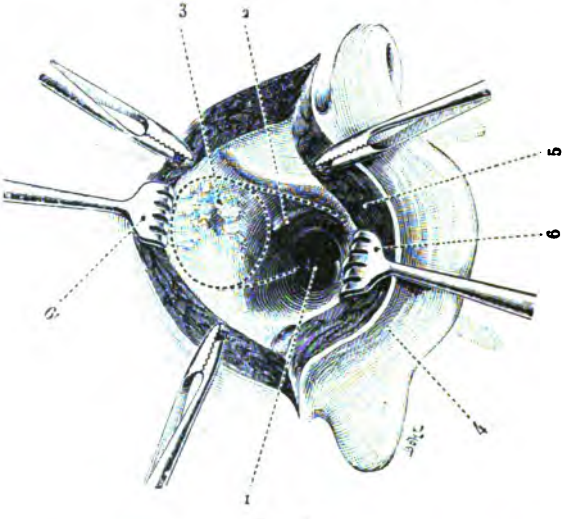

Fig. 4.

Aspect de l'apophyse mastoïde et de l'oreille une fois les parties molles réclinées.

1 Caisse du tympan; — 2 Spina supra-méateux; — 3 Point d'élection pour l'ouverture de l'antre; — 4 Pavillon récliné; — 5 Lèvre antérieure de la plaie; — 6 et 6' Ecarteur englobant le conduit cartilagineux détaché.

Le pointillé indique la brèche qui doit être faite pour découvrir l'attique, le tympano-mastoïdien et réunir l'antre et la caisse.

continuation de la racine horizontale de l'apophyse zygomatique. Au niveau de la partie postéro-supérieure du conduit osseux, cette ligne est marquée par une arête plus prononcée que l'on désigne sous le nom de *spina supra meatum*. Cette ligne marque en quelque sorte la paroi mitoyenne entre la fosse cérébrale et l'antre mastoïdien, Il est donc important

d'en chercher la situation exacte, car elle constitue la limite supérieure de la brèche osseuse.

D'un autre côté, plus en avant, on voit la caisse qu'il est facile d'inspecter complètement en tirant fortement le pavillon et le conduit décollés à l'aide d'un écarteur à griffes mousses construit pour cet usage; alors, suivant la méthode que l'on voudra adopter, on procédera différemment.

a) Ouverture de l'antre. — Si l'on veut d'abord ouvrir l'antre mastoïdien, on prendra comme point à trépaner la spina supra meatum, dont nous venons de parler, qui formera la partie supérieure de l'ouverture. La limite antérieure devra se trouver à environ un demi-centimètre du rebord osseux du conduit auditif. Enfin, en arrière, se rappelant ce que nous avons dit à propos de la situation du sinus latéral, on s'éloignera le moins possible, de manière à éviter cet important vaisseau. On a ainsi délimité un petit quadrilatère mesurant à peu près trois à quatre millimètres pour les côtés supérieur et inférieur (horizontaux) et de cinq millimètres (enfants) à un centimètre (adultes) dans le sens vertical. On peut entailler à la gouge les trois côtés perpendiculairement à la surface osseuse, en pénétrant à une profondeur qui ne devra pas dépasser deux à trois millimètres, et l'on fera sauter la lamelle osseuse, ainsi détachée, en taillant un biseau allant de la paroi postérieure (zone dangereuse) vers l'antérieure. Puis, comme nous savons que, malgré ce repérage précis, le sinus peut se trouver exactement au point où l'on trépane, nous conseillons, suivant en cela l'exemple de Politzer, Hartmann, Duplay et d'autres, d'aller ensuite lentement et avec précaution. Il faut toujours, à mon sens, supposer que l'on va vers le sinus, et par conséquent agir de manière à le découvrir, le reconnaître, mais non l'ouvrir. En effet, tout ce qui a été écrit sur la limite postérieure de l'ouverture et sur la profondeur à laquelle on peut creuser sans danger ne saurait être exact, et il ne faut en tenir compte que

pour agir sur la zone d'élection, tout en sachant que l'on est toujours exposé à trouver le sinus. On pourra voir, en effet, dans mes observations que tantôt je l'ai rencontré immédiatement au-dessous d'une corticale mince (obs. I. II, III) et tantôt, au contraire, il était à un centimètre et demi et même deux centimètres de profondeur. Trois fois, je l'ai trouvé très rapproché de la paroi postérieure du conduit et particulièrement chez le malade qui a fait le sujet de l'observation II.

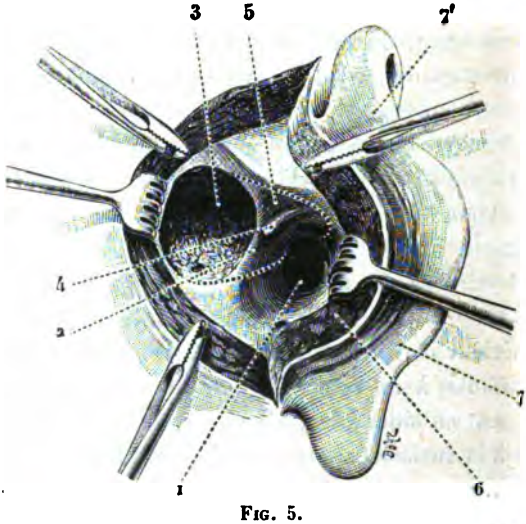

Fig. 5.

La même que précédemment, dans laquelle le pavillon est mis à découvert.

1 Caisse du tympan; — 2 Partie postérieure du conduit osseux et bord antérieur de l'antre; — 3 Grande cellule mastoïdienne ouverte; — 4 Pont osseux recouvrant le canal tympano-mastoïdien; — 5 Spina suprameatum; — 6 Lèvre antérieure de l'incision; — 7 et 7' Pavillon récliné. Le pointillé donne les mêmes indications qu'à la figure 4.

L'ouverture lente et régulière s'impose donc jusqu'au moment où l'on arrive dans l'antre ou dans le crâne. On peut, à mon sens, manœuvrer avec autant de prudence la gouge et le maillet, en enlevant l'os obliquement, par copeaux, ou les perforateurs mus par un moteur électrique. J'ai fait construire, chez M. Collin, une sorte de fraise qui est un

modèle réduit de celle préconisée par M. Doyen pour la craniectomie, et je me suis servi indifféremment de ce procédé ou de la gouge pour ouvrir l'apophyse. Je le répète, maniés sagement, ces deux instruments peuvent ouvrir la cavité cranienne sans léser le sinus. Il n'est pas toujours facile de reconnaître ce dernier tant que l'ouverture est étroite, mais une fois que l'on est arrivé dans une cavité, on peut toujours agrandir sa surface en faisant sauter la paroi qui la recouvre. Pour cela faire, je conseille, dans les cas où l'on hésite sur la nature de la région ouverte, de placer au-dessous de l'os que l'on veut faire sauter une sorte de petite lame d'acier coudée *plus ou moins large*, préconisée par Stacke et qui porte son nom (protecteur de Stacke). Grâce à cette plaque, la gouge ou le foret peuvent, sans crainte de produire de blessure grave, supprimer le pont osseux qui recouvre le protecteur; on peut de cette manière découvrir une surface suffisante pour bien se rendre compte de la région ainsi mise à nu. Si l'on reconnaît le sinus à son aspect ordinairement lisse, uni, un peu gris noirâtre et surtout membraneux, ressemblant à une poche qui se laisse déprimer, on se borne à le recouvrir de gaze iodoformée et à voir la place qui reste libre entre lui et la lumière du conduit. Si l'on a trépané au point d'élection, on constate que la portion de mur osseux qui sépare ces deux parties est trop minime pour être ouverte directement et permettre d'aller chercher un antre qui pourra être difficile à trouver. Dans ces cas, à mon sens, il ne faut pas hésiter; on doit ne plus s'occuper du sinus que pour le protéger et employer le procédé dit de Stacke, c'est-à-dire aller à la recherche de la grande cellule en partant de la caisse, procédé que l'on peut employer d'emblée; c'est la deuxième méthode. *(Fig. 5.)*

Si, au contraire, on a pénétré dans la grande cellule mastoïdienne que l'on reconnaît assez aisément, surtout après un certain nombre d'interventions, grâce à la présence du pus, de matières caséeuses ou de fongosités, ou *par l'odeur fétide*

qui s'exhale par la cavité ouverte, on la dénude largement en cherchant ses limites à l'aide d'un stylet. On doit en voir tous les récessus s'il y a lieu, en supprimer les parois osseuses s'il y en a, de manière à arriver avec la curette sur un os parfaitement sain et d'aspect blanc comme l'ivoire. Si l'apophyse est celluleuse, ce qui est extrêmement rare dans les vieilles otorrhées, il faut réunir toutes les cellules en une seule, nettoyer et évider complètement la région en supprimant aussi la couche corticale, de manière à bien découvrir les moindres récessus de la région malade. Ceci fait, on cherche alors sur la partie antéro-supérieure de l'antre le canal qui

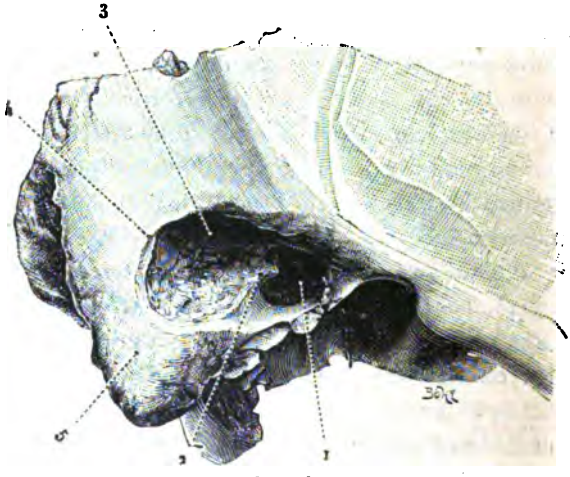

Fig. 6.

Opération complète vue sur un rocher dépouillé des parties molles.

1 Caisse du tympan ; — 2 Reste de la paroi postérieure du conduit osseux ; — 3 Antre mastoïdien largement ouvert ; — 4 Bord postérieur de l'antre ; — 5 Pointe de l'apophyse mastoïde.

conduit vers la caisse qui, souvent agrandi par la suppuration, est facile à trouver. On a alors sous les yeux, d'une part, en avant, le conduit auditif, d'une autre, en arrière, la cavité mastoïdienne, le tout séparé par un pont osseux ayant toute l'épaisseur de la paroi postérieure du conduit et une

largeur d'autant plus grande que l'antre est ouvert plus en arrière, mais guère au delà d'un centimètre et demi au maximum. Sous ce pont se trouve, en avant, le mur de la logette des osselets et, plus en arrière, la paroi externe du canal tympano-mastoïdien. C'est la portion d'os qu'il s'agit à présent d'enlever pour réunir les deux cavités (caisse et antre) en une seule. Cette séparation se fait ordinairement avec un ciseau d'un centimètre de large de manière à entamer le pont d'un seul bloc. *(Fig. 6.)*

J'ai l'habitude de frapper sur un large ciseau placé perpendiculairement au-dessous de la linea temporalis et d'enlever copeau par copeau, en donnant ensuite le coup de ciseau obliquement de bas en haut, en allant vers la première section. On s'avance ainsi peu à peu vers la paroi de la caisse et, à mesure que le point diminue d'épaisseur, on passe au-dessous de lui, c'est à dire dans l'aditus ad antrum, le protecteur de Stake qui évitera qu'un coup à faux ou porté trop fort aille ouvrir soit le canal semi-circulaire horizontal, soit celui de Fallope qui se trouve juste au-dessous de la région où l'on frappe. *Il faudra également recommander à l'aide qui tiendra le protecteur de ne pas prendre un point d'appui avec le talon de l'instrument sur la paroi interne, car il pourrait, pendant cette manœuvre, écraser le facial* et produire ainsi une paralysie plus ou moins transitoire des muscles innervés par ce nerf, comme j'ai pu le constater à différentes reprises. L'aide tiendra donc le protecteur au-dessous de l'os à enlever, mais en tirant vers lui, de façon que de cet instrument la partie postéro-supérieure ne repose sur rien. Cette remarque est surtout importante à observer dans les cas où l'on va de prime abord de la caisse vers l'antre. On doit également, afin d'éviter le facial dans sa portion verticale, respecter le tiers inférieur du conduit osseux et faire sauter obliquement le pont qui sépare l'antre de la caisse. Une fois l'opération terminée, la cavité occupée autrefois par le conduit osseux est donc entaillée perpendiculairement, la partie supé-

rieure allant directement du dehors à la partie supérieure de l'antre et de la loge des osselets qui est maintenant à découvert; tandis que la paroi opposée, le côté inférieur, est taillée en biseau de dehors en dedans, la portion la plus étroite se trouvant vers le canal qui réunit la caisse et la mastoïde.

Ce temps accompli, on procède au nettoyage complet de la caisse en enlevant les fongosités et les osselets, si ces derniers

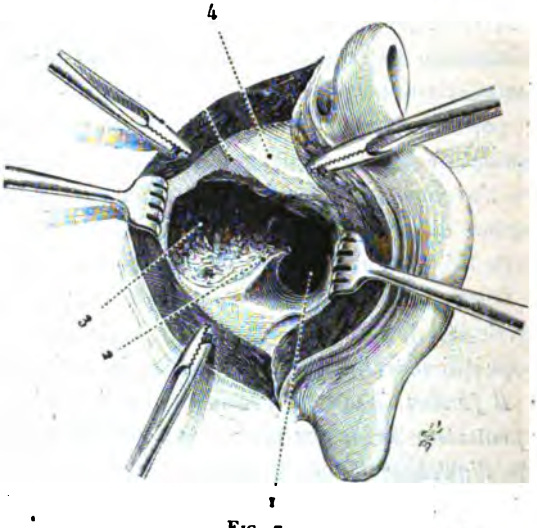

Fig. 7.
Figure précédente avec les parties molles.
1 Caisse du tympan; — 2 Reste de la paroi postérieure du conduit réséqué; 3 Antre ouvert; — 4 Partie correspondante à la fosse cérébrale moyenne au-dessus de l'antre.

sont encore en place. Puis on termine par un écouvillonnage sérieux au chlorure de zinc au 1/10, qui a l'avantage de bien nettoyer toute la surface osseuse dénudée et de faire une hémostase qui permet au bout d'un instant de bien voir la région découverte. *(Fig. 7.)*

Il est à peine besoin d'ajouter que, pour bien explorer dans la profondeur, il est nécessaire d'avoir un aide qui projette un faisceau lumineux électrique ou autre, grâce auquel on suit

pas à pas l'opération de la périphérie au centre, ce qui permet toujours de savoir où l'on est et sur quelle région on opère.

Étant données l'exiguïté du champ opératoire et l'importance des organes voisins que l'on tient à ménager, le point capital, de l'avis de tous les opérateurs, est d'abord de bien y voir.

Lorsque pour une raison ou pour une autre le sinus latéral est ouvert au cours de l'intervention, il faut prévoir le cas où l'on doit continuer l'opération, et par conséquent arrêter l'hémorragie. Dans un fait de ce genre, j'ai employé avec avantage l'obturation de l'orifice cranien avec de la cire iodoformée stérilisée. C'est un procédé très connu en chirurgie, dont l'emploi est ici très commode, en ce sens qu'il obture bien sans occuper trop de place; il ne gêne pas l'opérateur. Si ce procédé ne pouvait pas être mis en usage, on ferait le tamponnement classique à la gaze iodoformée qu'on laisserait trois ou quatre jours en place ou même davantage, suivant la largeur de l'ouverture faite au sinus.

b) Procédé de Stacke. — Dans ce procédé que l'on est quelquefois obligé d'employer, à cause de la situation du sinus, et que j'ai d'autres fois mis en usage immédiatement après avoir dénudé l'apophyse et le conduit de la manière qui a été décrite plus haut, on commence par faire sauter le mur de la logette. Pour faciliter cette manœuvre, on doit même enlever *d'abord une partie* de la *paroi postéro-supérieure du conduit auditif en y creusant une véritable gouttière* qu'il faudrait tout de même supprimer plus tard. De cette manière, on diminue l'épaisseur de l'os qui sépare l'aditus de l'extérieur, et lorsqu'on arrive dans la profondeur, près du mur de la logette, on place le protecteur métallique avec les précautions que nous avons déjà exposées et l'on enlève ce mur. S'aidant ensuite et du stylet et du protecteur, on cherche la direction du canal tympano-mastoïdien qui se trouve ordinairement en haut et en arrière, et, peu à peu, se dirigeant vers lui, on découvre le canal, puis l'antre, en découpant à la gouge la

partie osseuse qui les recouvre. Il n'est pas rare de voir l'aditus conduire ainsi la gouge vers une cavité énorme venant quelquefois jusqu'à la périphérie de l'apophyse, que l'on ouvre en terminant et que l'on évide de la manière qui a été décrite plus haut; souvent aussi, on tombe sur une cavité assez minuscule, située vers la partie postérieure du conduit, très près de la loge des osselets, ou un peu au-dessus et en arrière d'elle, allant alors vers la base du crâne. La cavité de l'antre est ordinairement remplie de matières caséeuses et de fongosités, quelquefois de cholestéatomes; mais dans ces cas elle est toujours plus ou moins agrandie.

Ce procédé a l'avantage d'éviter le sinus; mais il expose le facial et le canal semi-circulaire horizontal, si l'aide qui tient le protecteur ne prend pas les précautions que nous avons indiquées plus haut. L'opération est également un peu plus difficile à exécuter au début, alors que la paroi postérieure du conduit et que le mur de la logette sont intacts, car l'espace dans lequel on manœuvre est très étroit et l'on doit y aller avec quelques précautions. Aussi, conseillons-nous d'attaquer d'emblée la paroi du conduit, d'aller de la surface vers la profondeur, quitte à agrandir ensuite la rainure qui mène vers l'attique et le canal tympano-mastoïdien, et de là vers l'antre.

(A suivre.)

REVUE GÉNÉRALE ET ANALYSES

BOUCHE ET PHARYNX BUCCAL

A propos d'un cas de zona double bucco-pharyngien. Le démembrement de l'herpès du pharynx, par les Drs M. Lermoyez et J. Barozzi.

Les auteurs ont observé chez un homme de soixante-dix-huit ans, sans aucun trouble de l'état général et porteur d'un dentier qui peut-être a été un point d'appel de la lésion, sur toute la paroi supérieure de la bouche une éruption

caractérisée par des éléments typiques du genre herpès. Cette éruption était disposée avec une symétrie parfaite. En s'appuyant sur la régularité de sa distribution bilatérale, qui suivait le trajet des rameaux nerveux, en particulier des nerfs palatins antérieurs, sur son évolution par poussées successives, sur sa durée prolongée au delà de trois semaines, et sur l'absence de phénomènes généraux, les auteurs portèrent le diagnostic de zona bucco-pharyngien double symétrique. Les auteurs n'ont trouvé dans la littérature qu'un seul cas analogue, publié par Moers il y a trente ans. L'herpès du pharynx peut affecter trois formes distinctes dont le diagnostic s'établit par les signes suivants :

1° *Angine herpétique.* — Début brusque par céphalalgie, frissons, phénomènes généraux intenses. La douleur de gorge va en croissant; peu marquée au début, elle devient intense au moment de l'éruption gutturale et dure jusqu'à la fin. L'éruption est bilatérale, mais surtout tonsillaire et frappe en même temps le pharynx, le larynx, les lèvres. La durée est de quatre à six jours, la marche aiguë. Cette affection récidive souvent.

2° *Zona pharyngien.* — Début insidieux. Très peu de phénomènes généraux. Douleur de gorge assez vive au début; va en décroissant et disparaît presque quand l'éruption gutturale paraît. Éruption unilatérale, limitée à un territoire nerveux, le plus souvent à la deuxième branche du trijumeau : atteint le palais, le voile, les gencives, les joues, respecte l'amygdale et le pharynx. Durée plus longue, quinze à vingt jours, marche subaiguë. Ne récidiverait jamais.

3° *Herpès pharyngé récidivant.* — Phénomènes généraux manquent le plus souvent. Douleur très légère; cuisson souvent insignifiante. Éruption très intense, souvent localisée à un siège constant à chaque récidive. Siège quelconque : souvent au niveau du pilier antérieur. Durée de huit à dix jours. Récidive toujours, souvent périodiquement. (*Ann. des mal. de l'oreille, du larynx*, etc., n° 3, mars 1897.)

Dr F. Ardenne.

NEZ ET PHARYNX NASAL

Du diagnostic différentiel entre les rhinites chroniques et l'ozène *(Sulla diagnosi differenziale fra riniti croniche ed ozena)*, par le Dr Della Vedova.

Si, dans un stade avancé, l'ozène se différencie très facilement de toutes les autres rhinites chroniques, il n'en est pas de même au début de l'affection où cette différenciation est parfois très difficile. Beaucoup d'auteurs prétendent avoir guéri des cas d'ozène par le simple traitement médical. C'est qu'il ne s'agissait pas de véritable ozène, mais d'une de ces formes de rhinite chronique qui ressemblent tant à l'ozène au début, sans en avoir l'étiologie et la marche. Le diagnostic précoce de l'ozène est cependant d'une grande importance, et l'auteur croit que ce diagnostic peut être fait, à n'importe quelle période, par l'examen bactériologique et le traitement sérothérapique.

En examinant 120 cas d'ozène, l'auteur a acquis la conviction que la découverte du bacille pseudo-diphtéritique est indispensable, pour pouvoir poser le diagnostic de rhinite chronique fétide atrophiante.

Une fois le bacille découvert, toute confusion deviendrait impossible ou du moins difficile.

Quant à la sérothérapie, elle est basée sur ce principe que le bacille pseudo-diphtéritique de l'ozène se ressent de l'action du sérum antidiphtéritique, en s'atténuant beaucoup dans toutes ses manifestations vitales.

Voici maintenant les affections dont il s'agit de pouvoir différencier l'ozène :

1° Rhinite avec formation de croûtes, sans odeur ;

2° Rhinite avec sécrétion catarrhale abondante et avec odeur ;

3° Rhinite à type sec, avec atrophie plus ou moins prononcée de la muqueuse nasale ;

4° Rhinite avec formation de croûtes et odeur fétide ;

5° Rhinite avec formation de croûtes, sans odeur et avec atrophie plus ou moins prononcée de la muqueuse nasale ;

6° Rhinite avec sécrétion peu abondante, sans odeur et avec atrophie des cornets. (*Archivio italiano di otol., etc.*, V, 1897.)

Dr Jankelevitch.

Contribution à la thérapeutique de l'ozène idiopathique *(Zur Therapie der genuinen Ozaena)*, par le Dr Bruck.

Le tamponnement des fosses nasales d'après Gottstein, seul, sans douche nasale ni autres procédés du même genre, est supérieur à tous les autres traitements employés jusqu'ici, non seulement par son effet relativement sûr, mais aussi par la facilité de son exécution.

Sa valeur principale consiste dans la prophylaxie : il empêche la formation nouvelle des croûtes et l'odeur. Pour pouvoir utiliser ce principe actif de la méthode de Gottstein, et éviter son désavantage, qui consiste dans l'empêchement complet de la respiration nasale, l'auteur a introduit une modification, qui permet en même temps la respiration nasale avec la bouche fermée; il a remplacé le tampon d'ouate par une lanière de gaze hydrophile de grandeur et largeur variables selon le cas; la respiration nasale est sauvegardée ainsi; la gaze agit comme corps étranger exerçant une action irritante sur la muqueuse, tout en absorbant la sécrétion. Un autre avantage en résulte encore, qui lui donne une valeur physiologique, c'est : 1° d'augmenter la température de l'air respiratoire; 2° de le rendre plus humide, et 3° de le purifier de poussières, micro-organismes, etc.

En employant cette modification exclusivement dans les cas moins graves et en la combinant avec la méthode primitive de Gottstein dans les cas graves, on fait du tamponnement temporaire un tamponnement permanent, meilleur moyen pour empêcher efficacement la reproduction de croûtes et de l'odeur spécifique. (*Berlin. klin. Wochens.*, 1897.)

Dr Bayer.

LARYNX ET TRACHÉE

Deux cas d'extirpation totale du larynx pour carcinome *(Dva sloutchaïa oudalania gortani vsledstvié raka)*, en russe, par le Dr Volkovitch.

Cas I. — Le malade, âgé de quarante-huit ans, est venu il y a cinq ans consulter l'auteur pour des végétations adénoïdes avec catarrhe hyperplastique du nez et de la gorge. Comme traitement, on ordonna des badigeonnages iodés avec appli-

cation d'une solution de nitrate d'argent et de chlorure de zinc. En peu de temps la respiration nasale se rétablit et le patient recouvra la voix. Malgré les avertissements réitérés, il continua à abuser de badigeonnages. En mai 1895 survinrent des maux de gorge et une ulcération sur l'épiglotte, à gauche, à fond jaune et de la grosseur d'un petit pois. L'ulcération fut cicatrisée dans l'espace de six semaines, et une amélioration rapide survint sous l'influence du traitement antisyphilitique. Cinq mois après, nouvelle aggravation; la tumeur s'est étendue à gauche et a envahi la paroi latérale du pharynx; tissu cellulaire voisin tuméfié; douleurs dans la région du cou. L'état du malade va en empirant. La tumeur a occupé tout le bord libre de l'épiglotte, le cartilage aryténoïde et le ligament ary-épiglottique gauche; infiltration du tissu cellulaire sous-jacent du pharynx et du cou. Le malade fut trachéotomisé et douze jours après on pratiqua l'extirpation totale du larynx. L'opération se passa sans accident: le patient était alimenté à l'aide d'une sonde; son état s'est apparemment amélioré, mais le sixième jour après l'opération, il mourut subitement.

Cas II. — Femme de quarante-neuf ans, débilitée. Douleur à la déglutition, gêne respiratoire et aphonie. La face interne de l'épiglotte, le cartilage aryténoïde gauche et le ligament ary-épiglottique étaient occupés par une grosse tumeur. Infiltration du tissu cellulaire du côté correspondant du pharynx et du cou. Trachéotomie préalable et, neuf jours après, laryngectomie; au cours de l'opération, on enleva une partie de la muqueuse du pharynx qui est resté très étroit.

La période post-opératoire s'écoula sans complication aucune et quinze jours après l'opération, la malade parlait à voix basse. La voix devint plus claire après la cicatrisation de la plaie opératoire qui s'était faite dans l'espace d'un mois. Actuellement la malade parle à voix basse très distincte et perceptible à une distance de deux mètres. Rappelons que dans la littérature scientifique on ne connaît qu'un seul cas où le malade, un an après l'extirpation du larynx, non seulement parlait à haute voix, mais encore chantait. (*Vratch*, n° 47, 1896.)

Trivas.

OREILLES

Sur deux cas de bourdonnements liés à des affections utérines, par le Dr A. Crouzillac.

L'auteur rapporte l'observation de deux jeunes filles également nerveuses et ayant des pertes blanches en quantité assez considérable qui, depuis plusieurs semaines, ont vu s'installer des bourdonnements d'oreille intenses, surtout la nuit. Les bourdonnements sont plus accentués au moment des règles.

Un traitement général joint à un traitement local utérin (injections vaginales au sublimé), fait diminuer de beaucoup les bourdonnements.

Il est bon d'ajouter que la première malade avait un coryza atrophique avec ozène et que, chez la deuxième, la muqueuse nasale était rouge, injectée, très dépressible et très sensible, et que l'ouïe n'était pas indemne. (*Ann. de la Policlin. de Toulouse*, n° 10, décembre 1896.)

Dr Brindel.

Une nouvelle méthode de traitement des empyèmes du sinus *(Eine neue Methode zur Behandlung der Nebenhöhleneiterungen der Nase)*, par le Dr Spiess.

L'auteur se sert d'un vase rempli d'une solution de chlorure de sodium à 5 % et dont les parois sont réunies avec le pôle négatif d'un courant constant; le pôle positif représenté par un fil de cuivre, plonge au milieu du liquide. Il se produit un processus électrolytique, sous l'influence duquel un dépôt de chlorure de cuivre se précipite sur les parois du vase.

Une canule en caoutchouc durci est introduite par une ouverture artificielle (alvéole, fosse canine, méat inférieur) dans le sinus maxillaire. La canule étant réunie au moyen d'un clysopompe avec le vase renfermant la solution de chlorure de sodium, le sinus ne tarde pas à être rempli, surtout si l'on a soin de faire pencher au malade le visage du côté du sinus atteint et un peu en avant, de façon à donner à l'ouverture artificielle une position très élevée. Un fil de cuivre traversant la canule amène un des pôles et ne se trouve en contact qu'avec la solution saline. L'autre pôle est disposé sur la paroi du sinus.

La force du courant réglée par un rhéostat peut être élevée

progressivement jusqu'à 10-15 milliampères, sans aucun inconvénient pour le malade. Les séances avaient une durée de dix minutes : pendant les cinq premières, le pôle positif était resté appliqué sur la paroi du sinus de façon à pouvoir exercer son influence bactéricide (d'Arsonval) ; puis, par changement de direction du courant, on laissait se produire l'électrolyse du cuivre, avec formation de chlorure de cuivre qui s'est montrée d'une action si particulière dans l'ozène. Le traitement n'était appliqué que tous les huit ou quatorze jours; dans les intervalles, on avait eu recours aux irrigations quotidiennes avec un liquide antiseptique quelconque.

Dans tous les cas traités de cette façon, l'auteur aurait obtenu une amélioration incontestable. (*Archiv f. Laryngol. und Rhinol.*, V, 1896.)

Dr JANKELEVITCH.

CROUP ET DIPHTÉRIE

Cent cas de diphtérie traités par le sérum antitoxique (*Una prima centuria di casi di difterite trattati cal siero antitossico*), par le Dr A. DAMIENO, de Naples.

Voici de quelle façon se distribuent ces 100 cas :

1° Diphtérie du pharynx : 50 cas, avec 45 guérisons et 5 décès;

2° Diphtérie laryngée : 50 cas (dont 29 à localisation primitive et 21 à localisation secondaire); 36 guérisons et 14 décès.

Dans cette dernière catégorie de cas, l'intubation a dû être pratiquée 26 fois, l'intubation et la trachéotomie 1 fois. Les cas à intubation ont donné 18 guérisons et 9 décès, dont 2 par pneumonie consécutive, 2 par intervention trop tardive et 5 par croup ascendant.

Les cas n'ayant pas subi l'intubation (23 en tout) ont donné 18 guérisons dues au sérum seul, malgré les sténoses déjà existantes.

Dans tous ses examens bactériologiques, l'auteur a trouvé des formes mixtes, jamais des formes pures. Il se demande alors si ces formes mixtes constituent une association pathogène ou accidentelle; si les autres microorganismes sont là pour aggraver la maladie ou restent indifférents. L'auteur croit que la présence du streptocoque n'est pas toujours un indice

de la gravité plus grande de la maladie, que ce n'est pas le streptocoque qui favorise l'invasion diphtéritique, mais c'est au contraire, le bacille de Lœffler qui rend le terrain favorable au développement du streptocoque. D'où le corollaire clinique: agir aussi vite que possible, avant que le streptocoque, favorisé par le bacille de Lœffler, devienne autrement pathogène.

L'auteur a toujours vu la fièvre subsister quelques jours après l'injection, et il considère cette persistance de la fièvre comme un symptôme favorable, comme l'indice d'une réaction salutaire.

Une injection précoce est capable de prévenir dans beaucoup de cas les paralysies post-diphtéritiques. (*Archivio italiano di otol., etc.*, V, 1897.)

Dr JANKELEVITCH.

Du diagnostic rapide du bacille diphtéritique de Lœffler *(Die Schnelldiagnose des Löfflers'chen Diphtherie Bacillus)*, par le Dr SCHANZ.

Plus on étudia le pseudo-bacille de la diphtérie, plus on gagna la conviction de sa grande ressemblance avec le vrai bacille de la diphtérie; il n'y a même plus d'autre signe distinctif que l'épreuve de sa virulence. Cela ne dit pas que les deux bacilles soient identiques; chaque jour peut nous livrer un argument indubitable que les deux bacilles sont différents, mais appartiennent à une même famille; cette famille n'est pas encore déterminée. Aussi longtemps qu'il en sera ainsi, le diagnostic bactériologique n'offrira guère une très grande valeur, surtout par un examen posé après vingt-quatre heures. (*Berlin. klin. Wochens.*, n° 3, 1897.)

BAYER.

VARIA

Une complication non encore observée du sclérome des voies respiratoires *(Eine noch nicht beobachtete Complication des Scleroms der Luftwegel)*, par le Dr WEISMAYR.

Le malade, âgé de trente-trois ans, s'est présenté avec une infiltration et un épaississement scléromateux du naso-pharynx et du larynx. La mobilité de ce dernier organe était très diminuée, l'espace sous-glottique était également épaissi, et il en résultait des troubles respiratoires graves. On pratique la trachéotomie et, le lendemain, on commence le tubage au moyen des sondes de Schrötter. Ces dernières sont d'abord

bien supportées par le malade, et pouvaient rester en place pendant seize à vingt heures sans le moindre inconvénient. La tuméfaction sous-glottique commença à diminuer. Cependant, depuis quelque temps déjà, le malade souffrait d'accès de fièvre, et, à l'examen entrepris dans le but d'en rechercher la cause, on trouva les poumons envahis par le processus tuberculeux. Le tubage ne tarda pas à devenir douloureux, et après quelques hésitations on se vit obligé de renoncer à ce traitement. Au bout de très peu de temps, le malade fut emporté par les progrès de sa lésion pulmonaire.

A l'autopsie, on trouva les poumons remplis de cavernes. Quant au larynx, voici les lésions dont il était le siège. Les lésions scléromateuses proprement dites étaient presque complètement guéries et remplacées par des cicatrices disséminées sur les parois du larynx et de la trachée. Mais, en revanche, le larynx était le siège d'une vaste ulcération qui englobait la plupart des cartilages du larynx en état de nécrose. Cette ulcération n'a pu être constatée pendant la vie, puisqu'elle était cachée par la tuméfaction de la portion supérieure du larynx survenue également dans le cours du tubage. Quelle était la nature de cette ulcération? On crut tout d'abord qu'il s'agissait d'une ulcération par décubitus. On sait, en effet, que le sclérome a peu de tendance à la production d'ulcérations. Un examen plus approfondi montre cependant que l'ulcération était de nature tuberculeuse. Elle est survenue presque immédiatement après l'envahissement des poumons. Il s'agissait donc d'une combinaison de la tuberculose et du sclérome dans le même larynx. Des cas pareils sont rares. Il paraît plutôt qu'il y a un certain antagonisme entre ces deux processus : le processus scléromateux avec sa tendance si marquée à la formation de tissu fibreux, fournirait en effet un mauvais terrain de culture au bacille de Koch. C'est pourquoi, malgré la coïncidence si fréquente de la tuberculose pulmonaire et du sclérome du larynx, la salive et les crachats traversent ce dernier organe, sans y laisser les moindres traces. (*Monats. f. Ohrenheilk.*, n° 11, 1896.)

Dr Jankelevitch.

Bordeaux. — Imp. G. Gounouilhou, rue Guiraude, 14.

8e ANNÉE. N° 20. 15 MAI 1897.

REVUE HEBDOMADAIRE
DE
LARYNGOLOGIE, D'OTOLOGIE
ET DE RHINOLOGIE

DE L'OUVERTURE LARGE DE LA CAISSE
ET DE SES ANNEXES

Par le Dr E. J. MOURE
Chargé du cours d'Otologie et de Laryngologie à la Faculté de médecine

(Suite et fin.)

VI. — Traitement consécutif.

Quel que soit le procédé mis en usage, une fois toute la région soigneusement nettoyée à la curette et au chlorure de zinc, on procède au pansement. Ici, les procédés diffèrent un peu, ce qui a valu à cette opération toute une série de noms d'auteurs que nous croyons inutile de rapporter, voulant surtout exposer les résultats de notre expérience personnelle. La plaie osseuse est saupoudrée d'iodoforme et bourrée d'une lanière de gaze iodoformée que, suivant les cas, on place simplement par le conduit ou par ce dernier et par l'apophyse mastoïde, suivant que l'on recolle le pavillon de l'oreille ou qu'on laisse une ouverture à la région mastoïdienne.

Dans tous les cas où le sinus est découvert sur une certaine étendue et où par conséquent l'antre n'occupe pas sa position normale, l'indication de fermer en arrière me paraît formelle, et je l'ai toujours mise en pratique dans les cas où j'ai trouvé cette disposition anatomique. De même, lorsque suivant d'emblée le procédé de Stacke, j'ai trouvé un antre minuscule occupant la partie postérieure de la la caisse et du

conduit, j'ai cru inutile de maintenir un orifice mastoïdien et, pouvant facilement traiter la région opérée par le conduit, j'ai suturé immédiatement en arrière ; dans ces cas, la guérison a été très rapide.

Au contraire, lorsque la région de l'apophyse est largement ouverte, et à plus forte raison lorsqu'il existe dans son intérieur des masses cholestéatomateuses, on peut laisser une brèche postérieure par laquelle on surveille la cicatrisation qui se fait alors beaucoup plus lentement, car il faut d'une part que la cavité se rétrécisse peu à peu et d'une autre qu'elle se cutanise. Dans le but de hâter cette réparation, quelques auteurs ont préconisé des procédés autoplastiques empruntant tantôt des lambeaux cutanés aux parois craniennes (Luc), tantôt au conduit auditif cartilagineux détaché au début de l'opération (Zaufal, Kœrner, etc., etc.). C'est ainsi que les uns ont conseillé de fendre ce canal dans le sens de sa longueur, puis d'en écarter les deux lambeaux pour les accoler aux parois osseuses de l'apophyse dénudée. D'autres ont proposé de libérer encore ces lambeaux par une incision perpendiculaire à la première, faite au ras de la conque, ce qui constituait deux surfaces quadrilatérales faciles à écarter et à maintenir accolées aux parois osseuses à l'aide d'un tamponnement serré fait par le conduit auditif. Le pansement laissé en place pendant huit jours suffisait pour fixer les lambeaux. Les différents procédés utilisant le conduit cartilagineux ont tous, selon moi, l'inconvénient de ne pas toujours rester fixes au point où ils avaient été primitivement placés et, par conséquent, subissant un certain gonflement inflammatoire, de venir rétrécir, au moins momentanément, la lumière du conduit, rendant ainsi les pansements consécutifs extrêmement difficiles dans quelques cas, et souvent douloureux pour les opérés. Bien plus, si quelquefois, comme le fait se produit à l'hôpital, la plaie suppure et bourgeonne, la partie du conduit qui adhérait d'abord se détache et vient désagréablement obturer la surface découverte par l'opération. Aussi, dans la

généralité des cas, je préfère employer le procédé qui consiste à supprimer purement et simplement le conduit cartilagineux presque au ras de la conque et suturer directement le pavillon à la lèvre postérieure de la plaie mastoïdienne. Outre qu'il ne résulte de cette manière de faire aucune cicatrice vicieuse, on peut continuer les pansements par le conduit qui reste ainsi large et très béant, permettant de suivre le travail de réparation et de le mener jusqu'à complète guérison. Il suffit seulement, pour faciliter cette manœuvre, d'abattre largement la paroi postérieure du conduit osseux.

Si on laisse une ouverture mastoïdienne, que je crois en général inutile, l'expérience seule permettra de savoir à quel moment on peut sans inconvénient supprimer cet orifice rétro-auriculaire pour laisser se cicatriser la plaie à l'aide de simples pansements intérieurs.

Dans les cas très rares où l'on est obligé de laisser l'ouverture mastoïdienne béante pendant plusieurs années pour surveiller les récidives, et lorsque la guérison est devenue définitive, on comble l'orifice par une opération autoplastique ordinairement assez facile à exécuter. C'est ce que j'ai fait il y a quatre ans chez une de mes premières opérées (fillette de cinq ans alors), qui est aujourd'hui parfaitement guérie depuis déjà longtemps.

Il est important d'ajouter que les pansements doivent être faits tout aussi aseptiquement que l'opération pour obtenir une cicatrisation sans suppuration, comme je l'ai vue se produire dans quelques cas. A ce point de vue, il est préférable, s'il n'y a pas de produits épidermiques ou de sécrétions à enlever, de s'abstenir d'injections et de laver simplement la plaie avec des tampons d'ouate imprégnés d'alcool saturé d'acide borique. Suivant les cas, le pansement sera fait à l'iodoforme, l'acide borique, l'aristol, le salol et avec un mélange de ces différentes poudres.

Quelquefois, malgré les précautions les plus minutieuses, la plaie suppure et bourgeonne; il faut alors réprimer les fongosités à la curette, au chlorure de zinc ou au nitrate d'argent,

et tâcher, par une asepsie rigoureuse, de tarir la sécrétion de pus, ce à quoi il est encore possible d'arriver en usant des procédés employés en pareils cas (nettoyage complet de la plaie, eau bouillie additionnée de sublimé, stérilisation des objets de pansement employés, nettoyage parfait des mains); telles sont les méthodes qui, après quelques pansements, permettent souvent de tarir les suppurations intercurrentes. Dans les cas où il n'y a pas de pus, les pansements rares, un à deux par semaine au plus, sont préférables.

On arrive de cette manière à guérir les opérés en un laps de temps qui varie de cinq semaines à trois ou cinq mois. Une précaution qu'il est utile de prendre, c'est de ne point laisser le passage qui découvre le canal tympano-mastoïdien se rétrécir et même se fermer avant que l'antre ne soit tout à fait guéri, parce que l'on s'expose à enfermer le loup dans la bergerie et à être obligé d'ouvrir une deuxième fois la cavité qui continue à suppurer. Ce mode de cicatrisation est, en effet, assez fréquent, et souvent lorsqu'on revoit d'anciens opérés, on est véritablement étonné de trouver la paroi postérieure du conduit osseux refermée et n'ayant plus de communication avec l'antre qui a lui aussi disparu, comblé par du tissu de cicatrice.

Quant à la résection du conduit cartilagineux, elle est habituellement difficile à reconnaître sans le stylet et un examen très attentif. C'est à dire que très souvent la réparation est complète et la guérison aussi parfaite que possible.

L'audition elle-même est quelquefois meilleure qu'avant l'opération, et jamais je ne l'ai vue être plus mauvaise si le labyrinthe est intact.

Conclusions.

En résumé, toutes les fois qu'on est en présence d'une otorrhée ancienne et fétide, rebelle aux traitements ordinaires, si l'on suppose l'existence d'une lésion osseuse ou, à plus forte raison, de masses cholestéatomateuses, on ne doit pas attendre qu'une complication se produise pour opérer.

Il faut ouvrir largement l'antre mastoïde, le canal tympano mastoïdien et la caisse, et mettre ces trois parties de l'oreille en rapport direct, en supprimant toutes les portions osseuses comprises entre elles et au-dessous d'elles, de manière à supprimer la cause de la suppuration.

Cette opération, conduite avec prudence, peut être considérée comme bénigne. Sur 59 opérés de ces dernières années je n'ai eu aucun décès imputable à l'opération. J'ai perdu 2 opérés plusieurs mois après; l'un de péritonite tuberculeuse (enfant de cinq ans), l'autre de tuberculose aiguë, survenue deux mois après l'intervention. Un troisième opéré a succombé à un érysipèle infectieux, contracté dans le service de médecine où il était placé. Un quatrième diabétique est mort de méningite, quinze jours après une simple trépanation, à la suite d'une imprudence. Une fois j'ai eu des symptômes de phlébite, mais le malade a guéri. Je rapporte plus loin cette observation.

Il est à peine besoin d'ajouter que s'il existe une complication cérébrale (abcès, phlébite du sinus, etc.), l'indication d'ouvrir l'antre est encore formelle; il sera même bon d'aller par cette voie soit vers le crâne, soit dans le sinus, pour inspecter les régions qui sont en rapport direct avec la caisse du tympan et avec la grande cellule mastoïdienne. Les cas d'abcès du cerveau vidés et drainés par cette voie sont déjà très nombreux et les résultats encourageants, ce qui est d'autant plus logique que l'on agit sur le point déclive et souvent aussi sur la porte d'entrée du mal, vers l'encéphale ou ses annexes.

Observations.

Obs. X (publiée dans la thèse de mon élève, le Dr Chagnolleau). — *Otorrhée ancienne. — Symptômes cérébraux. — Paralysie faciale. — Ouverture des cavités de l'oreille avec disparition de la paralysie de la face. — Guérison* [1].

Eugène L..., trente-sept ans, journalier. Otorrhée à droite depuis

1. *Du traitement chirurgical des suppurations de l'oreille moyenne et de l'antre mastoïdien.* (Thèse de Bordeaux, 1896.)

vingt ans, à liquide purulent, fétide, en général peu abondant, avec fréquents accès aigus. Ouïe totalement perdue. En 1888, s'est fait enlever un polype du conduit.

Le malade se présente à la Clinique le 14 mai, avec une poussée aiguë depuis un mois; vives douleurs dans l'oreille et dans tout le côté de la tête, et de plus paralysie faciale datant d'une dizaine de jours: paupières largement ouvertes, traits déviés. Le conduit auditif externe est presque complètement obturé à la partie inférieure par le rapprochement des parois antérieure et postérieure et la formation d'une exostose, et, à la partie supérieure, par un petit polype; du pus jaunâtre, fétide, s'échappe de l'étroit orifice qui existe encore. La région mastoïdienne ne présente rien de particulier; la pression y provoque parfois de la douleur, mais pas d'une façon continue.

L'opération est pratiquée le 16 mai.

Incision dans le sillon rétro-auriculaire, décollement du pavillon et du conduit cartilagineux qu'on rabat en avant, dénudation de l'apophyse, trépanation au lieu d'élection. A environ un centimètre de profondeur, à la partie antérieure de la cavité creusée par la gouge, on trouve un petit pertuis gros comme une tête d'épingle, d'où s'échappe un peu de pus fétide. On l'agrandit et on tombe dans une cavité remplie de pus crémeux s'étendant vers la partie inférieure de l'apophyse. Au-dessous et en avant de cette cavité se trouve une surface osseuse éburnée que l'on fait sauter, ce qui met à découvert la caisse et le canal tympano-mastoïdien. Ce canal mène dans un antre plein de matières caséeuses et dont le toit est nécrosé sur une longueur de un centimètre et demi environ, ce qui le *fait communiquer avec la cavité cranienne.* Curettage et badigeonnage au chlorure de zinc au 1/10; curettage également de la cavité de l'oreille moyenne; enlèvement de l'exostose et du polype. Plaie rétro-auriculaire non fermée, seulement rétrécie par quelques points de suture. La cavité et le conduit auditif sont remplis d'une mèche de gaze iodoformée. Pansement à l'iodoforme.

Après l'opération, l'orbiculaire des paupières semble se contracter plus facilement. Pas de vomissements dans la soirée, pas de fièvre; le lendemain, peu de douleur, bon appétit. Trois jours après, la paralysie faciale est notablement améliorée; l'œil se ferme encore incomplètement, mais la déviation de la bouche est à peine apparente.

Le 23 mai. — Premier pansement : la gaze est imbibée de sérosité sanguinolente sans mauvaise odeur, et la communication cranienne

n'est plus aussi considérable. Des bourgeons charnus tendent déjà à l'obstruer.

Le 26. — Second pansement. L'orbiculaire se ferme complètement à la partie externe de l'œil, mais incomplètement à l'interne. Plus de déviation du nez ni de la bouche.

Le 29. — Le malade se plaint de souffrir beaucoup depuis quarante-huit heures; il a des élancements, surtout la nuit, et ne peut dormir; on défait alors le pansement et on trouve la gaze imbibée de pus et la cavité couverte de bourgeons purulents. On la nettoie en la lavant abondamment au sublimé par le conduit et par la plaie. Les bourgeons sont badigeonnés à l'alcool boriqué et la cavité remplie de gaze humide légèrement tassée.

Le lendemain, plus de douleurs; le malade a passé une bonne nuit. Il y a peu de pus dans le pansement. La fistule cranienne n'est plus visible et l'œil se ferme de mieux en mieux.

Le 9 juin. — La cavité, en voie de cutanisation, paraît blanchâtre. On laisse refermer la plaie rétro-auriculaire et on panse, par le conduit, à l'alcool boriqué et à l'iodoforme.

Les pansements sont continués deux fois par semaine.

Au commencement de juillet, la plaie est complètement cicatrisée, mais il y a encore un peu de pus dans la cavité de l'oreille moyenne. A la fin du mois, il n'y en a plus du tout et la guérison totale est obtenue, ainsi que celle de la paralysie faciale.

Obs. XI (thèse du Dr Chagnolleau). — *Otite moyenne suppurée ancienne avec fongosités. — Ouverture de l'antre et des annexes. — Évidement complet. — Guérison.*

P. R..., dix-huit ans, garçon boucher, sans antécédents héréditaires et autre maladie que la rougeole à deux ans; à l'âge de six ans, violentes douleurs dans l'oreille gauche et suppuration. Cette suppuration jaune verdâtre, à odeur fétide, a persisté plus ou moins abondante jusqu'à maintenant, malgré divers traitements (injections antiseptiques, mouches, etc.), entraînant la perte complète de l'audition. Oreille droite bonne.

Le malade se présente à la Clinique le 20 mars 1896. Extérieurement, il n'y a rien de particulier : le conduit auditif externe et l'apophyse mastoïde paraissent sains. Cette dernière n'est pas douloureuse à la pression. L'examen au spéculum montre que la membrane du tympan et le marteau n'existent plus; la caisse est remplie de pus très fétide et de fongosités surtout abondantes à la partie supérieure et dont on la débarrasse à l'aide de la curette et d'un lavage avec la canule de Hartman La perception aérienne est per-

due, et le diapason au vertex est moins bien entendu que du côté sain. L'apophyse malade ne s'éclaire pas.

En présence de ces phénomènes, M. Moure propose une intervention qui est acceptée et pratiquée le 21 mars.

La région étant rasée, lavée, aseptisée, incision de 4 centimètres dans le sillon rétro-auriculaire; la partie postérieure du conduit membraneux et les parties molles recouvrant l'apophyse sont décollées et écartées, le pavillon rabattu en avant, et le conduit sectionné le plus loin possible. L'os est attaqué à la gouge au lieu d'élection, mais au bout de quelques millimètres de trajet on tombe sur le sinus latéral. Cette voie est alors abandonnée: Enlèvement de la partie postéro-supérieure osseuse du conduit auditif. Avec le protecteur de Stacke, on pénètre dans l'attique, on fait sauter la pars ossea, et on agrandit l'aditus de façon à établir une large communication du conduit auditif avec l'antre mastoïdien, qui est, du reste, très petit. Le curettage de la cavité ramène une matière caséeuse abondante et des débris d'osselets. Badigeonnage au chlorure de zinc au 1/10. Le conduit membraneux entier est enlevé, et la plaie fermée complètement par quelques points de suture, pansée à l'iodoforme, et la caisse est bourrée de gaze iodoformée.

Suites opératoires immédiates bonnes: pas de douleur; la température n'a jamais dépassé 37°5.

Le 28 mars. — Premier pansement: plaie bien réunie; enlèvement des fils; la gaze est retirée du conduit à peine imbibée et son extrémité n'a aucune odeur. Lavage de la cavité et application d'alcool boriqué. De nouveau, lanière de gaze iodoformée dans la caisse, lames de gaze au dehors, ouate et bandage.

Quelques jours après, sans élévation de température, sans douleurs vives, s'établit une suppuration abondante qui oblige à décoller le pavillon en arrière et à drainer. Pansements tous les jours, puis trois fois, puis deux fois par semaine.

Le 6 mai. — La plaie rétro-auriculaire est complètement guérie, mais la gaze de la caisse est encore imbibée de sérosité purulente, à mauvaise odeur. On continue les lavages et les pansements.

Le 10 juin. — Guérison complète.

Obs. XII (thèse du Dr Chagnolleau). — *Otorrhée ancienne. — Ouverture de l'antre et des annexes remplis de fongosités et de matières caséeuses. — Guérison.*

X..., sujet russe, dix-sept ans, chanteur, de passage à Bordeaux, entre au mois de mars à l'hôpital Saint-André, pour une bronchite. Le médecin de sa salle l'ayant envoyé à la Clinique d'otologie pour

un écoulement de l'oreille gauche, on lui trouve une otorrhée fétide, en même temps qu'un empyème des sinus maxillaires.

A l'aide d'un interprète, on peut obtenir quelques renseignements : il y a quatre ou cinq ans, il a beaucoup souffert de l'oreille gauche; celle-ci s'est mise à suppurer et n'a pas cessé depuis, malgré les lavages, les insufflations, etc. Jamais rien du côté de l'autre oreille.

Il s'écoule par le conduit auditif un pus épais jaune verdâtre, à odeur fétide, que l'on enlève avec de la ouate, et on aperçoit une perforation ayant détruit la partie postéro-supérieure de la membrane jusqu'au manche du marteau; le pus provient de la partie postérieure et supérieure de la caisse. Rien d'apparent à l'apophyse mastoïde, qui est peu douloureuse à la pression, mais ne s'éclaire pas du tout, et transmet très mal les vibrations du son, sauf vers la pointe. L'ouïe est totalement perdue.

L'opération est décidée; mais, auparavant, on fait une double ponction dans les sinus maxillaires par le méat inférieur pour faire des lavages quotidiens, et elle n'est pratiquée que quinze jours après, c'est-à-dire le 28 mars.

Lavages préalables des sinus et nettoyage de la région. Incision rétro-auriculaire; décollement à la rugine du pavillon et du conduit cartilagineux qu'on rabat en avant; décollement et refoulement des parties molles en arrière. L'apophyse est attaquée au lieu d'élection, et à peine a-t-on fait sauter une mince lame de substance corticale qu'on rencontre un peu de pus jaunâtre, dans des cellules assez vastes; on continue à creuser l'apophyse en se dirigeant un peu en avant pour suivre le pus, et on finit par trouver un antre très réduit, rempli de fongosités et de matières caséeuses. Un stylet détermine le canal tympano-mastoïdien et pénètre dans la caisse. On sectionne profondément le conduit cartilagineux et on enlève ce qui reste de la membrane et des osselets. L'enclume est à peine reconnaissable et la tête du marteau est complètement cariée. Le protecteur de Stacke étant introduit dans le canal tympano-mastoïdien, on fait sauter au ciseau la paroi postérieure osseuse du conduit et la pars ossea. On a alors sous les yeux une vaste cavité constituée par l'antre, le canal tympano-mastoïdien et la caisse. Le tout est curetté, badigeonné au chlorure de zinc. On essaie d'aider à la cutanisation en conservant le conduit cartilagineux fendu et collé en arrière à l'apophyse, puis la plaie est rétrécie avec quelques points de suture et bourrée de gaze iodoformée.

Quelques vomissements pendant la nuit; se plaint seulement les jours suivants de bourdonnements dans l'oreille, sans douleurs

véritables. Pas d'élévation de température; celle-ci n'a jamais dépassé 37° 7.

Le 4 avril. — Premier pansement; un peu de sérosité purulente, mais l'eau de lavage revient rapidement claire.

Pansements continués deux fois par semaine à l'alcool boriqué et à l'iodoforme.

Le 15 avril. — Cautérisation, au chlorure de zinc, de quelques bourgeons charnus; on laisse refermer la plaie rétro-auriculaire qui disparaît en peu de jours.

Au milieu de mai, il existe encore un très léger écoulement séreux, mais l'épidermisation marche bien. Seulement le conduit a de la tendance à l'atrésie, et on est obligé de le bourrer fortement, et même d'y maintenir pendant quelques jours une tige de laminaire.

Malgré les lavages journaliers, la suppuration persiste, très minime, toutefois, mais fétide.

Enfin, *le 20 juillet*, le malade, que nous n'avons pas vu depuis quelque temps, revient à la Clinique, et on s'aperçoit que la sécrétion est entretenue par quelques fongosités situées à la partie postéro-supérieure de la caisse, derrière un bourrelet de tissu cicatriciel. On fait un lavage avec la canule de Hartman et une cautérisation au chlorure de zinc.

Le 27. — L'écoulement est à peine perceptible et n'a plus d'odeur.

Le 30. — La caisse est complètement cicatrisée. L'ouïe, qui avait disparu complètement depuis plusieurs années, est revenue en grande partie.

Obs. XIII (thèse du Dr Chagnolleau). — *Otorrhée ancienne. — Paralysie faciale. — Début de complications cérébrales. — Ouverture complète. — Guérison de la paralysie faciale. — Mort de tuberculose généralisée.*

Émile O..., vingt et un ans, peintre; otite moyenne suppurée droite depuis l'âge de trois ans, avec quelques poussées aiguës, la dernière il y a un mois.

Se présente à la Clinique le 28 avril 1896, avec une légère paralysie faciale datant de trois jours : occlusion incomplète des paupières, larmoiement, bouche légèrement déviée. On constate un écoulement purulent abondant, très fétide, et l'affaissement de la paroi supérieure du conduit osseux ne laissant qu'une petite fente à travers laquelle on voit sourdre quelques gouttes de pus simulant un tympan perforé qui n'existe pas. Rien de particulier extérieurement à l'apophyse, qui n'est pas douloureuse à la pression.

Ouïe totalement perdue.

En présence du début de paralysie, et malgré un état général peu satisfaisant, l'opération est décidée et pratiquée le 30 avril.

Incision de la peau et du périoste et ouverture de l'os au lieu d'élection. Presque pas de sang; apophyse éburnée. A une profondeur de un centimètre, léger suintement purulent, et un peu plus loin on trouve un antre petit, rempli de pus et de fongosités à odeur infecte. Avec le protecteur, on fait sauter la paroi postérieure du conduit auditif osseux et on établit une large communication entre les cavités de l'oreille moyenne. Enlèvement des osselets nécrosés. Le tout est curetté avec précaution, badigeonné de chlorure de zinc et rempli de gaze iodoformée. On résèque toute la portion cartilagineuse du conduit, mais on laisse un petit cercle de peau destiné à faciliter la réparation. Réunion de la plaie par quatre points de suture, laissant une ouverture de un centimètre et demi bourrée de gaze. Les symptômes de paralysie faciale diminuent sitôt l'opération faite.

Les jours suivants, tout semble marcher à merveille; il n'y a pas d'élévation de température, la paralysie a totalement disparu, le malade ne souffre presque pas. Malheureusement, il n'a pas d'appétit, et ne prend qu'une petite quantité de lait.

Le premier pansement est pratiqué le 5 mai. Suppuration minime.

Le 7. — La température commence à s'élever : elle atteint le lendemain 39° et le surlendemain 40° 2. On la combat par la quinine et on refait le pansement : la plaie a bon aspect et n'a qu'un léger suintement séreux n'expliquant point la fièvre. Le malade est abattu; il vomit depuis quelques jours, mais ne souffre de nulle part et ne peut indiquer ce qu'il ressent.

Les pansements sont faits tous les deux jours, mais, le 15, apparaît un peu de diarrhée et on trouve un noyau de pleuro-pneumonie gauche avec point de côté; celui-ci s'amende; cependant, le pouls est petit, rapide (148 pulsations).

Le 25. — La température atteint 40°, le poumon entier est pris et les crachats contiennent des streptocoques ; pas de bacilles de Koch [1].

1. M. le Dr Dufour, professeur à l'École du service de santé de la marine, ayant étudié le pus des malades faisant l'objet des observations IV, V, VI et VII, a eu l'obligeance de nous fournir ses résultats. Bien qu'ils n'aient rien à faire avec ce qui nous occupe, nous les donnons ici, pensant qu'ils pourront intéresser à un autre point de vue.

Obs. IV : Staphylocoques dorés peu nombreux; beaucoup de pneumocoques.

Obs. V : Staphylocoques dorés; bacillus coli communis.

Obs. VI : Staphylocoques et streptocoques.

Obs. VII : Staphylocoques nombreux.

Le 29. — Mort. L'autopsie n'a pu être pratiquée ; mais le diagnostic de tuberculose pulmonaire aiguë, fait quelques jours avant la mort, semble le plus probable.

Obs. XIV (thèse du Dr Chagnolleau). — *Otorrhée ancienne. — Trajet fistuleux vers la cavité cranienne. — Ouverture large de l'antre et ses annexes. — Phlébite du sinus. — Paralysie faciale. — Guérison complète.*

Jean D..., vingt-cinq ans, manœuvre.

Otorrhée droite ancienne (vingt ans), ayant cessé de couler pendant plusieurs années, mais ayant recommencé depuis deux ans, sans douleurs. Il y a quatre mois, la suppuration est devenue plus abondante, accompagnée d'élancements parfois très pénibles, et le malade se decide à venir à l'hôpital le 26 mai.

On trouve, à l'examen de l'oreille, un polype ayant envahi presque complètement la caisse, et qu'on enlève, et des fongosités abondantes et fétides venant de la partie postéro-supérieure. Douleur à la pression de l'apophyse mastoïde. Perception cranienne bonne, aérienne nulle.

Pendant quelques jours, lavages antiseptiques.

Le 11 juin. — Aucune amélioration ne s'étant produite, opération.

Incision ordinaire : les artères donnent beaucoup de sang. Trépanation au lieu d'élection : on tombe sur le sinus immédiatement au-dessous de la corticale. Cette voie est alors abandonnée et on prend celle du conduit, dont on élargit la partie postérieure jusqu'à la caisse. A l'aide du protecteur, introduit dans le canal tympano-mastoïdien, on fait sauter le mur de la logette. Fongosités abondantes très fétides. Le canal se termine sans antre. On le curette, ainsi que la caisse, et on retire un marteau rugueux et une enclume à peine reconnaissable. Au moment de terminer l'opération, le stylet découvre, en haut et en arrière du canal tympano-mastoïdien, un pertuis dans lequel il s'enfonce, se dirigeant vers la cavité cranienne. C'est une fistule qui met la dure-mère à nu ; on la gratte soigneusement, puis le conduit membraneux est réséqué et la plaie suturée complètement. Pansement iodoformé par le conduit.

Le lendemain. — Température : matin, 38°2 ; soir, 39°.

Le malade se plaint de violents élancements dans la tête.

Le 13. — Température : matin, 38°5 ; soir, 39°4.

Toujours douleurs ; pas de sommeil ; débuts de paralysie faciale. Sulfate de quinine, 50 centigrammes.

Le 14. — Température : matin, 39° ; soir, 39°6.

Le 15. — *Idem :* paralysie faciale complète.

Le 16. — La plaie suppure abondamment. Les fils n'ont pas tenu. Pansement humide; purgatif à l'huile de ricin. Régime lacté.

Le 17. — Température : matin, 37°6; soir, 39°4.

Huile de ricin.

Pansements continués tous les jours; la température baisse et revient à 37°2 le soir.

Le 22. — Elle remonte à 39°2, en même temps qu'apparaît un gonflement douloureux de la région sterno-mastoïdienne et des signes de phlébite de la jugulaire. Cependant, la suppuration a beaucoup diminué.

Douleurs de la tête sans localisation spéciale; pas de vertiges, pas de vomissements, pas de troubles visuels. Rien au poumon, rien au cœur. Pouls rapide, mais plein et fort.

Le 23. — Température : matin, 38°8; soir, 39°2.

Le 24. — Température : matin, 39°4; soir, 39°8.

Le 25. — Température : matin, 38°8; soir, 38°8.

Le gonflement diminue. Signes de paralysie faciale persistent.

Le 27. — Un peu de pus jaunâtre, clair, dans le pansement. Plaie a bon aspect, bourgeonnant, commençant à se fermer.

. . . . . .

Le 28. — Le malade est emmené de force de l'hôpital par sa famille, qui le croit perdu, et nous restons sans nouvelles de lui jusqu'au milieu d'août, époque à laquelle il vient à la Clinique, guéri. Il s'est fait panser chez lui par son médecin régulièrement, mais déclare avoir été très mal dans les premiers jours de juillet. Actuellement, il ne ressent plus rien, son oreille ne coule plus et il n'y a plus de trace de la paralysie faciale.

Les observations qui suivent ont été recueillies par mon aide de clinique, le Dr A. Brindel.

Obs. XV. — *Otorrhée ancienne. — Première intervention dans le conduit. — Paralysie faciale d'une durée de trois mois. — Rétrécissement du conduit avec séquestre dans son intérieur et otorrhée persistante. — Ouverture de l'apophyse et de la caisse. — Paralysie faciale immédiate. — Rétrécissement du conduit. — Disparition de la paralysie trois mois et demi après l'opération.*

Mlle X..., quatorze ans, d'Angoulême, avait une otorrhée ancienne à gauche; traitée à Paris en 1894, elle a subi, dans le conduit, une opération sur la nature de laquelle il a été impossible d'avoir un renseignement précis. Toujours est-il qu'il en est résulté

un *rétrécissement* de plus en plus serré et que ce canal admet actuellement à peine l'introduction d'une petite tête d'épingle, mais donne passage à une suppuration abondante et fétide. En introduisant un stylet dans l'orifice, on a, en arrière du rétrécissement, la sensation d'un *séquestre.*

Immédiatement après la première intervention, on a constaté l'existence d'une *paralysie faciale* complète, qui n'a cédé qu'au bout de trois mois d'électrisation.

L'ouïe est à peu près abolie du côté malade.

Le 20 novembre 1895. — Incision dans le pli rétro-auriculaire. Décollement du conduit. Séquestre d'un centimètre, aplati dans le conduit. L'apophyse est attaquée à la gouge et au maillet au lieu d'élection. Après un centimètre de profondeur, l'antre n'est pas encore découvert et l'os devient de plus en plus dur à mesure qu'on creuse davantage.

Mise en place du protecteur; ablation de la partie postéro-supérieure du conduit, qui est très dure. On tombe dans une cavité que l'on suppose être la caisse. Cette cavité est remplie de fongosités, qui sont curettées avec soin. Lavage. Attouchement au chlorure de zinc; résection d'une grande partie du conduit cartilagineux en arrière: drainage par le conduit et en arrière au moyen de gaze iodoformée.

En rapportant la malade dans son lit, on constate qu'elle a une *paralysie faciale à peu près complète;* toutefois, l'orbiculaire des paupières fonctionne assez bien.

Les jours suivants. — Pas de fièvre. Choquée pendant trois jours. Infection de la partie inférieure de la plaie. Se plaint beaucoup de la mâchoire, au niveau de la dernière molaire gauche. Trismus assez prononcé de ce côté. Le trismus disparaît en quelques jours.

Le 20 décembre. — On fait de l'électrisation depuis quinze jours. Il n'y a aucune contraction, aucune réaction. La plaie bourgeonne rapidement en arrière. Pansement deux fois par semaine. Il semble que la cutanisation commence à se produire du conduit vers la caisse; celle-ci communique par un petit orifice seulement avec l'apophyse ouverte. L'injection poussée par le conduit passe par la trompe. Il est fait, à trois reprises différentes, pendant deux heures, de la dilatation du conduit rétréci au moyen d'une tige de laminaire.

Le 5 janvier 1896. — Poussée d'inflammation aiguë dans la plaie. La partie inférieure suppure. Lymphangite périphérique. Les ganglions parotidiens sont enflammés et volumineux du côté malade.

Le 6. — Un peu mieux; on met en arrière un pansement à plat. Il vient toujours un peu de pus dans le conduit qui tend à se rétrécir de plus en plus.

Le 20. — Rétrécissement considérable du conduit; il est presque fermé jusque près du méat. Suppure encore par le conduit et en arrière, où il reste un petit trajet fistuleux, qui est curetté et qui communique avec le conduit.

Le 5 mars. — Depuis quatre à cinq jours, la face, qui était fortement déviée vers la droite, devient plus symétrique; il existe de la *contraction volontaire très manifeste des muscles innervés par le facial inférieur.*

Le 31. — Petit trajet fistuleux allant du conduit à la plaie rétro-auriculaire. La face est symétrique; les muscles de la face se contractent aussi bien, sinon mieux que ceux du côté opposé, sauf l'orbiculaire qui est encore parésié.

Le 10 avril. — Trajet fistuleux fermé; plus de suppuration.

Obs. XVI. — *Otorrhée datant de cinq ans et demi. — Ouverture spontanée, il y a trois ans, de l'apophyse. — Cicatrisation du trajet fistuleux. — Matières caséeuses dans l'attique. — Ablation des osselets et curettage de la caisse. — Insuccès. — Ouverture large de l'antre et de la caisse. — Paralysie faciale opératoire. — Guérison de l'otorrhée en deux mois et de la paralysie faciale depuis.*

Mlle S..., onze ans, d'Angoulême, atteinte d'une otorrhée depuis cinq ans et demi, qui avait déjà amené, il y a trois ans, une ouverture spontanée, aujourd'hui cicatrisée, de l'apophyse mastoïde, au-dessous et en dehors du point d'élection.

Il y a un an, ablation des osselets et curettage de la caisse; en même temps, ablation de végétations adénoïdes.

Actuellement, otorrhée très fétide, pas très abondante. L'injection dans le conduit ramène peu de chose; l'injection dans la caisse, par la canule coudée, ramène une grande quantité de débris épidermiques et de grumeaux fétides.

La malade ayant pris une cuillerée de vin arsénié eut une éruption rubéolique généralisée qui dura vingt-quatre heures.

Le 13 février 1896. — Après décollement du pavillon et du conduit, M. Moure attaque directement la partie postérieure du conduit, en allant vers la caisse. Ablation du mur de la logette. Fongosités et matières grumeleuses dans l'attique. De là, un stylet est introduit par le canal tympano-mastoïdien dans l'antre. Le protecteur remplace le stylet et on arrive, en abattant progressivement

l'os sous lequel se cache le protecteur, à mettre à nu une vaste cavité distante d'un centimètre environ de la face externe de l'apophyse, dont elle occupait les deux tiers environ. Cette cavité est pleine de grumeaux, de fongosités, et contient trois petits séquestres libres. Elle est nettoyée avec soin au moyen de la curette. Lavage. Attouchement au chlorure de zinc. La communication entre la caisse et l'antre n'occupe que le tiers supérieur du conduit. Ablation de la partie postérieure du conduit cartilagineux. Drainage à la gaze iodoformée par le conduit et en arrière. *Paralysie faciale totale et immédiate.*

Les jours suivants. — Pas de fièvre, premier pansement le septième jour. Pas de pus. Simple suintement séreux.

L'antre se rétrécit peu à peu; on a peine à maintenir l'ouverture en arrière. La cutanisation marche normalement. Pansements deux fois par semaine.

Le 1er avril. — On laisse fermer en arrière. La paralysie faciale persiste; toutefois, les muscles répondent à l'électrisation.

Le 4. — Plaie fermée en arrière. Guérison complète quelques jours plus tard.

Obs. XVII. — *Otorrhée double datant de douze ans, avec ouverture spontanée, à gauche, de l'apophyse aujourd'hui cicatrisée. — Antre volumineux rempli de matières caséeuses. — Ouverture large des deux antres et des deux caisses.*

M. Roger C..., quinze ans, de Nontron, otorrhée double datant de l'âge de trois ans. A gauche, ancienne ouverture spontanée de l'apophyse aujourd'hui cicatrisée. Suppuration caséeuse au niveau de l'attique; petite exostose de la partie supérieure de l'apophyse à droite. Éclairage par transparence moins bon à droite. Expérience d'O'Kuneff: les vibrations sont beaucoup mieux transmises à droite qu'à gauche.

Le 18 février 1896. — Opération à gauche.

Antre facilement mis à nu. Très grand. Coque mince extérieure. L'antre est rempli de fongosités et de matières caséeuses. On va de l'antre vers la caisse en engageant le protecteur de Stacke dans le canal tympano-mastoïdien et en faisant sauter le pont osseux entre ce canal et l'extérieur. Curettage de l'antre et de la caisse. Attouchement au chlorure de zinc.

Division en T du conduit membraneux, la branche horizontale du T vers la partie externe. Rabattement des deux lambeaux et leur suture à l'aponévrose voisine pour élargir le conduit. Drainage en avant et en arrière au moyen de gaze iodoformée.

Les jours suivants. — Pas de fièvre. Eczéma du pavillon de l'oreille et du pourtour de la plaie. Un des lambeaux n'a pas tenu et est venu se mettre dans le conduit; il gêne pour les pansements. Ceux-ci sont faits tous les deux jours. On emploie le salol et l'acide borique. Pendant ce temps, des injections ont été pratiquées dans l'oreille droite et tout écoulement a cessé au bout de quinze jours.

Le 10 avril. — Encore en traitement.

Depuis, complètement guéri, et opéré du côté opposé, qui est également guéri.

Obs. XVIII.— *Scarlatine.— Otite suppurée gauche.— Mastoïdite aiguë nécrosante avec périmastoïdite. — Ouverture large de l'antre, de la caisse et du canal tympano-mastoïdien. — Ablation de toute la paroi antérieure de l'apophyse.*

La jeune X..., quatre ans et demi, a la scarlatine en décembre 1896. Quelques jours après, violents maux de tête à gauche, puis écoulement purulent par le conduit auditif. Vient consulter à la Clinique le 16 janvier 1897. La veille, présentée à l'hôpital Saint-André avec gonflement énorme péri-mastoïdien, fluctuation en arrière de l'oreille et fièvre intense. M. Liaras pratique une incision d'un centimètre de long sur le point fluctuant. D'où écoulement considérable de pus, puis il l'envoie à la Clinique.

A ce moment, écoulement par le conduit. Saillie de la paroi postérieure de ce dernier. Gonflement en masse de toute l'apophyse qui semble projetée en avant. Intervention décidée. Entre à l'hôpital des enfants.

Opération le 18 janvier 1897. — Incision rétro-auriculaire. Fongosités en abondance, décollant le périoste sur une grande étendue, sur l'apophyse et dans le conduit. Curettage. Face externe de l'apophyse paraît noire, nécrosée, mais pas de point de perforation.

Au premier coup de gouge, antre ouvert et écoulement abondant de pus. L'antre s'étend jusqu'au sommet de l'apophyse dont toute la face externe est nécrosée et enlevée. Fongosités dans l'antre allant vers la caisse. Vers la base de l'apophyse, diverticulum de l'antre de la grosseur d'un grain de maïs allant vers la fosse cérébrale et remplie de fongosités. On fait sauter la paroi antérieure du canal tympano-mastoïdien. Curettage de la caisse pleine de fongosités. Ablation des osselets. Enclume en bon état, mais marteau en partie nécrosé. Chlorure de zinc. Cavité très propre. Ablation de la partie postérieure du conduit membraneux. En arrière, réunion directe. Pansement par le conduit.

Le 19. — Thermomètre: soir, bien, 36°6; le matin, 37°8. Langue

bonne. Pas de douleurs. Figure rouge. 140 pulsations. Demande à manger et à se lever. Est allée une fois à la selle hier soir. Pas de vomissements.

Les jours suivants. — Pansée deux fois par semaine. Va très bien. Réunion de la plaie. Suppression du drain, le 25 janvier.

2 février. — Suppression du pansement en arrière. État général bon. Ne souffre pas. Suintement séro-muqueux. Pas de pus dans le pansement.

Le 25. — L'antre reste largement ouvert dans le conduit. Une bride fibreuse divise transversalement l'ancien conduit, qui est cutanisé. La cutanisation de l'antre est très lente.

Obs. XIX. — *Otite moyenne suppurée, suite de rougeole, datant d'un an environ. — Paralysie faciale. — Ouverture large de la caisse et de l'antre.*

La jeune X..., deux ans et demi, entrée à l'hôpital des Enfants, dans le service de M. le prof. Piéchaud, pour coxalgie.

Elle présente une otorrhée déjà ancienne à gauche, otorrhée soignée pendant quelque temps au moyen d'injections dans le conduit. Son tympan présentait une perforation à la partie postéro-supérieure. L'écoulement était consécutif à une rougeole.

Le 15 février, cet enfant fut atteint d'une paralysie faciale du côté de l'oreille malade. Rien à l'apophyse extérieurement. Pas de fièvre. Pas de douleurs à la pression.

En présence de la paralysie faciale, M. Moure conseilla une intervention immédiate, qui fut acceptée par les parents et exécutée *le 20 février 1897,* dans le service de M. le prof. Piéchaud.

Après incision rétro-auriculaire et écartement du périoste, la surface externe de l'apophyse apparaît piquetée de rouge et, par conséquent, enflammée.

M. Moure creuse à la partie postéro-supérieure du conduit une ornière destinée à mettre à nu la logette des osselets et l'aditus ad antrum. Ces manœuvres sont exécutées à la faveur du protecteur de Stacke.

On arrive ainsi peu à peu sur un antre petit, rempli, ainsi que la caisse et l'aditus, de matières caséeuses et de fongosités, et séparé de l'extérieur *par un os éburné épais de un centimètre et demi.* La grande cellule n'occupe donc pas sa situation normale.

Un curettage soigneux est fait dans les parties mises à nu. Le tout est touché au chlorure de zinc à 1/10.

Après ablation de la partie postérieure du conduit cartilagineux, quatre points de suture réunissent les lèvres de l'incision, en laissant une ouverture médiane par où passe une mèche de gaze

iodoformée, qui va combler l'antre et le conduit. Une deuxième mèche est introduite par le méat.

Les jours suivants. — L'enfant contracte une varicelle et fait des abcès sous-cutanés en plusieurs endroits du cuir chevelu.

Premier pansement, le 25 février. Plaie en bon état. Paralysie faciale en voie de guérison. Va très bien.

REVUE GÉNÉRALE ET ANALYSES

BOUCHE ET PHARYNX BUCCAL

Lupus ulcéré de la langue, par le Dr Carrière.

Une fillette présente sur la langue deux foyers lupiques. L'auteur insiste sur la rareté de l'ulcération tuberculeuse de cette région; ses caractères sont : plaque indurée rose pâle, mamelonnée, absolument indolore; elle présente quelquefois des fissures, exceptionnellement des ulcérations. Il faut noter la coexistence fréquente du lupus de la gorge. L'examen histo-bactérioscopique a fait trouver des follicules tuberculeux typiques. Spire, dans sa thèse, a réuni 14 cas de ce genre.

M. Dubreuilh insiste sur ce fait que la malade présentée a aussi un lupus du nez qui s'est étendu sur la face et une dacryocystite, probablement de même nature. L'extension des lésions tuberculeuses a déjà été notée par M. Arnozan. Audry a noté la coexistence habituelle des lésions des fosses nasales et du lupus de la face. (Société d'anat. et de physiol. de Bordeaux. — *Journ de méd. de Bordeaux*, n° 13, mars 1897.)

Dr F. Ardenne.

L'examen et le traitement directs de la région de l'amygdale pharyngée et du repli salpingo-pharyngé dans sa partie supérieure *(Die direkte Besichtigung und Behandlung der Gegend der Tonsilla pharyngea und der Plica salpingo-pharyngea in ihrem obersten Theil)*, par le Dr W. Lindt.

Il s'agit de l'autoscopie de l'espace naso-pharyngé au moyen d'un appareil inventé par l'auteur. Cet appareil n'est autre chose qu'un releveur du voile, dont la branche verticale, longue de 11 centimètres, large de 3 centimètres, est tenue à la main. La branche horizontale, réunie à la première sous un angle un

peu obtus, est excavée à sa surface inférieure par incurvation de ses bords; elle va en diminuant de largeur, présente une longueur de 8 centimètres et se recourbe à son bout, de façon à former un crochet qui, lui, va en s'élargissant de 9 millimètres à 14 millimètres.

Après cocaïnisation de la paroi postérieure du pharynx et des deux faces du voile du palais, on introduit l'instrument en le faisant passer au-dessus du dos de la langue, comme un miroir rhinoscopique; le voile du palais une fois dépassé, on saisit ce dernier, ainsi que la luette, au moyen du crochet terminal et, la tête du malade penchée en arrière, on tire le voile en haut et en avant, avec autant de force que possible, mais successivement, sans brusquerie.

En donnant maintenant au releveur des mouvements variés, et en regardant dans la direction du sillon qui se trouve à la face inférieure de la branche horizontale, on peut inspecter facilement tout l'espace naso-pharyngé dans ses détails. Une fois l'inspection faite, on reprend le releveur par la main gauche et, de la droite, on manie les instruments nécessaires à des interventions locales dans cette région. Les instruments seront toujours dirigés dans le sens du sillon de la branche horizontale. (*Archiv f. Laryngol.*, I, 1897.) Dr JANKELEVITCH.

NEZ ET PHARYNX NASAL

Les kystes muqueux du sinus maxillaire *(Die Schleimhautcysten der Oberkieferhöhle)*, par le Dr A. ALEXANDER.

L'auteur a observé pour son compte 7 cas de cette affection. La membrane d'enveloppe de ces kystes, plus ou moins mince, était recouverte tantôt d'un épithélium cylindrique avec ou sans cils vibratils, tantôt d'un épithélium stratifié, tantôt enfin d'un endothélium. Dans d'autres cas, au contraire, il n'y avait ni épithélium ni endothélium. Se basant sur ces faits, l'auteur attribue à ces kystes une triple origine : ils se formeraient soit aux dépens des vaisseaux lymphatiques, soit par la dilatation des vaisseaux veineux, soit enfin par dilatation des espaces conjonctifs.

Le contenu de ces kystes est représenté par un liquide séreux

jaune gris; au milieu duquel nagent de petites plaques brillantes qui ne sont autre chose que des cristaux de cholestérine.

En ce qui concerne leur étiologie, les kystes muqueux du sinus maxillaire peuvent être considérés, dans la plupart des cas, comme le produit d'une inflammation de la muqueuse du sinus.

Tant que les kystes n'ont pas acquis de dimensions trop grandes, leur symptomatologie reste assez obscure. Les malades se plaignent de céphalées, d'obstruction nasale, d'hypersécrétion nasale, tous symptomes pouvant être mis sur le compte d'autres affections. L'erreur est d'autant plus possible que les kystes muqueux du sinus maxillaire sont souvent accompagnés de polypes du nez et d'une hypertrophie de la muqueuse nasale.

Le diagnostic est, dans la plupart des cas, également difficile. L'éclairage par transparence fournit un résultat négatif, puisque la paroi et le contenu des kystes se laissent facilement traverser par la lumière. La ponction exploratrice ne fournit pas plus de certitude, puisque les kystes peuvent être placés dans un point que l'aiguille n'atteint pas.

Le traitement ne peut être que chirurgical. Il ne deviendra nécessaire que lorsque les symptômes provoqués par cette affection auront acquis une certaine gravité. Il faudra alors ouvrir largement le sinus et curetter énergiquement ses parois.

(*Archiv f. Laryngol.*, I, 1897.) Dr JANKELEVITCH.

De l'éclairage par transparence dans le diagnostic des empyèmes de l'antre d'Highmore *(Transillumination in the diagnosis of empyema of the antrum of Highmore)*, par les Drs BARCLAY et J. BARON.

L'auteur a récemment eu l'occasion d'observer un malade atteint de tous les symptômes classiques de cette affection et qui, à l'éclairage par transparence, présentait une obscurité très marquée sous l'orbite. On ouvrit le sinus par l'alvéole et une injection faite par l'orifice remena une quantité considérable de pus. Le malade revient environ six semaines après. Tous les symptômes dont il avait souffert autrefois ont complètement disparu; une injection par le trou alvéolaire amena par le nez

très peu ou pas de pus du tout. Cependant une lampe de Voltolini introduite dans la bouche du malade a donné une obscurité aussi intense et aussi étendue qu'avant l'opération. Se trouvait-on, dans le cas actuel, en présence d'un épaississement de la muqueuse ou de l'os, ou bien existait-il une épaisse membrane pyogène? C'est ce qui reste à savoir. (*Brith. med. Journ.*, 30 janv. 1897.)

TRIVAS.

Un cas de syphilis secondaire du nez, par le Dr H. RIPAULT.

J. B..., trente-cinq ans, obstruction totale de la narine gauche développée en l'espace de quatre à cinq jours. Pas de symptômes de coryza aigu. Céphalée très violente, le soir surtout, et qui a précédé les symptômes nasaux. A l'examen, la narine est remplie par le cornet inférieur rouge vif, non ulcéré. A la rhinoscopie postérieure état hypertrophique inflammatoire de la queue du cornet. Pas de ganglions cervicaux. Les douleurs céphaliques firent penser à la spécificité. Au bout de quinze jours apparition d'une roséole typique, avec plaques muqueuses sur les amygdales. Par le traitement spécifique tout rentra dans l'ordre en trois semaines, et bien que l'accident primitif n'ait pas été trouvé, on ne put le localiser dans le nez.

L'auteur croit donc que cette tuméfaction aiguë du cornet inférieur peut être considérée comme une manifestation très précoce de l'infection. (*Ann. des mal. de l'oreille, etc.*, n° 1, janvier 1897.)

Dr F. ARDENNE.

LARYNX ET TRACHÉE

A propos de la ponction de la fenêtre ronde, suivie d'aspiration, comme moyen de traitement des affections labyrinthiques (proposée par le Dr Botey), par le Dr FORNS[1].

M. R. Botey emploie pour cette opération un poinçon droit gros de deux tiers de millimètre, coupé près de son extrémité terminée en pointe affilée et coupante, et l'introduit par la fenêtre ronde; puis il le retire et met à sa place un tube de cristal de même forme; or l'auteur dit que l'otoscopie ne

1. Communication faite au Ier Congrès espagnol d'oto-rhino-laryngologie tenu à Madrid du 18 au 24 novembre 1896.

permet pas de voir la fenêtre ronde et que, par conséquent, ce second temps de l'opération s'exécute à tâtons. De plus, M. Botey dit qu'il introduit la canule vers le haut et en avant pour atteindre le vestibule en touchant la face labyrinthique de la platine de l'étrier, sans détruire ni le limaçon, ni le saccule, ni l'utricule, aspirant ainsi la périlymphe vestibulaire. M. Forns démontre que l'état anatomique de la région ne permet pas de pratiquer cette opération par le procédé indiqué sans donner en même temps issue à l'endolymphe; en outre, pour atteindre la face labyrinthique de la platine de l'étrier, il faut diriger l'instrument vers le bas, en arrière et un peu en dehors et non dans la direction proposée. Il ne faut pas dépasser la rampe tympanique. Il faut se servir d'une canule plus mince que celle du Dr Botey, pourvue d'un mandrin pointu à deux courbures : une dans la tige, de convexité antérieure, ayant pour objet de porter l'extrémité de l'instrument au niveau de la fenêtre ronde, même dans le cas où celle-ci correspond à un plan très postérieur à la marge tympanique et une autre à l'extrémité, de concavité antérieure et un peu inférieure, se retordant pour que la pointe aille en avant et un peu en bas.

Dans tous les cas, cette opération est très difficile, car il faut calculer par dixièmes de millimètre si on veut éviter la destruction de l'appareil auditif interne. (*Ann. des mal. de l'oreille, du larynx, etc.*, n° 3, mars 1897.)

Dr F. Ardenne.

Une combinaison d'angine et de périthyphlite *(Uber das gleichseitige Forkommen von Angina u. Perityphlitis)*, par le Dr Apolaut, de Berlin.

En 1890, l'auteur traite un garçon de cinq ans pour une angine folliculaire avec fièvre, qui fut suivie de périthyphlite. Cette coïncidence fut retrouvée plus tard deux fois chez des adultes. Selon Apolaut, la gorge est la porte d'entrée des micro-organismes qui causent cette inflammation. Le cœcum étant en état de réceptivité, ils peuvent facilement s'y établir. Babès a également constaté une relation entre les organes intestinaux et la gorge. (*Therapeut. Monats.*, n° 2, 1897.)

Dr Stern.

Un cas de thyrotomie pratiquée trois fois sur le même malade *(Thyrotomy performed three times on one patient)*, par le Dr Barling.

L'opération a été pratiquée une première fois pour des papillomes du larynx. Deux ans après, récidive et nouvelle opération, mais cette fois la tumeur présentait de la dégénérescence sarcomateuse. Un an après, nouvelle récidive; la tumeur est devenue épithéliomateuse, a perforé le cartilage thyroïde et a envahi tout le tissu adjacent. On pratiqua de nouveau la thyrotomie et on enleva la plus grande partie de la tumeur; nettoyage consécutif des parties molles et application du galvanocautère. Le malade peut être considéré comme guéri. (Birmingham Med. Assoc., séance du 27 novembre 1896, *in British. Med. Journ.*, 9 janvier 1897.) Trivas.

Grain de chapelet dans les voies respiratoires. Trachéotomie. Expulsion, par le Dr Lavrand.

Un enfant de dix ans, dans un mouvement brusque d'inspiration, introduisit dans sa trachée un corps étranger qu'il avait dans la bouche.

Survinrent des accès de suffocation, principalement au moment d'un effort. L'examen de la gorge et du larynx resta négatif; toutefois l'auscultation révéla un bruit de souffle au niveau du tiers supérieur de la trachée.

Une trachéotomie fut exécutée après anesthésie à la cocaïne (injection sous-cutanée). On chercha en vain le corps étranger, et M. Lavrand se contenta de suturer la peau de la plaie trachéale aux parties profondes et de fixer un drain dans la plaie.

Trois jours après, nouvel accès de suffocation plus accentué que les précédents. La personne qui gardait le malade enleva le drain et écarta les deux lèvres de la trachée. Quand la respiration fut rétablie, M. Lavrand, appelé en toute hâte, put sentir le corps étranger au-dessus de la plaie trachéale, immédiatement au-dessous de la glotte. Il fut assez heureux pour le saisir et l'enlever.

Le corps étranger mesurait 9 mm sur 14. (*Journ. des Sciences méd. de Lille*, no 2, 9 janv. 1897.) Dr Brindel.

OREILLES

Un cas de cholestéatome vrai de l'écaille du temporal *(Cholesteatoma verum squamæ ossis temporum)*, par le Dr H. Schwartz.

Il s'agissait d'une tumeur ayant la forme d'une lentille biconvexe, d'une épaisseur de 1 millimètre à $1^{mm}5$ et de $44^{m}5$ de diamètre. La tumeur était incluse dans l'écaille du temporal et arrivait jusqu'à la portion pétreuse ; elle présente une structure lamelleuse, et les lamelles ont un brillant nacré. A l'examen microscopique on trouve qu'il s'agit d'un cholestéatome par transformation cornée de cellules épithéliales plates. La tumeur était entourée d'une couche de tissu conjonctif à légère infiltration cellulaire, dont la fosse interne était revêtue d'un épithélium plat stratifié. La tumeur ne renfermait ni poils, ni glandes sébacées.

A l'examen du rocher, on trouve le tympan épaissi et gardant dans sa moitié inférieure une cicatrice, trace d'une ancienne perforation. Marteau et enclume intacts. Caisse, antre, cellules pneumatiques, très développées dans la paroi supérieure du conduit, présentent un aspect absolument normal, sans la moindre trace d'affection ancienne quelconque.

Pour expliquer l'apparition d'un cholestéatome isolé dans la portion écailleuse du temporal, l'auteur admet qu'il s'agit d'une prolifération de cellules épithéliales plates, survenue pendant la période embryonnaire du développement. C'est par le même procédé que surviendraient les cholestéatomes des enveloppes du cerveau. Ce qui plaiderait encore en faveur de cette hypothèse, c'est la croissance régulière de la tumeur dans toutes les directions. (*Archiv f. Ohrenheilk.*, Band XLI, Heft 3-4, 1896.)

Dr Jankelevitch.

Un cas d'occlusion congénitale de l'orifice choanal gauche *(Congenitaler Verschluss der linken Choane)*, par le Dr Crull, de Rostock.

L'enfant présentait à la naissance une tumeur à l'angle interne de l'œil gauche. Cette tumeur persista quatre semaines et disparut en se vidant de son contenu, qui était purulent, par l'orifice nasal antérieur gauche.

Le développement intellectuel de l'enfant, qui est âgé de

six ans environ, est très insuffisant. Il n'a commencé à parler qu'à partir de l'âge de cinq ans; il parle d'une voix éteinte et c'est à peine s'il se fait comprendre.

Cérumen dans les deux conduits auditifs, végétations adénoïdes volumineuses. Traitement approprié.

La respiration, qui d'abord ne se faisait que par la bouche, s'améliore quelque peu, mais reste toujours peu satisfaisante. L'enfant ronfle la nuit, se plaint toujours d'un manque d'air.

Fosse nasale droite normale. Fosse nasale gauche obstruée en partie par une déviation de la cloison; au delà de cette déviation, la fosse nasale se rétrécit et son orifice postérieur se trouve obstrué par une paroi lisse, recouverte d'une muqueuse. Perforation de cette paroi au moyen d'un perforateur large de 7 millimètres. Hémorragie assez forte arrêtée par le tamponnement. Malgré toutes les mesures prises, l'ouverture pratiquée dans cette paroi se rétrécit progressivement et finit par se refermer. On essaie de nouveau la perforation, mais cette fois au moyen du galvanocautère. La tentative échoue, la paroi étant trop épaisse. On renonce aux autres moyens opératoires, croyant que, grâce à l'ablation des végétations adénoïdes, l'enfant finira peut-être par s'habituer à respirer par la fosse nasale droite seule. (*Zeits. f. Ohrenheilk.*, Band XXVIII, Heft 2.) Dr Jankelevitch.

Des corps étrangers de la cavité auriculaire *(I corpi estranei nella cavità auricolare)*, par le Dr V. Cozzolino[1].

Dans deux leçons cliniques, l'auteur trace l'histoire des corps étrangers de l'oreille. A l'exemple de tant d'autres, il met en garde contre les tentatives violentes et intempestives d'extraction; il décrit les complications et les dangers de ces tentatives.

Les symptômes subjectifs dans les cas de corps étrangers de l'oreille sont très souvent nuls. Mais quelquefois les malades se plaignent de douleurs et d'une diminution progressive de l'ouïe. Dans d'autres cas on se trouve en présence de symptômes réflexes revêtant l'aspect de manifestations méningitiques toux, vomissements, etc. Ces symptômes seraient dus à l'irr tation mécanique que subit, du fait de la présence du corp

1. Tirage à part de la *Rivista italiana di terapia e igiene*, 1896.

étranger, l'extrémité du rameau auriculaire du pneumo-gastrique, ou rameau d'Arnold. Ce rameau s'anastomose avec le facial et forme le rameau sensitif du ganglion jugulaire du pneumo-gastrique, dont le rameau moteur est formé par une branche anastomotique du facial. La toux et les vomissements peuvent exister seuls et ne se manifester que d'une façon intermittente; ils peuvent, dans d'autres cas, devenir permanents ou être accompagnés de troubles de la motilité, de la sensibilité, de l'intelligence, de troubles trophiques, d'une température élevée, d'une altération du pouls et de la respiration.

On peut, dans certains cas où le corps étranger n'est représenté que par un bouchon de cérumen, observer le syndrome labyrinthique au complet. La sphère psychique peut à son tour être atteinte : neurasthénie, aprosexie, mélancolie, inaptitude au travail cérébral, incohérence dans les idées.

Les complications septiques sont dues le plus souvent à des instruments malpropres ayant servi à l'extraction; plus rarement elles sont provoquées par le corps étranger lui-même. C'est ainsi qu'on a observé des cas de tétanos causé par un corps étranger de l'oreille.

Le traitement doit toujours être précédé d'un examen otoscopique précis. Le premier moyen auquel on aura recours, sera l'injection tiède; qu'on se serve d'eau stérilisée ou d'une solution faible de sublimé, l'effet sera le même, et, dans l'énorme majorité des cas, ce moyen suffit à lui seul à amener l'issue du corps étranger. On pourrait dans certains cas instiller quelques gouttes d'une solution de cocaïne à 10 °/₀, pour amener un dégonflement des tissus et diminuer les souffrances. S'il s'agit d'un corps hygrométrique ayant subi une grande augmentation de volume, on cherchera, par des manœuvres prudentes, au moyen d'un instrument quelconque, à en détacher une certaine portion, de façon à le rendre moins volumineux.

Lorsque l'injection n'a pas réussi, on aura recours à l'extraction instrumentale; mais on ne se servira jamais de pinces; on donnera la préférence à des crochets, des cuillers, des spatules que l'on introduira de haut en bas et d'avant en arrière. Il est essentiel que tous ces instruments aient des bords et des extrémités mousses.

L'auteur accorde peu de confiance aux injections d'eau faites par la trompe d'Eustache.

Il ne faut pas oublier la possibilité de la disparition des corps étrangers de l'oreille à travers les lacunes et déhiscences osseuses des parois postéro-supérieure et antéro-inférieure du conduit; ceci arrive surtout dans les cas de corps étrangers pointus ou très petits (grains de plomb, etc.).

Si les manœuvres décrites plus haut ne réussissent pas, il faudra détacher le pavillon à son insertion postérieure, en emportant en même temps une partie du conduit cartilagineux. Il suffit de rabattre le pavillon ainsi détaché pour avoir le corps étranger à sa portée. Quelquefois le corps étranger a augmenté de volume et ne peut plus ressortir de son cadre osseux : on enlèvera alors quelques lamelles osseuses de la partie postérieure du conduit.

Il arrive qu'après avoir détaché et recliné le pavillon, on ne trouve pas trace de corps étranger. Si cependant on a la certitude qu'il s'agit bien d'un corps étranger, on pourra en conclure que ce dernier s'est engagé dans l'apophyse mastoïde. On pratiquera alors l'opération de Stacke dont la première partie, détachement du pavillon et du conduit cartilagineux, se trouve déjà faite.

Dr JANKELEVITCH.

De la surdité consécutive à la cicatrisation du tympan, par le prof. GUYE.

Lorsqu'un malade a eu un écoulement des deux oreilles, qui a guéri d'un côté et persiste de l'autre, on observe très souvent que l'oreille où le tympan est cicatrisé est beaucoup plus sourde que celle où la perforation et l'écoulement existent toujours. Si alors on traite l'oreille malade par des injections et des instillations, en ayant soin de faire passer de l'air par la trompe d'Eustache jusqu'au dernier moment, on voit l'écoulement cesser, et une ouïe très satisfaisante se rétablir dans cette oreille, surtout s'il reste une perforation permanente du tympan. Car avec la cicatrisation complète de cette membrane chaque catarrhe naso-pharyngien, amenant une occlusion temporaire de la trompe, donnera lieu à la résorption partielle de l'air de la caisse, et cette diminution de la pression intra-tym

panique pourra produire des troubles circulatoires, de l'hyperémie, etc. Si, au contraire, il est resté une perforation sèche, celle-ci constitue pour ainsi dire une soupape de sûreté qui prévient les variations de la pression intra-tympanique.

L'auteur cite un cas dans lequel, après une otorrhée chronique, on eut une cicatrisation du tympan avec adhérences probables au promontoire, et le bougirage de la trompe d'Eustache amena une amélioration notable de l'ouïe, probablement en détruisant une adhérence ou un rétrécissement de l'embouchure tympanique de la trompe.

L'auteur conclut que dans les cas de surdité survenue à la suite de cicatrisation du tympan, on devra conserver la perméabilité de la trompe d'Eustache et introduire une bougie par la trompe jusque dans la caisse. (*Rev. internat. de rhinol., otol., etc.*, n° 3, mars 1897.)

Dr F. Ardenne.

CROUP ET DIPHTÉRIE

La diphtérie des voies respiratoires supérieures dans ses rapports avec le croup *(Diphtherie der oberen Luftwege in ihren Beziehungen zum Croup)*, par le Dr Ranchfuss.

L'auteur donne une statistique de 1,128 cas observés par lui de 1892 à 1895. Sur ce nombre, il y avait 514 malades atteints d'angine pseudo-membraneuse, sans phénomènes apparents du côté des voies respiratoires supérieures. Chez les 614 malades qui restent, ces derniers phénomènes étaient prédominants, avec complications angineuses dans 83 % des cas.

Chiffres en mains, l'auteur arrive à démontrer que l'angine pseudo-membraneuse, de nature diphtéritique, présente des complications croupales dans la moitié des cas, et des phénomènes de croup fibrineux dans un tiers des cas; l'angine pseudo-membraneuse non diphtéritique présente encore des complications croupales dans 4/10 des cas, mais le nombre de cas de croup fibrineux ne s'observe plus que chez 1/15 de malades. Le croup primitif diphtéritique repose presque dans tous les cas (9/11), sur une laryngo-trachéite fibrineuse; le croup primitif non diphtéritique ne se manifeste de cette façon que chez 1/5 des malades.

Dans l'angine pseudo-membraneuse diphtéritique avec complications croupales, on observe le croup fibrineux trois fois plus souvent et le croup catarrhal trois fois moins souvent que dans la même angine compliquée, mais de nature non diphtéritique.

En ce qui concerne le croup fibrineux diphtéritique primitif (croup d'emblée), il ne se présente libre de toute complication angineuse que dans près de 3 °/₀ des cas (9 sur 284), et il est à peu près certain que ce nombre est supérieur à la réalité.

La diphtérie des voies respiratoires supérieures se manifeste aussi bien sous la forme d'une laryngite catarrhale grave (laryngite aiguë sous-cordale, 25 °/₀ des cas), que sous la forme d'une laryngite fibrineuse (57 °/₀). Cette conclusion va donc à l'encontre de l'opinion de la plupart des auteurs français qui désignent sous le nom de faux croup celui qui n'est pas de nature pseudo-membraneuse.

La différenciation de ces deux formes de laryngite dans le cours du croup diphtéritique est importante au point de vue du pronostic et du traitement. Contre la laryngite sous-cordale aiguë, l'auteur a préconisé il y a quelque temps le traitement hydrothérapeutique, consistant en ingestions abondantes d'eau, en enveloppements humides, etc. (*Archiv f. Laryngol.*, V, 1896.)

Dr JANKELEVITCH.

VARIA

Du pemphigus chronique des muqueuses *(Ueber chronischen Pemphigus der Schleimhaute)*, par le Dr FHOST.

L'auteur a eu l'occasion d'observer deux malades atteints de pemphigus des voies respiratoires supérieures.

Dans les deux cas, l'affection paraissait avoir débuté par la muqueuse nasale (épistaxis, sécrétion purulente, formation de croûtes, etc.), pour de là s'étendre d'abord au pharynx, puis au larynx. L'engorgement ganglionnaire manquait dans les deux cas.

L'auteur résume lui-même ses observations, en assignant à cette affection les caractères suivants :

1° Participation exclusive des muqueuses et intégrité du revêtement cutané, sauf (et cela encore d'une façon exceptionnelle), dans les points où muqueuse et revêtement cutané se trouvent en contact immédiat.

2° La conjonctive oculaire prend toujours part au processus, ce qui détermine la formation de cicatrices et plus tard une phtisie du globe oculaire.

3° Toutes les muqueuses atteintes présentent, d'ailleurs, une tendance marquée à la formation de synéchies et de cicatrices.

4° L'affection présente une marche chronique et apyrétique.

5° Elle résiste à tous les moyens connus, et en particulier à l'iode, au mercure, à la quinine, etc.

6° Les malades atteints de pemphigus sont en même temps cachectiques et ont leur peau et leurs muscles en très mauvais état.

En ce qui concerne la nature de l'affection, l'auteur croit que si le pemphigus aigu peut être considéré comme une maladie infectieuse, le pemphigus chronique présente, au contraire, toutes les allures d'une affection dûe à des troubles trophiques. (*Monats. f. Ohrenheilk.*, nos 4-5, 1896.) Dr Jankelevitch.

BIBLIOGRAPHIE

Dictionnaire des sourds-muets par l'abbé Ferrand. Préface par le Dr Rattel.

Sous ce titre, le Dr Rattel vient de faire éditer un dictionnaire qui a une valeur rétrospective considérable.

Dans une préface qui précède cette publication, l'auteur indique en quelques mots les tentatives qui ont été faites pour mettre les sourds-muets en communication avec le reste du genre humain. Il fait ensuite la biographie de l'abbé Ferrand, chanoine de Chartres, qui, dans les années précédant la Révolution, avait été appelé par les circonstances à créer, puis à diriger une école de sourds-muets. Sans enlever le mérite de l'abbé de l'Épée, le Dr Rattel s'attache à retirer de l'oubli le nom de l'abbé Ferrand, qui ne paraît pas avoir lui-même connu l'abbé de l'Épée, et qui a eu le mérite d'inventer une méthode pour inculquer à ses disciples non seulement les notions du langage par signes, mais encore les préceptes de la religion. (Paris, Baillière et fils, libraires, 19, rue Hautefeuille, 1897.)

Dr Brindel.

NOUVELLES

Association de la Presse médicale française (Secrétariat général, 14, boulevard Saint-Germain, Paris).

COMITÉ FRANÇAIS DU XIIe CONGRÈS INTERNATIONAL DE MOSCOU (19 au 26 août 1897). — *Excursion au Caucase.* — Le Comité central du Congrès de Moscou vient de régler l'excursion au Caucase de la façon suivante :

1° Un train spécial, aménagé pour cent personnes, quittera Moscou à la fin du Congrès pour Kislovodsk, dans le Caucase du Nord, où un arrêt de deux jours aura lieu pour permettre à ses membres de pouvoir visiter le groupe de villes d'eaux minérales dont Kislovodsk est le centre.

2° De Kislovodsk, le train ira à Vladikavkaz (Vladicaucase) point terminus de la ligne. Là, il y aura à choisir entre deux voies. L'une, celle de Tiflis, par la route militaire de la Géorgie, passera à travers les plus beaux paysages du Caucase. L'autre conduira à Petrofsk, port de la mer Caspienne. De là un vapeur spécial conduira les membres du Congrès à Baku (Bakou) où aura lieu un arrêt d'un jour. De Baku, les excursionnistes seront conduits par le train à Tiflis où ils rejoindront les membres qui auront choisi le premier itinéraire.

3° De Tiflis, le train conduira les voyageurs à Batoum sur la mer Noire, où ils auront un jour pour visiter la ville et les plantations environnantes de thé et de coton.

4° De Batoum, on ira par vapeur à Sukhum, New-Athos, et Novorossusk; d'où un train spécial ramènera à Moscou les congressistes.

Le prix de ce voyage circulaire sera seulement de 150 francs (£ 6). Il n'y aura *pas de dépenses d'hôtel*, car des arrangements ont été pris pour permettre aux voyageurs de coucher chaque nuit soit dans le train, soit à bord du vapeur. *La seule dépense à faire sera celle de la nourriture*, qui n'est pas comprise dans le prix de 150 francs. — Le voyage entier durera exactement quinze jours.

Si plus de cent membres du Congrès demandent à faire cette excursion, un second train de voyageurs sera adjoint au premier,

Le Secrétaire général, Marcel BAUDOUIN.

Bordeaux. — Imp. G. GOUNOUILHOU, rue Guiraude, 11.

18e ANNÉE. N° 21. 22 MAI 1897.

REVUE HEBDOMADAIRE
DE
LARYNGOLOGIE, D'OTOLOGIE
ET DE RHINOLOGIE

ÉTUDE SUR L'ANGINE RHUMATISMALE

Par le Dr A. JOUSSET, de Lille.

Il est peu de médecins qui n'aient eu à soigner, parmi les nombreux cas de maux de gorge qui se présentent à eux dans un pays froid et humide comme le Nord, une forme particulière de l'angine érythémateuse. L'affection survient brusquement; après quelques heures d'une fièvre plus ou moins intense, les malades se plaignent de douleurs dans le cou, d'une gêne à la gorge, d'une dysphagie prononcée. L'examen permet de constater de la rougeur et de l'œdème superficiel d'abord de l'isthme, ensuite du pharynx supérieur. Cet ensemble dure vingt-quatre, quarante-huit heures, rarement plus. Les accidents disparaissent pour faire place, le plus souvent, à des accidents rhumatismaux du côté des articulations.

Nous nous demandâmes, la première fois que nous vîmes un de ces maux de gorge, si nous n'avions pas à soigner l'angine que Trousseau et Lasègue appelèrent rhumatismale, et qu'ils considérèrent comme une espèce distincte.

Pour éclairer notre religion, nous fîmes des recherches bibliographiques. Nous allons présenter un relevé de nos notes avant de produire les faits cliniques recueillis dans le courant de notre pratique journalière.

Nous avons trouvé mention d'angines à forme particulière chez les arthritiques dans des notes de Joseph Frank; ces cas

sont appelés angines arthritiques ou rhumatiques. S'appuyant sur les travaux de Sauvages, Musgraeve, Peterson, cet auteur fait remarquer que l'affection survient à une époque où les attaques de goutte ou de rhumatisme articulaire ont l'habitude de se montrer[1].

Stall, Chomel, Bouillaud citent des exemples d'angines dans la période prodromique du rhumatisme[2].

Trousseau, Guéneau de Mussy font remarquer que l'angine granuleuse se produit sous l'influence des diathèses herpétique, rhumatismale ou goutteuse[3].

La première description magistrale, et particulièrement nette, de cette forme d'angine est donnée par Trousseau dans une de ses cliniques de l'Hôtel-Dieu[4]. Presque en même temps, Lasègue trace de cette affection une étude détaillée, dans un savant traité des angines[5].

Morell-Mackenzie a décrit cette angine sous le nom de *Rheumatic sore Throat,* empruntant à la clinique de l'Hôtel-Dieu l'exposé symptomatologique[6].

Les articles de Desnos, Liégeois, Peter, Besnier dans le *Dictionnaire encyclopédique des sciences médicales* et dans le *Nouveau Dictionnaire de médecine et chirurgie pratiques*[7], sur les angines, sur l'amygdalite et sur le rhumatisme, contiennent des observations sérieuses d'angine rhumatismale. Plusieurs de ces auteurs insistent sur cette forme et tracent largement son histoire.

1. Voir Valleix, *Guide du Médecin praticien*, 4e édit., t. III, p. 575.
2. Voir *Dictionnaire encyclopédique des sciences médicales*, 1re partie, t. IV, p. 726 : Art. *Angine* de Peter ; *Angine rhumatismale*.
3. Peter, *loc. cit.*, p. 747 : *Angine glanduleuse*.
4. *Clinique médicale de l'Hôtel-Dieu*, 2e édit., t. I, p. 332.
5. Lasègue, *Traité des angines*, p. 181 et suiv.
6. *Traité pratique des maladies du larynx*. Traduction de Moure et Berthier, p. 68.
7. Liégeois. *Nouveau Dictionnaire*, t. II : *Amygdales* surtout, p. 130. — Peter, *Dictionnaire encyclopédique, loc. cit.*, p. 726. — Desnos, *Nouveau Dictionnaire*, t. II : *Angines aiguës, Angines rhumatismales*, p. 463. — Besnier, *Dictionnaire encyclopédique*, 2e partie, t. IV : *Rhumatisme* surtout, p. 599.

Les docteurs Moure et Berthier, dans une remarque ajoutée au chapitre *Angine rhumatismale* du livre de Morell-Mackenzie, parlent de cette forme, bien qu'ils ne paraissent pas vouloir la séparer nettement de l'angine érythémateuse diffuse[1].

Le Dr Ruault paraît, encore moins que les précédents auteurs, vouloir différencier l'angine rhumatismale de l'angine érythémateuse[2].

Nous avons encore relevé quelques cas de cette maladie dans les journaux s'occupant des affections de la gorge; dernièrement encore, dans la *Revue hebdomadaire de laryngologie, d'otologie et de rhinologie* (analyse d'un travail présenté par le Dr Grœdel sur le rhumatisme articulaire consécutif à l'angine)[3].

C'est en réunissant ces différentes observations à celles recueillies dans notre pratique que nous sommes arrivé à nous poser cette question : Existe-t-il une angine rhumatismale, angine ayant des caractères particuliers, suivant une marche donnée, demandant un traitement spécial?

I

En se plaçant à un point de vue doctrinal, on ne peut nier, comme le faisait remarquer Lasègue, que certaines angines aiguës sont précédées par un tel consensus de troubles généraux qu'elles forcent le praticien à ne pas réduire leur étude à celle des phénomènes locaux[4]. Les diathèses impriment tellement leur cachet sur la symptomatologie qu'elles donnent un aspect particulier à la maladie. Le fait n'est peut-être pas sensible dès les premiers moments, parce que ces diathèses, rigoureusement définies dans leurs manifestations extrêmes, sont peu accusées à leurs premières phases et se

1. Traduction citée, p. 70.
2. Voir *Traité de médecine Charcot, Bouchard, Brissaud*, t. III, p. 69-70.
3. Février 1897, n° 9, p. 268.
4. *Traité des angines*. Introduction, p. XI.

traduisent tout d'abord par des lésions gutturales douteuses[1]. Un examen attentif permet cependant de constater dans quelle mesure l'affection angineuse est sous la dépendance d'un ou des divers états morbides qui intéressent toute l'économie.

Ainsi que le dit Lasègue, quand il s'agit de grandes fièvres éruptives, l'éruption gutturale est rattachée par un lien tellement étroit à l'ensemble des symptômes que chacun de nous replace presque d'instinct l'exanthème dans le milieu pathologique, dont il a été détaché pour le besoin de l'analyse[2].

La diathèse rhumatismale, bien que ne paraissant pas imprimer son cachet sur certaines formes d'angines, a pourtant une énorme influence. « L'angine rhumatismale ne serait rien moins qu'un rare antécédent du rhumatisme, suivant le praticien que nous citions plus haut. Plus on s'habitue à l'observer, plus on la constate fréquemment[3]. » Débutant à une période où nul autre phénomène ne peut faire supposer l'imminence du rhumatisme, elle permet au médecin une prévision à longue échéance.

A ceux qui pourraient trouver cette appréciation trop philosophique on pourrait répondre en s'appuyant sur les théories microbiennes. Le point d'entrée pour l'invasion de l'organisme par les cocci provocateurs d'une arthrite rhumatismale ne peut-il être la gorge, l'amygdale, le pharynx dans quelques cas? Cette invasion produit une attaque de rhumalisme chez certains prédisposés, comme elle aurait pu produire chez d'autres des affections des reins, des ganglions. Cette thèse est celle que soutenait dernièrement le Dr Grœdel[4].

Nous ne pouvons cependant nier que cette opinion demande encore des études probatoires. Beaucoup peuvent dire ce que Lasègue écrivait en 1867 : « Il serait bon de placer

1. Lasègue, *loc. cit.*, p. XIII.
2. *Loc. cit.*, Introduction, p. IX.
3. *Loc. cit.*, p. 195 : *Angine rhumatismale.*
4. Journal cité, p. 268.

chaque angine — surtout quand l'affection devient chronique — sous le vocable de la diathèse dont elle relève. Mais on n'est pas encore assez éclairé pour instituer ce classement définif[1] ».

Un des faits qui rendent la chose le plus difficile à prouver pour le rhumatisme, c'est que les rapports de la maladie avec les phlegmasies des séreuses sont bien connues de nos jours, mais que les relations avec l'inflammation des muqueuses est moins avancée[2]. Seuls, les praticiens qui considèrent ces muqueuses comme une modification de l'enveloppe cutanée rapprochent l'érythème guttural de l'érythème observé sur la peau dans le cas de rhumatisme plus ou moins déclaré[3].

Ainsi que nous l'avons dit plus haut, Trousseau a décrit d'une façon magistrale cette forme d'angine. Le savant professeur a fait remarquer que l'angine rhumatismale tranche tellement sur les autres formes d'angines érythémateuses ou catharrales qu'il semble difficile de ne pas admettre nettement cette manifestation.

Lasègue a appelé l'attention sur l'angine rhumatismale et en décrit plusieurs variétés[4].

Plus près de nous, dans l'article *Angine* du *Dictionnaire encyclopédique des sciences médicales*[5], Peter n'a pas hésité à dire qu'en réunissant tous les symptômes on peut essayer de donner une définition de l'angine rhumatismale.

Les médecins spécialistes ont eu l'attention portée sur cette forme angineuse. Morell-Mackenzie, Moure, Ruault la signalent. C'est elle que les médecins anglais appellent *Rheumatic sore Throat*, les allemands *Rheumatische Angina*, les italiens *Angina reumatica*.

Nous devons faire remarquer que parmi ces derniers (nous

1. *Loc. cit.* Introduction, p. XII.
2. Desnos, *loc. cit.*, p. 463.
3. Lasègue, *loc. cit.* Introduction, p. VII.
4. *Loc. cit.*, p. 181-215.
5. *Loc. cit.*, p. 725.

parlons des médecins spécialistes) quelques-uns prétendent que cette forme ne peut être séparée de l'angine catarrhale simple, de l'angine érysipélateuse à son début[1]. Certains, tout en admettant qu'elle puisse avoir pour cause le rhumatisme et que le pharynx soit la porte d'entrée de l'infection générale, font remarquer que cette angine ne diffère en rien de l'érythémateuse simple ou légèrement diffuse[2]. D'autant que l'angine dite rhumatismale peut disparaître sans laisser de traces et sans être suivie de rhumatisme articulaire aigu ou subaigu, comme cela se voit quelquefois (Lasègue).

Ces derniers auteurs renouvellent une remarque faite par Valleix au sujet des observations de Joseph Frank : que les arguments fournis ne seraient pas toujours démonstratifs[3].

Force est donc de retourner à la clinique, de présenter des observations et de demander si la forme observée, sans être considérée comme entité, ne peut être définie comme ayant un caractère franchement à part, comme Trousseau, Lasègue, Peter l'ont prétendu. Les faits sont toujours les meilleurs raisonnements.

II

Observation I. — B... homme de vingt-huit ans, domestique dans une grande maison, se plaint en décembre 1896 d'un mal de gorge intense ayant suivi un léger refroidissement.

Ce malade dit avoir eu un accès de fièvre deux jours avant. Le lendemain il s'aperçut qu'il souffrait de la gorge surtout en avalant; il éprouvait en même temps un peu de douleur dans le cou, douleur ressemblant à un torticolis léger.

Pas d'engorgement ganglionnaire, pas de sensation de développement marqué des amygdales.

L'examen de la gorge permet de constater : une rougeur vive occupant le voile surtout à gauche, un peu d'œdème de la luette déjetée sur le côté. La pression avec l'indicateur fait diminuer la

1. Moure. Traduction de Morell-Mackenzie, p. 70.
2. *Loc. cit.*, p. 70.
3. Voir *loc. cit.*, t. I, p. 341 : *Rhumatisme du pharynx.*

rougeur sans donner la sensation d'une exagération dans le volume des parties.

La déglutition de la salive et des liquides est très pénible; le malade redoute de prendre des aliments. Cet homme dit n'avoir eu jusqu'à ce jour que de légers maux de gorge; il accuse quelques douleurs rhumatismales pendant son service militaire; il ne se rappelle pas avoir connu dans sa famille de rhumatisant ou de goutteux.

Comme l'influenza régnait au moment où nous l'examinions, nous l'interrogeons pour savoir s'il n'a pas eu un peu de coryza, de la céphalalgie; nous auscultons pour reconnaître s'il n'y a pas de bronchite.

Pouls un peu plein	92
Respiration.	18 à 20
Température axillaire	38,4.

Nous ordonnons un gargarisme à l'antipyrine, un pédiluve, du sulfate de quinine.

Alimentation : lait et œufs.

Le 2e jour, matin. — Nous constatons que la rougeur paraît plus vive à droite et que le pharynx est un peu congestionné.

La déglutition est toujours pénible, le malade demande à laisser le gargarisme. Il consent à prendre des œufs et des soupes demi-épaisses.

B... accuse une douleur vague dans l'épaule gauche.

Pouls, 88-90; température axillaire, 38°.

Nous remplaçons le gargarisme par des inhalations de vapeurs d'eau de guimauve, nous prescrivons un verre d'eau de Janos pour nettoyer la langue saburrale et nous conseillons pour le soir du salicylate de soude (1gr50).

Le 2e jour, soir. — Pouls, 90; température axillaire, 38°.

La pression sur l'épaule gauche est plus douloureuse, gonflement surtout en avant.

Embrocations huileuses.

Le 3e jour, matin. — Le mal de gorge a cessé brusquement dans la soirée du jour précédent. Nous trouvons l'épaule plus douloureuse, plus gonflée, chaude. B... ne peut exécuter des mouvements qu'avec peine.

Pouls, 88; température axillaire, 37°6.

Nous continuons le salicylate (2gr50).

Le 3e jour, soir. — Pouls, 88; température axillaire, 37°8.

Le 4e jour, matin. — L'épaule est toujours tuméfiée, ne permettant pas les mouvements.

Pouls, 86; température axillaire, 37°6.

Nous continuons la même médication.

L'examen des urines, fait le deuxième jour, ne révéla pas d'albumine, pas de sucre, peu de dépôts d'urates ou d'acide urique.

Résumé : Douleur vive dans la gorge. Rougeur d'abord de l'isthme, se déplaçant rapidement, touchant un peu le pharynx. Déglutition des liquides pénible, déglutition d'une nourriture un peu solide mieux acceptée. Rougeur diminuant sous la pression du doigt. Disparition rapide de l'angine. Apparition d'une fluxion articulaire. Traitement au salicylate de soude efficace.

Obs. II. — M..., fillette de treize ans, appartenant à une famille fortunée et fort intelligente, se plaint en novembre 1896 d'un fort mal de gorge. Difficulté d'absorption des liquides, douleur dans le cou.

Isthme congestionné, léger œdème de la luette. Température axillaire, 38°4.

L'angine dure deux jours, l'inflammation s'étend au pharynx supérieur, surtout à droite. Traitement : gargarisme borate soude; sulfate quinine; massage léger du cou.

Peu de jours après l'enfant accuse un peu de malaise, de l'anhélation, de la fatigue dans les membres. État saburral des voies digestives. Pouls, 90; température axillaire, 37°9.

L'auscultation permet de diagnostiquer de l'endocardite (souffle mitral) et un peu de frottement péricardique à la pointe.

Pas d'albumine dans les urines.

Vésicatoire au cantharidate de soude sur la région cardiaque et, comme le thermomètre tend à monter, 2gr50 de salicylate de soude dans la journée.

Le 2e jour. — Souffle mitral plus rude. La malade se plaint d'une douleur dans le pied droit. Gonflement léger du cou-de-pied.

Pouls, 120; température axillaire, 38°7.

Embrocations huileuses. Salicylate de soude, 3 grammes.

Le 3e jour. — Attaque nette de rhumatisme articulaire; le genou droit se prend.

La malade reste un mois avec des poussées du côté du pied droit, du genou droit; elle souffre d'une sciatique rhumatismale du même côté.

La convalescence demande une grande surveillance du côté du cœur.

Résumé : Dans cette observation, l'angine ne fut pas d'abord reconnue franchement rhumatismale; on pensa à un peu d'influenza, la mère ayant eu peu de jours avant de la grippe. La poussée d'endocardite, les fluxions articulaires fixèrent le diagnostic. La porte d'entrée du virus rhumatismal avait été la gorge, nous avions eu affaire à une angine rhumatismale avec rougeur de l'isthme, œdème de la luette... arrivée rapidement et disparue de la même façon.

Obs. III. — L..., étudiant de dix-neuf ans, ayant eu dans sa famille des arthritiques, est atteint au commencement de février 1897 d'une angine herpétique affectant surtout l'amygdale gauche et le voile du même côté. Rougeur du pharynx, frissons violents, malaise. Température axillaire entre 39° et 39°5. Céphalalgie violente arrivée soudainement.

La déglutition se fait avec peine, mais sans produire une douleur très intense. La pression ne diminue pas la rougeur d'une façon sensible.

Cautérisation légère au chlorure de zinc; gargarisme boraté-cocaïné; sulfate de quinine et potion au chlorate de potasse.

Quinze jours après, L... revient avec une nouvelle poussée d'angine, accusant de la douleur, mais faisant remarquer que la sensation éprouvée diffère sensiblement de celle ressentie les jours précédents. Sensation de gêne dans l'isthme, la veille; difficulté d'avaler même la salive, douleur vive lors de l'absorption des liquides.

Rougeur sur le voile et sur le pharynx, un peu d'œdème de la luette. La pression avec le doigt fait disparaître la congestion.

Nous conseillons des boissons mucilagineuses, des gargarismes émollients, du salicylate de soude.

Le lendemain, le malade accuse des douleurs de reins, de la gêne dans un genou. L'angine a disparu comme par enchantement.

Résumé : Les deux poussées d'angine, se présentant l'une après l'autre, après un temps peu long de repos, permirent au malade de faire la différence entre les symptômes de l'angine herpétique et les symptômes de l'angine rhumatismale, de constater les manifestations douloureuses dans les deux cas. Fils de médecin, le jeune homme put répondre d'une façon précise aux questions et décrire ce qu'il éprouvait.

La fièvre violente, le malaise, la courbature dans la première poussée ne ressemblaient pas aux premiers symptômes de la seconde poussée, La douleur dans la déglutition était toute différente dans la dernière.

Mais si le malade ne nous avait pas renseigné, nous aurions pu nous demander si nous n'avions pas été appelé à soigner deux cas d'angines rhumatismales se succédant. D'autant que des auteurs (Monneret, Guéneau de Mussy, Desnos, Peter...) admettent que l'angine rhumatismale peut non seulement prendre la forme érythémateuse, mais encore la forme phlycténoïde.

Obs. IV. — N..., femme de vingt-cinq ans, rhumatisante, se plaint, en juin 1896, d'avoir un mal de gorge pénible, s'accentuant surtout quand elle veut prendre des liquides. Depuis vingt-quatre heures, douleur et fièvre assez intenses.

Pensant avoir affaire à une angine érythémateuse simple et désirant arrêter l'affection, nous touchons la gorge avec de la glycérine gaïacolée. Malgré cela nous constatons, le soir, de la rougeur de l'isthme, un peu d'œdème de la luette. Nous ordonnons des gargarismes émollients et du sulfate de quinine.

Deux jours après, au moment où nous pensions avoir jugulé une poussée d'angine érythémateuse ou phlegmoneuse à son début, nous constatons des accidents de rhumatisme articulaire dans un coude.

Résumé : Dans ce cas, comme dans plusieurs traités antérieurement par nous par la glycérine gaïacolée, par la glycérine iodée, médicaments recommandés comme abortifs par des auteurs, nous pensions avoir arrêté une attaque angineuse. La crise vint infirmer notre opinion en nous montrant que le processus rhumatismal avait touché la gorge, le pharynx avant de frapper une articulation.

Obs. V. — L..., femme de trente-deux ans, ayant eu dans sa tendre jeunesse une poussée de rhumatisme articulaire, est prise d'un mal de gorge avec fièvre modérée (mars 1895).

Pouls à 90°; température axillaire, 38°5. Rougeur vive de l'arrière-gorge, principalement de l'isthme. Amygdales un peu

saillantes, luette légèrement œdématiée, langue sèche. Douleurs dans le nez et dans les oreilles.

Nous surveillons la malade; nous conseillons des gargarismes mucilagineux, une alimentation avec lait et œufs après une purgation. Nous donnons aussi 2 grammes de salicylate de soude en deux fois.

Huit jours après la disparition de l'angine qui avait duré deux jours et demi, explosion de douleurs dans une épaule, puis dans un genou.

Résumé : Cette observation se rapproche beaucoup de celle présentée par Lasègue (pages 184-185) dans son *Traité des angines*. Le diagnostic fut facile parce que la malade avait eu du rhumatisme antérieurement. La forme moyenne de l'angine fut suivie d'un rhumatisme assez vif.

Obs. VI. — D..., dame âgée de quarante-deux ans, en pleine ménopause a souffert de rhumatisme. Quelques jours avant (avril 1894), après avoir éprouvé un léger refroidissement, elle ressent une douleur vive à la gorge surtout en avalant. Température axillaire aux environs de 38° 5.

L'affection a cessé promptement d'être fébrile; Mme D... souffre, au troisième jour, de ne pouvoir prendre de nourriture, de ne pouvoir avaler des liquides. La voix est couverte.

L'examen de la gorge montre de la rougeur de l'isthme et de la partie supérieure du pharynx; un peu de gonflement de la luette. Le laryngoscope permet de constater une légère rougeur des cordes vocales.

Nous conseillons des boissons émollientes chaudes, des badigeonnages légers avec une solution faible de chlorhydrate de cocaïne. Nous donnons aussi de l'eau de Vichy dans du lait et de fortes doses de salicylate de soude.

Deux jours après, la dysphagie disparaît. Peu de jours après, douleur dans un poignet et dans une main.

Résumé : Il n'est personne, comme le dit Lasègue dans son traité (page 203) qui ne sache que le rhumatisme articulaire le plus franc ait une tendance tout exceptionnelle à perdre son aspect d'acuité pour devenir subaigu ou chronique. Dans ce cas, on ne doit pas être étonné que l'état du malade soit presque apyrétique. La disparition rapide de l'angine, après

un traitement approprié, ne permet pas d'avoir de doute sur la nature du mal de gorge.

Ces remarques nous paraissent s'appliquer entièrement à notre observation.

Obs. VII. — F..., médecin de quarante-neuf ans, souffre assez souvent de congestions du côté de la gorge, surtout du côté de l'isthme et du pharynx nasal. Ce malade a constaté que ces poussées, fréquentes au printemps et en automne, cessent brusquement pour faire place à des douleurs rhumatismales dans une ou plusieurs articulations.

L'angine survient brusquement, dure deux ou trois jours, s'accompagne de douleurs dans le cou, dans les oreilles. La sensation pénible de la gorge se rapproche beaucoup de la sécheresse atrophique. La déglutition des liquides est pénible.

Le malade use de la cocaïne, du bromure, des gargarismes émollients.

Résumé : Cette observation ne peut être qu'une observation d'angine rhumatismale ou bien le relevé de poussées fréquemment observées chez les arthritiques. Nous serions plutôt porté à voir une forme rhumatismale subaiguë.

Obs. VIII. — G..., quarante-huit ans, issu d'une famille d'arthritiques, a souvent souffert de la gorge. Ce malade éprouve souvent, avant d'avoir des douleurs rhumatismales dans les grandes jointures, des angines qui durent deux ou trois jours. Le plus souvent érythémateuses, rarement herpétiques, ces poussées tiennent surtout le voile, la partie postérieure des piliers, le pharynx. La congestion, qui disparaît sous la pression du doigt, s'est dissipée dans une dernière attaque lors d'un engorgement des deux genoux qui a nécessité un traitement au salicylate de soude.

Résumé : Les réflexions sont les mêmes que pour le cas précédent. Il nous semble que l'on peut admettre pour cette forme d'angine la division proposée par Lasègue : forme aiguë, forme subaiguë, forme chronique. Nous avions affaire à un cas subaigu. Il y a dans cette observation, comme dans la précédente, plus qu'une manifestation arthritique ordinaire.

(A suivre.)

SOCIÉTÉ LARYNGOLOGIQUE DE BERLIN

Séance du 26 février 1897.

Discussion du rapport de M. Kirstein sur la rhinoscopie moyenne.

M. Herzfeld croit que tous les rhinologistes ont dû, sous une forme ou sous une autre, faire usage de ce moyen d'examen, et que ce dernier n'est pas capable de nous fournir de nouveaux résultats importants.

M. Alexander. Le glissement de l'instrument dans la fente étroite n'est possible que dans les mêmes conditions anatomiques qui rendent également facile l'exploration du méat moyen en usage jusqu'ici. Dans les autres cas, on peut avoir une fracture du cornet moyen, ce qui n'est pas à dédaigner.

M. Kuttner s'est servi dans un cas avec succès de la rhinoscopie moyenne; la fracture du cornet moyen n'est toutefois pas sans gravité, puisque le cal qui se forme après guérison peut obstruer un ou plusieurs sinus. Cette méthode n'est pas applicable dans tous les cas.

M. Kirstein la croit même quelquefois indispensable. Les dangers qui résultent de la fracture seraient minimes.

M. Treitel montre un crâne avec empyème des deux sinus maxillaires et du sinus sphénoïdal droit. Un des sinus frontaux manque, l'autre n'est qu'ébauché; en voulant sonder le sinus frontal, on tombe dans le sinus maxillaire.

M. Bussenius présente la tête et le sabot d'un veau, auquel il avait injecté 2 centimètres cubes de bouillon de culture pure du bacille de l'affection aphteuse découvert par lui et Siegel. On trouve sur la muqueuse buccale et dans la fente du sabot des bulles et ulcérations semblables à celles qui apparaissent chez les hommes atteints de la même affection.

M. Muschold. — **Photographie et stroboscopie du larynx.**

Les photographies prises par l'auteur montrent que dans la voix de poitrine les cordes vocales se trouvent en contact étroit (occlusion complète de la glotte); leur surface est boursouflée pendant l'émission de sons forts, égale dans les sons faibles. Dans la voix de fausset, la glotte est toujours ouverte et présente la forme d'une fente elliptique étroite.

Les recherches stroboscopiques, faites au moyen d'un stroboscope très commode imaginé par l'auteur, confirment les résultats précités.

Ce sont les surfaces inférieures courbes des cordes vocales qui forment le vrai point d'appui pour le courant d'air nécessaire à l'émission du son; dans la voix de poitrine, les cordes ne présentent que des mouvements latéraux, jamais des mouvements en haut et en bas à partir de leur position d'équilibre; ce dernier genre de mouvements n'est possible que dans la voix de fausset, où les cordes peuvent se mouvoir indépendamment l'une de l'autre, la glotte étant ouverte.

Dans la voix de poitrine, toutes les cordes vocales se portent en totalité vers la ligne médiane; dans le fausset, les bords seuls des cordes vocales se tendent.

Discussion ajournée.

Séance du 26 mars 1897.

M. Kuttner présente un malade à hérédité chargée et auquel il avait enlevé au mois d'août 1895 une tumeur d'un gris rougeâtre, saignant facilement et siégeant à la partie antérieure de la cloison. A l'examen microscopique on constata que c'était une tumeur formée par du tissu de granulation. Au mois d'avril 1896 on aperçut dans le même point une infiltration qui ressemblait à la tumeur enlevée. Ablation radicale, même aspect microscopique. Au mois de février 1897 on constate au même point et sur le côté opposé de la cloison une nouvelle infiltration. Grattage. Le microscope révèle la présence de cellules géantes; pas de bacilles.

Malgré l'absence de bacilles, l'auteur croit qu'il s'agit de tuberculose, d'autant plus que la syphilis, le sarcome et le granulome sont à exclure pour différentes raisons.

M. E. Meyer communique un cas analogue de tumeur de la cloison qui était également, selon toute probabilité, de nature tuberculeuse.

M. Littaner présente un garçon qui a un pilier antérieur fendu. Il est difficile d'établir, si cette anomalie est congénitale ou consécutive à la diphtérie.

M. Flatau présente un malade âgé de soixante-quatre ans et atteint d'une tumeur naso-pharyngée qui s'insère sur le fibro-cartilage basilaire et adhère à la paroi postérieure du pharynx. La tumeur est molle et saigne facilement; depuis quelques semaines

le malade présente de la cachexie. Il s'agit d'un sarcome. Après cinq séances d'électrolyse bipolaire la tumeur a diminué d'un quart.

M. Kuttner a vu dans un cas analogue une hémorragie désagréable suivre l'électrolyse; il ne recommande cette dernière que dans les cas inopérables ou lorsque le malade refuse l'opération. Dans tous les autres cas, l'opération radicale donne, grâce à la technique perfectionnée, des résultats infiniment meilleurs.

M. Flatau insiste sur ceci qu'il s'agissait ici d'un cas inopérable et que l'électrolyse a donné un bon résultat.

M. P. Heymann montre la préparation d'un sarcome du pharynx appartenant à un malade qu'il avait présenté il y a un an et demi et qui depuis est mort de tuberculose pulmonaire; la tumeur part de l'amygdale gauche et s'étend, montrant à sa surface des excroissance noueuses, jusque dans l'ouverture du cartilage cricoïde; les bords de l'épiglotte et le ligament ary-épiglottique sont infiltrés.

M. Beckmann montre un gros fibrome appartenant à un malade âgé de vingt-sept ans et qui s'insérait, par une base large, à la voûte du pharynx. Il en a pratiqué l'ablation totale au moyen de l'anse froide.

M. B. Frænkel. L'anse froide dérape facilement dans des cas pareils; on peut éviter cet inconvénient, ainsi que l'hémorragie, en se servant de l'anse chaude. Dans un cas analogue, l'auteur a pratiqué avec l'anse chaude un étranglement, dans lequel il a ensuite appliqué l'anse froide.

M. A. Rosenberg a, il y a quelques années, enlevé une tumeur pareille dans les conditions suivantes : le malade étant très pusillanime, il a eu recours à la narcose et enlevé la tumeur avec une pince, la tête du malade pendante, sous la conduite de l'œil; le voile fut tendu en avant et en bas au moyen d'un releveur.

M. Demme présente une malade de quarante-deux ans, atteinte d'un sarcome qui part des bords de la trompe d'Eustache gauche. La tumeur refoule la luette à droite et le bord gauche du voile en avant et atteint la base de la langue. Dans sa partie inférieure la tumeur commence à s'ulcérer. Il s'agit ici d'une métastase, puisque la malade souffre depuis neuf mois d'une tumeur hépatique douloureuse qui va en grossissant, tandis que l'apparition de la tumeur pharyngée ne date que de six mois.

Discussion du rapport de M. Muschold sur la photographie et la stroboscopie du larynx.

M. Flatau a fait jusqu'ici peu de recherches stroboscopiques,

mais il croit que les conclusions de Muschold ne peuvent avoir une valeur générale. Il n'a pas observé une occlusion complète de la glotte dans la voix de poitrine.

M. Kuttner ne voit pas d'impossibilité physiologique à ce que les cordes vocales, qui sont élastiques, accomplissent des mouvements dans tous les sens.

M. Muschold. L'occlusion complète de la glotte dans la voix de poitrine ne s'observe que lors de l'émission de sons élevés; dans le *piano* la glotte forme une ligne droite fine. Entre ces deux formes il y a des degrés. La fente n'existe que dans la voix de fausset.

Les mouvements dans tous les sens ne peuvent pas exister dans la voix de poitrine, où les cordes présentent un épaississement arrondi et perdant leur forme prismatique ressemblent à de véritables lèvres.

A. Rosenberg.

ANALYSES DE THÈSES

Des différents procédés de massage dans le traitement de l'otite moyenne chronique, par le Dr Dantan.

Après quelques considérations d'anatomie et de physiologie normale et pathologique, l'auteur distingue, en otologie, deux grandes classes de massage : 1° le massage indirect ou médiat par l'air successivement condensé et raréfié; 2° le massage direct ou immédiat. Le massage indirect est à oscillations lentes ou rapides. Parmi ceux-là : *a)* le procédé de Valsalva, de Politzer et le cathétérisme de la trompe produisent de la condensation centrifuge suivie de raréfaction centripète; *b)* celui de Toynbee produit la raréfaction dans la caisse, suivie de raréfaction dans le conduit; *c)* la condensation et la raréfaction par voie centrifuge sont réalisées par l'appareil de Cousins; *d)* enfin, l'otoscope pneumatique de Siegle, l'appareil de Delstanche avec le manomètre de Suarez de Mendoza, produisent la compression ou condensation et la raréfaction par voie centripète. L'appareil de Kirchner vise le même but que le spéculum de Siegle. Le procédé de Hommel, qui consiste en des compressions intermittentes faites avec le doigt sur le tragus, tient le milieu entre le massage proprement dit et celui de Delstanche.

Le massage indirect, à oscillations rapides, est obtenu par la phonothérapie et le vibrateur électrique de Garnault. Cette méthode indirecte a incontestablement de grands avantages : le massage indirect, par pneumothérapie, utile quand la chaîne n'a perdu qu'une partie de son élasticité et de sa motilité, est contre-indiqué le plus souvent lorsque le processus de sclérose est avancé. L'auteur accorde sa préférence, parmi les méthodes à massage lent, à l'appareil de Delstanche avec un manomètre, et plus simplement la poire à pression en caoutchouc. La phonothérapie, prudemment employée dans certaines formes d'otite chronique nerveuse, donne d'heureux résultats, probablement grâce à l'action vibratoire mécanique seule. D'une façon générale, on peut reprocher au massage indirect de limiter, en grande partie, son action au tympan.

Le massage direct est aussi à oscillations rapides, ou à oscillations lentes. On le pratique : *a)* par la trompe (injection de paraffine, cathétérisme suivi d'injections, etc.); *b)* par le conduit auditif externe, au moyen de la sonde à ressort de Lucae. Le massage vibratoire direct rapide est une question à l'ordre du jour. Simroth a essayé d'abord le massage vibratoire direct sonore. Garnault a imaginé un instrument permettant le massage vibratoire sur le manche du marteau.

Le massage direct a l'énorme avantage d'agir sur la chaîne des osselets; le procédé manuel paraît à l'auteur le mode le plus rationnel et le plus satisfaisant. L'emploi de la sonde à ressort de Lucae est actuellement le procédé qui en permet l'application la plus efficace. Pour M. Garnault lui-même, il ne paraît pas indispensable, pour obtenir de bons résultats, de produire des vibrations aussi rapides que celles qu'il obtient grâce à son instrument; de son aveu, d'ailleurs, celui-ci est d'une application difficile.

Le massage direct de la trompe et de son orifice pharyngien a une certaine utilité.

Le massage peut maintenir l'audition satisfaisante pendant un temps très variable. Le pronostic est subordonné à la précocité du début de l'intervention, aux conditions hygiéniques dans lesquelles se trouve placé le malade, à son état constitutionnel, à la variété de sclérose dont il est atteint. L'otite

mais il croit que les co[illegible]
valeur générale [illegible] qu'on fasse et prend
glotte dans [illegible] envahissante si l'on fait
M. Kut[illegible]
les cord[illegible] immobilisée par suite de sou-
ments [illegible] calcaires, on doit renoncer au massage,
M. [illegible] du traitement chirurgical ; l'extrac-
poit[illegible] dans certains cas, celle de l'étrier lui-même,
pic[illegible] le dernier terme. (Thèse de Paris, Paul
il[illegible] Delmas, imprimeur, 1896.)

Liaras.

REVUE GÉNÉRALE ET ANALYSES

BOUCHE ET PHARYNX BUCCAL

L'actinomycose linguale primitive, par le Dr Paul Claisse.

L'actinomycose de la langue succédant à celle du maxillaire est facilement reconnaissable. Il n'en est pas de même de l'actinomycose linguale primitive, qui a une allure tout à fait spéciale. Chez un malade dont l'auteur rapporte l'observation, on constata une tumeur linguale de la grosseur d'une noisette, arrondie, rénitente, ayant succédé à une fissure provoquée par une dent cariée tranchante. On élimina successivement le cancer, la tuberculose, et on s'arrêta au diagnostic de gomme syphilitique. Après le traitement spécifique, la tumeur diminua et il ne resta plus qu'une petite masse profonde indurée. Quelque temps après, la tumeur reparaît, cette fois manifestement fluctuante. On fit une ponction ; on retira un liquide mucopurulent avec de petites granulations gris jaunâtre et le microscope permit d'affirmer l'actinomycose. Le traitement ioduré amena la guérison.

C'est à la période de tumeur solide que le diagnostic est le plus délicat. Cette affection peut alors simuler le cancer, d'autant plus exactement qu'on la voit s'accompagner d'adénopathie. Le traitement ioduré tranchera la question. Le diagnostic avec la syphilis est encore plus difficile, puisque le traitement ioduré agit dans les deux cas : mais on peut attendre la

fluctuation et pratiquer l'examen microscopique du pus qui permettra de fixer le malade sur la nature de son affection. (*La Presse méd.*, n° 26, mars 1897.) Dr F. Ardenne.

Carcinome glandulaire pédiculé du voile du palais (*Ein gestielter Drüsenkrebs des weichen Gaumens*), par le Dr A. Baurowicz.

Il s'agit d'un homme robuste, âgé de soixante-sept ans et qui n'en paraissait que cinquante, qui n'accusait que la sensation d'un corps étranger dans la gorge datant de quatorze ans. Il n'avait ni douleurs, ni engorgement ganglionnaire. A l'examen on trouve une tumeur du volume d'un œuf de poule qui s'insérait par un court pédicule sur le bord libre du voile du palais à gauche. En pratiquant l'exploration digitale et voulant repousser la tumeur en avant, on réussit à la détacher de son point d'insertion. La muqueuse du voisinage présentait un aspect absolument normal. Ce qui restait de la tumeur fut enlevé aux ciseaux. Son aspect, aussi bien que le peu de gravité des symptômes provoqués par elle, faisaient croire qu'on se trouvait en présence d'un fibrome.

A l'examen microscopique on trouva, à côté d'un développement considérable du tissu conjonctif qui formait la plus grande partie de la coupe, de nombreux foyers de cellules épithéliales issues de l'épithélium glandulaire; et comme on voyait aussi par place la structure habituelle de l'adénome, on formula cette hypothèse qu'il s'agissait, tout d'abord, d'un fibro-adénome dans lequel s'est opérée plus tard une prolifération atypique de cellules épithéliales. Partout sur la coupe on voyait de nombreuses cellules rondes éparpillées dans le tissu conjonctif, ce qui prouve que la tumeur était en pleine croissance active. La transformation d'un adénome en adénocarcinome parait probable. (*Archiv f. Laryngol.*, I, 1897.)

Dr S. Jankelevitch.

NEZ ET PHARYNX NASAL

Méningite suppurée consécutive à l'extirpation d'un sarcome fuso-cellulaire du sinus frontal guérie par l'ouverture du crâne et le lavage de la pie-mère, par le Dr Luc.

Il s'agit d'une femme qui portait au niveau de la région

sourcilière droite une tumeur qui s'était reproduite après ponction. L'auteur hésita entre un empyème et un kyste du sinus frontal. On trépana ce dernier et on trouva un liquide colloïde et des fongosités sarcomateuses. On fit la réunion immédiate, mais une suppuration nécessita une seconde intervention qui fit découvrir un prolongement intra-orbitaire de la tumeur enlevée. Puis apparurent des symptômes d'encéphalite suppurée. M. Luc incisa alors la dure-mère, lava la surface cérébrale, et ponctionna les circonvolutions sans résultat. Tamponnement consécutif. Guérison complète malgré une pneumonie septique qui fut de courte durée. Les cas de ce genre sont rares. (*Le bull. méd.*, n° 18, mars 1897.)

Dr F. Ardenne.

Anatomie chirurgicale des sinus frontaux avec quatre cas traités chirurgicalement; remarques, par le Dr Herbert Tilley, de Londres.

L'auteur a examiné un grand nombre de crânes et en conclut: 1° que la variation dans le volume des sinus est très considérable et que parfois même ces cavités n'existent pas; 2° que la cloison est toujours complète à l'état sain; 3° que la proéminence des rebords sourciliers ne signifie rien au point de vue de l'extension ou de la présence des sinus; 4° que le fond de l'infundibulum varie beaucoup; 5° que la direction et la largeur du conduit fronto-nasal sont très variables. Pour l'intervention externe sur le sinus, l'auteur préfère l'incision médiane verticale parfois aidée d'une incision dans le trajet du sourcil, à l'incision unique dans la ligne de ce dernier. Puis, après avoir étudié les symptômes des maladies du sinus frontal, il dit qu'il faut toujours explorer l'antre d'Highmore. Il étudie ensuite trois méthodes de traitement : 1° Lavage des sinus par le nez à l'aide d'une canule passée dans le canal fronto-nasal après ablation, si c'est nécessaire, du quart antérieur du cornet moyen; 2° (méthode de Schaeffer) pénétrer de force dans le sinus en suivant d'aussi près que possible le trajet normal du conduit fronto-nasal, procédé dangereux; 3° exploration des sinus par en dedans, moyen peu efficace dans le cas de dégénérescence polypoïde de la muqueuse; mieux vaut alors enlever une partie de la paroi antérieure du sinus, curetter la muqueuse

et drainer par le canal fronto-nasal au moyen d'un tube de caoutchouc introduit dans la narine à travers l'infundibulum ou bien bourrer la cavité avec une lanière de gaze dont une extrémité est laissée au dehors par l'ouverture du trépan. Puis on suture le périoste et la plaie extérieure. Pendant quelques jours lavages du sinus avec une solution de chlorure de zinc.

En terminant, l'auteur rapporte quatre observations qui diffèrent les unes des autres par quelques points de détail et il dit que beaucoup de cas analogues sont méconnus. (*Rev. internat. de rhinol., etc.*, n° 1, janvier 1897.) Dr F. ARDENNE.

Un corps étranger du nez simulant la rhinite caséeuse *(Corpo estraneo simulante la cosidetta rinite caseosa)*, par le Dr L. ZAPPAROLI.

Le malade, âgé de neuf ans, souffrait d'une obstruction presque complète de la fosse nasale gauche et d'une abondante sécrétion fétide du même côté. A l'examen, on trouve l'aile droite du nez rouge, tuméfiée, les bords de l'ouverture nasale parsemés de rhagades et la lèvre supérieure gonflée. Respiration nasale impossible à droite, difficile à gauche. Le cornet inférieur droit est tuméfié et arrive au contact de la cloison. La rhinoscopie postérieure montre la voûte du pharynx couverte d'une grande quantité de matière caséiforme; le bout postérieur du cornet inférieur est tuméfié au point d'obstruer la choane droite. La tuméfaction du cornet ne cédant pas à la cocaïne, on en enlève une grande partie avec l'anse froide.

L'introduction du spéculum devient possible, et au moyen de la sonde on découvre une masse mobile obstruant la fosse nasale droite et tellement enclavée dans le méat moyen que son ablation en est impossible. Après bien des efforts, on arrive à l'enlever au moyen de l'anse froide. C'était une masse en apparence exclusivement caséeuse. Mais en en faisant la coupe on trouve son centre occupé par un bouton de soulier que l'enfant s'est rappelé avoir introduit dans le nez quelque temps avant.

L'auteur insiste sur les chances d'erreur qu'il courait, s'il

s'était contenté de juger la masse d'après son aspect extérieur, sans en faire la section. Et, sans vouloir nier d'une façon absolue l'existence d'une rhinite caséeuse autonome, il croit cependant pouvoir formuler les conclusions suivantes :

1° La rhinite caséeuse ne présente pas une affection particulière, puisque, dans la plupart des cas, elle n'a pas d'étiologie spéciale;

2° On doit entendre par rhinite caséeuse toute rhinorrhée caséiforme déterminée par des obstacles à l'écoulement des produits nasaux, obstacles qui, dans la grande majorité des cas, peuvent être constatés après plusieurs examens successifs (gommes syphilitiques, corps étrangers, sinusites, suites de traumatismes, etc.);

3° Dans les cas très rares où la cause de la rhinite caséeuse échappe, il n'en faut pas conclure que cette cause n'existe pas et qu'il s'agit d'une forme autonome. Il faut plutôt agir comme si cette cause existait. (*Bollett. delle mal. dell'orecchio, della golla e del naso*, 2, 1897). Dr S. Jankelevitch.

Deux cas d'empyème unilatéral de toutes les cavités accessoires du nez *(Due casi di empiema unilaterale di tutte le cavità nasali accessorie, etc.)*, par le Dr Flatau, de Berlin.

L'auteur rapporte l'observation de deux malades dont l'affection resta pendant longtemps méconnue, à cause de la banalité de la plupart des symptômes accusés par eux. Hémicranie, dépression psychique et intellectuelle, sécrétion nasale purulente — voilà pour les symptômes subjectifs.

Voici maintenant quels étaient les symptômes objectifs : Chez les deux malades, les fosses nasales atteintes étaient remplies jusqu'au vestibule de polypes grisâtres, œdémateux, baignés au milieu d'une sécrétion purulente, épaisse, très fétide. Les régions des sinus maxillaire et frontal et la pupille du côté atteint restaient obscures à l'éclairage par transparence. Croûtes multiples à la voûte du pharynx du même côté. Mêmes croûtes, mais moins abondantes, à la surface antérieure de la paroi laryngée postérieure. Cordes vocales grisâtres, opaques, se rapprochant mal pendant la phonation, surtout en arrière. Voix rauque, faible. Dents saines.

Le diagnostic posé dans les deux cas était : empyème des sinus maxillaire, frontal, ethmoïdal et, peut-être aussi, du sphénoïdal.

Le traitement a duré huit mois dans un cas, six mois dans l'autre.

Ne s'arrêtant pas à des moyens palliatifs, l'auteur a eu recours à l'ouverture large de toutes les cavités supposées atteintes, avec nettoyage consécutif aussi complet que possible. Lorsque l'observation ultérieure faisait découvrir l'existence d'un foyer morbide, aussi minime fût-il, jusqu'alors inobservé, il était poursuivi jusque dans les coins les moins accessibles. L'auteur attache une grande importance au tamponnement bien exécuté des cavités, en vue d'éviter une rétention du pus; ce tamponnement se faisait avec de la gaze à l'iodol (à 20 °/o), les tampons restaient en place de douze à dix-huit heures.

Pendant que les tampons étaient enlevés, on faisait des irrigations au bioxyde d'hydrogène, après quoi on faisait souffler le malade par une seule narine à la fois. Quand les granulations commençaient à apparaître, on entravait leur développement en les badigeonnant deux à quatre fois par semaine avec une préparation iodée quelconque.

L'éclairage au moyen des rayons de Röntgen peut être, à côté de l'éclairage par transparence, d'un grand secours pour le diagnostic, en rendant compte de l'extension et même de l'existence de certaines cavités, ce qui n'est pas sans importance pour les sinus frontal et maxillaire. L'éclairage par le procédé de Röntgen se fait le malade étant assis dans la position de trois-quarts. (*Archiv. ital. di otol.*, V, 1897.)

Dr. JANKELEVITCH.

Forme légère d'excitation psychique à la suite d'une opération endo-nasale, par le Dr LUZZATI.

Après avoir rappelé les phénomènes qui se produisent quelquefois à la suite d'opérations intra-nasales : céphalées, vomissements, insomnie, épilepsie, délires, etc., l'auteur rapporte l'observation d'une femme de trente-cinq ans, chez laquelle l'ablation d'une hypertrophie de cornet, sans cocaïnisation, amena pendant un jour une forme de surexcitation nerveuse qui se traduisit par de l'agitation, une gaîté exagérée et une

loquacité inusitée. La malade était légèrement hystérique. L'auteur suppose que l'irritation de l'acte opératoire avait produit, outre des troubles respiratoires et cardiaques (pouls, 90; respiration accélérée) des troubles vaso-moteurs, cause de l'excitation psychique. Il appuie cette hypothèse sur les expériences de François Frank. (*Ann. des mal. de l'oreille, du larynx, etc.*, n° 2, février 1897.) Dr F. Ardenne.

LARYNX ET TRACHÉE

Des angiomes des cordes vocales *(Ueber Angiome der Stimmbänder)*, par le Prof. Chiari, de Vienne.

Se basant sur deux cas d'angiomes du larynx et sur les observations rapportées dans la littérature, l'auteur formule les conclusions suivantes :

1° Les angiomes sont rares dans le larynx en général. Dans les cas où on les trouve, ils siègent sur les cordes vocales d'abord, plus rarement sur les bandes ventriculaires. Ils sont plus fréquents chez les hommes adultes, rares chez les femmes. Leur étiologie est encore assez obscure. Il s'agit, le plus souvent, d'une tumeur caverneuse, plus rarement d'un angiome simple, et exceptionnellement de varices ayant pris la forme et les dimensions d'une tumeur; un lymphangiome caverneux n'a été observé que dans un cas, où il était localisé au repli aryépiglottique.

2° Les angiomes sont d'une évolution lente, puisque dans la plupart des cas on trouve cette mention que les malades souffraient d'un léger enrouement longtemps avant le premier examen. Ils sont le plus souvent associés à une hyperémie ou à un catarrhe chronique du larynx. Les tumeurs caverneuses offrent l'aspect de proéminences bosselées, d'une coloration rouge sombre, rouge bleuâtre, presque noire. Elles atteignent souvent les dimensions d'une fraise. L'angiome simple apparaît comme une proéminence plate composée de vaisseaux très fins. La varice forme un nodule bleuâtre. Tant que l'angiome reste petit, il ne cause pas de troubles appréciables; quand ceux-ci existent, c'est que l'angiome a pris des dimensions considérables. Il est à remarquer, au point de vue du diagnostic différentiel, que les fibromes, papillomes ou myxomes peuvent,

lorsqu'ils sont riches en vaisseaux, être confondus avec les angiomes. Le diagnostic histologique, lui-même, en est rendu quelquefois difficile.

3° Comme l'ablation de la tumeur au moyen des instruments ordinaires (pince ou anse froide) est souvent suivie d'hémorragies abondantes, il faut avoir recours aux instruments galvanocaustiques. Les récidives sont rares. (*Archiv f. Laryngol. und Rhinol.*, V, 1896.) Dr JANKELEVITCH.

Traumatisme et tuberculose du larynx *(Trauma u. Kehlkopftuberculose)*, par le Dr SIERICH, de Cottleus.

Un malade avait été frappé à la poitrine d'un coup de pied de cheval. Avant cet accident il avait une tuberculose latente des poumons. La phtisie du larynx se déclara presque immédiatement après l'accident, et le malade mourut sept mois plus tard.

La veuve intenta un procès pour demander une indemnité, prétendant que la mort était due à l'accident : elle gagna le procès. (*Monats. f. Unheilk.*, n° 12, 1896.) Dr STERN.

De l'adénome malin du corps thyroïde *(Ueber den maligne Adenom der Schilddrüse)*, par le Dr E. MEYER.

Il s'agit d'un malade atteint depuis près de cinq ans d'une tumeur du corps thyroïde, ayant déterminé une compression de la trachée et une rotation de cette dernière autour de son axe. La tumeur ayant fini par envahir l'intérieur de la trachée, le diagnostic posé pendant la vie était celui d'un goitre ayant perforé les membranes intercartilagineuses de la trachée, sans perdre pour cela ses caractères de bénignité. Mais, à l'examen microscopique de la tumeur et de la trachée, pratiqué après la mort, on constata que la pénétration de la première s'était opérée non pas à travers les membranes intercartilagineuses, mais par érosion et destruction des anneaux cartilagineux eux-mêmes.

Le goitre aurait donc subi une dégénérescence maligne. S'agissait-il alors d'une tumeur carcinomateuse du corps thyroïde? Sans parler de la longue durée de l'affection et du développement si lent de la tumeur qui admettent à peine l'hypothèse d'un carcinome, l'examen histologique montra que

la tumeur ressemblait en tous points à un goitre colloïde ordinaire. Les deux seules particularités qui se trouvent dans le cas présent sont la destruction des cartilages et les métastases constatées dans quelques ganglions lymphatiques voisins.

Se basant sur ces faits, l'auteur croit qu'il s'agit là d'une forme de tumeur du corps thyroïde occupant le milieu entre les tumeurs bénignes et les tumeurs malignes, et il la désigne sous le nom d'adénome malin.

Comme ces tumeurs avaient jusqu'ici étaient confondues avec le carcinome, il se trouve que le nombre de cas relatés dans la littérature en est fort restreint. Depuis le travail de Müller qui, en 1871, a publié les deux premières observations relatives à cette affection, 13 cas seulement ont été observés, ce qui forme un total de 15 cas. (*Archiv f. Laryngol.*, V, 1896.)

Dr JANKELEVITCH.

Contribution à l'emploi des injections parenchymateuses d'acide phénique dans les cas de maladies tonsillaires *(Zur Anwendung parenchymatoses Carbolinjection bei tonsillaren Erkrankungen)*, par le Dr KRAMER (Gross-Glogau).

L'auteur emploie ces injections avec de bons résultats non seulement comme Höfer (de Ziemssen), dans les cas d'amygdalite aiguë (injections dans les tonsilles), mais aussi dans les cas de récidive d'angine phlegmoneuse. On a souvent une amélioration immédiate après l'injection. Deux ou trois injections le même jour ou le lendemain suffisent pour une guérison complète. Quelques semaines après la récidive, Kramer fait de quatre à six injections, deux ou trois fois par semaine.

Il injecte 5 centimètres cubes d'une solution d'acide phénique à 2 ou 3 % dans le pilier antérieur avec une seringue de Pravaz, après cocaïnisation. La pointe de l'aiguille est enfoncée à 1 centimètre de profondeur. Peu de douleur soit pendant, soit après. (*Centralblatt f. Chirurgie*, n° 47, 1896.)

Dr STERN.

OREILLES

De l'ostéomyélite aiguë du maxillaire supérieur *(Ueber acute Osteomyelitis des Oberkiefers)*, par le Dr SCHMIEGELOW.

L'auteur a observé un cas d'ostéomyélite aiguë primitive du maxillaire supérieur chez une fillette de quatre ans. La maladie

débuta par des accès de fièvre et une tuméfaction intense du maxillaire supérieur droit; il se forma un abcès, qui se vida en partie par l'apophyse alvéolaire, en partie par la fosse nasale correspondante. Le processus aboutit à une nécrose de l'os, avec élimination de plusieurs séquestres de différentes dimensions. Quand l'abcès fut vidé et la nécrose délimitée, la fièvre cessa, les douleurs disparurent, l'appétit revint, et le processus aigu fit place à un état chronique. Une partie de l'os ne put pas être éliminée : il en résulta plusieurs gros séquestres qui entretenaient la suppuration pendant un temps très long.

Pour expliquer la pathogénie de cette affection, surtout chez des enfants en bas âge (on en a observé des exemples chez des enfants à la mamelle), l'auteur rappelle que la conformation du maxillaire supérieur n'est pas la même chez l'enfant que chez l'adulte. Chez les premiers, l'antre d'Highmore n'existe pour ainsi dire pas : il est représenté par une cavité à peine perceptible, tapissée d'un revêtement conjonctif épais. Il en résulte que le même processus infectieux qui ne provoquerait chez l'adulte qu'un empyème du sinus, sans symptômes bien appréciables de rétention, amènerait chez l'enfant une rétention très grave avec nécrose étendue des parois de la cavité. La nécrose sera d'autant plus étendue que l'enfant est plus jeune et que son sinus maxillaire est, par conséquent, plus petit. L'infiltration purulente aiguë du maxillaire supérieur de l'enfant refoule et fait tomber les bourgeons dentaires. La chute de ces derniers doit effectivement être considérée plutôt comme une conséquence que comme une cause de l'inflammation. Ils siègent, en effet, trop profondément dans la gencive, pour pouvoir être considérés comme le point de départ de l'infection, tandis que la cavité nasale et l'ouverture dn maxillaire supérieur forment une porte d'entrée beaucoup plus accessible aux germes infectieux.

Le traitement consiste tout d'abord à créer une voie au libre écoulement du pus. En enlevant une ou deux dents en évolution, on rend la cavité accessible par la bouche. On entreprend ensuite des irrigations répétées pour diminuer l'odeur fétide qui est un des symptômes dominants de l'affection. On enlève les séquestres qui se laissent enlever soit par la paroi latérale

de la cavité nasale, soit par l'apophyse alvéolaire. L'auteur ne croit pas qu'il faille tenter une opération radicale pour enlever tous les séquestres : le résultat plastique en est très médiocre, tandis que les troubles causés par un séquestre laissé en place ne sont jamais bien graves. Ce n'est que plus tard, lorsque l'enfant commence à s'approcher du terme de la croissance, qu'il faudra pratiquer la séquestrotomie. (*Archiv f. Laryngol. und Rhinol.*, V, 1896.)

Dr JANKELEVITCH.

Traitement des vertiges, des bourdonnements et de quelques affections du labyrinthe par la ponction de la fenêtre ronde suivie d'aspiration, par le Dr RICARDO BOTEY.

L'auteur a déjà démontré, dans des travaux antérieurs, la parfaite innocuité, chez les animaux, les pigeons en particulier, de la ponction des membranes des deux fenêtres ronde et ovale. La ponction seule n'a pas suffi à évacuer la périlymphe; il a fallu en outre qu'il aspirât ce liquide au moyen d'un petit tube de verre capillaire.

Les animaux ainsi traités n'éprouvaient aucun trouble de l'équilibre et les membranes rompues se cicatrisaient rapidement.

Trouvant plus commode, chez l'homme, la perforation de la fenêtre ronde que celle de la fenêtre ovale, à cause de sa situation et de son accessibilité, M. Botey s'attaque à la première et, après des expériences sur le cadavre, voici comment il procède.

Il incise la membrane du tympan, en rasant le cadre, dans toute la partie postérieure et inférieure. Il met ainsi à découvert la fenêtre ronde ou du moins le rebord osseux qui la délimite. Dans certains cas, il s'arrête là et ne continue l'opération que trois ou quatre jours après. Dans d'autres, au contraire, il écarte le tympan et s'attaque de suite à la paroi labyrinthique.

Prenant alors une petite canule pointue ou un petit trocart de 3/4 de millimètre de diamètre et dont la courbure à angle obtus est à 2 millimètres de la pointe, il perfore la fenêtre ronde. La pointe de l'instrument, dirigée en haut et un peu en dedans, rase doucement le bord supérieur de la fenêtre ronde et la partie interne de la paroi vestibulaire intermédiaire

entre cette fenêtre et la fenêtre ovale située plus haut. La pointe introduite demeure en dehors du vestibule membraneux qui contient l'endolymphe et qui, à cet endroit, n'adhère pas à la paroi osseuse voisine des fenêtres ovale et ronde.

Si l'on s'est servi d'un trocart on peut, au moyen d'une pipette capillaire en verre, portée jusque sur la périlymphe, aspirer directement ce liquide, mais on risque, au moindre mouvement, de casser l'extrémité fine du tube de verre soit dans le labyrinthe, soit dans la caisse, ce qui constituerait une complication sérieuse de l'opération.

Mieux vaut ponctionner et aspirer le liquide au moyen d'une fine canule de métal, « recourbée *ad hoc* et dont le bord coupant forme un biseau presque perpendiculaire à l'axe du tube ».

Suit une description d'un procédé employé par l'auteur lorsque la fenêtre ronde est invisible et que seul le sourcil apparait à l'opérateur.

M. Botey a eu l'occasion d'exécuter sur le vivant, par trois fois, l'opération qui précède. Il la fit précéder chaque fois, comme il est de rigueur en pareille occurrence, d'une désinfection soigneuse du conduit auditif.

Une première fois: il n'obtint aucun résultat. Une seconde fois, chez un homme présentant manifestement les signes d'une affection labyrinthique à droite, avec vertiges et bourdonnements intenses dont le début avait coïncidé avec une otorragie provenant du conduit auditif seul, l'auteur fit par deux fois, à quelques jours d'intervalle, la ponction de la fenêtre ronde. Il obtint chaque fois, instantanément, la disparition des vertiges et des bourdonnements. Toutefois la surdité ne fut en rien modifiée et les troubles d'équilibration ainsi que les bruits subjectifs se reproduisirent moins intenses cependant.

Un troisième malade, traité de la même façon, vit sa surdité augmenter immédiatement après l'opération.

De ces trois observations, l'auteur conclut que la ponction de la fenêtre ronde, suivie de l'aspiration de la périlymphe, n'est aucunement dangereuse chez l'homme et qu'elle est susceptible d'améliorer les vertiges et les bourdonnements.

Il espère, en outre, qu'elle trouvera des indications nouvelles lorsqu'on connaîtra mieux les excès de pression dans le labyrinthe. (*Ann. des mal. de l'oreille*, n° 12, décembre 1896.)

Dr Brindel.

Un cas de pyhémie d'origine otitique guéri par l'excision de la veine jugulaire interne thrombosée (*Mittheilung eines durch Excision der thrombosirten Vena jugularis interna geheilten Falles von otitischer Pyämie*), par le Dr Eulenstein, de Francfort.

Le malade, âgé de vingt-huit ans, est atteint d'une otorrhée chronique qui date de son enfance. Depuis quelque temps, il souffre de céphalées fréquentes, et la sécrétion, qui n'a jamais été bien abondante, est souvent teintée d'un peu de sang. A l'examen de l'oreille (gauche) malade, on trouve le conduit rempli d'un pus rougeâtre, fétide, avec des granulations siégeant dans la profondeur et cachant complètement le tympan. La région comprise entre le sommet de l'apophyse mastoïde et l'angle de la mâchoire est douloureuse à la pression. L'ouïe est considérablement diminuée à gauche, où la voix chuchotée n'est entendue qu'au contact. Conductibilité osseuse normale. L'opération n'ayant pu être exécutée immédiatement, le malade revient au bout de quinze jours, se plaignant de l'aggravation de son état : céphalées plus intenses, frissons, fièvre ; la sécrétion a cessé complètement.

On opère sans tarder : ouverture de l'apophyse d'après Zaufal, trépanation de la paroi postérieure du conduit auditif osseux. On trouve d'abord un cholestéatome remplissant d'un côté l'antre et la caisse et s'étendant, de l'autre, à travers le sillon transverse jusque vers le sinus transverse. Ce dernier était le siège d'un abcès périsinusien qui s'est ouvert lorsque le cholestéatome a été enlevé. On met à nu toutes les cavités de l'oreille moyenne qu'on débarrasse des granulations et des masses putrides qui les remplissaient (les osselets n'existaient plus), et on ouvre le sinus dont la paroi était également couverte de granulations. On poursuit l'ouverture jusqu'à la proximité du trou jugulaire et on tombe sur un thrombus ayant subi la dégénérescence putride. Après avoir enlevé tout ce qui était accessible, on s'assure, au moyen de la cuiller tranchante, qu'il n'y avait plus de thrombus solide dans la

cavité du sinus. On pose la question de la ligature de la jugulaire interne; mais, vu la perte de sang subie par le malade au cours d'une opération qui durait déjà depuis plus d'une heure, on se décide à attendre les événements et on tamponne le sinus et la cavité osseuse avec de la gaze iodoformée.

Aussitôt après l'opération, le malade est de nouveau pris de frissons, avec élévation de la température, hémoptysies, etc. On se décide alors à ouvrir la jugulaire interne. En procédant de haut en bas, on trouve tout le tronçon de veine compris entre le bord supérieur du cartilage thyroïde et la clavicule rempli de masses thrombosiques. La veine elle-même était cependant molle et libre dans la gaine vasculaire. On pratique l'excision de toute la portion de la veine comprise entre les points indiqués, la plaie cervicale n'est refermée que dans sa partie supérieure par deux points de suture, tout le reste est rempli de gaze et de coton stérilisés.

Pendant près de deux mois, l'état du malade reste très peu satisfaisant; il présente encore de temps en temps des frissons, une élévation de la température et plusieurs manifestations métastasiques : pneumonie, abcès à la joue gauche, à la paupière inférieure gauche, à l'angle du maxillaire inférieur gauche, des crachats putrides, fétides, une hypertrophie de la rate. On combat toutes ces manifestations dans la mesure du possible (ouverture des abcès suivie de drainage, etc.). Ce n'est, comme il a été dit, qu'au bout de deux mois que le malade entre en convalescence. Le mauvais état général a rendu très difficile la surveillance de la cavité mastoïdienne et auriculaire. Il s'est donc formé dans l'intérieur de la grande cavité opératoire une cloison verticale qui la divise en deux, laissant toutefois à la partie supérieure une ouverture assez large pour permettre la communication entre ces deux cavités. L'épidermisation est cependant parfaite, et il n'y a plus trace de sécrétion. L'auteur a renoncé à laisser une ouverture permanente, parce que le contenu de la fosse cérébrale postérieure qui forme la partie la plus profonde de la cavité opératoire se trouvera mieux protégé par une cicatrice cutanée solide. L'ouïe est restée après l'opération la même qu'avant. (*Zeits. f. Ohrenheilk.*, Band XXIX, Heft 4). Dr Jankelevitch.

Un cas d'abcès cérébelleux d'origine otitique *(Otogener Cerebellarabscess)*, par le Dr H. SCHWARTZE.

La malade, âgée de vingt-deux ans, était atteinte depuis huit ans d'une otorrhée droite. Il y a sept semaines, elle fut prise tout d'un coup de vomissements incoercibles ayant duré deux jours et de maux de tête, mais sans fièvre. La douleur était localisée à l'occiput, d'où elle s'irradiait vers les régions pariétales. Amaigrissement. Constipation.

La malade a une démarche incertaine et éprouve des vertiges quand on la fait marcher les yeux fermés; elle penche alors à gauche, c'est-à-dire du côté de l'oreille saine. La pupille est plus large à droite qu'à gauche. Réaction faible à la lumière. Réflexe rotulien exagéré. Nulle part, le crâne n'est sensible à la pression ni à la percussion. Otorrhée fétide à droite, avec absence de la moitié postérieure du tympan. Caisse remplie de granulations. La voix chuchotée n'est pas entendue à droite; elle l'est à la distance de 4 mètres à gauche. Les sons élevés sont mal entendus à droite, diapason localisé à droite. L'injection de l'oreille n'est pas suivie de vertige. Température, 36°7; pouls petit, fréquent (138), assez régulier. — Les céphalées prennent un caractère rémittent et même intermittent. Nausées et vomissements presque quotidiens, surtout le matin, à jeun. La mort survient sans que la malade ait un seul moment perdu connaissance et avec les symptômes d'une paralysie respiratoire.

A l'autopsie, on trouve un abcès des dimensions d'une noix siégeant dans l'hémisphère droit du cervelet; une lepto et pachyméningite interne circonscrite; une endocardite déformante, chronique et ancienne.

L'auteur croit que, parmi les symptômes énumérés, les céphalées occipitales, les vomissements et l'inégalité des pupilles doivent être mis sur le compte de l'abcès cérébelleux, tandis que les anomalies du pouls seraient dus plutôt à l'affection cardiaque. C'est cette dernière qui aurait servi d'obstacle à la narcose et, par conséquent, à l'opération. (*Archiv f. Ohrenheilk.*, Band XLI, Heft 3-4, 1896.) Dr JANKELEVITCH.

Bordeaux. — Imp. G. GOUNOUILHOU, rue Guirande, 11.

18e ANNÉE. N° 22. 29 MAI 1897.

REVUE HEBDOMADAIRE
DE
LARYNGOLOGIE, D'OTOLOGIE
ET DE RHINOLOGIE

ÉTUDE SUR L'ANGINE RHUMATISMALE

Par le Dr A. JOUSSET, de Lille.

(Suite et fin.)

III

Le diagnostic de cette forme d'angine peut aussi bien être tiré des phénomènes antécédents ou concomitants, c'est-à-dire de ceux que l'on pourrait appeler extrinsèques, que des accidents locaux (Peter).

Quand il y a simultanéité, succession ou alternance de l'inflammation de l'arrière-gorge avec des manifestations évidentes de rhumatisme aigu ou subaigu, quand la douleur est plus vive et plus poignante que celle de l'amygdalite phlegmoneuse, on peut songer à l'angine rhumatismale. Les circonstances peuvent mieux servir à caractériser l'affection que les caractères matériels ou objectifs qui sont ceux d'une inflammation pouvant varier d'intensité.

Faisons remarquer, en passant, qu'il ne faut pas prendre pour du rhumatisme articulaire les douleurs des membres, la courbature, qui accompagnent souvent, à un degré prononcé, le début des angines pharyngées intenses. Un examen attentif des régions articulaires permettra de se prononcer nettement dans le cas où le doute serait soulevé.

L'angine se montre presque toujours lors d'attaque de rhumatisme, plus ou moins intense. Si le malade a traversé

quelques angines d'autre nature, la forme de la douleur peut lui faire prévoir l'attaque; il distingue lui-même les souffrances actuelles de celles qu'il a ressenties et appelle l'attention du médecin sur l'arrivée d'une crise (Lasègue[1], Fernet, Peter[2], Observation III de ce mémoire).

Mais il est des cas où l'angine est le seul accident de l'attaque, l'unique localisation. Quand le sujet a déjà éprouvé des congestions angineuses et souffert de rhumatisme, il est possible de faire rapidement le diagnostic. Autrement la preuve devient difficile à établir. Il faut chercher dans les phénomènes locaux.

Deux symptômes permettent de reconnaître souvent, dès le premier abord, la nature vraie et la signification de l'angine précoce du rhumatisme articulaire : l'intensité de la douleur et le degré de dysphagie d'une part, la coexistence de quelque autre manifestation rhumatismale, notamment le torticolis ou l'érythème papuleux[3], d'autre part. Dans le cas même où les jointures ne se prennent pas, les efflorescences cutanées permettent de se prononcer affirmativement.

Un autre caractère permettrait, suivant Lasègue[4], de différencier l'angine rhumatismale quand l'arthralgie vient à manquer. L'affection ne tend pas à descendre du côté du larynx, tandis que les angines prodromiques du rhume, de la grippe..., qui ont avec elle de l'analogie, se propagent facilement au larynx et à la trachée.

Besnier paraît même admettre que l'angine rhumatismale touche rarement les amygdales lorsqu'il dit : « quand l'affection se prolonge et se complique d'amygdalite parenchymateuse, la pharyngite musculaire rhumatismale n'apparaît plus aussi nettement. Le cas devient complexe et l'angine ne diffère pas alors sensiblement de l'angine *a frigore* commune[5]. »

1. Lasègue, *loc. cit.*, p. 183.
2. Peter, *loc. cit.*, p. 727.
3. Besnier, *loc. cit.*, p. 600.
4. *Loc. cit.*, p. 214.
5. *Loc. cit.*, p. 599.

— L'inflammation angineuse qui nous occupe a son point de départ au voile, à la luette, aux piliers, rarement au pharynx. Elle peut s'étendre dans sa marche envahissante à la dernière partie; à ce moment la symptomatologie se modifie un peu, le pharynx représentant une région pathologique distincte du voile du palais[1]. La dysphagie s'accentue, quelques douleurs du côté des trompes, des fosses nasales se font sentir. Il est très rare, comme nous le disions plus haut, que le larynx souffre de ces poussées bien que ce dernier organe ait quelquefois été violemment attaqué par le rhumatisme (Schutzenberger, Liberman[2]).

Quand on observe attentivement ce qui caractérise le plus l'angine rhumatismale, on voit que c'est une rougeur diffuse avec plus ou moins d'œdème de la luette, des piliers et des confins des amygdales. Les mouvements du voile du palais sont pénibles. La déglutition est difficile, mais elle ne devient très pénible que dans les cas où le pharynx est envahi. La rougeur qui occupe une plus ou moins grande étendue s'efface assez facilement sous le doigt. Ce fait a été signalé par Lasègue. « J'appelle, dit le savant médecin, l'attention sur ce point, non pas que je lui attribue une signification diagnostique absolue qui ne lui appartient pas, mais parce que je ne saurais trop conseiller, dans l'examen de l'arrière-gorge, de joindre les renseignements que fournit le toucher à ceux que donne la vue. C'est par le toucher qu'on arrivera à percevoir l'œdème de la membrane muqueuse, et rien n'est plus facile en promenant le doigt sur le bord des piliers ou du voile du palais d'apprécier l'épaisseur de ces parties...[3]. »

Le déplacement rapide de la rougeur d'un côté du voile à l'autre épargné jusqu'alors est aussi un signe de la forme rhumatismale.

1. Lasègue, *loc. cit.*, p. 195.
2. *Bulletin de la Société médicale des hôpitaux*, année 1873. Liberman cité par Besnier, *loc. cit.*, p. 594.
3. *Loc. cit.*, p. 194.

Les Drs Moure et Berthier[1], en rappelant ces deux faits, semblent leur accorder une valeur diagnostique, bien qu'ils ne paraissent pas vouloir différencier cette angine autant que Lasègue.

— La marche de la fièvre affecte aussi une forme particulière. On peut remarquer tout d'abord que le thermomètre ne monte pas avec l'extension ou l'intensité de la rougeur. Le plus souvent le mouvement fébrile précède l'angine. L'accroissement n'a pas lieu graduellement comme dans le simple érythème catarrhal. « L'invasion est subite, suivant Lasègue[2], et dès le premier jour on sent qu'il s'agit non d'une indisposition, mais d'une maladie. »

— L'angine *a frigore* est la forme que l'on pourrait le plus confondre avec la poussée rhumatismale, mais on peut toujours reconnaître le froid au commencement de la première, tandis que l'angine rhumatismale peut se présenter en dehors de cette cause[3]. Il est pourtant nécessaire d'observer sérieusement parce que dans cette poussée angineuse on trouve l'herpès guttural qui est quelquefois une modalité de l'angine du rhumatisme articulaire[4]. Le mouvement fébrile peut renseigner parce que dans l'angine *a frigore* la fièvre est en rapport avec la congestion, ce qui n'existe pas toujours pour l'angine rhumatismale.

Lorsque le rhumatisme des articulations ne peut être constaté et que les poussées du côté de la peau ne s'accusent pas, il est difficile de faire le diagnostic et de la différencier de l'angine érythémateuse diffuse. « Il importe de remarquer que l'angine précédant le rhumatisme ne diffère en rien de celle qui disparaît sans laisser de traces et sans être suivie du rhumatisme articulaire aigu ou subaigu. On a souvent appelé celle-ci angine rhumatismale sans rhumatisme, et

1. Voir traduction Morell-Mackenzie. Remarque, p. 70.
2. *Loc. cit.*, p. 193.
3. Desnos, *loc. cit.*, p. 130 : *Amygdales.*
4. Desnos, *loc. cit.*, p. 455 : *Angines.*

préjugé de sa nature en s'appuyant sur l'influence du froid, sur la douleur à la déglutition qu'on a attribuée à un rhumatisme des muscles du voile (J. Frank), sur la fréquence de l'affection à la fin du printemps ou au commencement de l'été, époque où la polyarthrite rhumatismale est elle aussi le plus souvent observée, sur la coexistence possible de douleurs articulaires fugaces, enfin sur la prédisposition des sujets rhumatisants ou issus de souche rhumatisante. Bien que tous ces arguments ne manquent pas de valeur, aucun d'eux cependant n'est absolument démonstratif. En particulier l'opinion soutenue par Frank, qui attribuait la douleur à un rhumatisme musculaire aigu, est plus que hasardée, car nous ne voyons guère un rhumatisme musculaire, quel que soit son siège, disparaître en quarante-huit heures sans laisser de traces...[1]. » Le Dr Ruault, après avoir parlé d'essais de traitement avec le salicylate de soude, ajoute qu'il « ne pense pas qu'on soit autorisé à assigner une étiologie spéciale à l'angine érythémateuse diffuse »[2].

Nous sommes de cet avis, mais nous pensons que la marche de la fièvre, l'évolution sur le voile du palais, la disparition de la rougeur œdémateuse sous la pression du doigt constituent des signes distinctifs permettant de reconnaître dans certaines formes d'angine érythémateuse la forme rhumatismale.

— L'angine herpétique peut être confondue avec cette dernière. Mais cette poussée s'accompagne souvent d'un appareil fébrile intense, avec frissons, courbature extrême, céphalalgie frontale. Il n'existe pas de phlegmasie de la gorge ou du poumon qui occasionne une aussi vive céphalalgie à sa première période « à ce point que l'on pourrait dire que la violence du mal de tête, sa soudaineté, sa concomitance avec une fièvre intense et sans autres manifestations, autorisent la supposition d'une angine herpétique imminente[3] ».

1. Ruault, *loc. cit.*, p. 70.
2. *Loc. cit.*, p. 70.
3. Lasègue, *loc. cit.*, p. 56.

Nous pouvons ajouter que la gêne de la déglutition et la douleur s'accentuent avec les poussées d'herpès, que l'affection se produit le plus souvent au printemps sous forme d'épidémie.

— L'urticaire guttural fébrile pourrait aussi en imposer. Mais il est rare que dans cette manifestation la rougeur se cantonne au voile et au pharynx; elle se propage à la bouche, à la langue, elle atteint même le larynx. Au bout de quelques heures les accidents gutturaux disparaissent sans laisser de traces, tandis que l'éruption cutanée apparaît et en même temps qu'elle des troubles gastro-intestinaux [1]. Dans ce cas des douleurs articulaires pourraient en imposer d'autant que, suivant le Dr Ruault, du rhumatisme articulaire aigu pourrait bien suivre cette manifestation.

— Il peut arriver que dans le commencement d'une angine rhumatismale la première impression soit qu'il s'agit d'un érysipèle moyennement intense. Il est nécessaire, pour fixer son opinion, de se rappeler que dans la dernière affection, quelle que soit la forme, inflammatoire, gastrique, typhoïde..., qui doive se présenter, l'appareil fébrile débute soudainement avec une intensité en désaccord avec la bénignité relative des phénomènes locaux de l'angine gutturale. Des frissons, des nausées, des vomissements, souvent de l'engorgement subinflammatoire des ganglions, une sensation de sécheresse douloureuse appellent l'attention. Bien que l'angine rhumatismale arrive soudainement, elle ne s'impose pas avec une égale rapidité et une si violente réaction [2].

La plus grande attention est pourtant nécessaire parce que plus d'une analogie rapproche le rhumatisme de l'érysipèle (Peter) [3]. Comme l'érysipèle, le rhumatisme n'est pas une inflammation franche; comme le premier il sévit souvent sous forme épidémique. Une épidémie de rhumatisme succède fréquemment à une épidémie d'érysipèle. Pour ces deux

1. Ruault, *loc. cit.*, p. 71.
2. Lasègue, *loc. cit.*, p. 173-174.
3. Peter, *loc. cit.*, p. 725.

affections, l'ensemble des phénomènes antécédents ou concomitants, les extrinsèques plutôt que les intrinsèques, démontrent quelle est la nature essentielle de l'angine. Mais l'observateur peut se rappeler que dans l'érysipèle la rougeur et le soulèvement de l'épiderme mettent certain temps à évoluer, ce qui n'existe pas dans l'angine rhumatismale; la rougeur est aussi plus limitée dans l'érysipèle [1].

— Lors de scarlatine, la fièvre devance le mal de gorge et l'appareil fébrile est généralement plus intense que dans l'angine rhumatismale (Peter). La gêne de la déglutition ne se constate souvent qu'après la douleur; cette dernière est exagérée par la pression derrière l'angle de la mâchoire. La rougeur est vive, plutôt violacée, souvent avec un pointillé. L'isthme, envahi de préférence par l'angine, présente des enduits pultacés.

— La rougeole est, comme la scarlatine, accompagnée d'accidents angineux; mais dans cette affection l'inflammation envahit d'emblée l'arrière-gorge, le nez, les paupières, le larynx et les bronches. Quand les amygdales sont prises et gonflées, ce qui arrive moins fréquemment, la gorge est sèche, le malade accuse de la chaleur, du chatouillement, du picotement (Peter). Les ganglions de la partie supérieure du cou et de l'angle de la mâchoire sont douloureux.

Dans la rougeole, la rougeur est rarement accompagnée de tuméfaction.

— Dans la variole, l'état papulo-vésiculeux permet de poser le diagnostic.

— L'angine arthritique, quand le sujet éprouve un peu de malaise fébrile, peut être confondue avec l'angine rhumatismale. Mais il faut se rappeler que la fièvre et le gonflement des articulations sont l'apanage de la seconde et que la première s'accompagne rarement de fièvre intense et d'accidents articulaires.

L'angine goutteuse est plus facile à reconnaître, parce qu'elle n'est le plus souvent qu'une manifestation de second

1. Lasègue, *loc. cit.*, p. 174.

ordre (Lasègue), tandis que l'angine rhumatismale appartient à la période prodromique. Rarement aiguë (Prosper James, Berthier)[1], elle se présente souvent avec les inflammations articulaires, elle est caractérisée par une coloration bleuâtre du pharynx (De Niemeyer).

IV

La meilleure définition de l'angine rhumatismale est encore celle que donna Trousseau dans la Clinique médicale de l'Hôtel-Dieu; les paroles du maître résument ce que nous venons d'exposer :

« Un individu sujet aux douleurs rhumatismales prend un coup de froid. Au bout de quelques heures, il éprouve une douleur extrêmement vive dans la gorge, douleur telle qu'il peut à peine avaler une goutte d'eau et même sa salive, la déglutition de ces petites quantités de liquides étant plus pénible que celle d'un bol alimentaire.

» L'examen des parties malades fait voir l'intérieur du pharynx et le voile du palais d'un rouge plus ou moins prononcé; la luette, envahie par l'inflammation, est œdématiée et allongée. Tous ces phénomènes inflammatoires vont disparaître avec une grande rapidité, parce qu'ils sont fugaces, comme le sont en général les affections de nature rhumatismale. Et, en effet, le lendemain du jour où cette angine si douloureuse se sera développée, la douleur aura cédé comme par enchantement, en même temps qu'une autre douleur, peut-être, occupera le cou produisant le torticolis; puis, vingt-quatre heures après, ce sera l'épaule qui sera prise. Le lendemain, le malade se plaindra du lumbago. Quant à l'angine, elle aura duré trente ou quarante-huit heures... Les malades qui ont eu plusieurs fois ces angines distingueront aussi bien la douleur de l'angine rhumatismale

1. Voir traduction de Morell-Mackenzie, p. 71-72.

et celle de l'angine phlegmoneuse, qu'un goutteux distinguera sa douleur de goutte de la douleur d'une arthrite arrivant accidentellement[1].»

L'angine se montre donc le plus souvent dans la période de début, elle fait partie de ces déterminations fugitives, erratiques, qui signalent le plus souvent le rhumatisme articulaire aigu. L'invasion est subite, la fièvre ne monte pas graduellement comme dans le simple érythème catarrhal. La rougeur et l'œdème ont aussi les caractères particuliers signalés plus haut. La rougeur s'efface sous la pression du doigt, l'œdème se déplace sans brusques migrations, passant insensiblement d'un côté à l'autre (Lasègue).

La marche est le plus souvent aiguë (Lasègue), mais dans quelques cas exceptionnels on peut observer une forme subaiguë ou chronique. Les caractères de l'affection tendent, dans ce dernier cas, à disparaître, ou plutôt à paraître moins nets.

V

Trousseau, Lasègue, Peter... admettent qu'il existe une angine rhumatismale. D'autres auteurs prétendent qu'il est impossible, pour mieux dire difficile, de voir dans la manifestation dont nous nous sommes occupé autre chose qu'une angine érythémateuse diffuse (Moure, Berthier, Ruault). Le dernier auteur n'hésite même pas à dire que l'opinion de J. Frank (la douleur serait due à un rhumatisme musculaire), est plus qu'une opinion hasardée, puisque l'on n'a jamais vu un rhumatisme musculaire, quel que soit son siège, disparaître en quarante-huit heures sans laisser de traces.

Mais l'angine rhumatismale ne peut-elle être considérée comme un érythème guttural? Depuis un long temps on signale des éruptions à la peau coïncidant avec les phlegmasies articulaires et qui peuvent être considérées comme

1. *Loc. cit.*, p. 332, t. I.

manifestations rhumatismales (Lasègue)[1]. Pourquoi ne pourrait-on admettre que la muqueuse de la gorge puisse être impressionnée au même titre? N'admet-on pas déjà une relation entre l'affection angine glanduleuse et l'éruption herpétique sur tous les points du corps (Chomel, Guéneau de Mussy, Grisolles...)? N'admet-on pas des poussées congestives de la gorge à différentes périodes de la goutte?

Mais pourquoi ne pourrait-on admettre que le pharynx puisse être la porte d'entrée de l'infection générale? Le Dr Ruault lui-même dit : « Je ne veux pas le nier, car tout porte à croire qu'il en est ainsi[2]. »

La marche de l'angine nous paraît en rapport avec la marche du rhumatisme. Douleur, congestion rapide avec ou sans œdème, mobilité de la lésion qui n'aboutit jamais au terme ultime des phlegmasies : la suppuration. Souvent le rhumatisant ne souffre pas quand l'articulation malade est au repos, l'angineux n'éprouve de douleur qu'en voulant déglutir. La pression douce sur un point rhumatisant congestionné peut faire disparaître la rougeur; il en est de même, comme nous l'avons vu, pour la rougeur de l'isthme.

Du moment que l'on admet le transport du rhumatisme aux séreuses, pourquoi ne pourrait-on accepter que certaines muqueuses, celle de la gorge par exemple, ne puissent fournir un terrain favorable et devenir le siège du rhumatisme (Lasègue)[3]? Les membranes muqueuses sont-elles mieux préservées que les autres tissus? Plusieurs auteurs nous ont semblé dans le vrai en admettant qu'il existe des phlegmasies des muqueuses en rapport intime avec le rhumatisme fébrile et méritant par conséquent d'être rangées parmi les expressions multiples de la maladie. D'autant que nous voyons l'angine que nous étudions disparaître quand une poussée articulaire se produit, tout comme l'on constate

1. *Loc. cit.*, p. 182.
2. *Loc. cit.*, p. 70.
3. *Loc. cit.*, p. 202.

qu'une poussée sur les séreuses se modifie quant une articulation est sérieusement atteinte.

La nature de l'affection peut seulement être mise en doute quand l'angine n'est pas accompagnée de fluxion articulaire. Les cas qui sont suivis de poussées du côté des articulations doivent être considérées comme autre chose que de simples coïncidences entre une poussée angineuse et une attaque rhumatismale.

Le traitement fournit aussi un argument pour préciser la nature de l'angine.

Nous sommes loin de partager l'avis du Dr Ruault sur l'effet du salicylate de soude et du sulfate de quinine.

Le savant praticien, dans le but de s'éclairer sur le sujet, administra aux malades le salicylate de soude à hautes doses, pensant que si elle était franchement rhumatismale, ce médicament ferait rapidement disparaître la douleur. Il déclare ne pas avoir obtenu de résultats assez nets pour tirer des conclusions fermes. L'angine pouvant aussi bien durer une semaine que quarant-huit heures, on ne pourrait conclure, suivant lui, de la guérison rapide à une action spécifique du médicament employé que si les résultats étaient constants et immédiats[1].

Nous avons plusieurs fois employé le salicylate et nous avons pu constater que la douleur était diminuée. La dysphagie nous a paru atténuée d'une façon notable (voir observations I, III, V).

Lasègue avait remarqué que le sulfate de quinine, qui détermine chez les individus sains une sensation de sécheresse de l'arrière-gorge, ne produisait pas le même effet sur les personnes souffrant d'angine rhumatismale. Le médicament n'exagérait pas la sensation de sécheresse, mais il atténuait l'âpreté dont elles se plaignaient, âpreté qui n'a rien de commun avec le sentiment de la soif[2].

1. *Loc. cit.*, p. 70.
2. *Loc. cit.*, p. 214.

VI

Le pronostic est le plus souvent bénin. L'angine peut être regardée comme le moins grave des accidents rhumatismaux (Peter). Cette forme est moins dangereuse que certaines angines érythémateuses qui peuvent arriver à la suppuration; elle est moins grave que les poussées érysipélateuses légères, qui ont plus de tendance à envahir les voies de l'air (Lasègue, Peter).

Cependant les praticiens doivent se tenir sur une certaine réserve parce que l'on a vu marcher l'angine de concert avec une endocardite (Peter[1], notre observation II), parce qu'il est possible de voir, au moment de la résolution, l'affection se porter par métastase sur des organes plus importants (Morell-Mackenzie)[2].

Ainsi que nous l'avons fait remarquer plus haut, certains malades reconnaissent la douleur de l'angine rhumatismale (Lasègue, Peter, notre observation III).

Ils peuvent annoncer l'arrivée d'une poussée ou d'une attaque rhumatismale.

Le praticien peut aussi, en observant attentivement, prévoir à longue échéance une attaque prochaine[3].

L'intensité de l'angine n'est pas toujours en rapport avec l'attaque de rhumatisme. Comme l'a fait remarquer Lasègue[4], elle peut être adéquate au rhumatisme, elle peut aussi être tellement prédominante que l'attaque de rhumatisme n'est qu'un accessoire, elle peut être insignifiante avec un rhumatisme grave.

Le savant professeur admettait également que l'angine pouvait passer sans attaque du côté des articulations[5].

1. *Loc. cit.*, p. 727.
2. *Loc. cit.*, p. 71.
3. Lasègue, *loc. cit.*, p. 195.
4. *Loc. cit.*, p. 183.
5. *Loc. cit.*, p. 211.

VII

Le traitement peut être local ou général.

La médication locale peut être inspirée par le traitement employé pour une jointure envahie par le rhumatisme. Repos de l'organe, chaleur humide à l'intérieur grâce à des gargarismes émollients ou narcotiques, chaleur humide à l'extérieur grâce aux cataplasmes ou corps spongieux arrosés de laudanum ou de teinture d'opium, cataplasmes et corps recouverts de taffetas gommé pour conserver la chaleur et assurer la perspiration cutanée.

Si cette médication n'a pas toute l'action désirée, comme le prétendent certains, elle ne peut être nuisible, elle produit toujours quelque adoucissement. On ne peut en dire autant de la dérivation sur le cou, des émissions sanguines, qui doivent être rejetées.

Tous les observateurs sérieux sont d'avis qu'il faut s'abstenir des topiques astringents et des caustiques dilués pour toucher la gorge. Même quand on est indécis sur le diagnostic il faut être prudent, parce que la défervescence est rapide dans l'angine rhumatismale, parce que dans l'angine diffuse phlegmoneuse qui peut suivre une poussée érythémateuse aucun de ces agents n'a paru modifier la marche de l'affection. (Trousseau, Liégeois, Lasègue...) « C'est parce qu'ils avaient affaire à ces angines rhumatismales que des médecins ont pu se vanter de s'être ainsi rendus maîtres des angines phlegmoneuses commençantes et de les avoir fait avorter[1]. »

Si la douleur de la gorge était trop vive, on pourrait suivre le conseil de Besnier, faire une injection sous-muqueuse de chlorhydrate de morphine[2].

La médication générale veut que l'on emploie les médica-

1. Trousseau, *Clinique de l'Hôtel-Dieu*, t. I, p. 333.
2. *Loc. cit.*, p. 600.

tions spécifiques qui sont supposées neutraliser le virus rhumatismal ou aider à son élimination.

Morell-Mackenzie conseille le bicarbonate de potasse, l'iodure de potassium, l'acide salicylique[1].

Lasègue avait employé avec avantage le sulfate de quinine[2]. Ruault a essayé le salicylate de soude[3]. Nous avons fait usage avec résultats satisfaisants du dernier spécifique (nos observations).

Les laxatifs légers sont utiles dans les premiers moments.

Il ne nous paraît pas que l'on doive, comme Groedel le conseille[4], user du sérum de Marmorek, d'abord parce que nous avons vu que le diagnostic était souvent difficile, ensuite parce que l'angine n'indique pas toujours la gravité de l'attaque rhumatismale.

L'alimentation doit être liquide, se composer de corps gras, mucilagineux. Des boissons doivent être ingérées en assez grande quantité bien que le malade souffre en avalant; cela pour humecter les muqueuses. Le meilleur moyen de réveiller le goût est d'édulcorer ces liquides avec des jus de fruits, des gouttes de citron par exemple.

La convalescence doit toujours être surveillée parce que l'on peut se trouver en présence d'une imminence de rhumatisme articulaire; parce que Peter et d'autres observateurs ont vu des lésions splanchniques graves accompagner l'angine; parce que Lasègue a vu dans quelques cas des rechutes de l'affection angineuse.

VIII

On ne peut nier qu'il existe une angine érythémateuse simple ou diffuse qui revêt nettement la forme rhumatis-

1. *Loc. cit.*, p. 71.
2. *Loc. cit.*, p. 214.
3. *Loc. cit.*, p. 70.
4. Journal cité, p. 268.

male. Naissant le plus souvent avant l'attaque sur les articulations, cette affection frappe surtout l'isthme et cause une douleur intense dans la déglutition. Elle se déplace rapidement d'un point vers un autre, tend à s'étendre du côté du pharynx supérieur.

La congestion présente en certains points de l'œdème, principalement sur la luette; elle s'efface facilement sous le doigt.

Les symptômes s'amendent et disparaissent presque toujours brusquement, surtout la rougeur et la dysphagie, quand des accidents articulaires se déclarent. L'amélioration peut cependant précéder de quelques jours l'apparition de ces dernières manifestations.

Le sulfate de quinine et le salicylate de soude paraissent avoir une action efficace sur l'angine rhumatismale.

COMPTE RENDU
DE LA
SOCIÉTÉ LARYNGOLOGIQUE DE LONDRES

(Séance annuelle générale du 13 janvier 1897.)

La Commission des tumeurs morbides présente son rapport sur les cas suivants :

M. W. Spencer. — 1° **Sarcome du cartilage cricoïde** *(Sarcoma of cricoïd cartilage).*

Tumeur à grandes masses cellulaires, dont quelques-unes dégénérées au centre. Les cellules sont petites, polyédriques. Il n'y a pas de cellules squameuses. (Pour plus de détails, voir le compte rendu de la Société du 11 novembre 1896, *in Revue hebdom. de laryng.*, n° 10, 1897.)

2° **Carcinome à cellules sphéroïdales de la corde vocale** *(Spheroidal celled carcinome of the vocal cord).*

Tumeur à abondantes travées fibreuses, limitant des alvéoles

remplies de masses cellulaires. Les cellules elles-mêmes sont polygonales ou cylindriques, et il est évident que la tumeur a pris naissance dans les cellules cylindriques des conduits, en passant dans le ventricule, juste en dehors de la corde vocale. (Voir pour plus de détails le compte rendu de la Société, séance du 11 novembre 1896, *in Revue hebdom. de laryng.*, n° 10, 1897.)

M. Bond. — **Sarcome du nez** *(Sarcoma of the nase).*

Variété villeuse ou papillaire. Le tissu connectif est délicat, et les cellules extrêmement polymorphes. Il n'y a ni cellules squameuses, ni foyers de dégénérescence cornée. La tumeur n'est certainement pas un épithélioma squameux, mais dérive probablement de l'épithélium cylindrique. (Pour plus de détails, voir *Revue hebdom. de laryngol.*, n° 10, 1897, p. 279.)

M. Lugan Turner. — **Coupe d'un papillome du nez** *(Section of papilloma nasi).*

Nous sommes d'accord avec la description donnée par l'auteur, sauf en ce qui concerne l'invasion de la muqueuse par l'épithélium, et nous croyons que c'est un papillome, de nature non maligne. La coupe ne montre pas de tissu sous-muqueux. Il faudrait examiner les portions plus profondes de la préparation pour voir si, oui ou non, il y a invasion par l'épithélium.

Cas de M. Mac Bride : La coupe montre des modifications inflammatoires ordinaires, et nous ne pouvons découvrir nulle apparence de néoplasme ou la présence d'une variété bacillaire quelconque.

(Voir pour plus de détails sur les communications de MM. Logan-Turner et Mac Bride le compte rendu de la Société laryngologique de Londres, séance du 9 décembre 1896, in *Revue hebdom. de laryngol.*, n° 10.)

M. Semon présente à la Société, au nom de M. Leffert, de New-York, un album photographique renfermant des vues de ses cliniques à New-York, et en son propre nom les volumes reliés de l'*International Centralblatt für Laryngologie.*

M. Semon. — **Série de photographies par les rayons X, par le Dr Mac Intyre** *(Series of X ray photos, by Dr Mac Intyre).*

Une de ces photographies montre le thorax, les bras, etc., d'un homme âgé de trente ans. La seconde, sur laquelle on voit deux taches, figurant les boutons de l'habit, représente le thorax et les extrémités supérieures d'un jeune homme de vingt ans. Sur les photographies les viscères se trouvent finement dessinés. La troisième photographie n'offre pas d'intérêt au point de vue laryngologique, mais constitue une preuve de pénétration dans la région thoracique. Elle a été prise sur un sujet atteint d'une affection de l'articulation coxo-fémorale, et on y voit la colonne vertébrale, le pelvis, etc.

Une autre photographie présente le cœur d'un sujet vivant; ç'a été la première photographie de cet organe obtenue par le Dr Mac Intyre. Depuis lors il a photographié le cœur dans plusieurs conditions anormales, et une fois un anévrysme intra-thoracique. On verra une de ces formes anormales du cœur sur la photographie intitulée : « Hypertrophie du cœur dans un cas de pneumonie. » Au moment où fut prise cette photographie, le cœur battait rapidement et la respiration était très accélérée.

Ces mouvements rendaient la prise difficile et la pose avait duré cinq minutes.

Le larynx est absolument le même que dans le grand album, mais il est intéressant dans ce sens que la photographie a été prise à travers toute l'épaisseur du cou, montrant ainsi la base de la langue, l'os hyoïde, les aryténoïdes, l'épiglotte, l'espace pharyngé, la colonne vertébrale, etc. La photographie d'un échantillon du larynx anatomique présente une épingle qui y a été placée dans un but exclusivement expérimental.

La photographie d'une pièce de monnaie dans l'œsophage est la même qui a été présentée par M. Joseph Lister, à Liverpool.

Les photographies instantanées représentant le squelette des doigts ont été prises en une fraction de seconde, au moyen d'un interrupteur à mercure, décrit dans le *Lancet* de cette année-ci.

M. Permewan. — **Note sur un cas de paralysie bilatérale des abducteurs chez un enfant** *(Notes of a case of bilateral abductor paralysis in a child).*

L. S..., âgé de cinq ans, fut admis à l'hôpital des Enfants de Liverpool le 16 décembre 1895. L'enfant souffrait d'une difficulté de la respiration surtout accusée la nuit, et de spasmes fréquents. Les amygdales hypertrophiées et les végétations adénoïdes ont été enlevées sans qu'il en résultât la moindre amélioration. Le 4 février 1896, on constata une paralysie des abducteurs des deux cordes. Le 10 mai survint une dyspnée grave, ayant nécessité la trachéotomie. L'enfant porte encore la canule. L'état des cordes n'a pas changé; la voix reste normale. Il n'y a pas de symptômes d'affection cervicale ou pulmonaire. L'enfant n'a eu ni diphtérie, ni maux de gorge, ni symptôme quelconque d'une affection cérébrale. La cause de la paralysie n'est pas claire; il y avait eu probablement quelque affection des ganglions lymphatiques qui a envahi les deux récurrents.

Le cas de Niegel était dû à une participation des nerfs à l'inflammation des tissus voisins.

M. Permewan. — **Présentation du dessin d'un cas d'ulcérations tuberculeuses du larynx** *(Drawing of a case of tubercular ulceration of the larynx).*

Il s'agit d'un cas de guérison rapide par l'acide lactique.

M. Stewart. — **Un cas d'obstruction laryngée** *(Case of laryngeal obstruction).*

Il s'agit d'une femme âgée de quarante-quatre ans, qui respire mal depuis huit ou neuf mois. Son état devint plus grave il y a deux mois; depuis ce temps elle ne peut pas rester couchée. Elle a eu dix enfants dont neuf sont en vie et bien portants; un est mort de pneumonie. La malade est très anémique et présente une atrophie musculaire progressive localisée à une main. Il n'y a pas trace de tuberculose, de tumeur maligne, de syphilis ou de traumatisme.

M. Bowlley croit qu'il s'agit d'une simple tuméfaction inflammatoire de l'espace sous-glottique. M. Semon dit qu'il peut s'agir

ici d'une fixation de la corde vocale gauche, d'une tuméfaction sous-glottique, ou d'un corps étranger sous-glottique, ne serait-ce que du mucus épaissi. Il prie M. Stewart de tenir la Société au courant de la marche ultérieure de cette affection.

M. Saint-Clair Thomson croit que l'albuminurie peut en être la cause.

M. Permewan pense à la syphilis.

M. Jobson Horne se demande s'il ne s'agit pas de tuberculose.

M. Stewart promet de tenir la Société au courant de l'évolution de ce cas. Il ne croit pas que l'albuminurie y soit pour quelque chose, puisque la dyspnée avait commencé il y a huit ou neuf mois, et les urines ne contenaient pas d'albumine il y a une semaine à peine. Le fait de l'existence de neuf enfants bien portants parle contre la syphilis; il n'y a pas non plus trace de tuberculose. La malade a pris de l'arsenic, qui paraît l'avoir beaucoup soulagée.

M. Stewart. — **Un cas de malformation curieuse du nez** *(Case of curious malformation of the nase).*

Le malade, âgé de vingt-cinq ans, présente un nez presque complètement bifide. Il raconte que, lorsqu'il était enfant, on lui enleva une tumeur du nez, et il se rappelle l'avoir toujours eu tel qu'il est maintenant.

M. Semon propose, vu la rareté du cas, d'en faire faire une gravure sur bois, pour être insérée dans le compte rendu.

M. Wagett ne croit pas qu'il s'agisse là de la bifurcation d'une partie de l'organe. Le processus nasal de l'embryon présente normalement deux portions latérales proéminentes, séparées par un sillon médian. A l'état normal, ce sillon s'oblitère par rapprochement et fusion des deux portions latérales. Chez le nègre, ce sillon médian persiste en partie à l'extrémité du nez. Dans le cas présent, il existe une cicatrice post-opératoire qui confirme le fait avancé par le malade sur l'ablation d'une tumeur pendant son enfance. Des kystes dermoïdes imbriqués ont été, quoique rarement, trouvés sur le nez.

L'orateur croit qu'une pareille inclusion aurait pu se produire au début de la vie fœtale et former ainsi un obstacle à la fusion des deux parties latérales du processus nasal médian.

M. Bennett. — **Un cas d'obstruction nasale** *(Case of nasal obstruction).*

Mlle M..., âgée de dix-neuf ans, souffrait depuis l'été dernier

d'une obstruction de la fosse nasale gauche, sans présenter aucun autre symptôme saillant. A l'examen pratiqué au mois d'octobre dernier, on trouva une tumeur occupant la base de la cloison, le plancher de la fosse nasale et le cornet inférieur. On supposa d'abord qu'il s'agissait d'une tumeur tuberculeuse et, à l'examen microscopique d'une portion de la tumeur enlevée, on constata que c'était un épithélioma squameux. L'aspect de la tumeur fait cependant encore hésiter d'accepter ce diagnostic, et l'examen microscopique va être repris.

M. P. de Santi. — **Un cas de poche pharyngée** *(Case of pharyngeal pouch).*

Le malade est un homme âgé de trente-trois ans, atteint d'une tuméfaction de la région sous-maxillaire droite. Il avait eu, à l'âge de quinze ans, une tuméfaction du cou qui ne lui a jamais causé le moindre trouble; il avait eu à deux reprises des hémorragies buccales, dont la dernière il y a six mois. Les hémorragies survenaient la nuit et n'étaient jamais graves. Il ne sait d'où elles venaient.

A un moment donné il avait eu une tuméfaction du côté gauche du cou, mais jamais rien de semblable à ce qu'il avait eu au côté droit.

A l'examen on trouve une tuméfaction marquée derrière la moitié droite du maxillaire inférieur, dans le triangle digastrique. Lorsque le malade respire profondément, ou enfle ses joues, la tuméfaction sacciforme se distend comme une vessie remplie d'air. La distension de la poche se fait instantanément et ses dimensions sont alors celles d'un poing. A la percussion, la poche distendue rend un son mat. On ne trouve dans la bouche aucune ouverture de cette poche. A l'examen digital, on trouve une grande quantité de tissu lâche interposée entre le plancher de la bouche et la surface extérieure de la tuméfaction. A aucun moment il n'y a pénétration de liquide et d'aliments dans la poche.

L'orateur trouve le cas très rare, et il désirerait en avoir le diagnostic.

La tumeur ne ressemble en rien à un pharyngocèle vrai. Dans le seul cas de pharyngocèle qu'il ait observé, la tumé-

faction était du côté gauche, commençait à l'entrée de l'œsophage et renfermait des matières alimentaires.

Dans le cas présent, la tuméfaction est probablement d'origine congénitale et a une connexion possible avec une fente branchiale ou quelque autre particularité fœtale. Je ne peux la comparer qu'aux poches que l'on trouve dans la même région chez les singes.

M. Bowley croit que c'est une poche renfermant non pas de l'air, mais des veines.

M. Waggett dit que l'opinion de M. Bowley peut être vérifiée par le diaphanoscope. Avec une petite lampe dans la bouche, le malade pourrait très bien distendre sa poche, comme d'habitude. Si la tumeur était de nature veineuse, le sang, arrivant en plus grande abondance et traversé par la lumière, donnerait une ombre plus épaisse. Inversement, la distension et l'amincissement d'une vraie poche aérienne diminueraient l'opacité de la tumeur.

M. Kanthack. — **Préparations d'anatomie pathologique** *(Pathological specimens).*

1° Ulcérations tuberculeuses du larynx et de la trachée.

2° Diphtérie. Durcissement et fixation dans la formaline.

3° Larynx d'un cas de diphtérie hémorragique. Durcissement et fixation dans la formaline.

4° Épithélioma du larynx.

L'intérêt de cette dernière préparation réside dans cette circonstance qu'elle appartient à un sujet tuberculeux, et le diagnostic n'a pas été fait pendant la vie.

5° Nodules des chanteurs. Durcissement et fixation dans la formaline. La préparation montre une myosite interstitielle prononcée et réfute la théorie de l'origine glandulaire des nodules.

6° Tumeur intra-laryngée bizarre enlevée à une femme âgée de soixante-sept ans. La tumeur s'insérait par une large base au côté gauche de la région sous-glottique, et le cas sera publié *in extenso* à une date ultérieure.

M. le Président croit, à propos des nodules des chanteurs, pouvoir résumer sa propre expérience qui est considérable dans ce genre de cas; il n'y a pas pour lui le moindre doute que cette affection ne soit d'origine inflammatoire. Le simple fait que pres-

que tous ces malades ont guéri sans le moindre traitement local, sous l'influence d'un repos vocal prolongé et complet, est une preuve positive en faveur de cette opinion. Il n'a cependant jamais vu l'inflammation s'étendre au muscle vocal, et l'opinion du Dr Kanthack présente certainement une contribution intéressante. Il n'est pas moins remarquable que la plupart des malades qu'il avait vus se servaient du « coup de glotte », et il paraît probable que le procédé de rapprochement brusque des cordes soit sinon entièrement, du moins en partie responsable de la production de cette affection. Il n'a pas osé traiter les nodules par des procédés opératoires, sauf dans un cas où, grâce à l'application du galvanocautère, le fausset aigu d'un prédicateur se transforma en basse profonde. Il se félicitait de ce que ce ne fût pas arrivé à un soprano.

M. Semon. — **Un cas de langue noire** *(Case of black tongue).*

Malade âgé de quarante ans. Il y a quinze jours, ce cas avait été très caractéristique.

La région des papilles était couverte d'une large couche de papilles énormément allongées, ressemblant à des poils, d'un noir d'encre. Grâce à des applications locales d'une solution éthérée d'acide salicylique à 50 %, et de protoxyde d'hydrogène au moyen de tampon de coton, applications répétées plusieurs fois par jour, l'amélioration fut tellement grande qu'il ne reste plus que des traces de l'affection. Ce moyen a été recommandé par Unna de Hambourg.

M. Waggert se demande si l'affection n'a pas eu une marche cyclique, avec des alternatives d'apparition et de disparition; ces dernières spontanées. Le succès, en apparence merveilleux, du traitement ne s'expliquerait-il pas de cette manière?

M. Dundas Grant. — **Un chevalet à main servant à tracer des images laryngoscopiques et autres** *(A wrist-casel with tracing tablets for laryngoscopic and other similar drawing).*

Cet instrument consiste en un petit cadre métallique qui se fixe au poignet gauche au moyen d'une anse métallique. Dans ce cadre peuvent être placés des dessins représentant les dimensions du larynx normal, de la membrane du tympan, des cavités nasales, etc. Au-dessus de l'image on place une page de

papier à dessiner, demi-transparent, fixé solidement dans un cadre métallique. L'observateur, même lorsqu'il est mauvais dessinateur, peut de cette façon faire un tracé d'états pathologiques sans être obligé de déposer ses instruments. Des contours peuvent être tracés immédiatement ou plus tard. Au moyen de cet appareil, on peut faire des dessins avec très peu d'inconvénients, aussi bien pour les malades que pour l'observateur et sans que ce dernier ait besoin d'une grande habitude artistique.

M. Middlemas Hunt. — **Préparation microscopique d'un épithélioma d'une corde vocale, et image laryngoscopique pré-opératoire** *(A microscopic specimen of an early epithelioma of the vocal cord and a drawing of the laryngoscopic appearances before operation).*

Le malade, âgé de cinquante-six ans, est devenu enroué, il y a un an environ. L'examen laryngoscopique montrait une congestion prononcée de la corde vocale gauche dont le bord présentait, dans son tiers antérieur, un petit papillome blanc, flasque, qui semblait plutôt envahir la corde que provenir de sa surface. Les mouvements des deux cordes dans la phonation et dans l'inspiration étaient parfaits.

On diagnostiqua une tumeur maligne, vu : 1° la coloration blanche; 2° l'invasion de la substance de la corde; 3° l'apparence molle de sa surface ulcérée; 4° la congestion de la corde malade, et 5° l'âge du malade.

Après un traitement d'essai à l'iodure de potassium, on pratiqua la thyrotomie, avec excision de la corde vocale gauche. La tumeur, qui n'était pas plus grosse qu'un grain de millet, présentait l'aspect microscopique d'un épithélioma au début. Actuellement, dix mois après l'opération, le malade se porte bien et a une voix excellente.

M. P. Watson Williams, de Bristol. — **Un cas de parésie unilatérale de la corde vocale** *(A case of unilateral paresis of the vocal cord).*

Le malade, vu pour la première fois le 12 mars 1896, avait eu, trois semaines auparavant, un léger mal de gorge, et, il y a

deux semaines il avait perdu la voix pour un jour; puis tout alla bien en apparence. Au mois de septembre, il avait eu une crise grave et typique d'amygdalite lacunaire aiguë, mais la voix resta presque intacte. Le malade, qui est étudiant en médecine, avait vu des cas de diphtérie, mais présentait une santé générale bonne.

La voix était un peu aiguë quand le malade fut vu pour la première fois, et le laryngoscope montra une paralysie de l'abducteur et une parésie de l'adducteur gauches; la corde saine dépassait la ligne médiane dans la phonation. Il fut amélioré, grâce à la faradisation locale et à l'administration de salicylate de soude et de strychnine, de sorte qu'au bout de six jours l'abducteur gauche était seul paralysé. Le 5 décembre l'abducteur n'était plus que parétique, et, depuis lors, la parésie est devenue beaucoup moins marquée.

L'orateur attribue la lésion à une névrite rhumatismale, le malade ayant été atteint dans son enfance d'un rhumatisme subaigu, et, il y a quelques années, il avait eu le premier accès d'amygdalite lacunaire. Il n'avait pas la moindre trace de lésions intra-thoraciques, de syphilis, de rhumatisme, etc.

Un fait intéressant, c'est la guérison de l'adducteur précédant celle de l'abducteur, et le Dr Williams rappelle à ce sujet un autre fait prouvant la tendance de l'adducteur à revenir plutôt à son état normal que l'abducteur : chez un enfant dont le vague droit avait été coupé pendant une opération sur le cou et puis suturé immédiatement, l'adducteur est redevenu normal dans l'espace de quelques mois, ne laissant plus qu'une paralysie de l'abducteur.

TRIVAS.

REVUE GÉNÉRALE ET ANALYSES

BOUCHE ET PHARYNX BUCCAL

Les abcès rétropharyngiens, par le Dr AUGIER.

L'auteur les divise en abcès symptomatiques et abcès idiopathiques : il ne s'occupera que des derniers, qui résultent de

l'inflammation soit du tissu cellulaire sous-muqueux, soit des ganglions rétro-pharyngiens. Comme causes toutes les lésions des muqueuses pharyngienne, buccale, nasale et surtout naso-pharyngienne; quelques auteurs signalent la scarlatine. Cette affection se produit le plus souvent chez des enfants du premier âge. Les symptômes se divisent en fonctionnels et physiques. Au début, agitation, fièvre modérée, dysphagie légère, la gorge est un peu rouge. Plus tard, ronflement surtout la nnit : ce ronflement persiste si on ferme la bouche ou le nez du sujet. La voix est nasonnée : le cri est étouffé. Dyspnée avec accès de suffocation; dysphagie inconstante. Quelquefois parésie des muscles du pharynx et reflux des aliments par le nez. Assez souvent douleurs provoquées ou spontanées du côté du cou, avec ou sans inclinaison de la tête du côté malade, car l'affection est presque toujours latérale. La toux se produit dans les mouvements de déglutition, parce que l'enfant avale de travers. A l'examen, on trouve simplement une rougeur insignifiante des piliers ou des amygdales. Au toucher on trouve une saillie indurée au début, fluctuante plus tard. Dans quelques cas on trouve un empâtement de la région cervicale ou une adénite rétro-maxillaire. Cette affection peut entraîner la mort. On ne la confondra pas avec la laryngite œdémateuse, l'œdème de la glotte, la broncho-pneumonie, la paralysie du pharynx. En fait de traitement l'auteur préfère l'incision par la voie pharyngienne à la méthode cervicale. (*Journ. des sciences méd. de Lille*, n° 12, mars 1897.) Dr F. Ardenne.

NEZ ET PHARYNX NASAL

Contribution à l'étude de l'hématome de la cloison du nez *(Contributo allo studio dell' ematoma del setto nasale)*, par le Dr P. Masucci, de Naples.

L'auteur a observé 3 cas d'hématome de la cloison du nez, dont deux consécutifs à un traumatisme et un spontané. Dans aucun de ces cas, il n'y avait fracture de la portion osseuse ou cartilagineuse de la cloison. Deux fois l'hématome était bilatéral.

Le traitement a consisté dans une incision large au bistouri. L'auteur a pu éviter ainsi la perforation de la cloison dans un

cas, dans les deux autres elle existait déjà avant l'opération. Chez une des malades, la collection est devenue purulente, et il a fallu avoir recours à des irrigations antiseptiques. Une incision bilatérale est indiquée dans les hématomes bilatéraux.

Pour expliquer la rareté des hématomes de la cloison, vu la fréquence si grande des traumatismes du nez, l'auteur croit pouvoir invoquer le fait anatomique établi par Zuckerkandl et qui consiste en ce que la lame perpendiculaire de l'ethmoïde ne s'ossifie pas toujours d'une façon uniforme, de sorte que son articulation avec le dos du nez est tantôt plus, tantôt moins étendue. Cette différence aurait une grande importance non seulement pour la genèse des fractures, mais aussi pour celle des hématomes de la portion cartilagineuse de la cloison nasale. Plus en effet cette articulation s'étend en avant, plus rarement la cloison cartilagineuse subira l'effet du traumatisme. (*Archiv. ital. di otol., etc.*, V, 1897.)

Dr JANKELEVITCH.

Extraction d'une rhinolithe contenant un noyau de cerise *(Künstliche Entfermung eines einen Kirschkern enthaltenden Rhinolithen)*, par le Dr ROTHENAICHER, de Passau.

Chez un malade atteint de catarrhe de l'oreille moyenne, l'introduction du cathéter dans le nez fut difficile. On trouva une rhinolithe que l'on enleva avec un crochet. Le client ne s'expliquait pas comment le corps étranger avait pénétré dans son nez. (*Monats. f. Ohrenheilk.*, n° 2, février 1897.)

Dr STERN.

Sur le tamponnement des fosses nasales dans les fortes hémorragies *(Uber die Tamponnade der Nasenhöhle bei Scholemnasenbluten)*, par le Dr ARTHUR OF FORSELLES, de Helsingfors.

L'auteur demande qu'on ne se serve plus des astringents dans la chirurgie du nez, surtout lorsqu'il s'agit de tamponner l'arrière-nez : 1° parce qu'ils ne sont pas nécessaires; 2° parce qu'ils favorisent la décomposition et détruisent ainsi les bons effets du tampon.

Le tamponnement exige l'asepsie la plus rigoureuse. Les tampons postérieurs ne doivent jamais dépasser les choanes du côté du naso-pharynx, à cause de l'ouverture de la trompe

d'Eustache. Pour tamponner, l'auteur se sert d'un sac (cunéiforme) de gaze iodoformée, rempli de coton iodoformé. Trois fils sont attachés à ce sac, l'un pour l'introduire de la bouche dans le nez, l'autre pour l'extraire, le troisième pour pouvoir donner au sac la forme d'une blague à tabac. Deux de ces fils sont attachés au-devant du nez.

L'emploi de cet appareil a été très efficace dans un cas d'épistaxis grave. L'auteur croit aussi que la ligature de la carotide externe peut arrêter l'hémorragie. (*Monats. f. Ohrenheilk.*, n° 2, février 1897.) Dr STERN.

LARYNX ET TRACHÉE

Contribution à l'étude de l'innervation du larynx (*Casuistischer Beitrag zur Lehre von der Innervation des Kehlkopfes*), par le Dr GRABOWER.

Chez un malade atteint de tabes, le laryngoscope a révélé les lésions laryngées suivantes : la corde vocale et l'aryténoïde gauches gardent la position cadavérique aussi bien dans la phonation que dans la respiration (même à l'inspiration la plus profonde) ; la même corde vocale gauche présente son bord libre excavé. La corde droite présente des mouvements d'adduction et d'abduction normaux, dépassant un peu la ligne médiane, sans toutefois arriver au contact de la corde opposée. La sensibilité de la muqueuse laryngée est intacte. On a donc affaire à une paralysie du récurrent gauche.

L'autopsie a fourni à l'auteur l'occasion de vérifier l'hypothèse déjà émise par lui sur le rôle relatif des nerfs pneumogastrique et accessoire dans l'innervation du larynx. Parmi les nerfs périphériques, le récurrent gauche était considérablement dégénéré. Les racines extra-bulbaires des deux nerfs accessoires étaient intactes. Les racines des pneumogastriques étaient, au contraire, très atrophiées, surtout à gauche. Les racines des glosso-pharyngés étaient également dégénérées. Le crico-aryténoïdien postérieur gauche était englobé dans une masse conjonctive et adipeuse. Le crico-aryténoïdien postérieur droit avait perdu une grande quantité de ses fibrilles qui étaient remplacées par du tissu conjonctif. Le thyro-aryténoïdien gauche avait ses fibrilles amincies, à striation transversale à peine visible.

Les résultats de cette autopsie semblent démontrer d'une façon incontestable que c'est le pneumogastrique, et non l'accessoire qui joue le principal rôle dans l'innervation du larynx. (*Archiv f. Laryngol.*, V, 1896.) Dr JANKELEVITCH.

Des modifications récentes dans le traitement chirurgical des affections de l'attique et de l'apophyse mastoïde *(Some recent modifications in the surgical treatment of diseases of the attic and mastoid process)*, par le Dr ADOLPH BRONNER.

Le travail de l'auteur est un simple exposé des modifications introduites, depuis Schwartze, dans la technique chirurgicale des affections de l'attique et de l'apophyse mastoïde. Après avoir passé en revue les symptômes de ces affections, symptômes qui peuvent être tantôt francs et très manifestes, tantôt peu nombreux et obscurs, M. Bronner conclut en énumérant brièvement, d'après Schwartze, les indications pour une intervention sur l'apophyse mastoïde. Celle-ci doit être ouverte :

1° Dans les mastoïdites aiguës primitives ou secondaires, si, dans l'espace de quelques jours, les symptômes ne se sont pas amendés sous l'influence du traitement;

2° Les mastoïdites chroniques avec attaques répétées de tuméfaction;

3° Les fistules au-dessus et près de l'apophyse mastoïde;

4° Les otites moyennes chroniques sans lésions apparentes de l'apophyse mastoïde, s'il existe des symptômes de rétention de pus ou d'affection osseuse (douleur, fièvre, etc.) ou s'il y a cholestéatome;

5° Les douleurs persistantes dans la région mastoïdienne;

6° Et, enfin, dans les otorrhées chroniques sans symptômes de rétention de pus ou de tuméfaction de l'apophyse mastoïde, aussitôt qu'il y a lieu de supposer que le processus inflammatoire s'est propagé au-delà de l'oreille moyenne. (*Brit. med. Journ.*, 17 oct. 1896.) TRIVAS.

Un cas de crise laryngée chez un tabétique, par les Drs GOUGUENHEIM et PLICQUE.

Les crises laryngées du tabes sont variables d'intensité et de durée. Leur pathogénie, encore mal expliquée, peut les réduire à deux groupes : 1° lésion des noyaux bulbaires avec paralysie

des adducteurs et parfois des abducteurs; 2° spasmes des adducteurs. Ce dernier est le plus fréquent.

Les auteurs citent un cas qui peut être rangé dans la deuxième catégorie et dans lequel ils croient pouvoir incriminer l'iodure de potassium comme facteur étiologique.

Il s'agit d'un homme de cinquante-neuf ans, non syphilitique mais alcoolique qui, à son entrée à Lariboisière, offrait les signes les plus manifestes du tabes. On prescrivit à ce malade un gramme d'iodure par jour. Le troisième jour, il fut pris de serrement sur la racine du nez, de toux quinteuse et de dyspnée avec inspiration difficile et expiration relativement facile. Malgré la suppression du médicament, la dyspnée augmenta pendant deux jours encore et une trachéotomie semblait imminente. Il y avait de la cyanose au visage et du tirage épigastrique et sus-sternal. Néanmoins, le soir du cinquième jour, la dyspnée s'amenda et l'opération put être évitée.

Deux jours après, l'examen laryngoscopique devint possible par la cessation des phénomènes dyspnéiques et démontra l'existence d'une paralysie des dilatateurs.

Fait important à noter, le malade n'éprouva aucun des phénomènes d'iodisme généralement observés en cas d'intolérance de ce médicament, comme du larmoiement, de l'enchifrènement, des éternuements, de la congestion céphalique, etc. (*Ann. des mal. de l'oreille*, n° 12, déc. 1896.)

Dr Brindel.

OREILLES

De l'action pathogénique du bacille de Friedländer. Un cas de métastase aiguë par infection générale, consécutivement à une otite moyenne avec empyème de l'apophyse mastoïde *(Zur pathogenen Wirkung des Bacillus Friedländer. Ein Fall von acut metastasirender Allgemein-Infection nach Otitis media und Empyem des Processus mastoides)*, par le Dr C. Brunner.

Le malade était atteint depuis quatre semaines d'une otorrhée à gauche. Il ne prêta aucune attention à son mal, jusqu'au jour où il éprouva des douleurs violentes derrière l'oreille et dans toute la partie postérieure du crâne. L'application de quelques sangsues ne procura qu'un soulagement

sinus. Quand le diagnostic n'est pas certain et qu'en opérant on se trouve en présence d'une thrombose, il faut lier la jugulaire d'abord et ne nettoyer le sinus qu'ensuite. (*Prager medizin. Wochens.*, n° 49, 1896.) Dr JANKELEVITCH.

NOUVELLES

Association de la Presse médicale française, Secrétariat général : 14, boulevard Saint-Germain, Paris.

RÉUNION DU 7 MAI 1897. — Le 7 mai 1897 a eu lieu le trente-sixième dîner de l'Association de la Presse médicale sous la présidence de M. le Dr de Ranse. Vingt-cinq personnes y assistaient.

M. le Prof. Crouzat, de Toulouse, a été nommé membre titulaire pour la *Revue obstétricale internationale* et M. le Dr Verneau, de Paris, pour l'*Anthropologie*. — M. Bardet a été nommé rapporteur de la candidature de M. le Dr Morice *(Gazette des Eaux)*.

L'Assemblée a décidé qu'une lettre de condoléances serait adressée par le Secrétaire général à M. le Dr Lesourd *(Gazette des hôpitaux)*, à l'occasion de la perte cruelle qu'il vient d'éprouver en la personne de sa fille, décédée dans l'incendie du Bazar de la Charité et qu'une couronne serait déposée sur le cercueil au nom de l'Association de la Presse médicale.

M. de Ranse a demandé la nomination d'une commission chargée d'étudier l'opportunité de la création d'un *Conseil de famille de l'Association;* cette proposition a été admise et la commission se composera de MM. Cornil, président, Lucas-Championnière, Leblond et Marcel Baudouin, secrétaires.

M. Cézilly, syndic sortant, a été réélu par acclamation.

M. A. Rousselet, n'étant pas docteur en médecine, est déclaré ne pas pouvoir faire partie de l'Association. — Le décès de M. le Dr de Saint-Germain laisse une place vacante *(Revue des maladies de l'enfance)*. — M. Sorel, du Havre, a fourni des détails circonstanciés sur le prochain *Congrès des Jeux olympiques* au Havre; et M. Chervin a indiqué pourquoi le *Congrès d'hygiène de Madrid*, qui doit commencer le dimanche de Pâques 1898, ne peut pas être avancé, malgré les démarches faites par le bureau du Congrès de médecine de Montpellier.

M. le Dr M. Baudouin a communiqué tous les renseignements qu'il possède sur le Congrès de médecine de Moscou et en particulier l'intéressante excursion du Caucase.

Le Secrétaire général, Marcel BAUDOUIN.

Bordeaux. — Imp. G. GOUNOUILHOU, rue Guiraude, 11.

18e ANNÉE. N° 23. 5 JUIN 1897.

REVUE HEBDOMADAIRE
DE
LARYNGOLOGIE, D'OTOLOGIE
ET DE RHINOLOGIE

NOTE PRÉLIMINAIRE CONCERNANT LE TRAITEMENT CHIRURGICAL DE LA TUBERCULOSE DU LARYNX PRISE AU DÉBUT

Par le Dr GORIS, de Bruxelles [1].

Dans la courte communication que j'ai l'honneur de vous faire aujourd'hui, je vous parlerai de deux opérations que j'ai faites il y a respectivement quinze et huit jours dans des cas de tuberculose du larynx tout au début.

Vous savez combien la phtisie du larynx est une complication redoutable de la tuberculose pulmonaire dont elle précipite la marche fatale en empêchant les malheureux tuberculeux de se nourrir; la douleur à la déglutition est en effet parfois tellement intense, que les malades préfèrent souffrir de la faim que ressentir les douleurs que leur cause le passage des aliments dans la gorge.

Jusqu'ici la thérapeutique locale s'est montrée assez impuissante contre cet état d'exaspération douloureuse; même la cocaïne ne produit qu'une accalmie souvent incomplète et en tout cas de peu de durée.

1. Communication faite à la Société médico-chirurgicale de Bruxelles, séance de mars 1897.

Les badigeonnages, quels qu'ils soient, faits à l'aide du laryngoscope, ainsi que les pulvérisations, n'atteignent que la surface du mal et sont absolument impuissants à attaquer profondément la lésion tuberculeuse, qui s'infiltre dans le derme.

Le curettage, suivi d'application d'acide lactique, réussit daus les tuberculoses bien accessibles à la *vue* et aux instruments, telles que la tuberculose du pharynx buccal; mais dans le larynx, le curettage est une opération faite à l'aveugle et qui ne saurait être complète, étant donnés et le sang qui empêche l'opérateur de voir, et les mouvements spasmodiques des cordes vocales qui rejettent la curette.

Je me suis demandé pourquoi l'on n'attaquerait pas la tuberculose du larynx comme l'on attaque les tuberculoses osseuses et cutanées où le traitement chirurgical est si souvent couronné d'un plein succès.

Je ne me suis adressé pour mes premiers essais qu'à des tuberculoses laryngées débutantes et à phénomènes stéthoscopiques très peu marqués, me réservant d'étendre le champ des indications opératoires si les premières tentatives étaient heureuses.

Ce ne sont donc pas des conclusions que je vous présente, mais l'exposé des faits rationnellement basés, d'abord sur l'inefficacité de la thérapeutique laryngologique actuelle, en second lieu sur les bons résultats du traitement chirurgical des tuberculoses localisées au nez, aux oreilles, par exemple, et qui se maintiennent, après des années, dans un état de parfaite guérison.

Observation I. — Le premier cas concerne une jeune fille de vingt ans, qui me fut adressée il y a quelques semaines par mon ami M. le Dr Hanquet, de Vilvorde, avec le diagnostic d'ulcère tuberculeux du larynx.

Le père de la malade est mort il y a quelques mois de tuberculose pulmonaire et laryngée.

L'état de nutrition générale est bon, la voix est devenue rauque il y a environ six mois. Il existe de l'expectoration le matin : cette expectoration contient de nombreux bacilles de Koch.

L'examen laryngoscopique démontre une petite ulcération occupant la muqueuse du cartilage aryténoïde gauche.

Je me trouvais en présence d'un cas où une opération radicale peut être tentée avec succès en raison du peu d'étendue de la lésion laryngée. Un autre motif me décida : c'était l'excellent état de la poitrine.

Je sais que l'on considère comme un axiome en laryngologie que la tuberculose de larynx n'est jamais primitive ; mais la démonstration rigoureuse de cette opinion n'a jamais été faite et l'observation de nos cas nous amènerait plutôt à croire que le contraire est parfois possible.

L'opération eut lieu le 12 mars à ma Clinique au Calvaire et M. le Dr Hanquet voulut bien m'y assister : incision depuis la pomme d'Adam jusqu'au bord supérieur du corps thyroïde ; trachéotomie ; introduction de la canule de Trendelenburg pour empêcher l'écoulement du sang dans la trachée pendant la narcose ; enfin thyrotomie de bas en haut.

Nous eûmes d'abord toutes les peines du monde à retrouver notre ulcération à cause des mouvements des cordes vocales qui refermaient continuellement le larynx. Finalement en rétractant et en maintenant fermement le larynx entr'ouvert, elle nous apparut, mais bien plus petite qu'au laryngoscope, où par un effet d'optique, probablement par la projection de l'ombre du rebord ulcéré, l'ulcération paraissait plus allongée.

De plus, nous découvrîmes un fait que le laryngoscope ne nous avait pas révélé : six petits tubercules jaunes à la face inférieure de la corde vocale gauche.

Tout cela fut énergiquement curetté et cautérisé à fond au thermocautère, dépassant, aussi largement que le permet la région, l'étendue des tissus malades.

L'opération se termina par la suture du larynx au catgut, la suture séparée des muscles prélaryngiens et enfin la suture de la peau.

Comme suite de l'opération, je noterai seulement une dysphagie assez prononcée pendant les trois premiers jours ; ce symptôme s'amenda rapidement et la malade put reprendre les aliments solides le cinquième jour, époque à laquelle j'enlevai la canule trachéale.

Trois jours après l'opération, je recueille un peu d'expectoration émise par la canule ; deux examens microscopiques faits par M. le Dr Vanderstraeten démontrent l'absence des bacilles de Koch.

Ce fait a de l'importance, non pas qu'il soit une preuve de l'intégrité du poumon où *peuvent* se trouver des lésions qui ne se sont pas

encore révélées, mais parce qu'il prouve l'origine laryngienne des bacilles trouvés avant l'opération[1].

Les crachats réexaminés à trois reprises, depuis lors par MM. Vanderstraeten et Meesen sont encore toujours exempts du bacille de Koch.

L'aphonie opératoire a disparu, et la voix, presque toujours compromise par la thyrotomie, est en ce moment aussi bonne qu'avant l'opération.

Obs. II. — Le second malade opéré est un ouvrier de vingt-cinq ou vingt-six ans, rauque depuis un an environ. C'est une sensation d'obstacle à la respiration et dont il désire être débarrassé qui l'amène à ma clinique.

L'examen laryngoscopique démontre une chordite unilatérale velvétique avec gonflement; c'est ce qui probablement cause au malade la sensation de poids qu'il accuse au niveau du larynx.

La chordite unilatérale est considérée par tous les auteurs comme une forme clinique initiale de tuberculose du larynx. L'expectoration muqueuse avec filets sanglants ne contient pas de bacilles; quelques râles muqueux dans la poitrine. Pas d'antécédents héréditaires.

L'opération a eu lieu le 19 mars, suivant le même procédé opératoire que ci-dessus. Nous trouvons la corde vocale droite infiltrée de tissu mou absolument analogue au lupus, s'enlevant à la curette et près du sillon inter-aryténoïdien, à quelques millimètres au-dessus de l'insertion de la corde vocale droite, une petite ulcération de la grandeur d'une tête d'épingle, ulcération que le laryngoscope ne nous avait pas montrée. Je procédai à un curettage soigné de toutes ces lésions et les cautérisai largement et profondément au thermocautère.

Suites opératoires nulles.

La malade se lève le second jour; le troisième jour la dysphagie est si peu marquée qu'il mange et boit comme à l'ordinaire; il quitte l'hôpital le septième jour.

La voix est encore rauque au moment du départ parce que l'eschare ne s'est pas encore détachée; la sensation de gêne respiratoire a disparu[2].

1. Les expectorations, toutes muqueuses, examinées il y a quinze jours, sont exemptes de bacilles.

En ce moment (1er juin), la malade ne tousse plus du tout; la voix est parfaite.

2. Le malade a augmenté de 4 kilos depuis l'opération; la voix est restée rauque comme avant l'opération. Une cicatrice solide s'est faite à la place malade.

Comme j'ai tenu à l'affirmer en commençant, aucune conclusion n'est encore à tirer de ces cas; je me permets toutefois de penser que la thyrotomie, opération peu grave, est le procédé le plus rationnel pour atteindre la tuberculose du larynx, étant données également et l'inefficacité de la thérapeutique habituelle, et la gravité de la maladie dont l'aboutissant rapide et fatal est la mort.

SOCIÉTÉ DES MÉDECINS DE VIENNE

Séance du 2 avril 1897[1].

M. Grossmann. — **Contribution expérimentale à l'étude de l'innervation motrice du larynx.**

A propos de l'innervation motrice du larynx, F. Semon a établi et formulé la loi suivante : une lésion centrale ou périphérique du nerf récurrent, survenant au cours d'une affection chronique ou aiguë, détermine d'abord et toujours une paralysie des dilatateurs de la glotte (muscle crico-aryténoïdien post.). Dans les cas où le nerf a été complètement divisé, une contracture des adducteurs vient se joindre à la paralysie. Cette loi, combattue par beaucoup d'autres expérimentateurs et malgré les concessions faites par son auteur, est actuellement acceptée par la plupart des neurologistes et pathologistes.

Mais un point qui jusqu'ici avait été négligé par tout le monde est celui de savoir si le muscle crico-thyroïdien innervé par le nerf laryngé supérieur n'aurait pas à son tour une influence quelconque sur la position des cordes vocales. R. Wagner montra en effet qu'après section complète du récurrent il survenait, sous l'influence du muscle crico-thyroïdien, une adduction des cordes, et non une position cadavérique.

Pour vérifier ce fait, l'auteur a institué une série d'expériences au moyen d'un appareil qui permettait de mesurer la

1. D'après la *Wiener klin. Rundschau*, n° 15, 1897.

situation et l'écartement des cordes vocales à 1/10 de millimètre près.

Les résultats de ces expériences qui ont porté sur 60 espèces animales sont les suivants :

1° La section d'un seul récurrent détermine un rétrécissement notable de la glotte;

2° La section du même nerf du côté opposé rend ce rétrécissement plus considérable encore;

3° La destruction consécutive des deux nerfs laryngés supérieurs produit un écartement marqué des cordes, l'ouverture de la glotte étant tontefois un peu plus étroite que dans la position cadavérique.

D'où la conclusion que la position d'adduction ne témoigne pas toujours en faveur d'une paralysie des crico-aryténoïdiens postérieurs.

L'auteur croit même que la vraie position cadavérique ne survient jamais chez l'homme, puisque la position des cordes n'est pas seulement déterminée par les muscles innervés par les nerfs laryngés supérieur et inférieur, mais encore par les muscles qui forment le revêtement externe du larynx et par la pression intrapulmonaire.

Dr JANKELEVITCH.

ANALYSES DE THÈSES

L'aprosexie chez les enfants, par le Dr Stephan TITEFF.

Avec le Dr Guye M. Titeff définit l'aprosexie: une *diminution de la réceptivité intellectuelle*. Elle consiste dans un défaut d'attention, dans l'impossibilité, chez l'enfant, de concentrer son esprit d'une façon suffisante sinon pour retenir, du moins pour apprendre et répéter ce qu'on lui dit.

Des recherches personnelles ont permis à l'auteur de se convaincre que l'aprosexie est liée, sinon due, à une diminution de l'acuité auditive de longue durée, diminution dont la conséquence directe est l'affaiblissement de la faculté d'écouter.

Cette affection ne saurait être confondue avec l'amnésie ou perte de la mémoire.

Les divers troubles dus à la présence de végétations adénoïdes (céphalalgie, pesanteur frontale, vertige) ou à l'existence d'une sténose nasale peuvent entraver temporairement le travail intellectuel, mais ce retard ne saurait être considéré comme de l'aprosexie. Pour que l'aprosexie se développe, il faut qu'il existe une diminution persistante et notable de l'acuité auditive.

Les autres raisons invoquées par les auteurs : état général consécutif à l'insuffisance de l'hématose (Raulen, Bresgen, Kafermann), hérédité (Kafermann et Hopmann), rétention cérébrale ou de sang de lymphe (Guye et Mainger), sont sans valeur, car elles sont infirmées par les faits énoncés par l'auteur.

Le traitement de l'aprosexie comprend :

Le traitement local (nasal et auriculaire); le traitement général; et le traitement éducatif (sensoriel et psychique), comprenant à son tour des exercices acoustiques et pédagogiques. (Thèse de doctorat, Genève, 1896, impr. Dubois, quai des Moulins, 5.)

Dr Brindel.

REVUE GÉNÉRALE ET ANALYSES

BOUCHE ET PHARYNX BUCCAL

Kyste épidermique du plancher de la bouche. Ablation. Guérison, par le Dr H. Bousquet.

L'auteur a constaté chez une femme de vingt-quatre ans une tumeur faisant saillie : 1° sous le menton dans la région sus-hyoïdienne où elle forme un relief de la grosseur d'un œuf de poule, encadré dans l'arc du maxillaire inférieur; 2° dans la bouche que la malade tient difficilement fermée : la tumeur soulève fortement le plancher de la bouche et la langue. Gêne de la parole et de la déglutition : la salive s'écoule constamment. Le début remonterait seulement à un an. A la palpation on trouva une masse molle, rénitente, enclavée au milieu des muscles de la langue. On porta le diagnostic de kyste dermoïde : on enleva la tumeur qui contenait un liquide

clair avec les grumeaux blanchâtres caractéristiques. L'examen histologique confirma le diagnostic.

L'auteur passe en revue l'historique de ces néoplasmes et les diverses théories mises en avant pour expliquer leur origine : la théorie de Lebert ou de l'hétérotopie plastique, la théorie de Remack ou de l'invagination et la théorie de Verneuil ou de l'enclavement, celle-ci est généralement adoptée. Ces kystes siègent le plus souvent au milieu des muscles de la langue, quelquefois sous la muqueuse ou dans le tissu cellulaire du plancher buccal. Quelques-uns ont des adhérences avec le squelette, soit avec les apophyses geni, soit avec l'os hyoïde, soit avec le maxillaire : celui dont parle l'auteur n'en présentait pas. Comme symptômes on a des troubles de la mastication, de la déglutition, de la phonation variant avec le volume de la tumeur, exceptionnellement des troubles de la respiration avec les tumeurs très volumineuses : puis écoulement constant de la salive par la bouche entr'ouverte. Ces néoplasmes peuvent être confondus avec les grenouillettes, surtout lorsque celles-ci sont médianes : dans ce dernier cas, la ponction est la ressource ultime.

Comme traitement, l'extirpation par la voie buccale est le procédé de choix. (*Bull. méd.*, n° 23, mars 1897.)

Dr F. Ardenne.

NEZ ET PHARYNX NASAL

Des abcès chauds de la cloison nasale, par le Dr A. Gouguenheim.

L'auteur fait l'historique de la question. Il cite Velpeau, Casabianca, Morell-Mackenzie, Solis Cohen, Moure, Beaussenat, etc.; puis, étudiant l'étiologie, il dit que la cause la plus fréquente de cette affection est le traumatisme. Le siège de l'abcès chaud est presque toujours la partie antérieure et inférieure du septum : il est presque toujours bilatéral. Les symptômes sont ceux de l'obstruction nasale et ceux de la tumeur intra-nasale : celle-ci, habituellement bilatérale, arrive rapidement à l'entrée des fosses nasales et peut faire hernie au dehors au point d'en imposer pour un polype muqueux épidermisé; elle est d'un gris rosé, rarement d'aspect bleuâtre, de

consistance dure, mais franchement rénitente, quelquefois fluctuante : elle s'isole parfaitement de la paroi externe de la fosse nasale : elle est douloureuse à la pression. La peau du nez peut être envahie par l'inflammation, rougir et s'abcéder. Le pus peut s'écouler à l'extérieur ou du côté du rhino-pharynx. Les parois de l'abcès sont dures et épaisses. Le pus est franchement phlegmoneux, quelquefois strié de sang, parfois verdâtre et alors de mauvaise odeur. Le diagnostic doit être fait avec le polype muqueux, l'hématome, le kyste, la gomme, la déviation de la cloison.

Quand l'abcès siège à la partie supérieure de la cloison, la douleur est plus vive en raison de l'étroitesse de la région. Le traitement est l'ouverture de l'abcès soit au galvanocautère, soit plutôt au bistouri. Inciser l'abcès le plus haut possible après cocaïnisation, puis laver la poche à l'eau boriquée et mettre en place une lanière de gaze iodoformée : deux jours après, réséquer les lambeaux flottants de la poche avec le serre-nœud. On peut aider la cicatrisation par des badigeonnages de solution huileuse de menthol au 1/5. La guérison survient en quelques jours sans complications, sans déviation de la cloison et sans récidive si l'incision a été assez grande et si on a fait des irrigations méthodiques des fosses nasales.

En terminant, l'auteur rapporte sept observations et conclut que cette affection est très rare. (*Ann. des mal. de l'oreille, etc.*, n° 1, janvier 1897.)

Dr F. Ardenne.

Le catarrhe nasal purulent des adolescents *(The purulent nasal catarrhe of adolescents)*, par le Dr Mulhall.

On sait que le coryza vulgaire présente quatre phases d'évolution qui sont : 1° turgescence avec sécheresse de la muqueuse ; 2° sécrétion claire ; 3° sécrétion blanche visqueuse ; 4° sécrétion jaune. C'est la prolongation indéfinie de cette dernière phase qui caractérise l'affection observée par l'auteur.

Il s'agit de 11 malades (2 garçons et 9 jeunes filles) qui approchaient de la puberté et étaient soumis à un surmenage intellectuel qui n'était pas compensé par des exercices physiques suffisants. L'auteur voit dans ces deux facteurs la seule cause de l'affection en question. La preuve en est que lorsque

le coryza survenait très peu de temps avant les vacances, l'interruption des études, le séjour au bord de la mer ou à la campagne suffisaient pour amener la guérison. Lorsque, au contraire, le coryza survenait en pleine année scolaire, l'affection s'éternisait et ne cédait même pas aux moyens de traitement les plus énergiques.

Chez la plupart des malades, les menstrues étaient irrégulières, l'anémie très prononcée; il y avait en outre fatigue mentale et physique, céphalées, constipation, perte d'appétit, fièvre. Cette dernière était d'origine septique, puisque tous les malades présentaient une hypertrophie irréductible (par paralysie vasomotrice) des cornets inférieurs et moyens, d'où rétention du pus et anosmie.

Le traitement doit être dans ces cas surtout tonique et général : diète, frictions froides, promenades en plein air, douze heures de sommeil dans une pièce exposée au soleil, bien aérée, massage abdominal, pilules de Blaud ou peptomanganate de Gude à l'intérieur. La strychnine et les courants faradiques avec un pôle sur l'occiput et l'autre sur le nez ou le sympathique cervical, ont également donné à l'auteur de bons résultats. (*The Laryngoscope*, n° 2, 1897.) TRIVAS.

Les moyens de défense des fosses nasales contre l'invasion microbienne par le Dr R. PIAGUET, de Grenoble.

On connaît la rareté des infections d'origine nasale, et pourtant des microbes s'arrêtent à la surface de la pituitaire et s'y trouvent dans des conditions favorables à leur développement. Malgré cela, la cavité nasale est absolument aseptique. D'où vient donc cette stérilisation ? De nombreuses recherches faites sur les animaux, l'auteur conclut que l'asepsie des fosses nasales est due surtout à l'action bactéricide du mucus nasal et aussi à la conformation intérieure du nez, à l'action de l'épithélium cilié qui balaie non seulement les poussières et les germes, mais encore les cellules épithéliales desquamées chargées de nombreuses bactéries. Peut-être y a-t-il lieu de tenir compte de l'action phagocytaire, de l'antagonisme microbien, de la réaction du mucus.

L'action du mucus nasal est absolue pour la bactéridie

charbonneuse et très intense pour le bacille de Lœffler. Il faut tenir compte du nombre des bacilles, car cette action n'est pas illimitée; elle présente aussi des variations d'intensité, cela a été observé pour le streptocoque, le staphylocoque, le colibacille, le pyocianique et le bacille d'Eberth. (*Annal. des mal. de l'oreille, du larynx, etc.*, n° 2, février 1897.)

Dr F. Ardenne.

LARYNX ET TRACHÉE

Un cas de fibrome du larynx mou, du volume d'une pomme (*Ueber einen Fall von Nahezaapfelgrossem, weichem Fibrom des Kehlkopfes*), par le prof. Chiari, de Vienne.

Il s'agit d'un malade, âgé de soixante et un ans, atteint de dyspnée et de raucité depuis quatre ans. Ces derniers temps les symptômes s'étaient particulièrement aggravés.

A l'examen laryngoscopique on constate les phénomènes suivants : dans la respiration calme, tout le côté droit du larynx se trouve complètement couvert par une tumeur d'un rouge pâle, aplatie, traversée de vaisseaux à sa surface et qui, à travers l'ouverture glottique, s'engageait dans la trachée.

Cette tumeur était implantée par un pédicule large, sur le ligament ary-épiglottique droit et sur la partie la plus antérieure de la bande ventriculaire. Dans la respiration forcée et dans la phonation, la tumeur venait se poser transversalement sur le vestibule du larynx, de sorte qu'on ne voyait plus du larynx que les cartilages aryténoïdes et l'épiglotte.

Dans ces mouvements la tumeur apparaissait molle, flasque, à contours irréguliers; son bord droit, dans le voisinage du pédicule, semblait souvent s'enfler et s'accolait au sinus pyriforme droit.

En ce qui concerne le diagnostic, on hésitait d'abord entre un kyste, un fibrome mou à imbibition séreuse et un myxome. On finit par s'arrêter au diagnostic de fibrome mou.

Après trachéotomie et tamponnement de la trachée au moyen de la canule de Trendelenburg, l'auteur voulut, tout d'abord, essayer l'extirpation de la tumeur par les voies naturelles, au moyen de l'anse galvanique. Mais, vu le volume considérable de la tumeur et l'incertitude dans laquelle on se

trouvait sur le point d'implantation exact du pédicule, l'auteur se décida pour la laryngo-fissure. Après avoir introduit dans la trachée la canule-tampon, on incisa au bistouri le ligament conoïde et on réséqua, à partir de ce point, le cartilage thyroïde, exactement sur la ligne médiane. La tumeur se présenta immédiatement à la vue, mais ne put pas être enlevée à cause d'un léger accès d'asphyxie, qui fut combattue par la respiration artificielle. Alors, en écartant les bords de l'incision thyroïdienne, on pouvait facilement sentir avec le doigt le pédicule. On put ainsi constater qu'il s'insérait sur le ligament ary-épiglottique droit, en avant, et sur presque toute la corde vocale droite. Le côté gauche du larynx était complètement intact. On saisit le pédicule dans une anse galvanique, et l'ablation s'opéra facilement, sans hémorragie. On cautérisa ensuite le point d'insertion avec le thermocautère.

Quatre jours plus tard, on put enlever la canule et le tampon. Le malade guérit complètement et recouvra sa voix.

A l'examen histologique on constata qu'il s'agissait, en effet, d'un fibrome mou dans lequel se sont produites des formations kystiques. (Tirage à part de la *Weiner klin. Wochenschr.*, 1896.)

Dr S. Jankelevitch.

Étude sur une forme de laryngite aiguë de l'enfance simulant le croup d'emblée, par le Dr Hepp.

L'auteur a observé en quelques jours deux cas de laryngite non diphtérique accompagnés d'une dyspnée continue, avec tirage, en tous points analogue à celle du croup : cette forme n'est pas décrite dans les ouvrages classiques. Elle s'observe surtout chez les enfants en bas âge, de préférence dans les saisons froides et humides. Après quelques jours de malaise, d'enchifrènement, de toux rauque, la respiration devient bruyante, sifflante; la dyspnée s'accentue pour aboutir bientôt au tirage sous et sus-sternal : mais le début peut être très brusque sous forme d'accès de suffocation. La voix peut s'éteindre ou rester claire, la toux est aboyante. La dyspnée peut aboutir à l'asphyxie. La gorge est normale; les piliers postérieurs sont un peu plus rouges que normalement, mais il n'y a pas de fausses membranes, pas d'adénopathie. Dans un cas,

le toucher de l'orifice supérieur du larynx fit percevoir une intumescence légère. La température ne dépasse pas 39°. L'état général n'est pas mauvais. L'évolution peut être assez rapide pour nécessiter une intervention hâtive. Cette affection se distingue du croup d'emblée par l'absence d'angine pseudo-membraneuse, d'adénopathie cervicale, de dysphagie, de symptômes d'une intoxication profonde : dans le doute, l'examen bactériologique fera la lumière, au moins dans la plupart des cas. Elle diffère de la laryngite striduleuse en ce que son début n'est pas nocturne; il n'est pas généralement brusque; la dyspnée est continue et progressive, et les accès de suffocation ne sont pas constants : elle dure deux ou trois jours, tandis que la laryngite striduleuse ne dure qu'une nuit; mais elle s'en rapproche par les conditions étiologiques et l'absence de symptômes d'une intoxication générale.

En terminant, l'auteur rapporte six cas de cette affection. (*Gaz. des hôp.*, nos 25, 28, 31 et 32, 1897.)

Dr F. Ardenne.

Du traitement des papillomes du larynx chez les enfants *(Die Schandlung der Kehlkopfpapillome bei Kindern)*, par le Dr A. Rosenberg.

Se basant sur un total de 170 cas, soit personnels, soit consignés dans la littérature, voici les conclusions auxquelles l'auteur arrive en ce qui concerne la valeur relative des différents modes de traitement des papillomes du larynx chez les enfants :

a) Il faut toujours commencer par le traitement endolaryngé qui doit être poursuivi avec patience et pendant un temps assez long. Ce n'est que lorsque la dyspnée prend une gravité exceptionnelle et ne cède plus à l'intubation qu'il faut avoir recours à la trachéotomie. La thyrotomie n'est indiquée que dans les cas à marche rapide et extrêmement graves.

b) Dans le traitement endolaryngé l'anse doit être préféré à la pince coupante et à la curette. A côté du traitement opératoire on aura recours à des cautérisations à l'acide lactique, à l'acide chromique, etc.

c) L'intubation peut, à elle seule, dans quelques cas amener sinon une guérison complète, du moins une diminution de symptômes tels que l'aphonie, la dyspnée.

d) L'application de l'autoscopie (méthode de Kirstein) peut être d'une grande utilité dans les opérations endolaryngées chez les enfants. L'auteur s'est servi avec succès de cette méthode dans un cas où toutes les manœuvres endolaryngées sont restées infructueuses; il s'agissait d'un gros papillome situé sous la corde vocale droite. Le seul inconvénient de cette méthode, c'est qu'elle nécessite, outre l'anesthésie cocaïnique, la narcose chloroformique.

e) La trachéotomie peut, à elle seule, amener une guérison ou une diminution des papillomes du larynx. Elle ne doit être tentée que lorsque les procédés endolaryngés ont échoué.

f) Le nombre de guérisons fournies par la thyrotomie est trop petit, et le nombre de morts et de récidives trop grand, pour que l'auteur se croie autorisé à repousser cette opération d'une façon presque absolue. (*Archiv f. Laryngol.*, V, 1896.)

Dr Jankelevitch.

OREILLES

Otite moyenne suppurée chronique : expulsion des osselets, par le Dr Liaras.

Il s'agit d'un tuberculeux atteint d'otorrhée qui a expulsé ses osselets dans le pus : l'enclume et l'étrier que l'on a retrouvés sont indemnes de toute carie. Le malade a de la paralysie faciale et des douleurs mastoïdiennes; par malheur son état général et ses lésions pulmonaires contre-indiquent une intervention chirurgicale. Fait digne de remarque, le malade entend relativement bien la voix parlée du côté malade. (Procès-verbal de la Soc. d'anat. et de physiol. de Bordeaux. *Journ. de méd. de Bordeaux*, n° 13, mars 1897.) Dr F. Ardenne.

De la nécrose du labyrinthe. Exfoliation des canaux semi-circulaires osseux et de la portion postérieure du vestibule *(Zur Casuistik der Labyrinthnecrose. Exfoliation der Knöchernen Bogengänge und der hinteren Vorhoftheiles)*, par le Dr L. Guranowski, de Varsovie.

L'auteur cite l'observation d'un enfant âgé de deux ans et demi, qui, à l'âge de neuf mois, avait été atteint d'une scarlatine grave, avec otite moyenne purulente consécutive. La suppuration a d'abord été très abondante, et, quelques semaines plus tard, survinrent des douleurs à l'apophyse mastoïde.

Il s'est ensuite formé un abcès rétro-auriculaire qui a été ouvert par un chirurgien. L'otorrhée n'en persiste pas moins depuis cette époque, et l'apophyse mastoïde est le siège d'une fistule, par laquelle s'écoule également du pus. Le conduit auditif est rempli de granulations polypeuses qui paraissent dures et semblent venir de la région supérieure de la caisse, c'est-à-dire de l'attique et de l'antre. En sondant la fistule, on arrive dans une cavité qui paraît également remplie de granulations, et, dans la profondeur, on trouve de l'os carié. Comme la mère de l'enfant refuse toute opération, on se borne à enlever les granulations soit avec l'anse de Wilde, soit avec la curette de Hartmann. On trouve alors le marteau complètement entouré de granulations et probablement atteint de carie. Il se laisse enlever assez facilement. Une semaine plus tard survient une paralysie du facial.

La mère se décide à laisser opérer l'enfant. On ouvre l'apophyse mastoïde en partant de la fistule : on enlève les portions d'os malade, les granulations et les masses caséeuses. Après trois mois de traitement, alors que la sécrétion avait déjà notablement diminué, on perd l'enfant de vue. On ne le revoit que six mois plus tard. La sécrétion est redevenue abondante, le conduit est de nouveau rempli de granulations, et l'on sent dans la profondeur un séquestre mobile. On essaie d'enlever ce dernier avec la pince, mais sans résultat. On se décide alors à inciser l'ancienne cicatrice, à détacher le pavillon, pour enlever le séquestre par cette voie. On extrait d'abord une lamelle osseuse qui n'était qu'une partie de l'anneau tympanal. Puis vient un autre séquestre plus gros, qui présentait l'ensemble des canaux semi-circulaires osseux et de la partie postérieure du vestibule. La capsule osseuse des canaux semi-circulaires s'est si bien détachée du rocher qu'on ne voyait nulle trace de tissu spongieux.

L'enfant est complètement guéri, mais la paralysie faciale persiste.

L'auteur croit, avec Böters, que c'est la fenêtre ronde qui a servi de pont pour la propagation de la périostite suppurée au labyrinthe. (*Monats. f. Ohrenheilk.*, n° 12, 1896.)

Dr Jankelevitch.

NOUVELLES

— XIIe Congrès international de Médecine, Moscou, 7 (19)-14 (26) août 1897.

SECTION XII A. *Maladies de l'oreille.*

Comité d'organisation :

Le gérant : Priv.-Docent S. F. von Stein (Moscou) :

Membres : Dr W. R. Beyer (Moscou), Dr Th. Heiman (Varsovie), Dr M. S. Jirmounsky (Moscou), Dr E. N. Malutine (Moscou), Dr W. N. Okounew (St-Pétersbourg), Priv.-Docent S. S. Préobrajensky (Moscou), Dr Fr. Voss (Riga), Dr A. Chr. von Schwanebach (St-Pétersbourg).

Le secrétaire : Dr K. I. Kaspariantz (Moscou).

PROGRAMME PRÉLIMINAIRE

Importance physiologique des parties distinctes du labyrinthe, principalement en ce qui concerne la question de savoir si une altération partielle du labyrinthe cause une surdité complète.

Prof. G. Gradenigo (Turin): Sur la chirurgie du nez en général, particulièrement en rapport avec le traitement des maladies des oreilles.

Dr Arthur Hartmann (Berlin): Di · Mittelohrentzündung der Säuglinge.

Dr Ricardo Botey (Barcelone): Traitement des suppurations attico-mastoïdiennes et des affections intra-craniennes subséquentes.

Dr E. J. Moure (Bordeaux): Traitement chirurgical de l'otite scléreuse et sa valeur thérapeutique; — Les adénoïdites aiguës chez les adultes.

Prof. G. Gradenigo (Turin): Étude et traitement des complications intra-craniennes de l'inflammation purulente de l'oreille.

Prof. V. Cozzolino (Naples): La chirurgie du canal de Fallope de l'hiatus au trou stylo-mastoïdien; — La mastoïdotomie antéro-latérale; méthode de Cozzolino; — Présentation d'un atlas de 10 planches sur l'anatomie normale de l'appareil auditif et des cavités naso-pharyngiennes; — Présentation d'un atlas de 20 planches sur l'anatomie pathologique de l'oreille moyenne.

Prof. A. Politzer (Vienne): Contribution à l'anatomie normale et pathologique de l'organe auditif avec démonstration de préparations.

Dr Ephraïm Cutter (New-York): Sur un nouveau cathéter droit et gauche pour la trompe d'Eustache.

Dr Ricardo Botey (Barcelone): La ponction de la fenêtre ronde dans les vertiges, bourdonnements et quelques affections du labyrinthe (deuxième mémoire).

Dr Ludewig (Hambourg): Ueber isolirte Thrombose des Bulbus venae jugularis bei Otitis media.

Dr Haug (München): Thema vorbehalten.

Dr E. Ménière (Paris): De l'emploi des bougies en gomme dans les affections de la trompe et de la caisse tympanique.

Prof. A. Politzer (Vienne): De l'état actuel de nos connaissances touchant la raréfaction d'air dans le conduit auditif externe et le « massage » des osselets.

Bordeaux. — Imp. G. GOUNOUILHOU, rue Guiraude, 11.

18e ANNÉE. N° 24. 12 JUIN 1897.

REVUE HEBDOMADAIRE
DE
LARYNGOLOGIE, D'OTOLOGIE
ET DE RHINOLOGIE

UNE VARIÉTÉ D'ABCÈS CHRONIQUES DU VOILE DU PALAIS [1]

Par le Dr A. CARTAZ, ancien interne des hôpitaux.

Les abcès consécutifs à l'inflammation du tissu cellulaire de la loge amygdalienne, abcès périamygdaliens, présentent un certain nombre de variétés suivant qu'ils se développent tout à fait en arrière de l'amygdale ou sur les parties latérales ou enfin dans la partie supérieure au voisinage de la fossette susamygdalienne. De nombreux exemples de ces variété ont été décrits dans les thèses ou recueils. Leur ouverture à travers le pilier antérieur donne parfois lieu à des fistules ou à des abcès récidivants dont j'ai publié moi-même des exemples.

Mais il est une variété que je crois des plus rares, car la seule indication que j'en aie trouvée est la note que notre collègue Ruault a insérée dans les Bulletins de la Société de laryngologie de Paris, à propos d'une communication que j'avais faite sur deux cas d'abcès chronique de l'amygdale (*Bull. de la Soc. de laryng. de Paris*, février 1894).

Il s'agit, en effet, d'abcès chroniques fistuleux, dans l'épaisseur du voile, au niveau de l'insertion des deux piliers. Fistule, plutôt qu'abcès, car les troubles provoqués par cette

1. Travail communiqué à la Société française de laryngologie, mai 1897.

lésion sont peu importants. C'est une forme d'abcès chronique de la fossette susamygdalienne avec prolongement dans le voile, soit qu'il existe à ce niveau, dans certains cas, une fistule d'origine congénitale, une sorte de petit diverticulum continuant plus ou moins haut, vers la base de la luette, la ligne de démarcation des deux piliers, soit qu'il s'agisse au contraire d'une véritable fistule, suite et dernières traces d'une inflammation aiguë suppurative.

La relation des deux cas que j'ai observés suffira pour bien établir l'aspect clinique de cette forme d'abcès chronique.

Homme de trente ans, fumeur modéré, d'une bonne santé; sujet aux maux de gorge dans son enfance. N'en a plus eu pendant une dizaine d'années, lorsqu'il y a dix-huit mois il eut, coup sur coup, à deux mois d'intervalle, deux abcès de l'amygdale gauche, l'un ouvert spontanément, l'autre incisé par le médecin. Depuis ce moment, il a, par moments, un peu de gêne dans la gorge en avalant sa salive. Ce n'est pas une douleur, mais une sensation plutôt incommode que désagréable. Ces troubles se sont accentués depuis deux ou trois semaines, sans cause appréciable et sans douleur plus marquée qu'auparavant.

A l'examen, on trouve l'amygdale gauche légèrement saillante entre les piliers, sans hypertrophie notable. Dans une cavité de l'amygdale, crypte peu profonde, on trouve un petit fragment caséeux. Pas d'adhérences de l'amygdale aux piliers. Au niveau de la fossette susamygdalienne, à la partie supérieure et au point d'union des deux piliers, antérieur et postérieur, légère rougeur; la pression sur ce point fait sourdre une goutte de pus. En portant un fin stylet à ce niveau, je pénètre dans un petit diverticule de un demi-centimètre de profondeur, allant de dehors en dedans vers la base de la luette, et j'en ramène avec le stylet un fragment caséeux comme celui sorti des follicules de l'amygdale.

Il était vraisemblable que les troubles accusés par le malade tenaient plus à ce point de suppuration du voile qu'à l'amygdale elle-même.

Je proposai de fendre ce trajet fistuleux et de le cautériser, ce qui fut fait après anesthésie à la cocaïne. Je glissai une pointe de galvanocautère, fendis le pertuis dans sa longueur, produisant ainsi une sorte de prolongation de la division du voile en deux piliers; je cautérisai les parois de cette petite poche avec la teinture d'iode.

Les suites furent simples, la guérison rapide. Les troubles avaient complètement disparu au bout de quelques jours et le malade refusa la discision que je proposai de faire dans l'amygdale elle-même.

Il n'existait rien du côté de l'amygdale droite.

Le second cas que j'ai observé a trait à une jeune femme de vingt-deux ans, qui avait eu de fréquentes angines, sans véritables suppurations; elle n'a jamais eu à faire inciser d'abcès. Elle éprouve les mêmes troubles que le malade précédent, sorte de gêne légère, peu douloureuse, très prononcée, dit-elle, du côté droit, le côté malade. Il y a un an, elle a eu les amygdales, qui étaient fort hypertrophiées des deux côtés, détruites par le cautère. A la fin du traitement, il est survenu une inflammation assez vive du côté droit et c'est depuis ce moment qu'elle éprouve cette sensation désagréable, tout à fait différente de celle que lui donnaient autrefois ses grosses amygdales.

De temps à autre elle crache comme du pus.

Cette jeune femme est d'une bonne santé et en dehors des angines causées par l'hypertrophie des amygdales n'a jamais eu de maladie sérieuse ou d'atteinte grave de la santé. En examinant la gorge, on trouve les amygdales absolument réduites. Du côté droit, il persiste à la partie supérieure un lobule un peu volumineux, mais ne faisant pas saillie dans l'isthme du gosier, remontant plutôt dans le haut de façon à remplir la loge susamygdalienne. Il y a, à ce niveau, un point adhérent au pilier postérieur. Le stylet ne fait découvrir aucune anfractuosité, aucune cavité et glisse au-dessous de cette adhérence peu épaisse. Au niveau de l'union des piliers, léger gonflement à peine rouge, mais la pression sur ce point fait sourdre une gouttelette de pus. Un stylet pénètre en effet à ce niveau, par une ouverture fistuleuse, qu'on ne peut voir au premier abord, dans une petite cavité, se dirigeant en dedans vers la base de la luette. Il est difficile de limiter bien exactement cette poche qui semble simplement sous muqueuse. La malade est du reste assez indocile et trouve cette exploration douloureuse.

Je proposai l'incision de cette fistule et la libération de l'adhérence amygdalienne; la malade refusa toute intervention.

Ces deux observations concordent parfaitement avec les cas auxquels M. Ruault fait allusion dans la note suivante :

Les abcès chroniques périamygdaliens les plus difficiles à guérir, à mon avis, sont ceux qui s'ouvrent à la partie

supérieure de la fossette susamygdalienne à l'orifice d'un trajet fistuleux qui n'aboutit pas derrière l'amygdale, mais bien au-dessus d'elle, dans l'épaisseur même du voile du palais. J'ai observé quatre ou cinq cas de ce genre chez des femmes âgées de vingt à trente-cinq ans. L'amygdale, du côté malade, était plus ou moins hypertrophiée et l'arc palatin du même côté un peu rouge et épaissi. Mais, deux fois, ces lésions étaient à peine appréciables. Les malades se plaignaient, comme toujours, de ressentir de temps à autre un mauvais goût, mais elles accusaient surtout une gêne rétropalatine qui éveillait l'idée d'une affection du pharynx nasal. La pression du voile du palais faisait sourdre une goutte de pus. Le stylet, introduit dans l'orifice, pénétrait en haut et en dedans dans l'épaisseur du voile, sous la muqueuse, mais jamais je n'ai pu arriver à déterminer bien exactement son trajet, et c'est ce qui m'a empêché de tenter de larges débridements.

Je me suis borné à des instillations de solutions iodo-iodurées de chlorure de zinc. J'ai obtenu des améliorations très marquées, mais je ne puis citer aucun cas de guérison radicale ou paraissant définitive.

M. Ripault, dans une note publiée dans le numéro de mars des *Annales des maladies de l'oreille*, publie une observation qui rentre un peu dans la variété que j'étudie. Il s'agit d'un enfant de treize ans, sujet à de fréquents maux de gorge et qui crachait du pus. On trouvait au voisinage de la base de la luette, mais un peu à gauche un orifice fistuleux de petites dimensions; l'amygdale gauche est assez volumineuse et adhérente au pilier antérieur. En comprimant légèrement l'amygdale, on fait sourdre du pus par la fossette susamygdalienne et par l'orifice fistuleux du voile. Le malade fut guéri par ablation de l'amygdale par morcellement, par débridement de la fistule au galvanocautère et cautérisation au chlorure de zinc.

Il n'est pas question dans ce fait d'une sorte de trajet

prolongé dans l'interstice des piliers, au point de leur jonction; mais il se rapproche, ce me semble, de la variété d'abcès auxquels je fais allusion.

Quelle est l'origine de ces abcès fistuleux. S'agit-il d'un diverticule congénital ayant participé à l'inflammation, au moment d'une poussée d'amygdalite et d'inflammation du tissu cellulaire de la fossette susamygdalienne, devenu par la suite un petit foyer de suppuration chronique? S'agit-il, au contraire, d'une véritable fistule borgne, suite d'un abcès périamygdalien étendu à toute l'épaisseur du voile? C'est une question qui n'a qu'une importance relative d'étiologie, je croirais volontiers que les deux cas peuvent se présenter. Il existe, en effet, de véritables diverticules du côté du voile et si l'on se reporte aux recherches anatomiques sur la loge susamygdalienne, on voit que cette loge peut être en partie fermée, séparée par des replis membraneux et muqueux plus ou moins épais.

Dans sa description de la fossette susamygdalienne, Merkel (*Handbuch der topog. Anat.*, I, p. 403) dit que cette fossette est recouverte par un pli de la muqueuse qui, du pilier antérieur du voile, s'incline en arrière. His a décrit le premier (*Anat. menschl. Embryonen*, III, p. 82) ce pli triangulaire qui recouvre en partie l'amygdale, et marque en partie la fossette susamygdalienne. Il ajoute que dans quelques cas où la loge est particulièrement développée, on la voit, après ablation de la muqueuse, s'appliquer dans une certaine étendue sur la face dorsale du péristaphylin interne. His décrit cette loge comme un vestige embryologique du deuxième sillon pharyngien, faisant en quelque sorte pendant à la fossette de Rosenmuller.

On peut admettre que la loge peut se prolonger plus ou moins haut et la coalescence des deux piliers s'être faite d'une façon inégale ou imparfaite, laissant subsister un conduit borgne, un diverticulum plus ou moins profond. Tourtual dès 1846 (*Neue Untersuchungen ueber den Bau des menschli-*

ches Schlund und Kehlkopfes) a signalé cette anomalie, cette sorte de diverticule, et Landgraft, dans un travail récent sur la pathologie du voile du palais (*Berliner klin. Wochenschrift*, 9 mars 1896), a publié deux cas où ces fistules du voile existaient sans trace de suppuration. Voici le résumé de ces deux faits :

Homme de quarante-cinq ans, ni buveur, ni fumeur; il éprouve en avalant, surtout à vide, une sensation désagréable du côté gauche du palais. Pas de catarrhe pharyngé. Partie supérieure des amygdales un peu développée. Immédiatement en dehors de la base de la luette, à l'endroit où les deux piliers s'écartent l'un de l'autre, est un petit orifice du calibre d'une tête d'épingle, entouré par un bord saillant. Un stylet y pénètre d'un centimètre en se dirigeant en arrière et en haut; même disposition du côté droit, dont le malade ne se plaint pas.

Dans un second cas, chez un homme de vingt-cinq ans qui accusait la même sensation incommode du côté gauche, on constata la même anomalie bilatérale.

Quelle que soit l'origine de ces trajets fistuleux, qu'ils soient préexistants, d'origine congénitale et qu'ils aient participé à l'inflammation du tissu périamygdalien dans la loge susamygdalienne ou qu'ils résultent d'une inflammation ayant donné naissance à une fistule, les symptômes ne varient pas et ils sont en réalité fort peu marqués. Dans les cas de Ruault comme dans les miens, il s'agissait d'une gêne fort légère, quelquefois une expuition d'une petite quantité de muco-pus. Les troubles accusés par les malades ne mériteraient pas qu'on s'y arrêtât si ces foyers de suppuration ne pouvaient provoquer des inflammations plus sérieuses et plus étendues. La conduite à tenir me semble se résumer en un débridement du trajet, la mise à découvert de la cavité pour modifier les parois et en amener la réunion. L'ouverture de ce diverticule étant, en général, fort étroite, la sécrétion purulente persiste dans ce foyer comme dans un véritable trajet fistuleux : il faut le traiter de la même manière.

SOCIÉTÉ LARYNGOLOGIQUE DE LONDRES

Séance du 10 février 1897.

M. Edward Law. — **Un cas de division de la voûte palatine avec hypertrophie des extrémités postérieures des cornets inférieurs et végétations adénoïdes** *(Case of cleft palate with hypertrophy of the posterior extremities of the inferior turbinates and adenoides).*

Le malade, âgé de seize ans, se plaint d'une difficulté de respirer par la nez, d'une légère surdité, d'une défectuosité de la parole et surtout du passage des aliments liquides par le nez. Il avait été opéré à l'âge de dix mois, mais sans grand succès. Huit ans après, nouvelle opération avec grands avantages, mais la fissure apparut de nouveau au cours d'une attaque d'influenza qu'il a subie il y a deux ans, et depuis elle ne fait qu'augmenter.

A l'examen, on trouve une cicatrice le long de la voûte palatine et aboutissant à une fissure qui traverse le voile du palais. L'image rhinoscopique postérieure montre une hypertrophie des extrémités postérieures des cornets inférieurs qui se touchent entre elles, et une certaine hypertrophie de l'amygdale pharyngée sur la paroi postérieure du naso-pharynx.

M. Edward Law. — **Un cas de division de la voûte palatine avec hypertrophie énorme des cornets inférieurs** *(Case of cleft palate with great hypertrophy of the inferior turbinates).*

Le malade, âgé de vingt-deux ans, entre à l'hôpital se plaignant d'une sérieuse difficulté à articuler distinctement les mots. En examinant l'oro-pharynx, on voit une fissure longitudinale occupant la ligne médiane du voile du palais et de la voûte palatine et arrivant jusqu'au rebord alvéolaire du maxillaire supérieur. La partie antérieure de la fissure est comblée par les bords inférieurs opposés des cornets inférieurs. Ces bords sont plissés, de coloration grise, très hypertrophiés. La rhinoscopie montre les orifices des trompes d'Eustache, tantôt

recouverts antérieurement par le tissu hypertrophié des cornets inférieurs, tantôt en contact étroit avec ce tissu. Il n'y a ni surdité, ni aucun autre symptôme pouvant faire croire à une affection auriculaire; seuls les tympans sont quelque peu opaques et rétractés. Sous l'influence de la cocaïne, les cornets inférieurs se contractent, laissant voir les cornets moyens également hypertrophiés et la cloison nasale qui paraît incomplète dans son segment postéro-inférieur et se dirige en haut et en arrière pour se réunir avec la paroi postérieure de la voûte du pharynx.

L'auteur présente ces deux cas parce qu'une pareille hypertrophie des cornets n'est pas suffisamment décrite dans les traités de chirurgie et qu'il voudrait avoir l'opinion de ses confrères sur l'opportunité d'une intervention. L'hypertrophie formerait peut-être ici une sorte d'obturateur comblant en partie la perte de substance de la voûte palatine.

M. Cresswell Baber dit avoir souvent observé une hypertrophie des cornets inférieurs et des végétations adénoïdes dans des cas de fissure du palais; il les attribue à l'irritation produite par l'air passant indirectement dans le naso-pharynx à travers la bouche. Il serait peut-être nécessaire d'opérer les hypertrophies et les végétations. L'obstruction nasale est quelquefois aggravée dans ces cas par une déflexion de la cloison qui adhère à l'un des bords de la fissure palatine.

M. Seanes Spicer croit que la grande hypertrophie des cornets inférieurs doit être opérée dans ces cas de façon à procurer au malade une respiration nasale facile quand la fissure de la voûte a été obstruée. Il demande aux chirurgiens ici présents si une telle façon de procéder n'aurait pas une influence favorable sur l'opération faite à la voûte palatine, en ce sens que la respiration nasale diminuerait la tension du voile, au lieu que la respiration buccale l'augmente.

M. Grant attribue une grande importance au tampon formé par les cornets hypertrophiés; ce tampon faciliterait au malade l'absorption de liquides. Il hésite à en conseiller l'ablation.

M. Hill croit que la grande hypertrophie des cornets inférieurs serait due à l'irritation causée par le contact direct des aliments. Il a enlevé, dans certains cas, les queues de cornets avant d'entreprendre l'opération du palais.

M. Bowlley a jugé nécessaire dans deux cas d'enlever d'abord

les végétations adénoïdes qui empêchaient la réunion des bords de la fissure palatine.

M. Charters Symonds a vu, dans certains cas, un paquet de végétations adénoïdes servir de support au palais après l'opération. Il en a conseillé l'ablation dans le premier des cas cités par M. Law.

M. Spencer, faisant allusion au deuxième cas, constate que la voussure du palais y est très peu considérable et le périoste bien mince; il a donc été peu favorable à la réunion. Le malade demande un dentier pour relever la lèvre supérieure pendante et remplacer les dents absentes ou cariées.

M. de Santi croit que l'âge du malade n'est pas une contre-indication à l'opération de la fissure palatine. Il a connu une dame de quarante-cinq ans qui avait été opérée pour une très large fissure du palais. Le succès fut complet. Il fait observer que la voix reste souvent sans modification, même après une opération sérieuse, et il attribue ce fait à la forme de la voûte palatine.

M. Law répond en disant que, dans aucun cas, il ne considère l'âge comme une contre-indication absolue à l'opération ; il rappelle, en outre, que les deux malades ne se plaignaient que du timbre nasal de leur voix et d'une certaine obstruction nasale. La suture de la fissure (et un résultat aussi heureux de l'intervention opératoire n'est nullement certain) ne peut en aucune façon remédier à la défectuosité de la parole, même après un long exercice. La minceur de la cicatrice et la tension dans le premier cas, la voûte basse et la large fissure dans le second, sont des faits peu favorables. Ces considérations ont déterminé l'auteur à ne rien tenter et à remettre les malades entre les mains d'un dentiste. L'ablation des cornets hypertrophiés précédant la réunion de la fissure peut occasionner une régurgitation des liquides à travers le nez et d'autres symptômes désagréables, lorsque l'opération sur le palais ne réussit pas.

M. Lack. — **Une méthode d'examen du larynx chez les enfants** *(A methode of examining the larynx in enfants).*

Cette méthode est très simple et ne demande aucun instrument spécial. L'enfant est placé dans la position usitée pour la laryngoscopie. L'index gauche est introduit dans la bouche, et sa phalange terminale amenée devant l'os hyoïde qui est repoussé en avant. Les deux autres phalanges agissent comme déprimeurs de la langue et l'articulation sert de bâillon. Le pouce gauche, placé sous le menton, soutient la tête. En intro-

duisant alors de la façon habituelle un petit miroir laryngoscopique, on voit facilement tout le larynx. Ce procédé ne cause pas de douleurs, ne demande pas d'anesthésie, et son application peut être faite dans tous les cas.

J'examine depuis quelques mois le larynx de tous les enfants que j'ai en traitement et je réussis presque toujours à la première tentative. Chez les enfants plus âgés, chez ceux qui ont des dents, je me sers d'un abaisse-langue recourbé, d'une spatule en cuivre convenablement inclinée, et ce procédé peut être employé par les laryngologistes dont les doigts occuperaient une trop grande étendue par rapport aux dimensions qu'offre une bouche d'enfant. Ce dernier procédé n'est pas aussi facile et il faut souvent avoir recours à un ouvre-bouche. Plus l'enfant est jeune, moins la résistance est grande et plus l'examen est facile.

Le procédé n'est pas plus incommode qu'un simple examen du pharynx et peut être appliqué dans la pratique courante. Il est plus facile que la méthode de Kirstein qui m'a rarement réussi et qui cause de grands inconvénients. La méthode d'Escat, qui vient d'être publiée, semble basée sur un principe faux et inapplicable sans anesthésie.

L'enfant sur lequel je vous propose d'essayer ma méthode est âgé de vingt et un mois, et présente un cas de laryngite striduleuse congénitale typique. La pathologie du cas est très obscure, mais chez l'enfant en question l'affection paraît être due à un rapprochement latéral des parties molles qui forment l'ouverture supérieure du larynx, flottent ensemble et vibrent à l'inspiration pour se séparer à l'expiration.

M. Boud qui a employé ce procédé dans plusieurs cas en fait l'éloge.

M. Waggert fait observer qu'un abaisse-langue légèrement recourbé est en usage en France; il est basé sur le même principe que la méthode de M. Lack.

M. Beale demande jusqu'à quel âge la méthode de M. Lack peut être employée.

M. Spicer dit que jusqu'ici il s'est servi chez les enfants d'une anesthésie chloroformique générale, combinée avec une application locale de cocaïne. Autrement les enfants sont intraitables. Il propose néanmoins d'essayer la méthode de M. Lack.

M. Lack répond en disant que sa méthode n'est applicable que

chez les tout petits enfants, puisque chez les plus âgés il n'a généralement rencontré aucune difficulté pour pratiquer l'examen laryngoscopique ordinaire.

M. Lack. — **Un cas de paralysie bilatérale des abducteurs, avec parésie unilatérale du voile du palais et du pharynx** *(Case of bilateral abductor paralysis with unilateral paresis af soft palate and pharynx).*

Il s'agit d'une jeune femme de vingt-huit ans, institutrice, qui s'est aperçue, il y a sept ans, que sa voix commençait à faiblir et que vers la fin de la journée il lui fallait déployer un très grand effort pour pouvoir parler.

Il y a trois mois son inspiration est devenue bruyante, ce qui se manifestait surtout lorsqu'elle parlait ou faisait quelques exercices. Le bruit persistait pendant le sommeil. Par moment elle éprouve une certaine difficulté inspiratoire. La malade avait toujours été anémique, mais elle se porte mieux depuis quelque temps. Elle est très nerveuse. Ses antécédents héréditaires et personnels sont sans importance.

État actuel. La malade est un peu anémique; tirage se manifestant pendant la conversation ou l'exercice, surtout interne pendant le sommeil. Ces jours derniers elle a eu une crise causée par une émotion; pas de troubles à la déglutition.

Examen du larynx. Paralysie bilatérale des abducteurs, complète à droite, incomplète à gauche. Les deux cordes sont très congestionnées. La moitié droite du voile du palais et du pharynx est atteinte d'une parésie. Les muscles intrinsèques de la langue sont paralysés. Elle ne peut pas en relever la pointe. Léger nystagmus à la rotation externe, complet surout à droite, où il est probablement dû à une faiblesse du droit externe. Légère atrophie des muscles de l'éminence hypothénar et des interosseux gauches.

Le Dr James Taylor crut à une lésion médullaire. Sur ses conseils la malade fut traitée par de la strychnine à doses croissantes. L'état n'a pas changé depuis deux mois.

M. Watson Williams (Bristol). — **Tuberculose du larynx** *(Tuberculosis of the larynx).*

L'auteur montre un dessin en couleurs représentant la tuber-

culose de la corde vocale droite et des bandes ventriculaires. Le malade fut soumis à un curettage et à des applications locales d'acide lactique concentré, de gaïacol, etc. Il attire l'attention sur les effets sédatifs des applications énergiques de gaïacol auquel il attribue une action germicide dans les lésions tuberculeuses. Il parle des avantages qu'il y a à combiner le phénazène et la cocaïne avec l'acide lactique en pulvérisations dans la tuberculose des voies respiratoires supérieures.

M. Clifford Beale appelle l'attention sur ce fait que le cas décrit et reproduit par le Dr Williams ne montre pas trace d'infiltration tuberculeuse. La lésion paraît toute superficielle et comme telle peut être soumise avec succès au traitement par le curettage et les applications d'acide lactique, tandis que dans les cas d'infiltration sous-muqueuse le curettage réussit rarement. En décrivant des cas de guérison de tuberculose laryngée, on devrait faire une grande distinction entre ceux où il y avait eu de l'infiltration et ceux où la lésion n'avait été que superficielle. Ces derniers guérissent souvent sans traitement local ou bien sont améliorés par de simples astringents.

M. W. Williams répond que dans les cas où il y avait eu tuméfaction, le curettage et l'acide lactique ont donné entre ses mains de très bons résultats.

M. Saint-Clair Thomson. — **Lupus du larynx et tuberculose des poumons** *(Lupus of the larynx and tuberculosis of the lungs).*

L'auteur présente le malade dans le but de demander à la Société son opinion sur l'association de ces deux affections. Les rapports étroits qui existent entre le lupus de la peau et la phtisie sont connus depuis longtemps, tandis que dans une de ses dernières publications Bosworth dit n'avoir trouvé qu'un seul cas, celui de Thoma, dans lequel le lupus du larynx fût survenu chez un individu atteint de tuberculose d'autres organes. (*Twentieth Century Practice,* volume VI, 1896.) Le malade de l'auteur est atteint de lupus de l'épiglotte avec des symptômes de tuberculose dans les deux poumons et bacille de la tuberculose dans les crachats. Il présente aussi éruption lupique à la peau de la région nasale et à l'entrée de la narine gauche, mais l'histoire du malade (l'affection débuta par des épistaxis)

montre que ce lupus a d'abord attaqué la muqueuse de la fosse nasale gauche, puis la peau du sommet du nez et en dernier lieu l'épiglotte. En ce qui concerne les poumons, il n'a ni fièvre, ni sueurs nocturnes, ni hémoptysie, et le malade a augmenté de poids.

M. Stewart trouve que ce cas offre beaucoup plus de ressemblance avec la tuberculose qu'avec le lupus du larynx.

M. Lack a vu deux cas de lupus des voies respiratoires supérieures ayant abouti à la tuberculose au bout de quelques années.

M. Boud a observé un cas à peu près analogue.

M. Symonds. — **Périchondrite du larynx survenue dans la période secondaire de la syphilis** *(Perichondritis of larynx arising in the secondary stage of syphilis).*

Le malade, âgé de trente-cinq ans, est entré, il y a quatorze mois, à Grey's Hospital avec un chancre phagédénique datant de quatorze jours. Environ deux mois et demi après l'infection survint tout d'un coup une raucité de la voix. On constata d'abord une congestion de la corde vocale gauche; puis celle-ci devint immobile et comme perdue dans les tissus environnants tuméfiés. Pendant quelque temps la voix était réduite à un chuchotement. Plus tard survint une ulcération de la cloison du nez. La moitié gauche du larynx montre une infiltration dure avec immobilité de la corde. A aucun moment il n'y avait eu ni ulcération, ni expectoration. L'épiglotte est un peu repliée et cache la vue du larynx. Pendant tout le temps le malade suivait un traitement mercuriel régulier. La voix a fini par s'améliorer.

M. Symonds. — **Ulcération de la bande ventriculaire avec diminution de mobilité de la corde** *(Ulceration of the right ventricular band with impaired mobility af the cord).*

Le malade, âgé de cinquante-quatre ans, se présenta en octobre 1896 se plaignant d'une sécheresse dans la gorge, de douleurs du côté droit à la déglutition et d'une perte intermittente de la voix; les symptômes existent déjà depuis dix semaines. La corde vocale droite est rouge, moins mobile que la gauche; on ne voit pas d'ulcération; bande ventriculaire

tuméfiée et rouge. Pas de signes de syphilis, de goutte ou de tuberculose. Pas d'ataxie; antécédents héréditaires nuls. Quinze jours plus tard (le 26 octobre) la corde vocale droite est presque immobile : on prescrit du mercure et de l'iodure de potassium.

26 novembre. — Quoique toujours rouge, la corde paraît cependant plus mobile et à deux reprises le malade avait recouvré sa voix. On trouve à cette époque une petite ulcération de la bande ventriculaire, et le Dr Greville Macdonald qui a vu le malade croyait qu'il s'agissait de tuberculose. Les poumons paraissaient cependant sains et l'on ne trouvait pas de bacilles dans les crachats. Le malade n'a pas diminué de poids et n'a jamais craché le sang. On prescrit de l'huile de foie de morue et du malt.

29 janvier 1897. — Les mouvements de la corde sont un peu augmentés, mais l'ulcération de la partie antérieure de la bande ventriculaire est plus marquée et présente des bords nettement tranchés; tout le reste du larynx paraît sain. La santé générale reste bonne et le poids se maintient.

L'auteur demande l'opinion de ses collègues sur la nature du cas en question qui semble tenir le milieu entre une ulcération tuberculeuse chronique et une affection maligne précoce. La congestion et la diminution de mobilité de la corde de même que les bords tranchés de l'ulcération font penser à la nature maligne de l'affection; d'autre part, le retour partiel des mouvements semble s'opposer à cette opinion.

M. Baber croit qu'il s'agit ou de tuberculose ou de syphilis.

M. Bennett pense aussi que c'est de la tuberculose, mais il fait observer que l'immobilité de la corde est plutôt contraire à cette opinion.

M. Williams croit que l'aspect général de l'infiltration, la tendance à la pâleur plutôt qu'à l'hyperémie et l'ulcération étroite, en apparence superficielle et située le long du bord de la bande ventriculaire parlent plutôt en faveur d'une lésion tuberculeuse que syphilitique.

M. Symonds. — **Ulcération tuberculeuse de la cloison** *(Tubercular ulceration of the septum).*

L'auteur présente le garçon qui a déjà été montré à la Société en 1895 pour une tuméfaction du côté droit de la

cloison, tuméfaction au sujet de laquelle plusieurs opinions avaient été émises. M. Symonds fait savoir que la tumeur fut enlevée et sa nature tuberculeuse démontrée. Pendant quelque temps l'affection avait été traitée par des curettages. En juillet 1896 le malade reçut sur le nez un coup qui détermina une recrudescence de l'affection; dans l'espace de quinze jours le cartilage fut détruit et les ailes du nez atteintes à leur tour. A plusieurs reprises le nez a été curetté par une application d'acide lactique.

L'intérieur du nez est bien visible; tout le cartilage est détruit; les cornets inférieurs sont couverts de granulations; la peau est ulcérée. Une grande tache apparaît à la voûte palatine, mais disparaît aussitôt, la santé générale du garçon est bonne. Dernièrement il a été traité par l'acide lactique et le curettage.

M. Gresswell-Baber demande si le néoplasme a été traité par des applications d'acide lactique et des curettages à une époque assez précoce, il a vu dans ces conditions l'affection s'arrêter net.

M. Bowlby dit que dans quelques cas, malgré le traitement, la destruction avait été assez rapide et dans un cas il a vu la destruction complète de tout le nez s'opérer dans l'espace de trois mois.

M. Hill croit que l'acide trichloroacétique à 25 % est plus efficace dans ce cas que l'acide lactique, qui n'est pas assez fort.

M. Symonds dit que son malade a été curetté dès le début et qu'il a commencé déjà à s'améliorer, mais il récidive brusquement.

M. Benett. — **Un cas de suppuration du sinus frontal** *(Case of frontal sinus suppuration).*

La malade, âgée de trente neuf ans, a eu l'influenza en 1894 et depuis lors elle souffrait beaucoup de douleurs à la région frontale droite et d'une sécrétion nasale abondante. Elle se présenta à la Leicester Infirmary en octobre 1894 pour un abcès de la région frontale droite, du volume d'une noix, et un autre plus petit au-dessous du rebord orbitaire droit. Dans la fosse nasale droite on trouva un polype et une hypertrophie considérable des cornets inférieur et moyen. Elle fut admise tout de suite. Avant de pratiquer une ouverture externe on jugea bon d'enlever tout ce qui pouvait servir d'obstacle à l'écoulement du pus par la fosse nasale, c'est-à-dire le polype et

la portion antérieure des cornets. Une pression sur l'abcès détermina l'écoulement d'une grande quantité de pus et l'on pouvait sentir à travers la peau des solutions de continuité assez grandes dans l'os frontal. Pour assurer encore un plus libre écoulement au pus, on râcla avec précaution l'os dans le voisinage de l'infundibulum. La malade éprouva ensuite un très grand soulagement et le pus diminua progressivement de quantité. Au bout de quelques semaines, toute douleur et toute tuméfaction externe ont disparu. La malade se trouve tellement bien que depuis quelques mois le seul traitement qu'elle suive consiste en irrigations. Elle ne reparut plus à l'hôpital. En décembre 1896, à ma demande, elle vint se faire examiner : on enleva le tissu de granulations qui entourait l'orifice, ce qui donna issue à une grande quantité de pus. Les solutions de continuité osseuse sont en train de se combler par du tissu osseux de nouvelle formation. Le traitement proposé est de tenir le nez libre de tout tissu de granulations qui pourrait empêcher l'écoulement du pus. La malade se porte parfaitement bien. L'auteur présente ce cas dans le but de montrer qu'il faut commencer le traitement en débarrassant le nez de tout ce qui peut constituer un obstacle à l'écoulement du pus et de demander à ses collègues s'il est plus prudent de continuer tout simplement à surveiller la malade ou bien d'ouvrir quand même le sinus par la voie externe.

M. Spencer dit qu'un de ses malades a été atteint d'une inflammation septique de l'œil et de la perte de la vue parce qu'on n'a pas opéré un empyème du sinus frontal.

M. Gresswell-Baber a obtenu dans des cas pareils un libre accès dans l'orifice du sinus frontal en enlevant les polypes et les portions antérieures des cornets moyens, avant d'ouvrir le sinus par l'extérieur. Il déconseille toutefois toute tentative d'entrer par force dans le sinus par la fosse nasale.

M. Scanes-Spicer trouve que M. Bennett a bien fait d'attaquer le sinus frontal par le nez en réséquant l'extrémité antérieure du cornet moyen. Il croit qu'il y avait ici en même temps une affection des cellules ethmoïdales et qu'un curettage prudent suivi de l'introduction d'une sonde à sinus frontal de Grünwald et d'un lavage soigné *aurait pu amener* une amélioration consécutive.

M. Tilley dit que la question de savoir s'il faut ou non opérer

les cas de suppuration chronique du sinus frontal demande beaucoup de réflexion en tenant compte des particularités individuelles de chaque cas. Le traitement intra-nasal peut donner une grande amélioration, mais guérit rarement, et beaucoup de malades préfèrent l'inconvénient d'un léger écoulement nasal, avec ses risques relativement grands, aux résultats incertains d'une opération externe quand on leur parle de la possibilité d'une récidive, d'une fistule externe ou d'une cicatrice.

M. Tilley a récemment opéré avec succès un cas ancien où les deux sinus et antres d'Highmore étaient atteints, en suivant la méthode de Luc, qui consiste à établir une libre communication entre les sinus et le nez et à introduire après l'opération un drain qui reste pendant quelques jours.

M. Hill croit que le cas aurait dû être traité chirurgicalement en vue d'une cure radicale.

MM. Spicer et Symonds formulent à leur tour des observations sur ce cas, et ce dernier en cite un, où la dure-mère a été trouvée à nu dans le sinus.

M. Bennett. — **Un cas de tumeur de la luette** *(Case of tumour of the uvula).*

La préparation présentée par l'auteur appartient à un enfant de six ans. La tumeur avait probablement déjà existé depuis plusieurs années, mais aucune donnée certaine n'a pu être obtenue à ce sujet. Le seul trouble observé était l'impossibilité de parler d'une façon distincte. A l'examen on trouva une tumeur du volume d'une noix, qui semblait limitée à la luette, mais que l'examen digital montra s'étendant jusque vers la voûte palatine. Elle a été enlevée par division de la muqueuse et énucléation, sans qu'on ait pu en déterminer le point d'origine.

D'après l'examen microscopique, il est permis de croire qu'il s'agissait d'une tumeur de nature simple.

M. Lawrence. — **Cas pour diagnostic : affection de la bouche et du maxillaire inférieur** *(Case for diagnosis : an affection of the mouth and lower jaw).*

La malade est une femme de vingt-cinq ans, mariée depuis cinq ans; n'a jamais été enceinte. Il y a encore quatre mois, elle se portait bien, quand elle s'aperçut d'une tumeur qu'elle

avait à la gencive, au-dessus et en dedans de l'alvéole droite. Puis apparut à la joue gauche une masse qui s'étendait de plus en plus; cette masse se rompit un jour en donnant issue à de la matière purulente. Survint ensuite une tumeur de la moitié droite du maxillaire inférieur. Actuellement la malade présente : *a)* une hypertrophie de la gencive au-dessus et en dedans du rebord alvéolaire droit; *b)* une ulcération superficielle de la moitié droite du palais; *c)* un abcès de la moitié droite du maxillaire inférieur; *d)* une grande surface granuleuse à la joue gauche et au-dessous une masse glandulaire. Durant ces deux ou trois derniers jours une masse s'est développée dans l'aine droite, succédant à une autre qui y était survenue il y a quelques semaines. La malade n'a jamais eu d'éruption et elle ne présente pas trace de syphilis.

M. Herbert Tilley croit que les tumeurs fluctuantes auraient dû être ouvertes et le pus examiné au point de vue de l'actinomycose; il cite un cas analogue décrit par Israël.

M. de Santi est d'avis qu'il ne s'agit pas ici d'actinomycose. Il a observé six ou sept cas analogues et, dans tous, la marche de l'affection a été essentiellement chronique et l'apparence des granulations ne ressemblait pas à ce que vient de montrer M. Lawrence. Il n'y avait ni de ces points jaunes particuliers à l'actinomycose, ni de dentelures qu'on rencontre dans les ulcérations de l'actinomycose. Il croit à la possibilité d'une association de la tuberculose et de la syphilis.

M. Bowlby croit que la rapidité et l'acuité du processus et l'extension de l'infection glandulaire doivent faire exclure l'actinomycose. L'ulcération du palais serait, d'après lui, de nature syphilitique et la tumeur ulcérée de la joue avec les glandes suppurées rappellent beaucoup la tuberculose, et cette dernière circonstance lui fait penser que tout le processus est de nature tuberculeuse.

M. Lieven (Aix-la-Chapelle) considère également l'ulcération du palais comme syphilitique et les tumeurs comme tuberculeuses, opinion partagée par M. Saint-Clair Thomson; M. Spencer croit que la lésion de la joue est d'origine tuberculeuse et propose le raclage.

M. Herbert Tilley. — **Cas de périchondrite du larynx simulant une paralysie des cordes** *(Case of perichondritis of larynx with appearence simulating paralysis of cords).*

Le malade, âgé de trente-cinq ans, se plaint de raucité de la

voix et de douleurs à la déglutition. Il a eu la syphilis et une forte attaque de fièvre rhumatismale, il y a un an.

Pas de lésions pulmonaires. Les symptômes ont commencé il y a neuf mois par une difficulté respiratoire et de la dysphagie. La première disparut bientôt, mais la seconde ne fit que s'aggraver. Maintenant la douleur s'irradie vers la tête et augmente à la pression exercée sur l'extérieur du larynx. La corde vocale droite est fixée dans la position cadavérique comme dans la paralysie complète des abducteurs. La corde gauche n'est que légèrement mobile. Les aryténoïdes se meuvent à peine pendant la phonation. Il existe une ulcération irrégulière sur la muqueuse de l'aryténoïde gauche.

M. Scanes Spicer. — **Un cas d'affection maligne du larynx de nature douteuse** *(Case of doubtfail early malignant disease of larynx).*

Malade âgé de cinquante-huit ans, atteint d'une raucité de la voix commencée il y a quatre mois et demi et depuis ne faisant qu'augmenter. Sensation de boule dans la gorge; légère dysphagie.

Examen laryngoscopique : corde vocale droite immobile, dans la position cadavérique, légère tuméfaction au-dessus et au-dessous; pas d'ulcération, ni de tumeur; aryténoïde droit légèrement déplacé en arrière. Il n'y a eu ni douleurs, ni hémorragie, ni trace de tuberculose ou de syphilis.

Le malade a pris pendant un mois de l'iodure de potassium à la dose de 5 grammes par jour, mais sans résultat.

L'apparence et le caractère de la voix suggèrent l'idée d'une affection maligne et comme les altérations pathologiques sont circonscrites et unilatérales et qu'il n'y a pas d'engorgement ganglionnaire, l'auteur considère le cas comme favorable à une opération radicale, mais avant de la tenter il voudrait avoir l'avis de l'assemblée.

M. de Santi : L'aspect du larynx parle en faveur d'une affection maligne.

M. Spencer. — **Pharyngite et amygdalite hypertrophiques avec engorgement chronique de la parotide et des glandes sous-maxillaires** *(Hypertrophie pharyngitis and*

tonsileitis with chronic enlargement of parotis and submaxillary glands).

Le malade, âgé de vingt-cinq ans, avait quelques lésions tuberculeuses superficielles qui ont guéri par le raclage, quelques pustules acnéiques et de la phlébite. Pendant quelque temps il a eu une température fébrile dont la cause est restée inconnue. Pendant les deux derniers mois il souffrait d'une inflammation du pharynx, des amygdales, etc., en même temps les parotides et les glandes sous-maxillaires sont devenues engorgées, dures, tout en restant indolores. La bouche est un peu sèche, mais il n'y existe pas de croûtes.

M. Lack croit cette affection d'origine syphilitique.

M. Bennett conseille l'administration de l'arsenic.

Trivas.

ANALYSES DE THÈSES

Du sarcome de l'oreille *(Das Sarkom des Ohres)*, par le Dr Paul Asch.

Le sarcome atteint toutes les parties de l'oreille, depuis le pavillon jusqu'à l'oreille interne.

1° Les sarcomes du pavillon sont relativement fréquents. Ils présentent en général dans leur évolution, deux phases : phase à développement lent, torpide et phase à développement très rapide, avec ulcération et généralisation. La première est, en général, plus longue que la seconde. La variété que l'on rencontre le plus souvent est le sarcome à cellules fusiformes, puis vient le sarcome à cellules rondes, le fibro-sarcome, l'angio-sarcome plexiforme, le myxo-sarcome carcinomateux. Le pronostic dépend surtout de la variété de la tumeur.

2° Les sarcomes du conduit auditif sont rares. Trois cas seulement en ont été publiés jusqu'ici. La tumeur résulte ici le plus souvent d'une transformation du tissu osseux en tissu sarcomateux.

3° Sarcome de l'oreille moyenne : 50 cas en ont été publiés jusqu'ici, dont 40 de sarcome primitif, 10 de sarcome secondaire. Ce dernier se propage à la caisse en venant soit de la

dure-mère, soit de la base du crâne, du naso-pharynx, du maxillaire supérieur soit enfin de la parotide ou de la trompe d'Eustache.

Le sarcome de l'oreille moyenne se rencontre assez fréquemment chez l'enfant, de un à cinq ans (10 cas). Ceci s'explique par la persistance chez quelques-uns d'entre eux du bourrelet muqueux qui tapisse la caisse du fœtus; et la variété que l'on rencontre le plus souvent chez l'enfant est le myxo-sarcome. A part ce dernier, on trouve encore assez souvent chez l'adulte, le sarcome à cellules rondes ou fusiformes, le fibro-sarcome, l'ostéo-sarcome, le fibro-myxo-sarcome caverneux, le chondro-carcino-sarcome alvéolaire et enfin l'endothélio-sarcome psammomateux.

Dans les trois cas personnels de l'auteur, il s'agissait : 1° d'un myxo-sarcome primitif; 2° d'un sarcome à cellules rondes; 3° d'un sarcome mélanique.

La symptomatologie du sarcome de l'oreille moyenne, comme celle d'ailleurs du sarcome de toutes les autres parties de l'oreille, est très difficile. Le plus souvent on ne tombera sur la voie du diagnostic qu'après avoir fait l'examen histologique d'une portion de la tumeur. Dans un cas de Schwidop, quatre diagnostics successifs ont été posés avant qu'on ait trouvé le vrai. Nous citons ces diagnostics pour montrer à quelles confusions on peut arriver dans un cas de sarcome de l'oreille moyenne :

a) Affection de l'apophyse mastoïde;

b) Tuberculose de l'articulation atlanto-occipitale, accompagnée d'une affection de l'apophyse mastoïde, cette dernière consécutive à une otorrhée guérie;

c) Empyème de l'apophyse mastoïde;

d) Tumeur maligne de la base du crâne.

Le pronostic est en général très mauvais; la récidive après ablation presque inévitable.

4° Sarcome de l'oreille interne: 20 cas connus jusqu'ici. Surtout fréquent dans l'âge de trente à quarante ans. Primitif ou secondaire. Ces derniers sont plus fréquents. Les symptômes sont ceux de compression ou de destruction de l'acoustique et la compression plus ou moins grande, selon l'étendue

de la tumeur, des nerfs voisins. Il s'agit dans la plupart des cas d'un névro-sarcome.

Quelle que soit la localisation du sarcome, il faudra enlever la tumeur tant qu'il n'y a pas de généralisation et que l'état du malade le permet. Dans tous les autres cas, et dans le sarcome de l'oreille interne toujours, le traitement ne sera que palliatif et symptomatique. (Thèse de Strasbourg, 1896.)

Dr S. Jankelevitch.

REVUE GÉNÉRALE ET ANALYSES

NEZ ET PHARYNX NASAL

De la valeur des irrigations nasales *(Ueber den Werth der Nasenspülungen)*, par le Dr P. Bergengrün, de Riga.

L'auteur passe d'abord en revue tous les troubles qu'une affection nasale provoque dans la partie supérieure de l'arbre respiratoire. La propreté et la perméabilité des fosses nasales peuvent à elles seules, et cela malgré l'existence d'une affection profonde, organique, atténuer ces troubles dans une certaine mesure; et le seul moyen de maintenir cet état de propreté et de perméabilité nous est fourni par les irrigations nasales. Les douches nasales ne doivent nullement être considérées comme un moyen radical contre une affection nasale quelconque, aussi légère soit-elle. Si elles méritent l'attention du médecin, c'est d'abord à titre prophylactique, et ensuite comme moyen de traitement auxiliaire, symptomatique.

L'auteur recommande les injections nasales :

1° Dans la plupart des maladies infectieuses : typhus abdominal, scarlatine, diphtérie, etc.;

2° Chez les gens faisant un usage fréquent de leur voix (chanteurs, orateurs, professeurs, prédicateurs, etc.), obligés de par leur profession de parler dans des endroits mal aérés, dans une atmosphère remplie de vapeurs et de poussières;

3° Chez les ouvriers qui travaillent dans des conditions identiques aux précédentes;

4° Dans la rhinite purulente ou atrophique ou dans la rhino-pharyngite avec tendance à la formation de croûtes;

5° Dans les ulcérations tuberculeuses ou syphilitiques de la muqueuse naso-pharyngée.

Pour éviter la pénétration des liquides dans la trompe d'Eustache et de là dans l'oreille moyenne, l'auteur recommande les précautions suivantes :

1° Chez les petits enfants les irrigations doivent être pratiquées aussi peu que possible, et toujours par la main exercée d'un spécialiste;

2° Le jet ne doit pas être soumis à une forte pression; cette dernière sera d'autant plus faible que la fosse nasale servant à l'entrée du liquide est plus étroite. Le malade s'abstiendra de se moucher pendant la demi-heure qui suit l'irrigation;

3° Pendant le passage du liquide, le malade ne doit ni parler ni avaler;

4° Il ne faut injecter en une fois que 5 à 10 centimètres cubes, et ne reprendre l'injection qu'après une pause plus ou moins longue;

5° Le liquide servant à l'injection doit répondre aux conditions suivantes :

a) Avoir une température moyenne de 24°;

b) Ne jamais présenter une concentration trop grande, ne pas renfermer de substances trop caustiques. L'auteur se sert habituellement d'une solution boriquée à 1 ou 2 °/₀ et prescrit au malade les injections suivantes à faire à domicile : glycérine et eau de roses, une cueillerée à thé de chaque pour un verre d'eau bouillie.

En ce qui concerne l'injecteur, l'auteur se sert d'une sorte de biberon fermé, pouvant contenir de 20 à 25 grammes d'eau et dont le bec s'élève verticalement du fond du vase. (*Therapeut. Wochens.*, nos 13 et 14, 1897.) Dr Jankelevitch.

Hématome du nez *(Hæmatoma of the Nase)*, par le Dr G. Kicer.

L'auteur rapporte 13 observations d'hématome du nez qu'il a pu réunir durant ces huit dernières années.

Dans tous les cas, sauf un seul, le traumatisme avait été la cause de l'hématome; l'hémorragie a été immédiate dans deux

cas, tardive également dans deux; chez 8 malades la tumeur s'était développée sans douleurs et des 11 cas où le diagnostic avait été complet, il y a eu formation d'abcès avec contenu séro-purulent (2 fois) ou purulent. Sauf un seul cas, l'hématome était toujours bilatéral, situé symétriquement de chaque côté du cartilage quadrangulaire; la perforation de la cloison n'a été observée qu'une seule fois, et deux fois l'affection s'est terminée par une déformation du dos du nez.

On voit que, dans la grande majorité des cas, le contenu de l'hématome a été purulent ou séro-purulent, rarement sanguin. Il est rare de voir un hématome dès le début de son apparition; le malade ne se présente le plus souvent que beaucoup plus tard, de huit à quinze jours après le début, c'est-à-dire à une époque où le contenu a déjà subi la transformation purulente. (*The Laryngoscope*, n° 2, 1897.)

TRIVAS.

Un cas d'obstruction bilatérale osseuse congénitale des choanes. Guérison par la cautérisation galvanique *(Ein Fall von angeborenen doppelseitigen knöchernen Verschluss der Choanen. Heilung durch Galvanocaustik)*, par le Dr A. SCHWENDT, de Bâle.

Le naso-pharynx est très peu sensible, l'ouïe est diminuée: les fosses nasales, rétrécies vers l'extrémité postérieure, ont la forme d'un entonnoir. Quelques cautérisations détruisirent cette obstruction. Plus tard on plaça une canule d'argent qui fut portée quatre mois. L'odorat ne s'est pas rétabli : le goût est toujours normal. En 1888, l'auteur a opéré un cas analogue : la malade perçoit maintenant les odeurs fortes (*Monats. f. Ohrenheilk.*, 3, 1897.)

Dr STERN.

LARYNX ET TRACHÉE

Des troubles respiratoires dus à une malformation de l'épiglotte *(Ueber Respirationsstörungen in Folge von Missbildung der Epiglottis)*, par le Dr H. REFSLUND.

Il s'agit d'un enfant, âgé de deux mois et demi, qui souffrait depuis sa naissance de troubles respiratoires. L'inspiration était accompagnée d'un bruit sifflant très prononcé; pendant cette période, le larynx s'abaissait, et toute la partie inférieure

du thorax s'enfonçait profondément. Le pharynx ne présentait rien d'anormal. A l'examen laryngoscopique, on trouve l'épiglotte pliée en deux selon sa longueur; très mobile, elle retombait sur le larynx au moment de l'inspiration. D'après les renseignements fournis par la mère, deux autres de ses enfants, dont un âgé de six semaines, l'autre de neuf mois, morts tous deux, avaient présenté les mêmes troubles respiratoires.

Pendant le séjour de l'enfant à l'hôpital, il y avait des alternatives d'amélioration et d'aggravation. Mais l'enfant maigrit, commença à présenter des troubles cardiaques et pulmonaires qui entraînèrent sa mort.

A l'autopsie, on trouva de l'emphysème pulmonaire, une pneumonie, une hyperémie du cerveau, atrophie générale, rachitisme.

Voici quelle était la conformation de l'épiglotte : Depuis la base de la langue jusqu'au sommet de l'épiglotte, cette dernière était divisée en deux par un sillon large de 5 millimètres.

Chacune des deux moitiés, ainsi que l'épiglotte dans sa totalité, est très mobile, surtout du côté du larynx. Toutes ces conditions font que l'ouverture glottique n'est plus représentée que par une petite fente en forme de losange. Entre les aryténoïdes se trouve une autre petite fente de 7 millimètres de largeur, et dont les bords sont presque juxtaposés.

Dans toutes ses autres parties, le larynx paraît parfaitement normal.

A défaut d'examen laryngoscopique, les troubles respiratoires de cette nature pourraient être attribués à un œdème de la glotte, à la diphtérie ou à la présence d'un polype. Mais l'absence de raucité, de fièvre et de phénomènes inflammatoires du côté du larynx, le caractère exclusivement inspiratoire de la dyspnée, feront vite exclure la possibilité d'une quelconque de ces affections. L'absence de dyspnée expiratoire fera également écarter l'idée d'une sténose de la trachée. Les granulomes de la trachée ne se développent jamais spontanément, mais sont toujours consécutifs à un traumatisme. (*Münch. med. Wochens.*, n° 48, 1896.)

Dr Jankelevitch.

Epithélioma de la luette et du voile du palais, par le Dr Liaras.

Un malade de soixante-quinze ans, souffrant depuis plusieurs mois de maux de gorge fréquents, se présente à la clinique de M. le Dr Moure, qui constate sur le voile du palais, à la réunion des piliers antérieurs, au-dessus de la luette et sur la luette une tumeur bourgeonnante et ulcérée. Le sommet de la luette est déchiqueté : autour de la tumeur existe une petite zone rouge avec un lacis de vaisseaux dilatés. Au toucher le néoplasme a une certaine consistance. Pas d'engorgement ganglionnaire, pas de gêne excessive de la déglutition, pas de troubles de la phonation. Le voile du palais est très mobile. Haleine légèrement fétide. M. Moure enleva la tumeur au galvanocautère. L'examen histologique démontra qu'il s'agissait d'un épithélioma pavimenteux lobulé avec globes épidermiques nombreux et volumineux. (Soc. d'anat. et de physiol. de Bordeaux, séance du 14 décembre 1896. — *Journ. de méd. de Bordeaux,* n° 1, janvier 1897.) Dr F. Ardenne.

De l'examen anatomique du larynx dans les cas de sténose *(Die anatomische Untersuchung des Kehlkopfes bei Larynxstenosen),* par le Dr Benda, de Berlin.

L'auteur se sert de coupes transversales de larynx préparées de la façon suivante : Après avoir fixé l'organe pendant vingt-quatre heures dans une solution d'acide azotique à 10 °/o, il le transporte, sans lavage, dans le liquide de Müller ou dans une solution de bichromate de potasse à 2 °/o. Après quarante-huit heures de séjour de l'organe dans un de ces derniers liquides, on le lave à fond pendant plusieurs jours, et le larynx se trouve alors dans les meilleures conditions pour pratiquer l'examen macroscopique. Pour conserver les coupes macroscopiques obtenues de cette façon, on a recours au mélange d'eau, de glycérine et d'alcool à parties égales recommandé par Flemming.

L'auteur a préparé par ce procédé deux larynx appartenant à des enfants âgés de deux ans, dont un fut atteint du croup, l'autre de la diphtérie du pharynx, avec œdème inflammatoire du larynx. Chez les deux, on constate un rétrécissement consi-

dérable de la lumière du larynx. Dans les deux cas, le rétrécissement était dû en grande partie à la tuméfaction énorme de la muqueuse du larynx, surtout au niveau du cartilage cricoïde. Tandis que la tuméfaction existe seule chez le second malade, elle est associée, chez le premier, à des nécroses diphtéritiques et à des dépôts pseudo-membraneux. Contrairement à ce qui a été observé jusqu'ici, l'auteur a trouvé que les membranes affectent, malgré leur épaisseur, une disposition assez régulière, concentrique, de façon à ne laisser qu'un tout petit canal, ayant le diamètre d'une épingle. La disposition des membranes devient moins régulière au niveau des bandes ventriculaires. (*Archiv f. Laryngol. und Rhinol.*, 5, 1896.)

Dr JANKELEVITCH.

OREILLES

Sur un nouveau procédé de traitement de la surdité dans le catarrhe chronique et après suppurations de la caisse *(Ueber ein neues Verfahren zur Behandlung der Schwerhörigkeit beim chronischen Katarrh und nach Eiterungen der Horenhöhle)*, par le Dr COHEN-KYSPER, de Hambourg.

L'auteur préconise un nouveau mode de traitement du catarrhe sec hyperplasique et des processus adhésifs consécutifs aux otites humides, simples ou purulentes. Ce traitement consiste en injections de solutions de ferments digérant les substances albuminoïdes. Le ferment employé de préférence par l'auteur est la pepsine du chien, dont la concentration la plus efficace est de 1 : 10,000 ; son contenu en HCL est approximativement de 0,15 %. 150 cas de catarrhe chronique (dont 40 de catarrhe bilatéral) et 45 cas de catarrhe consécutif à l'otite suppurée ont été traités par ce moyen. Il ne s'est montré efficace que dans le cas où la surdité était relativement légère, où la voix chuchotée pouvait encore être entendue au contact. L'injection se fait derrière la partie supérieure du manche du marteau, au moyen de la seringue de Koch modifiée, où un petit tube de caoutchouc est intercalé entre le ballon et la seringue; le malade reste couché sur le côté et garde cette position pendant une heure. La quantité injectée ne doit pas dépasser 20 à 30 centigrammes. Dans une moitié des

cas, l'injection ne provoqua aucune réaction; dans d'autres, elle fut suivie d'une réaction inflammatoire ayant duré de deux à trois semaines. Dans beaucoup de cas, l'amélioration de l'ouïe était évidente dès le lendemain de l'injection; dans d'autres, elle s'est fait attendre quelques jours ou quelques semaines; dans d'autres encore elle fut suivie d'une aggravation passagère. Le succès a été très satisfaisant dans les deux tiers des cas, et, dans tous ces cas, il s'agissait de malades chez lesquels tous les autres moyens de traitement avaient échoué. Là où les malades pouvaient encore être soulagés par le cathétérisme (ces cas étaient au nombre de 20), le traitement de l'auteur a donné des résultats immédiats et plus satisfaisants. L'amélioration de l'ouïe variait, dans la plupart des cas, du double au triple. Avec la diminution de la surdité, disparaissaient également les symptômes subjectifs (bruits, vertiges, céphalées). Quelquefois ces derniers seuls disparaissaient, alors que la surdité persistait. Quant à la durée des résultats obtenus, on les a vus persister chez des malades qui sont restés en observation pendant deux et trois ans.

En général, le degré de l'amélioration était d'autant plus élevé que la surdité était moins profonde. (*Deutsche med. Wochens.*, n° 45, 1896.)

Dr JANKELEVITCH.

VARIA

Contribution à l'étude des inflammations phlegmoneuses aiguës du pharynx et du larynx *(Beitrag zur Lehre über die acuten infectiösen phlegmonösen Entzündungen des Rachens und Kehlkopfes)*, par le Dr L. PRZEDBORSKI.

Il existe trois affections du larynx et du pharynx que les données bactériologiques ne permettent pas encore de séparer l'une de l'autre, mais qui n'en constituent pas moins, par leurs caractères cliniques, des entités morbides indépendantes. Ces affections ont fait le sujet des rapports présentés au dixième Congrès international de Berlin par les prof. Massei et Schmidt, dont l'auteur ne fait d'ailleurs que développer les conclusions. Il s'agit :

1° De l'œdème inflammatoire aigu du larynx;

2° De l'érysipèle primitif du larynx et du pharynx;

3° Du phlegmon infectieux aigu du larynx et du pharynx, ou maladie de Senator.

I. En ce qui concerne la première de ces affections, il paraîtrait que, sans être aussi rare qu'on le croyait avant les travaux de Charazac, Massei et autres, elle passe très souvent inaperçue, grâce à ses symptômes peu prononcés qui n'attirent pas toujours l'attention du malade. L'auteur n'oublie jamais la règle formulée par Sokolowski et examine toujours le larynx des malades se plaignant de maux de gorge, lors même que ces malades présentent un pharynx absolument normal. Dans un espace de cinq mois, il a eu l'occasion d'observer trois malades atteints de cette affection. Dans les trois cas, il y avait, comme facteur étiologique, ou l'usage immodéré de la voix, ou un refroidissement. Il paraîtrait, d'après les observations de Sokolowski, Moure, Semon, etc., que ce soit là l'étiologie la plus commune. A côté de ces causes, quel serait le rôle des micro-organismes? C'est ce que nos connaissances actuelles ne nous permettent pas encore de décider. Le traumatisme, certaines intoxications médicamenteuses (l'iode, par exemple) peuvent provoquer les mêmes phénomènes.

Ce qu'il y a d'intéressant, c'est que les œdèmes inflammatoires du larynx peuvent survenir chez des malades (observation n° 3 de l'auteur) atteints de tuberculose pulmonaire, tout en restant absolument indépendants de cette dernière.

Dans les trois cas de l'auteur, le repos, les inhalations calmantes, les cautérisations au nitrate d'argent liquide ont suffi pour guérir les malades.

II. L'érysipèle primitif du larynx et du pharynx, quoique soupçonné depuis bien longtemps, n'a été nettement décrit et séparé de toutes les autres affections semblables que par Massei, qui publia, en 1885, 14 cas d'érysipèle du larynx se rapportant à des individus aisés, non hospitalisés, n'ayant présenté aucune trace d'érysipèle de la face. Dans un seul de ces cas, l'érysipèle, après avoir quitté le larynx, a envahi la face. Onze de ces malades guérirent, trois sont morts.

Depuis lors, d'autres observations sont venues s'ajouter à celles

qui existaient déjà, et, à l'heure actuelle, l'existence de l'érysipèle primitif du larynx et du pharynx paraît démontrée cliniquement. Mais si, dans l'érysipèle du pharynx, le larynx est toujours atteint simultanément, le contraire ne s'observe pas dans tous les cas. Une tuméfaction très prononcée, commençant toujours et d'une façon brusque à l'épiglotte (d'où la dysphagie), les changements de place que subit cette tuméfaction, une température élevée, tels sont les caractères qui distinguent l'érysipèle primitif du pharynx et du larynx de tant d'autres affections analogues. A cela s'ajoute encore le caractère souvent épidémique de l'affection, quoiqu'elle puisse également survenir d'une façon sporadique. Au point de vue du pronostic, il faut distinguer deux formes de cette affection, dont une, très grave, est accompagnée de symptômes généraux et l'autre bénigne, affection purement locale.

Quant à l'étiologie de l'affection, il est certain que les micro-organismes y jouent un rôle des plus importants. Mais quels sont ces micro-organismes? Les recherches de Biondi, Hajek et Tasano ont donné des résultats très incertains. Schech cependant, qui a vu survenir l'érysipèle du pharyngo-larynx chez des individus atteints d'une angine lacunaire et même dans le cours d'une angine scarlatineuse, en a conclu que l'érysipèle peut être déterminé par plus d'une variété de streptocoques. Kirchner a également communiqué le cas d'un soldat qui, après une angine folliculaire pendant laquelle on découvrit des streptocoques à la surface des amygdales, fut atteint d'un érysipèle de la face et du nez. Dans toutes les observations de Sokolowski, une amygdalite aiguë avait précédé l'érysipèle du larynx. Quant au caractère plus ou moins grave de la maladie, il serait déterminé par le degré de virulence du streptocoque.

L'auteur a observé un cas d'érysipèle du pharynx qui, après avoir pénétré dans la cavité nasale, fit son apparition sur les paupières après avoir probablement traversé le canal et le sac lacrymaux. D'autres fois, l'érysipèle pénètre dans la trompe d'Eustache et apparaît à la face à travers le conduit auditif. D'autres fois encore (d'après Grünwald), l'apparition à l'extérieur d'un érysipèle du pharynx peut être déterminée par un

empyème du sinus sphénoïdal ou des cellules ethmoïdales postérieures. Ceci serait encore une preuve en faveur de l'identité du streptocoque de Fehleisen et du streptocoque pyogène qui ne différeraient l'un de l'autre que par le degré de leur virulence. Dans un cas personnel de l'érysipèle du larynx, l'auteur a posé le diagnostic, se basant sur les symptômes décrits plus haut, à savoir : ascension brusque de la température, coloration caractéristique de la muqueuse, tuméfaction de cette dernière changeant successivement de place, et chaque changement de place, toute extension de la tuméfaction provoquant une exacerbation de la fièvre. Il n'y avait pas de symptômes généraux, et le malade guérit.

III. Phlegmon infectieux aigu du pharynx et du larynx. Signalée depuis longtemps, l'affection a été bien décrite pour la première fois par Senator. Dans tous les cas observés par cet auteur, la maladie avait débuté par une fièvre modérée qui, d'ailleurs, n'a jamais atteint une hauteur considérable, par de la dysphagie, avec rougeur prononcée du pharynx, tuméfaction des amygdales. Plus tard le larynx était pris à son tour, et la respiration devenait difficile. L'adynamie survenait de bonne heure, et les malades mouraient subitement par paralysie cardiaque. Quelquefois, une rougeur apparaissait sur la peau, mais qui n'avait rien de commun avec l'érysipèle.

Dans tous les cas observés, sauf dans celui de Hager, guéri grâce à l'usage de l'antipyrine, tous les moyens de traitement se sont montrés inefficaces et la maladie s'est terminée par la mort. A l'autopsie, les amygdales étaient presque dans tous les cas remplies de masses purulentes, la muqueuse du pharynx et l'épiglotte étaient également le siège d'une infiltration purulente, les cordes vocales tuméfiées. L'affection n'est pas limitée au pharynx, mais envahit toujours le larynx, en déterminant une laryngite phlegmoneuse. M. Schmidt s'est élevé contre l'opinion de Senator qui prétendait que, dans le phlegmon infectieux primitif du larynx et du pharynx, il ne doit pas y avoir de porte d'entrée déterminée. Que cette porte d'entrée soit constituée par une lésion traumatique ou par les ouvertures existant normalement dans les amygdales, la maladie reste toujours la même.

Dubler, qui, dans deux cas de phlegmon infectieux du larynx et du pharynx, a trouvé la rate remplie de cocci semblables au streptocoque de Khleisen, en conclut que le phlegmon et l'érysipèle sont déterminés par le même microbe. C'est l'opinion adoptée plus tard par Moritz Schmidt qui croit que, dans certaines circonstances, la virulence du streptocoque s'accentue, et il peut en résulter, au lieu d'un érysipèle, un phlegmon du pharyngo-larynx.

Quant au diagnostic de l'affection, il ne présente pas de difficultés. La marche grave, l'adynamie précoce, la température relativement peu élevée et l'absence de toute autre affection, pouvant secondairement donner lieu à ces symptômes, suffisent pour diagnostiquer l'affection en question. Un autre symptôme caractéristique de l'affection serait constitué, d'après Semon, par une inflammation métastatique des séreuses et la présence de sucre dans les urines.

D'après les symptômes énumérés, l'auteur a pu diagnostiquer un phlegmon du larynx chez une femme enceinte qui est morte, après avoir cependant fait des couches normales, et cela malgré les soins et un traitement des plus énergiques. (*Monats. f. Ohrenheilk.*, nos 8 et 9, 1896.)

Dr Jankelevitch.

NOUVELLES

— Le professeur O. Körner, de Rostock, est nommé professeur ordinaire honoraire.

— La Clinique otologique récemment installée à l'hôpital Saint-Jacob, de Leipzig, peut être considérée comme la mieux dotée parmi les cliniques consacrées à cette spécialité. La Clinique dispose de 30 lits, dont le nombre peut être accru en cas de besoin. Le directeur, M. le professeur Barth, touche 5,000 marks d'appointements, et il a sous ses ordres deux assistants, avec 1,200 marks d'appointements chacun. Il est aidé, en outre, par deux aspirants et un infirmier payé par l'État. Le professeur dispose de 2,000 mark par an pour les besoins de la policlinique.

Bordeaux. — Imp. G. GOUNOUILHOU, rue Guiraude, 11.

18e ANNÉE. N° 25. 19 JUIN 1897.

REVUE HEBDOMADAIRE
DE
LARYNGOLOGIE, D'OTOLOGIE
ET DE RHINOLOGIE

PATHOGÉNIE DES AFFECTIONS NASALES ET D'ORIGINE NASALE

Par le Dr BAYER,
Chef du service de Laryngologie et d'Otologie à l'Institut chirurgical de Bruxelles.

En abordant ce sujet, je m'adresse surtout à ceux qui pratiquent la médecine générale, moins familiarisés que les spécialistes avec les relations que présentent les affections des premières voies respiratoires avec un certain nombre d'états morbides de différents appareils.

Quoiqu'on ait étudié et même approfondi ces rapports depuis une vingtaine d'années déjà, et que leur importance ait même, à un moment donné, été poussée jusqu'à l'exagération par certains spécialistes, il reste néanmoins étonnant que le rôle pathogénique des affections nasales et rétro-nasales dans les affections internes ne tienne pas encore, dans les ouvrages de médecine ni dans l'enseignement officiel, la place qui lui est due.

Je citerai comme exemples l'asthme et l'emphysème, dont on ne peut comprendre la causalité ni entreprendre le traitement rationnel sans connaître l'intimité et la corrélation qui existent entre eux et les affections nasales et naso-pharyngiennes. L'accès d'asthme, d'après Schech, se compose, comme on sait, de spasmes bronchiques auxquels succèdent les râles

sibilants et l'ectasie pulmonaire (ectasie aiguë pulmonaire Liebermuster). Celle-ci disparaît généralement plus ou moins vite avec l'accès d'asthme, de sorte qu'il ne peut point être question d'emphysème pulmonaire au sens anatomique. Mais il arrive que cet accès se prolonge pendant des semaines, pendant des mois et même qu'il ne quitte plus du tout le malade. On est tenté de prendre celui-ci pour un emphysémateux, surtout s'il a atteint la cinquantaine; par conséquent on ne s'inquiète guère de l'asthme et encore moins de sa cause; mais, si l'on examinait le malade, on serait souvent fortement surpris de trouver un état pathologique bien déterminé des cavités nasales et rétro-nasales : polypes, hypertrophies polypeuses, catarrhes chroniques simples ou hypertrophiques, ozène, sinusites, synéchies membraneuses et osseuses, crêtes et déviations de la cloison, etc. Souvent les malades mêmes en ignorent l'existence. Le traitement local est d'un effet sûr : il amènera pour le moins une amélioration notable comme des milliers de faits l'ont clairement démontré.

En examinant le malade dans un moment d'accalmie on pourra constater que les symptômes bronchiques persistent et que la délimitation des poumons n'a pas varié ou très peu. Schech en conclut, à juste titre, que la fréquente répétition d'accès d'asthme ou leur persistance pendant des années, peut amener l'emphysème au sens anatomique (par l'ectasie continuelle alvéolaire), surtout chez des personnes âgées, tandis que chez des jeunes individus une restitution complète, même après nombre d'années, serait encore possible.

Dans l'emphysème provenant d'autres causes que d'accès d'asthme d'origine nasale, l'asthme n'est point un symptôme constant. On peut rencontrer des individus, astreints à de lourds travaux, qui présentent quelquefois un déplacement notable des limites pulmonaires, au point que le cœur est recouvert totalement par le poumon, et cependant ces personnes n'accusent pas des symptômes bronchiques, ni d'autres signes d'un état pathologique.

L'asthme provenant des spasmes bronchiques est même rare chez des emphysémateux qui ont le thorax en forme de tonneau. On a tort de taxer facilement d'asthme leur dyspnée.

L'asthme d'origine nasale se présente tout autrement. Tandis que la dyspnée survient généralement à la suite de mouvements, de la marche ou d'ascension, ou bien est provoquée par des quintes de toux, surtout à l'occasion de bronchites aiguës ou de bronchites chroniques avec exacerbation au printemps et en automne, l'asthme d'origine nasale atteint le malade à l'état de repos avec une grande prédilection pour la nuit et très souvent à la même heure.

Il ne faut pas oublier non plus que la dyspnée des vrais emphysémateux doit être attribuée en grande partie à la faiblesse du cœur, suite des dilatations successives du cœur droit, et prend ainsi un caractère type cardiaque.

Sans vouloir entrer davantage dans les détails du diagnostic différentiel entre l'asthme bronchique d'origine nasale et l'emphysème, je crois que cela suffit pour démontrer que, d'une part, les réclamations concernant l'inscription des affections d'origine nasale et rétro-nasale dans le cadre nasologique de certaines maladies et dans le programme d'enseignement officiel, ne sont que trop justifiées, et que, d'autre part, il ne suffit pas de poser simplement le diagnostic « bronchite chronique », ou « emphysème », ou asthme », mais qu'il faut faire un examen en règle des fosses nasales et du naso-pharynx au moyen de la rhinoscopie antérieure et postérieure, auxquelles tout praticien devrait s'initier. Certainement, dans la plupart des cas, on découvrira un état pathologique plus ou moins net, quelquefois des lésions graves, qui indiqueront la source du mal et en même temps le remède; si celui-ci ne procurait qu'un soulagement plus ou moins considérable, le peu de peine qu'on se serait donné serait largement compensé.

Pour bien comprendre le rôle que l'organe nasal est appelé

à jouer dans l'économie générale et en pathologie interne, il faut se rappeler ses conditions anatomiques et physiologiques. Non seulement il constitue une véritable œuvre architecturale destinée à donner à la figure humaine la forme qui la distingue dans le règne animal, mais il fournit aussi par ses cavités pneumatiques et ses cornets une surface très vaste, tapissée d'une muqueuse dont le rôle est d'être un appareil chauffeur, humecteur et purificateur de l'air respiratoire.

On se fait plus facilement une idée de l'extension de la muqueuse, qui recouvre les parois latérales des fosses nasales, des cornets, des sinus maxillaires, frontaux et sphénoïdaux, tout le système de cellules ethmoïdales, et enfin la cloison, quand on se représente toutes ces surfaces juxtaposées.

Toute cette muqueuse — nous faisons abstraction ici de sa fonction spéciale comme organe du sens olfactif — est pourvue d'un vaste réseau vasculaire artériel et veineux, qui offre des particularités dignes d'attention.

En général, les artères sont, en comparaison du grand développement des veines, moins nombreuses que celles-ci et plus étroites. L'artère principale est la sphéno-palatine ; elle a pour collatérales principales *a)* les artères ethmoïdales, *b)* l'artère nasale externe, *c)* l'artère de la cloison et *d)* une rangée d'artères, qui se répandent le long du canal naso-lacrymal et relient les artères de la muqueuse nasale à celles de la face et de l'orbite; les artères forment dans la couche basale de la muqueuse un réseau à mailles larges, d'où sortent des vaisseaux parenchymateux offrant un parcours tortueux en tire-bouchon, analogue à ceux d'autres organes exposés à une grande variabilité de volume.

Le système veineux de la muqueuse nasale présente des caractères particuliers. Le tissu veineux, qui sillonne uniformément la muqueuse entière aussi bien des cavités pneumatiques, où cette muqueuse est mince, faute de développement du tissu glandulaire, que des cornets, forme ici un véritable tissu érectile. Ce tissu peut être comparé sous certains rap-

ports aux corps caverneux du pénis, mais il s'en distingue essentiellement en ce sens que les veines ne fusionnent pas dans un système lacunaire et conservent leurs couches musculaires ; la muqueuse nasale possède ainsi une canalisation vasculaire composée d'un réseau érectile riche en muscles et conservant toutes les couches des vaisseaux. Du tissu élastique en masse entre dans la formation de ces larges faisceaux situés entre les veines, et des glandes y pénètrent plus ou moins profondément. Le tissu érectile occupe le cornet inférieur, le bord du cornet moyen et les extrémités postérieures des trois cornets. Il occupe la muqueuse même, forme une couche superficielle à mailles étroites : « couche corticale, » et une couche profonde contenant des lacunes profondes et larges ayant une direction frontale, tandis que le réseau cortical a une direction sagittale (Zückerkandl). Les veines qui sortent de ce réseau veineux et du tissu érectile se divisent en cinq groupes. L'un d'eux, qui constitue le plexus nasal externe, se rend vers l'orifice nasal externe ; le second et le troisième (veines ethmoïdales) se dirigent en haut, vers la cavité cranienne et orbitaire ; le quatrième va en arrière, vers le voile du palais, et enfin le cinquième en arrière et en haut, vers la fosse ptérygo-palatine.

Disons aussi que les veines de la muqueuses nasale, qui se dirigent vers la cavité cranienne, présentent des anastomoses avec le réseau veineux de la dure-mère et forment l'origine du sinus longitudinal supérieur ; il y a en outre une veine, qui pénètre en compagnie d'un rameau de l'artère ethmoïdale antérieure, par la lame criblée dans la fosse cranienne antérieure où elle se déverse dans le réseau veineux du tronc du nerf olfactif ou directement dans une plus grande veine du lobe occipital. Le courant de cette veine se dirige vers le cerveau (Zückerkandl).

Ces nombreux vaisseaux artériels et veineux n'expliquent pas seulement la fréquence et l'abondance des hémorragies nasales et leur influence sur la circulation intra-cranienne,

mais aussi la transmissibilité de processus inflammatoires et infectieux vers l'intérieur du crâne.

Le système lymphathique de la muqueuse nasale est représenté par un réseau très superficiel, qui donne naissance à deux troncs lymphatiques, lesquels se dirigent d'avant en arrière, venant passer au-devant de l'orifice des trompes d'Eustache pour se rendre aux ganglions lymphatiques situés sur les parties latérales du pharynx, sous l'apophyse basilaire et sous le sterno-cleïdo-mastoïdien; ils sont régulièrement engorgés et faciles à constater dans les affections inflammatoires de la muqueuse nasale, spécialement les ganglions latéraux.

Rey et Retzuis ont démontré, du moins chez des animaux, que des communications existent entre les espaces sous-duraux et sous-arachnoïdiens de la moelle épinière et de l'encéphale et les vaisseaux lymphathiques de la muqueuse nasale et du sinus. Lange et d'autres ont recours à cette communication pour expliquer les symptômes provenant des végétations adénoïdes et de l'hypertrophie de la tonsille pharyngée tels que : faiblesse de mémoire, aprosexie, somnolence, troubles de la respiration, sommeil inquiet et agité par des cauchemars, énurésie, etc. Il y aurait, à la suite de l'interruption de la circulation lymphathique, accumulation de lymphe dans les espaces sous-duraux et sous-arachnoïdiens; de là une pression sous certaines parties cérébrales, qui, secondée par l'insuffisance de l'hématose (faute d'air et d'oxygène) à la suite de l'obstruction nasale, produirait les symptômes en question. Pour ma part, je trouve que ces symptômes s'expliquent suffisamment par la congestion cérébrale passive, qui existe à l'état permanent et résulte d'une part de la circulation veineuse entravée directement par des tumeurs, d'autre part de la diminution de la pression négative intrathoracique due à l'insuffisance de la dilatation thoracique inspiratoire (à cause du manque d'air respiratoire). L'aspiration, pour ainsi dire, du sang veineux dans le cœur droit est

diminuée, et une stagnation a lieu dans la circulation veineuse de la tête; preuve: l'effet presque immédiat de l'opération de ces tumeurs, qui rétablit la libre circulation et ramène l'hématose normale.

Tout le système vasculaire se trouve sous la dépendance du service nerveux, auquel revient la grande part dans la pathogénie des affections d'origine nasale.

En dehors du nerf spécial de l'organe olfactif, qui a son siège dans la muqueuse nasale et dont nous ne nous occupons pas dans ce travail, deux grands nerfs desservent largement la muqueuse nasale: le trijumeau et le grand sympathique, auxquels s'adjoignent pour le naso-pharynx les rameaux pharyngiens du glosso-pharyngien et du pneumogastrique. Le trijumeau lui envoie ses filets nerveux par le filet ethmoïdal du rameau nasal et par le rameau frontal provenant de la branche ophtalmique de Willis; puis par le sphéno-palatin, le grand nerf palatin, le nerf vidien et les dentaires antérieurs provenant du maxillaire supérieur.

Le grand sympathique communique avec le nerf précédent partant du ganglion cervical supérieur, soit directement, soit indirectement par le ganglion de Gasser, par la branche ophtalmique et par le maxillaire supérieur, au moyen du renflement sphéno-palatin.

Ces deux principaux nerfs donnent à la muqueuse nasale une sensibilité d'une grande finesse, qui se traduit par une prompte réaction à la moindre excitation et qui se manifeste par des symptômes du côté de la muqueuse nasale ou par des actions réflexes dans le domaine d'autres nerfs, selon la distribution anatomique. Les symptômes des nerfs craniens et des organes de la tête reviendraient en plus grande partie au trijumeau, tandis que le grand sympathique serait chargé de la transmission d'effets réflexes sur l'appareil circulatoire et sur les organes viscéraux (le cœur, les appareils respiratoire, digestif, urogénital et hématopoiétique); ses ganglions,

qu'on a regardés comme de « véritables centres sympathiques », s'y prêtant admirablement.

Maintenant que nous savons de quelle façon la muqueuse nasale peut devenir la cause d'affections et de troubles dans d'autres organes, examinons brièvement les principales lésions provocatrices de ces affections ainsi que ces affections elles-mêmes.

Comme type des symptômes provoqués par l'altération et l'interruption de la circulation vasculaire nous pouvons citer le coryza aigu appelé vulgairement rhume de cerveau. La lourdeur de la tête, la sensation de plénitude allant jusqu'à la céphalalgie frontale, la gêne respiratoire, la difficulté de conception intellectuelle, la faiblesse de la mémoire, quelquefois les troubles de l'audition et les bourdonnements, la congestion des voies lacrymales et de la conjonctive, etc., sont le résultat de la circulation vasculaire troublée favorisant l'état congestif inflammatoire, auquel il faut attribuer en même temps comme effets réflexes la sécrétion séreuse, les éternûments, etc.

Autre chose est le coryza aigu périodique, appelé généralement fièvre de foin ; celui-ci peut revêtir le type catarrhal, ne se distinguant du précédent que par ses intermittences ; disparaissant tout à coup, comme il est venu, et se renouvelant à des intervalles variables ; en ce cas ses symptômes correspondent aux précédents ; mais il peut aussi prendre une autre forme, le « type asthmatique » ; c'est alors que les symptômes réflexes prévalent : gêne respiratoire, sifflements dans les bronches, toux sèche, dyspnée jusqu'à simuler un véritable accès d'asthme. Les lésions de la muqueuse nasale sont les mêmes, rougeur et gonflement de la muqueuse, mais l'effet est autre et dépend des dispositions de l'individu.

Un état d'excitabilité exagérée du centre réflexe provoque des manifestations, qu'on n'obtiendrait à l'état normal, si ce centre était bien équilibré, que par des irritations intenses et prolongées. Ceci nous amène à parler du rôle que le nervo-

sisme (neurasthénie, hystérie) en général joue dans la pathogénie des affections nasales. Cet état pathologique du système nerveux non seulement favorise l'éclosion de symptômes réflexes consécutifs à des affections nasales et naso-pharyngiennes réelles, mais peut lui-même devenir la cause d'un état pathologique de la muqueuse nasale par trouble des centres vaso-moteur et trophique ; cet état catarrhal, essentiellement hypnesthésique, s'observe d'ailleurs sur d'autres muqueuses, par exemple celles du tube digestif, des premières voies respiratoires, du système génital, etc.

C'est à cause de ces catarrhes des organes sexuels, d'origine neuropathique, qu'on a si longtemps attribué l'hystérie de la femme à des états inflammatoires chroniques des organes génitaux, et qu'on croyait la guérir par un traitement local seul. Le même fait s'est produit pour la muqueuse nasale. Lichtwitz a attiré l'attention de ce côté. Il a constaté des zones hystérogènes sur la muqueuse nasale, comme on en trouve au niveau de l'ovaire, sur le tronc et sur les extrémités. Il a trouvé, en outre, que la plupart des hystériques qu'il avait l'occasion d'examiner, étaient atteintes d'hyperémie de la muqueuse nasale avec turgescence du tissu caverneux, liée à une hyperesthésie considérable. Toutes ces manifestations ne sont pas la cause, mais sont uniquement des symptômes de l'hystérie, absolument comme l'hyperesthésie des muqueuses congestionnées dans les affections névropathiques d'autres organes n'est qu'une manifestation locale de la névrose générale.

Le coryza nerveux de Herzog et la « névrose réflexe nasale » de Fliers ne sont que des symptômes de la neurasthénie : la première consiste dans une turgescence de la muqueuse; la dernière est caractérisée par la céphalalgie et la migraine, auxquelles, d'une façon plus ou moins constante, s'associent d'autres symptômes du *côté de la tête :* vertiges, congestions, difficulté de conception intellectuelle, faiblesse de mémoire, sommeil agité et troublé par des cauchemars, intolérance

pour les boissons alcooliques; ici trouvent place également les crises épileptiformes produites par des affections nasales (polypes, crêtes de la cloison, etc.), ainsi que d'autres symptômes à distance. On peut diviser ceux-ci en deux groupes : *points névralgiques* et *troubles organiques*.

Les points névralgiques consistent en douleurs névralgiques à siège fixe : dans les bras, à la pointe de l'omoplate ou entre les omoplates, dans les espaces intercostaux, à la région cardiaque, à l'appendice xyphoïde du sternum, dans l'estomac et aux hypochondres, à la région rénale et au sacrum; dans le domaine des sciatiques.

L'association constante de points névralgiques à l'omoplate ou au sternum et à la région rénale, seuls ou combinés avec d'autres symptômes réflexes, est pathognomonique de cette névrose (Fliers); mais d'autres douleurs, comme les névralgies stomacales, seraient souvent aussi d'origine nasale.

Les troubles organiques qui constituent le second groupe, se manifestent *à l'estomac :* troubles passagers (migraine) ou persistants, depuis de légers symptômes de dyspepsie : pesanteur et plénitude à l'estomac, inappétence, jusqu'aux nausées, vomissements, dyspepsie acide, etc.; *au cœur :* palpitations; *à l'appareil respiratoire :* toux, sifflements, dyspnée jusqu'au véritable accès d'asthme; *à la peau :* pâleur, froid, frissons anémie spastique); *à l'utérus :* aménorrhée (j'en ai observé plusieurs cas) et disposition à l'avortement (Fliers); *aux organes sexuels* chez l'homme : faiblesse génésique; *au foie,* organe producteur du glycogène, par la glycosurie, comme j'en ai observé et publié (Cf. *Rev. de Laryngol., d'Otol., etc.,* p. 841, 1894) un cas manifeste, et dont la guérison se maintient définitivement.

D'ailleurs, toutes ces névroses, qui s'accompagnent d'un état hyperesthésique des muqueuses nasale et pharyngée, sont susceptibles d'être améliorées ou guéries par un traitement révulsif appliqué sur les muqueuses, comme Pitres et d'autres ont observé, dans l'épilepsie jacksonnienne,

que des vésicatoires appliqués au-dessus du siège de l'aura amènent une guérison complète ou des modifications notables dans les caractères symptomatiques de l'attaque.

Après avoir décrit ainsi, à l'occasion du coryza aigu périodique, à peu près tous les troubles provenant d'affections nasales et rétro-nasales, nous pourrions pour les autres affections provocatrices nous borner à les énumérer sommairement; c'est ainsi que nous rencontrons parmi les causes dominantes : le coryza chronique simple jusqu'au plus intense avec obstruction complète des fosses nasales, depuis le catarrhe sec jusqu'à celui avec sécrétion abondante allant à une véritable rhinorrhée; le *coryza hypertrophique;* avec hypertrophie simple des cornets et de la cloison, partielle et diffuse avec hypertrophie; puis le *coryza atrophique* simple sans odeur ou avec odeur et formation de croûtes fétides (véritable ozène).

Comme cause fréquente de ces troubles il y a aussi les néoplasmes des fosses nasales, surtout les polypes muqueux, les corps étrangers, rhinolithes, parasites, etc.

Les *déformations* du squelette, telles que l'étroitesse des fosses nasales, congénitale ou acquise, les synéchies membraneuses et osseuses, les déviations de la cloison, spontanées et acquises (traumatiques), les crêtes de la cloison, cartilagineuses et osseuses, y donnent lieu très fréquemment.

Du côté de la *cavité rétro-nasale*, signalons en premier lieu le catarrhe chronique rétro-nasal si commun et si peu apprécié encore comme agent provocateur de toute la série des symptômes cités; ensuite les végétations adénoïdes et l'hypertrophie de la tonsille pharyngée dont nous avons déjà étudié les symptômes variés. Les auteurs tombent de plus en plus d'accord sur ce point, qu'il faut en outre débarrasser le plus tôt possible les porteurs de ces tumeurs, parce qu'elles hébergent assez souvent le bacille de la tuberculose et forment ainsi la porte d'entrée de cette infection.

Mentionnons enfin les polypes fibreux du naso-pharynx

comme pouvant produire des manifestations morbides variées, pour lesquelles on s'adresse au praticien ordinaire, d'abord et avec raison, tant que leur véritable origine n'est pas reconnue.

Toutes ces considérations sur la pathogénie des affections nasales et d'origine nasale doivent suffire, il me semble, à convaincre le plus sceptique des praticiens qu'il ne faut pas les traiter en quantité négligeable. Par contre, il trouvera dans leur étude une grande ressource pour son pouvoir thérapeutique.

SOCIÉTÉ AUTRICHIENNE D'OTOLOGIE[1]

Séance du 9 mars 1897.

M. Alt. — **Mastoïdite aiguë avec vaste abcès cervical.**

M. F. Alt présente un ouvrier, âgé de cinquante-sept ans, qui fut atteint, il y a deux mois, d'une otorrhée aiguë double à laquelle vinrent se joindre au bout d'un mois une ostéite de l'apophyse mastoïde gauche et un abcès de la moitié correspondante du cou. Il avait pendant longtemps supporté son état, et il y a quatre jours seulement qu'il se présenta à la clinique de M. Gruber. Le malade offre un teint subictérique, avec une température de 39°3; pouls, 120; pas de troubles du côté des nerfs cérébraux; organes internes normaux. A droite, la membrane du tympan est rouge et présente une injection radiaire de ses vaisseaux. A gauche, le conduit auditif est rétréci par abaissement de la paroi postéro-supérieure; pas d'otorrhée; tympan rouge, non perforé; les parties molles de l'apophyse mastoïde sont tuméfiées, rouges, tendues, très sensibles à la pression. La tuméfaction s'étend, en arrière, jusqu'à la ligne médiane de l'occiput, et, en bas, jusque vers le milieu de la région cervicale. Examen fonctionnel impossible à cause de l'état du malade. Dans l'après-midi, le malade est pris d'un frisson qui dure un quart d'heure, la température s'élève à 40°3, et l'auteur entreprend immédia-

1. D'après la *Monats. f. Ohrenheilk.*, n° 4, 1897.

tement l'opération. Dénudation de l'apophyse mastoïde, dont la surface se trouve être le siège d'une petite ouverture fistuleuse; élargissement de cette dernière, trépanation de l'apophyse mastoïde couche par couche, ouverture de l'antre. Nettoyage de la cavité, jusqu'à ce qu'on arrive sur de l'os sain. Incision d'une longueur de 7 centimètres, s'étendant du pôle inférieur de la plaie opératoire en arrière, en bas, à travers les parties molles infiltrées de pus. En comprimant la partie antérieure du cou, on voit sortir immédiatement, au-dessous du sommet de l'apophyse, une grande quantité de pus. Au moyen d'instruments mousses on élargit l'endroit d'où sort le pus. En introduisant le doigt, on sent dans la profondeur les apophyses transverses des vertèbres cervicales. Nettoyage de la cavité opératoire. Pansement. Le malade n'a plus de fièvre et se porte bien.

M. Gruber fait observer que ces abcès plongeants du cou guérissent ordinairement bien, si l'on institue le traitement d'après les règles classiques de la chirurgie. Il cite le cas d'un malade qui présentait également un abcès occupant toute la région latérale du cou, et tellement profond qu'on pouvait sentir les vertèbres; malgré une fièvre assez intense et un grand affaiblissement, le malade guérit assez rapidement. Il s'agit de se rendre compte du processus et d'appliquer les règles de la chirurgie en connaissance de cause.

M. Politzer mentionne un cas où le pus a migré le long de la paroi antérieure de la colonne vertébrale; il se produisit une luxation d'une vertèbre et le malade mourut.

M. Politzer. — **Des exsudats dans la caisse du tympan par compression mécanique de la trompe d'Eustache** *(Ueber Exsudation in der Trommelhöhle bei mechanischer Compression der Tuba Eustachii).*

M. Politzer présente l'oreille d'un individu chez lequel un carcinome du voile du palais, s'étendant à la base et dans l'intérieur du crâne, avait envahi la trompe d'Eustache et comprimé complètement le canal tubaire. A la suite de cette compression, il se forma dans la cavité de la caisse un exsudat épais, visqueux, transparent. L'auteur fait observer que les troubles de l'ouïe sont très fréquents dans les néoplasmes de

la base du crâne, mais passent le plus souvent inaperçus à cause de la gravité de l'affection locale. Dans quatre cas observés par l'auteur et examinés minutieusement post mortem, la compression du canal tubaire par des néoplasmes avait amené tous les phénomènes de l'occlusion de la trompe : rétraction du tympan, exsudat séreux dans la caisse et troubles de l'ouïe très prononcés. Les coupes microscopiques de la trompe d'Eustache montrèrent ce fait intéressant que les divers éléments formant le néoplasme, tout en arrivant au contact immédiat du cartilage de la trompe, ne pénètrent jamais la substance cartilagineuse elle-même.

M. Kaufmann présente : 1° Un jeune homme de dix-sept ans qui, à part une cicatrice de la membrane du tympan droite, consécutive à une otorrhée, montre, *sur les deux pavillons des oreilles,* et en des points symétriques, dans le sillon entre la branche montante de l'hélix et la branche inférieure de l'anthélix, *une perte de substance ovale,* large de 2 millimètres et demi, longue de 2 millimètres et d'une profondeur de 7 millimètres, à bords nets. L'auteur attribue cette anomalie à un arrêt de développement des pavillons des oreilles survenu dans la phase embryonnaire.

2° Un cas de pyhémie par ostéophlébite.

Un homme âgé de quarante-trois ans, en traitement pour une otorrhée moyenne datant de plusieurs mois, est pris subitement de frissons, de fièvre, avec douleurs de l'oreille droite et ictère. Examen otoscopique : conduit auditif droit large, rempli de pus, tympan perforé en avant et en bas, apophyse mastoïde d'aspect normal, un peu sensible à la pression au-dessous du sommet. A l'opération, on trouva l'os ramolli, plusieurs petites veines osseuses remplies de pus, du sang liquide dans le sinus ; ponction de ce dernier ; nombreux streptocoques dans le sang. On renonce à la ligature de la veine jugulaire. Mort trois jours après l'opération. A l'autopsie, on trouve des abcès métastastiques dans les muscles (cuisse droite), pas d'abcès pulmonaires.

3° Pyhémie par thrombophlébite du sinus transverse.

Jeune fille de quatorze ans, atteinte depuis des années d'une

otorrhée chronique, est prise tout d'un coup de frissons et de symptômes généraux graves. Examen de l'oreille droite : conduit auditif rempli d'un pus épais, extrêmement fétide, rétréci dans sa portion osseuse, oreille moyenne invisible. Aspect extérieur des parties molles de la mastoïde normal. A l'opération, on trouve la mastoïde sclérosée, l'antre, l'attique et l'oreille moyenne remplis de masses purulentes fétides et de cholestéatomes, osselets introuvables, paroi du sinus épaissie et décolorée; sinus rempli d'un thrombus adhérent. Les jours suivants, fièvre intense sans frissons ; mort au bout de six jours. *Autopsie :* pyhémie et trombophlébite ichoreuse du sinus sigmoïdien droit par otorrhée chronique droite, avec abcès multiples des deux poumons et pleurésie purulente gauche. Dégénérescence parenchymateuse des viscères. Œdème du cerveau.

M. Gruber. — 1° **Un cas rare d'épithélioma du conduit auditif externe** *(Ein seltener Fall von Epitheliom im äusseren Gehörgange).*

Le malade, âgé de soixante-trois ans, se présente pour une diminution de l'ouïe à gauche. On constate un catarrhe de l'oreille moyenne qui est guéri par des douches d'air. A cette occasion, on découvre dans la portion cartilagineuse du conduit auditif externe droit une petite néoformation qui gênait si peu le malade qu'il ne s'en était jamais aperçu. On propose l'ablation de cette tumeur que le malade refuse.

Trois mois plus tard il se présente de nouveau et cette fois pour des douleurs dans l'oreille droite. La petite tumeur a tellement augmenté de volume qu'elle comble entièrement le conduit auditif. C'est une tumeur globulaire, s'insérant par une large base sur la paroi antérieure du conduit auditif et recouverte par une peau d'un brun foncé, qui présente des dépressions à sa surface. La tumeur n'est pas sensible au toucher, mais le malade affirme qu'il éprouve périodiquement des douleurs dans l'oreille droite.

Dans la fosse temporo-maxillaire se trouve un ganglion très tuméfié. L'exploration du tympan est, bien entendu, impossible; mais ni cette membrane, ni les parties plus profondes de l'oreille ne doivent présenter de modifications pathologiques

importantes, puisque l'ouïe est peu endommagée et qu'il n'y a pas d'autres symptômes subjectifs.

Vu la croissance rapide de la tumeur, les douleurs et l'engorgement ganglionnaire dans le voisinage du conduit auditif, on pose le diagnostic d'épithélioma et on propose l'ablation.

M. Bing rappelle que, dans son article intitulé : *Formations papillomateuses du conduit auditif*, il a décrit un papillome bénin, qui s'était formé sur la paroi inférieure du conduit, d'une longueur de 1 centimètre et demi, d'une largeur de 1 centimètre et d'une hauteur de 3 millimètres. La tumeur présentait une pigmentation brune, était comme fendue, et paraissait molle. Après son ablation, la plaie opératoire se cicatrisa rapidement.

2° **Formation lipomateuse rare du pavillon de l'oreille** *(Seltene Lipombildung an der Ohrmuschel)*.

La tumeur est développée chez une jeune fille dans le tiers moyen de la fosse naviculaire droite, englobant celle-ci et la partie attenante de l'anthelix; elle a perforé le cartilage du pavillon et apparaît maintenant sur les deux surfaces comme une tumeur globulaire, mesurant de chaque côté à sa base 2 centimètres environ et dans sa hauteur $1^{cm}3$. La tumeur est recouverte à ses deux surfaces d'une peau normale, elle est molle et se présente un peu lobulée dans la portion qui avoisine la surface postérieure du pavillon. On pose le diagnostic de lipome de l'oreille. L'ablation n'est pas acceptée par la malade. Un moulage d'après nature, présenté par l'auteur, permet de se rendre compte de l'aspect du pavillon et de la tumeur.

3° **Kyste du volume d'une noix à contenu séreux, dans la région de l'orifice pharyngien de la trompe d'Eustache droite** *(Walnussgrosse Cyste mit serösem Inhalt in der Gegend der Pharyngealmündung der Tuba Eustachii destra)*.

4° **Kyste du conduit auditif externe** *(Cyste im äusseren Gehörgange)*.

Ces deux observations ont été publiées par l'auteur dans la *Wiener Medizinische Allgemeine Zeitung*, et analysées d'après cet article dans notre Revue.

M. F. Alt. — 1° **Névrite alcoolique du nerf acoustique** *(Alcoholische Neuritis der Hörnerven)*.

Le malade, un ouvrier âgé de trente-sept ans, adonné à la

boisson, souffrait depuis plusieurs semaines de tremblements, de paresthésies et de douleurs dans les bras et les jambes. Depuis huit jours troubles de la vue et de l'ouïe. Après examen du malade, on posa le diagnostic de polynévrite alcoolique. L'examen de l'œil révéla l'existence d'une névrite optique. Examen de l'oreille : membranes du tympan normales; montre perçue à 17 centimètres à gauche, à 11 centimètres à droite; voix chuchotée perçue à 75 centimètres à gauche, à 50 centimètres à droite; voix haute perçue à 4 mètres des deux côtés. Rinne positif des deux côtés, avec diminution considérable de la conductibilité osseuse; diapason vertex perçu au point d'application. Le cathétérisme et la douche d'air n'amènent aucune modification. La plupart de ces symptômes parlaient en faveur d'une affection nerveuse; la coexistence de la névrite optique et autres et les antécédents alcooliques du malade firent conclure à une névrite du nerf auditif. Le rapporteur cite un autre cas analogue déjà présenté par lui et recommande l'examen du fond de l'œil dans tous les cas d'affection labyrinthique.

2° **Perforation artificielle du tympan dans l'otite moyenne plastique** *(Künstliche Perforation der Tromelfells bei Otitis media plastica).*

Le malade, âgé de trente-quatre ans, se plaignait de bourdonnements continus et de vertiges. Le traitement consista en cathétérismes et injections de vaseline liquide par la trompe. Pendant une de ces douches d'air se produisit une rupture traumatique du quadrant postéro-inférieur du tympan droit accompagnée bientôt d'une otorrhée sans importance. Depuis lors les bourdonnements cessèrent à droite, la perforation et l'otorrhée persistant. Pour obtenir à gauche le même effet qui se produisit accidentellement à droite, on pratiqua une incision semi-lunaire dans la région du quadrant postéro-inférieur du tympan gauche, avec injection consécutive de vaseline liquide par la trompe. Le lendemain même on constata une otorrhée à gauche, tandis que les bourdonnements diminuèrent considérablement. L'examen microscopique du pus ne révéla la présence d'aucun des microbes pathogènes connus, mais celle de petits bâtonnets qui se sont montrés sans effet sur les cobayes et les

souris. L'otorrhée était des deux côtés de si peu d'importance qu'elle s'arrêtait aussitôt qu'on suspendait pour un jour les injections de vaseline liquide. Après un traitement de quatre semaines, il y avait de chaque côté une perforation persistante du tympan; les bruits ont complètement disparu à gauche, presque complètement à droite; l'acuité auditive a augmenté à droite de 30 centimètres à 1 millimètre et demi, tandis qu'à gauche, où le malade n'entendait jusqu'ici que les paroles prononcées à l'oreille même, l'acuité auditive est de 30 centimètres.

3° **Expériences faites dans 40 cas à la clinique du professeur Gruber avec l'acide trichloracétique, à l'effet d'obtenir l'occlusion des perforations du tympan** *(Ueber die Erfahrungen die an der Klinik Gruber mit Acidum trichloraceticum behufs Verschliessung aller Trommelfellücken in 40 Fallen gemacht worden).*

Peuvent subir le traitement par l'acide trichloracétique tous les cas de perforation sèche du tympan, sauf les perforations de la membrane de Schrapnell, celles du quadrant postéro-supérieur et les destructions complètes du tympan. L'auteur se sert d'une solution concentrée dans laquelle il trempe le bout de la sonde. Dans les grandes perforations, les cautérisations sont faites tous les quatre jours; dans les autres cas, une fois par semaine. Toute insufflation d'air doit être suspendue tant que dure ce traitement. Deux fois seulement l'auteur a vu survenir une otorrhée sans importance; dans la plupart des cas il se forme une sécrétion qui se dessèche rapidement et qu'il faut toujours enlever soigneusement au moyen de la pince. Les résultats sont très satisfaisants.

M. Gomperz est très heureux de voir la méthode proposée par lui après Okuneff trouver de si nombreux partisans.

Depuis sa dernière publication, il a appliqué cette méthode sur une série plus grande de malades et obtenu de très beaux résultats. L'auteur n'admet cependant pas l'opinion optimiste de M. Alt, d'après laquelle l'action de cette méthode serait certaine dans *tous* les cas. Il existe malencontreusement des cas qui ne réagissent absolument pas aux cautérisations. Celles-ci n'en sont pas moins indiquées dans toutes les perforations persistantes, et cela indépendamment de leurs dimensions et de leur position, indépendamment de l'âge des malades. De grosses perforations se cicatrisent

assez rapidement même chez des personnes ayant dépassé la cinquantaine, tandis que d'autres, plus petites, ne peuvent pas arriver à se refermer. Il ne faut donc jamais promettre au malade une cicatrisation *certaine*.

On voit souvent l'état rester stationnaire pendant quelque temps, puis la cicatrisation s'établir rapidement après quelques nouvelles cautérisations. La cicatrisation est d'autant plus rapide que l'inflammation consécutive est plus intense.

Dans la première série publiée par l'auteur figuraient des cas avec régénération de toute une moitié du tympan; il a réussi depuis à obtenir la cicatrisation dans des cas de destruction presque complète de la membrane.

L'auteur a obtenu des résultats brillants au point de vue de l'audition dans des cas où il y avait adhérence entre les bords de la perforation et la partie interne de la caisse; il a détruit ces adhérences au moyen du synéchotome et cautérisé ensuite. Grâce à la réaction consécutive et à la domination rapide de la perforation, la reproduction des synéchies est facile à empêcher. Une malade, âgée de cinquante ans, qui avait une perforation ovoïde de la moitié antérieure du tympan avec adhérence du marteau et qui n'entendait que lorsqu'on lui parlait à l'oreille, entend maintenant, après formation d'une cicatrice rapide, la voix chuchotée à 14 mètres.

L'auteur se sert de l'acide en solution, sur un morceau de coton porté par une sonde.

M. Gruber veut bien admettre que même de grosses pertes de substances du tympan puissent se réparer; mais il ne peut pas admettre la possibilité d'une régénération complète du tympan que tous les otologistes nient.

M. Gomperz cite un travail publié par lui dans *Monatschrift für Ohrenheilkunde* (n° 4, 1894) et qui renferme la description anatomo-pathologique d'une cicatrice tympanale, dans laquelle la substance propre a subi une régénération très marquée. La possibilité de la régénération de la substance propre est d'autant moins contestable que souvent les perforations consécutives à des suppurations guérissent, sans qu'il en reste la moindre trace sur la membrane du tympan.

M. Bing montre un calcul extrait du conduit auditif d'une malade atteinte d'otorrhée chronique. Il était délimité des parois du conduit par un sillon étroit, en partie rempli de pus, avait une surface irrégulière, de coloration gris-jaunâtre, ressemblait à un corps étranger ou à une formation analogue aux rhinolithes et aux calculs salivaires, mais faisait en même temps croire qu'il s'agissait

peut-être d'un séquestre recouvert d'une couche épaisse de pus. L'auteur fit une injection et le corps tomba dans le bassin en produisant un bruit sonore; on trouva ensuite le conduit rempli de polypes. La malade ne s'était jamais fait soigner jusque-là. Le calcul, du volume d'une fève, était probablement constitué de masses de rétention épaissies, ayant subi la dégénérescence calcaire (peut-être autour d'un bouchon de laine comme noyau).

MM. Hammerschlag et Czinner montrent une série de préparations histologiques concernant l'histoire du développement du labyrinthe chez les mammifères.

M. Gruber montre la reproduction photographique d'un temporal obtenue au moyen des rayons Röntgen.

Dans la séance du 24 février 1897, l'auteur présenta à la même Société une fracture du temporal de nature rare. Cette fracture était parallèle à l'axe longitudinal de la pyramide, traversait la voûte de la caisse du tympan et la paroi antéro-supérieure du conduit auditif externe. Le tympan fut déchiré dans son segment postérieur. Comme l'auteur voulait autant que possible conserver la préparation, tout en désirant se rendre compte de l'état des osselets et de la paroi interne de la caisse, il eut l'idée d'éclairer la caisse au moyen des rayons Röntgen à travers le tympan, d'en faire une photographie et d'étudier sur cette dernière les détails qui l'intéressaient. Cette photographie fut obtenue. Elle ne fournit que très peu de renseignements sur l'état de la caisse, mais elle montre dans la région mastoïdienne son contour qui permet de supposer que les cellules mastoïdiennes et autres espaces pneumatiques sont empreints sur la photographie. On voit des taches blanches, nettement délimitées, qui correspondent assez exactement aux cellules de l'apophyse mastoïde qu'on se décida enfin à scier. L'auteur n'affirme pas qu'il en soit réellement ainsi et qu'il soit possible d'obtenir, au moyen des rayons Röntgen, des renseignements sur l'état des cellules mastoïdiennes; mais il trouve que la chose mérite une étude plus approfondie. Dr S. Jankelevitch.

ANALYSES DE THÈSES

Du sarcome du nez *(Ueber Sarcome der Nase)*, par le Dr A. Strauss.

Le nombre des sarcomes du nez observés jusqu'ici est de 85. Ces cas se distribuent de la façon suivante :

Sarcomes à cellules rondes. . . . . 11 cas.

Myxosarcomes.	10 cas.
Sarcomes mélaniques.	9 —
Fibrosarcomes.	8 —
Sarcomes à cellules fusiformes	7 —
Sarcomes médullaires.	3 —
Sarcomes à cellules rondes et fusiformes . .	2 —
Sarcomes à grosses cellules.	2 —
Sarcomes alvéolaires.	2 —
Ostéosarcomes.	2 —
Chondrosarcomes	2 —

A ces 85 cas l'auteur en ajoute deux personnels, qui sont des sarcomes à cellules rondes.

Les sarcomes du nez surviennent à tout âge, mais paraissent surtout fréquents entre quarante et cinquante ans.

La cloison a servi de point de départ à la tumeur dans 28 cas (2 fois elle a pris naissance sur la muqueuse même, et les autres fois sur ses parties cartilagineuse et osseuse). Les cornets sont notés comme point d'insertion de la tumeur 9 fois (7 fois le cornet gauche, 2 fois le cornet droit).

On trouve la désignation *fosse nasale droite* dans 10 cas, *fosse nasale gauche* dans 10 cas, muqueuse nasale (sauf les deux cas de sarcome de la cloison que nous venons de citer) 1 fois, où le sarcome est né d'un fibrome; le plancher de la fosse nasale droite est mentionné 1 fois, la voûte du nez 1 fois, l'ethmoïde 4 fois, la portion nasale de l'os frontal 1 fois.

Dans 21 observations on parle seulement d'un sarcome du nez, sans en indiquer plus exactement le point d'insertion ou d'origine.

Le pronostic du sarcome nasal est d'autant plus défavorable que la tumeur est plus riche en cellules.

La durée moyenne de l'affection comprise entre l'époque de son apparition et la mort du malade est de deux ans. Dans 33 cas, l'extirpation de la tumeur n'a pas été suivie de récidive, 14 fois cette dernière a suivi l'opération de plus ou moins près. Des métastases ont été observées 4 fois (dont 2 fois dans les ganglions lymphatiques du cou, 1 fois dans les ganglions du cou et de la nuque, 1 fois dans le foie).

La mort est survenue dans 14 cas malgré ou sans l'opération, dans les autres cas les données sur la marche de l'affection

manquent. Un seul sarcome mélanique (sur 9) a été suivi de récidive.

Les principaux symptômes sont : obstruction nasale, hémorragies, exophthalmie, douleurs; plus rarement : sécrétion abondante, rhinite purulente, voussure de la voûte palatine, sensations olfactives anormales. On observe souvent une déformation du nez. (Thèse de Würzbourg, 1897.) Dr JANKELEVITCH.

REVUE GÉNÉRALE ET ANALYSES

BOUCHE ET PHARYNX BUCCAL

Œsophagite phlegmoneuse. Septicémie cryptogénétique *(Esofagite flemmonosa. Setticemia criptogenetica)*, par le Dr C. BAÏZINI.

Il s'agit d'un homme de cinquante-six ans, à antécédents malariques, qui fut pris subitement, en pleine santé, de fièvre à température oscillant entre 39° et 40°, avec des symptômes d'une infection très grave. Le diagnostic présentait de très sérieuses difficultés, le malade ne se plaignant que d'une forte douleur rétro-sternale remontant jusqu'au pharynx. Pas de vomissements, ni de dysphagie. Mort survenue au bout de cinq jours.

L'autopsie permit de poser le diagnostic suivant : angine et pharyngite œdémateuses catarrhales; œsophagite phlegmoneuse; foyers disséminés de broncho-pneumonie; néphrite parenchymateuse aiguë; septicémie streptococcique.

Evidemment, les faits dominants sont constitués ici par l'œsophagite phlegmoneuse et la septicémie.

L'état grave du malade, l'angine, les caractères de la fièvre, les troubles pulmonaires font penser à l'auteur qu'il s'agissait d'une infection grippale, d'autant plus qu'il régnait à cette époque une légère épidémie d'influenza.

Quel fut maintenant la porte d'entrée des streptocoques? Cette porte d'entrée existait-elle ou bien s'agissait-il d'une infection générale primitive et spontanée?

Jugeant son cas par analogie avec d'autres semblables, l'auteur croit que c'est l'isthme du pharynx qui avait servi de porte d'entrée au microbe pathogène. Sous l'influence des antécédents du malade, le streptocoque a subi une exagération de

virulence, et, ne pouvant vaincre complètement le pharynx riche en tissu lymphoïde phagocytique, il n'a déterminé là qu'une simple angine, pour envahir avec plus de violence l'œsophage et pénétrer ensuite dans la circulation générale. (*Archiv. ital. di otol.*, V, 1897.) Dr JANKELEVITCH.

Fistule du voile consécutive à une périamygdalite chronique, par le Dr H. RIPAULT.

Un enfant de treize ans a l'haleine fétide et crache du pus à plusieurs reprises dans la journée. A l'examen, on voit, au voisinage de la base de la luette, mais un peu à gauche, un orifice fistuleux de petites dimensions; l'amygdale correspondante est assez volumineuse, à cryptes béantes, mais sans caseum apparent, adhérente au pilier antérieur. En comprimant l'amygdale on fait sourdre du pus par la fosse sus-amygdalienne et par l'orifice fistuleux du voile. Il devait y avoir eu autrefois un abcès de l'amygdale. On enleva l'amygdale par morcellement, mais la fistule persista. On détruisit alors le trajet à l'aide d'un couteau galvanique. Les cas de ce genre sont très rares chez l'enfant, car à cet âge les abcès de l'amygdale sont peu fréquents, surtout laissant après eux une périamygdalite chronique. L'auteur termine en disant qu'en pareille occurrence la meilleure méthode pour détruire le trajet fistuleux persistant est sans nul doute l'incision au couteau galvanique qui met à l'abri des hémorragies. (*Ann. des mal. de l'oreille, du larynx, etc.*, n° 3, mars 1897.) Dr F. ARDENNE.

Quelques remarques sur l'usage du tabac, en rapport avec la muqueuse de la bouche et des voies respiratoires, par le prof. FOUCHER.

Par son action générale le tabac s'attaque au système nerveux. Comme effet local, il irrite les muqueuses, que ce soit sous forme de poudre à priser, de poussière à respirer, de feuilles à mâcher (chiquer), de fumée à respirer, etc. Prisé, il active la sécrétion nasale, altère l'odorat, provoque l'hypertrophie de la muqueuse des cornets, etc. Lorsqu'il est aspiré en fumée, à son action irritante s'ajoute celle de la chaleur : l'irritation des lèvres peut être le point de départ d'un épithelioma : on connaît l'aspect de la gorge des fumeurs : l'irritation peut se propager

au larynx et intéresser la voix. Les fumeurs qui avalent la fumée sont plus que les autres exposés aux inconvénients de la nicotine : il en est de même de ceux qui fument dans de vieilles pipes ou avec des porte-cigares ou porte-cigarettes rarement nettoyés. L'usage du cigare et de la cigarette fumés directement entre les lèvres offre en outre le danger d'inoculation de la syphilis et de la tuberculose, soit que le germe y ait été déposé par les individus employés dans les manufactures, soit qu'il se trouve sur le couteau de la guillotine dont on se sert chez les marchands de tabac pour couper le bout de son cigare « après l'avoir d'abord passé entre ses lèvres ». Comme morale, il est défendu de chiquer, il ne faut pas priser, on doit fumer le moins possible. (*Union méd. du Canada,* vol. II, n° 4, avril 1897.) Dr F. Ardenne.

NEZ ET PHARYNX NASAL

Traumatisme grave de l'orbite ayant intéressé les sinus maxillaire, ethmoïdal et sphénoïdal, par le prof. Foucher.

Il s'agit d'un homme qui, en abattant un arbre, fut atteint dans la région de l'œil par une branche dont un morceau, mesurant huit centimètres de long sur deux centimètres de large, pénétra dans l'orbite. D'autres morceaux plus petits pénétrèrent également dans les sinus maxillaire, ethmoïdal et sphénoïdal où ils déterminèrent de la suppuration ; il n'y eut aucune lésion ni du cerveau, ni des vaisseaux de l'œil, ni des muscles, ni des nerfs, etc. ; le malade guérit après curettage du sinus maxillaire, extirpation des morceaux de bois et lavages antiseptiques. (*L'union méd. du Canada,* vol. II, n° 2, fév. 1887.) Dr F. Ardenne.

Un cas de trépanation du sinus frontal *(Trephining of frontal sinus),* par le Dr Griffith Wilkin.

Une femme s'est présentée, à la fin de 1895, au Throat Hospital de Londres, se plaignant de ne pouvoir respirer par le nez droit et d'un écoulement du même côté, remontant à environ cinq ans. La difficulté de la respiration nasale, d'abord peu prononcée, augmenta graduellement durant les dix-huit derniers mois. A l'examen rhinoscopique, on trouva le nez droit rempli de gros polypes. Ceux-ci ayant été enlevés, la

sécrétion devint plus abondante que jamais et on vit nettement le pus s'écouler de l'infundibulum. En raison de ce fait, on procéda à l'ouverture du sinus. Ce dernier était rempli de granulations qui donnaient attache à trois petits polypes. Après avoir raclé le tissu granuleux et nettoyé la cavité, on introduisit un petit drain, dans le but de maintenir la plaie ouverte aussi longtemps que possible. Le drain a été retiré au bout de huit jours, pendant lesquels on irriguait le sinus deux fois par jour avec du sublimé, jusqu'à ce que l'injection revint par le nez tout à fait propre. La plaie guérit par première intention et la sécrétion purulente cessa peu de temps après l'opération pour ne plus reparaître. La malade a été revue neuf mois après l'intervention, elle était bien portante et respirait librement par le nez. (*Brit. med. Journ.*, 13 fév. 1897.)

TRIVAS.

Contribution à l'étude des tumeurs malignes et des pseudo-néoplasmes tuberculeux des fosses nasales, par le Dr X. DELORE.

Ces pseudo-néoplasmes sont des masses bourgeonnantes, ordinairement insérées sur la cloison, d'un volume variable pouvant arriver à déformer le nez, d'une couleur rosée, de consistance molle, friable, fongueuse ou dure, fibreuse quelquefois : il peut y avoir de l'engorgement ganglionnaire, de la céphalée, des épitaxis légères, de la gêne respiratoire. Mais ils n'envahissent jamais les cavités voisines, ne déterminent pas d'épistaxis abondantes, ont une marche fort lente, ne retentissent pas sur l'état général; leur constitution histologique est celle de la tuberculose du tégument externe; l'examen microscopique et l'épreuve de l'inoculation au cobaye permettront de différencier nettement ces néoplasmes des tumeurs malignes. L'auteur reproduit ensuite la classification des tumeurs malignes admise par Gouguenheim et Stamatiadès, puis il étudie les diverses méthodes d'extirpation. D'une façon générale, on pratiquera l'extirpation par les voies naturelles : dans les pseudo-néoplasmes tuberculeux, dans les polypes malins à pédicule net, enfin à titre palliatif chez les malades incapables de supporter une opération grave. Comme opération par la voie externe, l'auteur donne la préférence à la voie nasale :

procédés de Chassaignac modifiés et de Roser pour les tumeurs limitées du plafond des fosses nasales, et au procédé de Rouge pour les tumeurs limitées du plancher et certaines tuberculoses végétantes; ostéotomie verticale bilatérale du Dr Ollivier, pour les tumeurs diffuses. Dans les cas désespérés, opérations palliatives. (J. Gourdiat, thèse de Lyon, 1897. *La Province méd.*, n° 13, mars 1897.)

Dr F. ARDENNE.

LARYNX ET TRACHÉE

Deux cas d'œdème aigu du larynx dû à l'usage de l'iodure de potassium *(Zwei Fälle von acutem Larynxœdem nach Iod Kaliumgebranch)*, par le Dr STANKOWSKI.

Un de ces cas concerne un tuberculeux, à localisations pulmonaire et laryngée, l'autre un syphilitique. Le premier avait reçu en cinq jours 12 grammes d'iodure de potassium, l'autre en avait absorbé une quantité plus grande encore. Chez le tuberculeux le diagnostic aurait pu être difficile, à cause de l'infiltration de la muqueuse laryngée qui existait déjà avant l'usage de l'iodure de potassium. Mais ce qui aidait au diagnostic, c'était d'abord l'aspect de la tuméfaction qui n'était ni aussi tendue, ni d'un rouge aussi intense que dans les infiltrations tuberculeuses ou même syphilitiques. Dans les deux cas l'œdème était unilatéral, et le tuberculeux accusait des douleurs du côté opposé à celui qui était atteint d'œdème. Enfin, la suppression de l'iodure de potassium amena la guérison en très peu de jours.

A propos de ces deux cas, l'auteur attire l'attention sur les faits suivants :

1° Il a fallu des doses assez considérables d'iodure de potassium et un usage prolongé de ce médicament, pour provoquer de l'œdème;

2° Les symptômes provoqués par l'œdème iodique du larynx sont loin d'être aussi graves qu'on les avait représentés jusqu'ici. (*Münch. Medicin. Wochens.*, n° 12, 1897.)

Dr JANKELEVITCH.

Traitement des affections chroniques de la gorge et du larynx à Cauterets, par le Dr ACHILLE BOUYER.

Après avoir donné les indications générales du traitement

thermal, l'auteur étudie les applications thérapeutiques des eaux aux principales formes de maladies de la gorge et du larynx, telles que : pharyngo-laryngites catarrhales, pharyngo-laryngites hypertrophiques, angines glanduleuses, angines granuleuses et interstitielles, pharyngo-laryngites granuleuses, pharyngo-laryngites sèches ou atrophiques. Il indique ensuite la technique des modes d'applications locales des eaux à ces diverses affections, décrit succinctement les divers appareils adoptés à Cauterets pour l'administration des gargarismes, irrigations naso-pharyngiennes, inhalations, pulvérisations, et expose les règles et précautions qu'ils exigent dans leur emploi. (Paris, O. Doin, éditeur, 1897.) Dr F. Ardenne.

A propos du diagnostic de la tuberculose laryngée *(Sulla diagnosi della tuberculosi laryngea)*, par le Dr Massei.

On sait combien ce diagnostic est souvent difficile. Mais il y a certaines formes qui déroutent complètement le médecin et dont on n'arrive à reconnaître la nature que par hasard.

C'est ainsi que l'auteur est arrivé à constater l'existence d'une cordite chronique tuberculeuse qu'il avait considérée pendant longtemps comme une simple cordite catarrhale, tant les symptômes rappelaient peu ceux d'une affection tuberculeuse : absence de bacilles et de signes pulmonaires, infiltrats de nature douteuse, situés en des points qui ne sont pas les sièges de prédilection de la tuberculose, lorsque celle-ci se localise dans le larynx et dans des conditions identiques.

Devant l'insuccès de tous les moyens de traitement qu'il avait essayés, l'auteur s'est décidé à racler les surfaces atteintes, et l'examen microscopique des tissus enlevés révéla la forme granulomateuse caractéristique des tubercules. En outre, l'inoculation dans la cavité péritonéale d'un animal a donné un résultat positif. Fort de cette expérience faite plus d'une fois, l'auteur ne se laisse plus jamais influencer par les formes bizarres que peut revêtir la tuberculose. Il croit que le tableau classique a besoin d'être élargi et complété.

Des faits de ce genre fournissent une preuve de plus en faveur de l'existence d'une tuberculose primitive du larynx qu'on avait niée pendant si longtemps. Et sans devenir un

adepte absolu du traitement chirurgical, l'auteur a renoncé à son ancien scepticisme relativement à la curabilité de la tuberculose laryngée. L'existence de ces formes limitées, primitives, fixent bien les limites du traitement local et en posent nettement les indications. (*Archiv. ital. di Otol., etc.*, V, 1897.)

Dr JANKELEVITCH.

Un moyen pour empêcher le miroir laryngien de se couvrir de buée *(Ein mittel des beschlagen der Kehlkopfspiegeln verhuten)*, par le Dr Alfred KIRSTEIN, de Berlin.

On dépose sur le miroir une parcelle de savon mou, de potasse, et on le frotte ensuite avec un chiffon sec jusqu'à ce qu'il redevienne brillant. Le savon absorbe l'eau sans que le miroir se ternisse. (*Deuts. Medicin. Wochens.*, n° 8, 1897.)

Dr STERN.

Expériences pratiques avec l'autoscopie *(Practical Experience with autoscopy)*, par le Dr MAX THORNER.

Pour pouvoir pratiquer l'examen autoscopique du larynx, une expérience suffisante est nécessaire. Cette expérience une fois acquise, on peut arriver à voir nettement le larynx dans plus de la moitié des cas. Il semblerait que les femmes supportent mieux l'autoscope que les hommes. Une des malades de l'auteur avoua qu'elle préférait l'examen autocospique à l'examen au miroir. L'autoscopie est rarement douloureuse à la condition d'agir à la fois avec douceur et fermeté. L'autoscopie est appelée à suppléer la laryngoscopie, sans toutefois la remplacer. La première présente cependant sur cette dernière certains avantages qui sont : 1° la possibilité de voir loin et nettement les portions des voies respiratoires supérieures généralement peu accessibles à la vue, telles que l'intérieur de la trachée, quelquefois jusqu'à la bifurcation, la paroi postérieure du larynx que l'autoscopie nous fait voir en surface; 2° la facilité d'appliquer l'autoscopie chez les enfants.

Dans un cas l'autoscopie a permis à l'auteur de voir d'une façon très distincte une compression de la trachée que miroir laryngoscopique n'avait pu révéler et qui était d probablement à une hypertrophie de la glande thyroïde.

Au point de vue thérapeutique, l'autoscope facilite certain

interventions mieux que la laryngoscopie; c'est ainsi que l'auteur pratique, en se servant de l'autoscope, des injections intra-trachéales au moyen d'une seringue présentant une inclinaison de 135°. Dans un cas l'auteur a pu extraire du larynx un os long de plus d'un pouce. (*The Laryngoscope*, n° 2, 1897.)

TRIVAS.

OREILLES

De l'extraction de l'étrier et de son influence sur la fonction auditive *(Was Können wir von der operativen Entfernung des Steigbügels bei Steigbügel-Vorhofankylose zum Zweck der Hörverbesserung erhoffen?)*, par le Dr GRUNERT, de Halle.

L'auteur divise les cas d'ankylose de l'étrier en deux groupes :

1° Ankylose consécutive à une otite moyenne catarrhale chronique;

2° Ankylose consécutive à une ancienne otite moyenne purulente.

En ce qui concerne le premier de ces groupes, il est évident que l'opération aura plus de chances de réussite lorsqu'on se trouvera en présence d'une ankylose externe, c'est-à-dire ayant son point de départ dans la caisse, que lorsqu'il s'agira d'une ankylose interne, c'est-à-dire à point de départ labyrinthique. Mais, même dans les cas les plus favorables, il y aura une foule de circonstances qui rendront le succès douteux, puisque l'ankylose est, dans la plupart des cas, accompagnée d'autres lésions, dont le diagnostic est extrêmement difficile, sinon impossible. Et d'abord il importe de savoir s'il s'agit d'une ankylose fibreuse ou osseuse; il faut, en outre, être certain de l'intégrité de la fenêtre ronde. Or, sur 26 cas analysés par l'auteur, la fenêtre ronde était le siège de modifications pathologiques 17 fois. Il est, en outre, rare que l'oreille interne reste absolument intacte dans les cas d'ankylose de l'étrier.

En présence de tous ces facteurs qui semblent rendre toute opération vouée à l'insuccès, quelle doit être la conduite du médecin? Doit-il s'abstenir d'une façon absolue et dans la majorité des cas? L'auteur ne le croit pas, il est plutôt d'avis qu'il faut opérer quand même, puisque sans l'opération le malade perd tout, tandis que l'opération, sans aggraver son

état, a du moins quelques chances de lui procurer une amélioration, aussi faible qu'elle soit.

L'auteur a eu l'occasion d'observer, à la clinique du professeur Schwartze, trois malades ayant subi l'extraction de l'étrier.

Voici les résultats obtenus dans ces 3 cas :

a) Extraction de l'étrier avec ouverture du vestibule. Paralysie faciale passagère. Résultat nul au point de vue de la fonction, résultat moyen quant aux bourdonnements.

b) On trouve à la place de l'étrier une masse osseuse remplissant la fenêtre ovale. Résultat nul tant au point de vue de la ponction qu'à celui des bourdonnements.

c) L'étrier manque (il a peut-être été emporté par le tampon). Vertige d'une durée de plusieurs semaines. Résultats nuls.

Dans tous ces cas, il s'agissait d'une ankylose de l'étrier consécutive à la sclérose de la caisse.

Dans les cas du *deuxième* groupe, c'est-à-dire dans ceux où l'ankylose a été consécutive à une otite moyenne purulente, l'extraction de l'étrier semblerait, *a priori,* devoir donner des résultats plus favorables. En voici les raisons :

1° Il s'agit ici, le plus souvent, d'une ankylose « externe »;

2° L'ankylose est, dans la plupart des cas, de nature cicatricielle, c'est-à-dire conjonctive.

3° Le labyrinthe n'est que rarement atteint, de même que la fenêtre ronde.

Les cas publiés jusqu'ici et concernant les ankyloses cicatricielles, consécutives à une otite moyenne purulente, sont trop peu nombreux pour permettre un jugement quelconque.

Dans ces cas, c'est une opération à essayer, et on peut le faire en toute sûreté, sans crainte d'accidents consécutifs.

Voici maintenant le manuel opératoire adopté à la clinique du prof. Schwartze; on détache le pavillon de l'oreille avec la paroi cutanée postérieure du conduit auditif, et on enlève, au moyen de la gouge, la paroi externe de l'attique et, au besoin, la partie la plus interne de la paroi osseuse postérieure du conduit auditif. Grâce à ce procédé, tout le champ opératoire se trouve à découvert et on n'a pas à compter avec la situation plus ou moins élevée de l'étrier.

L'auteur repousse d'une façon absolue l'opération connue

sous le nom de *mobilisation de l'étrier*, qui agit sur le processus scléreux de la caisse en l'irritant, et qui, après une amélioration momentanée, est suivie d'une aggravation. (*Archiv f. Ohrenheilk.*, Band XLI, Heft 3-4, 1896.)

Dr JANKELEVITCH.

Un cas de syndrome de Ménière consécutif à une lésion traumatique du labyrinthe *(Ménière' scher Symptomencomplex infolge traumatischer Labyrinthläsion)*, par le prof. POLITZER.

Ce cas présente quelques détails intéressants à noter. Le malade avait reçu un coup de mortier dans la région pariétale, et, à l'autopsie, on constata que la fissure consécutive à ce traumatisme traversait les pyramides et le labyrinthe, pour s'arrêter à la paroi interne de la caisse. Il paraîtrait que la localisation des fissures post-traumatiques de l'oreille interne ne serait pas en rapport avec la région qui a subi le traumatisme. C'est ainsi que, dans un cas de Voltolini, le traumatisme a atteint la région temporale, et, dans un autre cas de l'auteur, la région occipitale, et, dans les deux cas, comme dans celui qui fait l'objet de l'article, la fissure était localisée aux pyramides et au labyrinthe. Pour la fissure, s'arrêtait-elle aux parois de l'oreille moyenne, sans les traverser? C'est un fait difficile à expliquer.

Le labyrinthe ne renfermait pas d'extravasation sanguine. Il était le siège d'un exsudat et d'une prolifération conjonctive de nature inflammatoire. Le tissu conjonctif s'est développé avec une grande rapidité; cinq semaines après le traumatisme, on trouva, en effet, le tour de spire inférieur du limaçon gauche rempli d'un tissu conjonctif de nouvelle formation, et, dans les autres parties du limaçon, du vestibule et des canaux semi-circulaires des deux oreilles, il y avait des dépôts considérables de tissu conjonctif qui occupaient le périoste interne du labyrinthe. On peut croire, d'après ce fait, que la surdité, si rapide et irréparable, qui survient dans le cours de la panotite essentielle ou scarlatinoso-diphtéritique, est due à un développement rapide du tissu conjonctif dans le labyrinthe, avec ossification ultérieure, totale ou partielle, de ce tissu. Il n'y a que cette hypothèse qui puisse expliquer l'échec de tout

traitement, aussi énergique qu'il soit, même dans les cas les plus récents. (*Archiv f. Ohrenheilk.*, Band XLI, Heft 3-4, 1896.)

Dr JANKELEVITCH.

Du traitement mécanique de la sclérose de la caisse *(Zur mechanischen Behandlung der Sclerose der Paukenschleimhaut)*, par le Dr WEGENER.

L'auteur donne la description d'un nouvel appareil, qui est la modification de celui de Delstanche. Ce dernier, en effet, n'est pas susceptible de mouvements rapides qui, cependant, sont quelquefois nécessaires et constituent une des conditions essentielles du massage vibratoire.

L'appareil de l'auteur se compose d'une planche métallique, surmontée de deux supports, sur lesquels sont fixées deux roues de diamètres inégaux. La roue à grand diamètre est mise en mouvement au moyen d'une manivelle et transmet sa force, au moyen d'une courroie, à la petite roue qui peut facilement accomplir de 3 à 400 rotations par minute. Grâce à une tige fixée à l'axe de la petite roue, le mouvement rotatoire est transformé en mouvement rectiligne de va-et-vient. La tige est reliée à un piston, qui lui-même communique avec un cylindre et, par son intermédiaire, avec un long tube en caoutchouc. Le piston présente une échelle graduée et peut être allongé ou raccourci à volonté. Lorsque le piston n'est enfoncé dans le cylindre que jusqu'à la division O, la rotation de la grande roue ne produit ni raréfaction, ni condensation d'air dans le cylindre. Si l'on enfonce, au contraire, le piston jusqu'à une division X, la force développée par la rotation de la grande roue égale deux fois la division X. L'auteur a rarement dépassé jusqu'ici la division 1 ou 1,5, de sorte qu'entre la plus grande condensation et la plus grande raréfaction d'air, il y a une différence de 2 à 3 degrés lisibles sur le piston. Pour rendre le contrôle plus facile, le piston porte une échelle à cinq divisions de chaque côté du zéro.

Cet appareil a jusqu'ici donné les meilleurs résultats chez des malades atteints de bourdonnements et autres bruits subjectifs. (*Arch. f. Ohrenh.*, Bd XLI, Heft 3-4, 1896.) Dr JANKELEVITCH.

Bordeaux. — Imp. G. GOUNOUILHOU, rue Guiraude, 11.

18e ANNÉE. N° 26. 26 JUIN 1897.

REVUE HEBDOMADAIRE
DE
LARYNGOLOGIE, D'OTOLOGIE
ET DE RHINOLOGIE

ÉPISTAXIS DUES AUX ODEURS [1]

Par le Dr JOAL, du Mont-Dore.

Dans un mémoire paru, en 1894, dans la *Revue de laryngologie*, « Des odeurs et de leur influence sur la voix, » nous avons indiqué les divers accidents qui pouvaient être déterminés par des sensations olfactives. Nous avons signalé, d'après des faits empruntés pour la plupart à la littérature médicale, les migraines, les vertiges, les syncopes, les défaillances, nausées, vomissements, palpitations, cardialgies, convulsions, crises épileptiques, accès d'asthme, éruptions de la face, comme des phénomènes susceptibles d'être provoqués par les parfums. Nous avons, en outre, montré que l'action des odeurs produisait parfois des congestions nasales, laryngées, bronchiques, des spasmes ou des paralysies portant sur les muscles glottiques. De plus, nous avions rappelé quelques cas d'épistaxis cités par les auteurs, mais nous n'avions pas insisté sur ce point, n'ayant pas encore eu l'occasion de rencontrer des faits analogues.

Depuis lors, notre attention a été dirigée de ce côté-là, et nous avons pu observer, chez trois personnes, des hémorragies nasales dues à l'influence des odeurs. Nous croyons devoir vous rapporter ces observations, d'autant plus que le

1. Travail communiqué à la Société française de laryngologie, mai 1897.

rôle étiologique des impressions olfactives a complètement été négligé par ceux de nos collègues qui, dans ces derniers temps, se sont occupés de l'épistaxis. C'est ainsi que, dans leurs récents traités de rhinologie, nos excellents confrères Moure, Lermoyez, Garel ne font aucunement intervenir les émanations odorantes comme facteur causal de l'épistaxis vaso-motrice.

Et pourtant, à en juger par les renseignements bibliographiques que nous avons pu réunir, il est connu de longue date que les parfums, les fleurs donnent lieu parfois à des saignements de nez.

Nathaniel Hyghmor *(de Hyster passeon)* a observé un homme de soixante ans, chez qui la plus légère odeur de musc ou d'ambre gris amenait un violent mal de tête qui n'était guéri que par une épistaxis.

D'après Joannes Rhodius *(Observation Centur Tree)*, Alexander Tassanus a assisté à une hémorragie nasale chez un individu qui venait de respirer le parfum d'une rose.

Conrad Schneider *(De catarrhis)* relate plusieurs cas d'éternûments, coryzas, syncopes, éruptions de la face, épistaxis, déterminés par l'odeur des roses.

Bruyerinus *(De re cibaria)* rapporte que Jean Quercet, secrétaire de François Ier, avait une grande aversion pour l'odeur des pommes. Il se levait ordinairement de table lorsqu'il sentait ce fruit, et s'il cherchait à vaincre sa répugnance, il était pris d'une épistaxis très abondante.

Gardanne *(Gazette de Santé)* raconte que des hommes qui dormaient dans un grenier où l'on avait disséminé des racines de jusquiame noire, se réveillèrent atteints de stupeur et de céphalalgie; l'un d'eux éprouva des vomissements et un fort saignement de nez.

Chardin *(Voyages aux Indes)* dit que, lorsque l'on enlève sur le chevrotin la poche qui renferme le musc, il faut que le chasseur ait le nez et la bouche bien fermés par un linge plié en plusieurs doubles, faute de quoi il éprouve de vio-

lentes hémorragies nasales, uniquement dues à la force de l'odeur. Lui-même, quand il achetait du musc, il devait prendre les mêmes précautions pour se préserver des mauvais effets de cette substance.

Tavernier *(Voyages en Perse)* affirme la même coutume chez les chasseurs de chevrotins.

Cloquet *(Osphresiologie)* rappelle ce que dit Bartholin de l'antipathie qu'avaient pour le beurre et le fromage tous les membres d'une même famille. Cette aversion était tellement prononcée que des enfants qui avaient été engagés par des caresses à surmonter leur répugnance pour ces aliments, éprouvèrent, après en avoir mangé, des nausées et des hémorragies nasales.

John Mackenzie *(9e Congrès Associat. laryng. amér.)*, dans son étude sur le réflexe nasal pathologique, fait remarquer que, chez certains individus, ou même dans des familles, on voit une antipathie particulière pour certaines fleurs ou aliments se manifester par des épistaxis, des purgations violentes ou même par des convulsions épileptiformes.

Ces quelques citations suffisent pour montrer que l'épistaxis olfactive n'avait pas échappé à l'observation des anciens auteurs, et en publiant les trois faits qui suivent nous n'avons qu'un seul but, celui de tirer cette notion étiologique de l'oubli.

Observation I. — Mme X..., âgée de trente-deux ans, est une jeune femme que nous avons soignée dans son enfance, alors qu'elle souffrait de crises dyspnéiques qui ont complètement disparu depuis l'époque de la puberté.

Née d'un père diabétique et d'une mère asthmatique, elle est d'un tempérament neuro-arthritique, caractère irritable, insomnies, palpitations, toux nerveuse par périodes, légères poussées d'eczéma, urticaire, douleurs musculaires et articulaires.

Aucun trouble fonctionnel du cœur, du foie, des reins. Ni sucre ni albumine dans les urines.

En dehors d'une hémorragie nasale survenue il y a plus de quinze ans, à la suite d'une chute sur la face, la malade n'a jamais eu d'épistaxis.

Nous voyons en janvier 1896 Mme X..., qui se plaint de ne plus

pouvoir aller dans le monde. Ces derniers temps, ayant été placée dans des dîners auprès de corbeilles de fleurs odorantes, elle a été prise de céphalalgie, nausées et saignements de nez à deux reprises différentes.

Le sujet nous dit avoir de tout temps éprouvé une grande aversion pour le parfum des fleurs, surtout le lilas, la rose, la jacinthe, la tubéreuse, le gardénia et le mimosa; mais ces odeurs ne produisaient que de la migraine et des tournements de tête. Les émanations du musc, ambre, civette, benjoin, et autres substances qui entrent dans les préparations de toilette, restent sans effet; il en est de même des exhalaisons de la corne brûlée, de la friture, de la viande et poisson de mer avariés, du goudron, de l'asphalte.

Depuis deux ans, époque où elle a perdu une petite-fille, elle est devenue plus nerveuse, plus irritable dans le sens général du mot, sans avoir remarqué une plus grande impressionnabilité au point de vue des odeurs; et en faisant sa rentrée dans le monde elle est prise d'hémorragie nasale dans un dîner officiel, accident qui s'est reproduit trois semaines après dans des circonstances analogues.

Nous examinons le nez de la malade, quinze jours après la seconde épistaxis, et ne remarquons rien d'anormal en dehors d'une légère hypertrophie du cornet inférieur droit, côté par lequel s'est fait l'écoulement sanguin. Pas de varicosités à la partie antéro-inférieure de la cloison. Pas de végétations adénoïdes.

Après quelques hésitations, Mme X..., qui désire beaucoup cesser ce qu'elle appelle « sa vie de recluse », consent à se soumettre à l'expérience suivante.

Un soir, au moment de se mettre au lit, un gros bouquet composé de lis, tubéreuses, mimosas, jacinthes, lilas, est disposé sur la table de nuit. Dix minutes après, sensation de gêne et de plénitude dans les fosses nasales, éternûments, céphalalgie, tournements de tête, puis sommeil. Trois quarts d'heure après la malade se réveille, son oreiller est taché de sang. Elle saigne du nez, l'écoulement qui vient de la narine droite n'est pas très abondant. L'expérience est concluante.

Trois jours après, des lavages ayant été préalablement pratiqués, nous examinons les fosses nasales, sans pouvoir découvrir le point où l'hémorragie a eu lieu; le cornet inférieur droit paraît un peu plus tuméfié qu'à notre précédent examen.

Nous prescrivons tous les matins une douche nasale à l'eau salée, et, avant les visites ou dîners qui sont à redouter, l'emploi de pulvérisations locales avec une solution de cocaïne, et enfin, en dernier

lieu, l'usage d'une poudre cocaïnée. Grâce à ces conseils, Mme X... a pu, dans trois ou quatre circonstances, braver l'odeur des fleurs incriminées, elle en a été quitte pour un léger mal de tête. Elle n'a plus eu d'épistaxis.

Obs. II. — X... est un jeune étudiant, âgé de vingt ans, qui possède une belle voix de baryton, et qui vient nous voir en novembre 1896 pour des troubles vocaux, attribuables, disons-le de suite, à une mauvaise émission des sons et à une méthode respiratoire défectueuse. Tempérament nerveux très accusé, sans manifestations hystériformes; père goutteux, la mère, une sœur et un frère moins âgés sont atteints d'*hay fever*.

En recherchant les conditions étiologiques qui ont occasionné les phénomènes laryngés, nous sommes amené à demander au malade si certaines odeurs ne déterminent chez lui aucun accident et il nous répond aussitôt que les parfums de toilette : eau de Cologne, Portugal, patchouli, musc, lui sont très agréables; il éprouve également du plaisir à respirer les senteurs de la plupart des fleurs : rose, violette, lilas, lavande, muguet, héliotrope, mimosa, etc.

Mais il a de tout temps été incommodé par l'odeur de certaines substances en combustion, il ne peut supporter les produits volatils qui se dégagent du beurre, de la graisse, de l'huile, de la corne brûlés. Il ne peut passer près de l'atelier d'un maréchal au moment où l'on ferre un cheval; il se sauve aussitôt si dans la rue on répare un trottoir avec de l'asphalte; et, pour peu qu'il reste soumis quelques moments à l'influence de ces sensations olfactives, il est pris de malaise, d'éternûments, céphalalgie, vertiges et parfois de nausées et de vomissements.

Nous demandons au malade si à ces différents accidents ne se sont jamais ajoutés des saignements de nez, et il nous répond qu'à l'âge de douze ans il eut trois ou quatre fois des épistaxis provoquées à l'église par l'odeur de l'encens brûlé. Il était alors pensionnaire dans un lycée de province, et obtint l'autorisation de ne plus assister aux « bénédictions ».

En août 1895, se trouvant dans les environs de Toulouse et ayant été piqué la nuit par des moustiques, il acheta des *trochystes odorants* qu'il fit brûler le soir en se mettant au lit. Il fut bientôt réveillé, souffrant d'un violent mal de tête et saignant du nez. L'épistaxis assez abondante fit disparaître la céphalalgie.

Enfin, depuis deux ans, l'odeur qu'il a le plus en horreur est celle produite par la combustion du pétrole; ayant voulu suivre en bicy-

clette un automobile, il fut pris de migraine, nausées, syncope et hémorragie nasale.

En dehors de cette circonstance, X... n'a jamais été sujet aux épistaxis.

A l'examen nous ne trouvons rien d'anormal dans les fosses nasales, le naso-pharynx; seuls la gorge et le larynx sont congestionnés.

Aucun trouble fonctionnel du cœur, foie et reins. Rien dans les urines.

Ayant proposé au malade de vérifier expérimentalement l'action des substances nocives, nous n'avons pu triompher des résistances du sujet.

Obs. III. — X..., âgé de vingt-trois ans, est un jeune Américain, atteint de « Rose Cold », qui vient faire une cure au Mont-Dore en 1896.

Issu d'un père goutteux et d'une mère très nerveuse, ce malade est un névropathe avéré, très impressionnable, qui ne veut même pas se laisser introduire une sonde dans le nez, depuis qu'un spécialiste lui a fait, sans cocaïnisation, une application de galvanocautère dans la fosse nasale gauche, il y a sept ou huit ans.

Depuis son enfance, chaque année au mois de mai, X... est atteint de crises: les unes caractérisées par des éternûments, de l'enchifrènement, de la rhinorrhée, du larmoiement, des picotements dans les yeux, de la céphalalgie, une lassitude générale, parfois des épistaxis; les autres se compliquent de phénomènes bronchiques: toux, expectoration, troubles dyspnéiques quelquefois très intenses.

Les mêmes accidents se manifestent également pendant l'hiver, mais à un degré moindre si le malade s'expose à l'influence de substances odorantes: roses, violettes, winter-green, musc, patchouli, menthe.

X... nous déclare nettement qu'il est heureux de voir survenir le saignement de nez, car il a bien remarqué qu'aussitôt après l'écoulement sanguin les accès s'amendent ou disparaissent.

En dehors de ces poussées nasales qu'il n'hésite pas à mettre sur le compte des agents odorants, le malade ne se souvient pas avoir eu d'autres saignements de nez.

A l'inspection des fosses nasales nous trouvons une hypertrophie molle de la muqueuse, au niveau des cornets inférieurs, mais plus marquée du côté gauche.

Pas de varicosités à la partie antéro-inférieure de la cloison.

Rien d'anormal au cœur, foie, reins. Pas d'albumine dans l'urine.

Nous soumettons le sujet à l'action de l'essence de rose, et nous

voyons se développer l'injection de la muqueuse nasale, et la tuméfaction du tissu érectile, les cornets inférieurs se colorent et augmentent de volume. Des éternûments et de l'hypersécrétion se manifestent.

Nous arrêtons les phénomènes au moyen de pulvérisations liquides avec une solution de cocaïne et d'antipyrine.

X... nous dit également que les poussières, la lumière, la chaleur, les variations de température, les émotions, les fatigues intellectuelles et physiques restent sans effets sur la production des accidents paroxystiques et des hémorragies nasales qui sont concordantes.

En outre de ce dernier malade nous avons observé deux sujets atteints d'*hay fever*, avec épistaxis au moment des crises; mais comme chez eux nous n'avons pu établir que le coryza spasmodique était principalement et uniquement dû à l'intervention des odeurs, nous ne tiendrons pas compte de ces cas.

Mais pour les trois faits que nous venons de rapporter, nous estimons qu'il ne saurait y avoir le moindre doute; l'hémorragie nasale ne peut être rattachée qu'à une seule cause déterminante, l'excitation de la zone olfactive.

Dans quelle classe ranger ces épistaxis? Assurément dans la variété dite *vaso-motrice*.

On sait qu'un véritable tissu érectile est renfermé dans l'épaisseur de la membrane pituitaire et qu'il entre en turgescence avec la plus grande facilité chez certains individus soumis à la diathèse neuro-arthritique. Si la tension sanguine est trop considérable et dépasse la limite d'élasticité des capillaires dilatés et modifiés qui forment le tissu caverneux, ceux-ci se déchirent et leur rupture entraîne le déchirement de la muqueuse, d'autant plus mince et plus résistante qu'elle est réduite à son revêtement épithélial. Le mouvement sanguin a abouti à un raptus hémorragique.

Cette tuméfaction du tissu érectile peut être primitive et causée par l'excitation directe des filets du trijumeau; ou bien, l'excitation du trijumeau est secondaire et a pour

point de départ l'irritation des nerfs de l'olfaction, de la vision, du toucher, ou bien de l'estomac, de l'intestin, des organes génitaux.

C'est, du reste, le mécanisme de production que nous avons déjà soutenu à propos de l'*épistaxis génitale*.

TUBERCULOSE LARYNGÉE NODULAIRE [1]

Par le Dr **CASTEX**
Chargé du cours de Laryngologie, Rhinologie et Otologie à la Faculté de Paris.

Le mot *nodulaire* n'est pas pris ici dans son sens histologique, car il exprimerait mal ce fait banal de la présence des nodules tuberculeux dans les laryngites bacillaires. Je l'emploie dans une signification pathologique, ou mieux encore *laryngoscopique*, désirant appeler l'attention sur une des formes initiales de la tuberculose laryngée, insidieuse pour le diagnostic, qui se révèle au laryngoscope par des lésions assez analogues à celles des nodules vocaux.

Cette forme spéciale n'est que peu mentionnée dans les auteurs. Dans la très complète monographie de MM. Gouguenheim et Tissier [2] les planches coloriées ne montrent pas ce type, mais au chapitre du diagnostic (pages 273 et suivantes) il est question de « petites éminences blanchâtres ou jaunes pouvant être de petits nodules caséeux ». Ils ajoutent plus loin : « en pareil cas il faut être très réservé et songer toujours à la tuberculose et au cancer. »

J'ai vu le cas assez souvent dans ces dernières années. Tout d'abord, très insuffisamment renseigné, j'ai mal observé et laissé perdre des observations intéressantes, mais à mesure que je voyais repasser souvent ce même type dans le petit

1. Travail communiqué à la Société française de laryngologie, mai 1897.
2. Gouguenheim et Tissier, Phtisie laryngée, 1889.

miroir, mon impression a pu gagner assez en certitude pour me décider à cette communication. Voici comment en général les choses se présentent.

Un sujet relativement jeune, plus ou moins strumeux dans son enfance, vient se plaindre que depuis quelque temps sa voix s'enroue fréquemment ou reste constamment voilée. Il a perdu l'endurance vocale, ne pouvant chanter ou surtout parler plus de cinq minutes environ, sans éprouver une sensation de cuisson ou de serrement dans la gorge. Pour peu qu'il s'agisse d'une femme nerveuse, elle accusera le phénomène de la boule hystérique. Il y a des quintes de toux surtout après les exercices laryngés. Ces troubles fonctionnels éveillent l'idée des nodules vocaux ou tout au moins de granulations pharyngées. Qu'on examine le malade, son pharynx sera indemne, pas la moindre granulation ni varicosité. C'est plutôt de la pâleur, et cet amaigrissement local rend plus nettes les parties proéminentes de l'arrière-bouche : piliers, bord postérieur du voile.

Le larynx surtout montre des lésions particulières :

Sur le bord libre des cordes ou quelquefois sur leur face supérieure, tout près de leur extrémité antérieure apparaissent des nodosités hémisphériques, grosses en moyenne comme la moitié d'une tête d'épingle, plus ou moins rosées. La corde elle-même n'est pas nacrée, mais grisâtre ou même un peu congestionnée par de fines marbrures vasculaires qui partent de la nodosité. Leur bord quelque peu émoussé indique un début d'infiltration. Ces petites néoformations ne sont pas toujours symétriquement disposées sur les deux cordes homologues. Chez quelques malades un peu de congestion ou d'intumescence des régions aryténoïdiennes vient accentuer le diagnostic supposé.

L'idée de cette étude m'est surtout venue de l'observation d'une jeune femme chez laquelle nous avons pu suivre, avec mon chef de clinique M. Martin, qui a bien voulu recueillir l'observation, l'évolution pathologique.

Observation. — Mme X..., trente ans, se plaint de troubles vocaux (raucité, fatigue pharyngo-laryngée prompte dans l'exercice de la parole). Elle tousse un peu. Antécédents bacillaires dans sa famille. L'examen laryngoscopique montre des nodules du type habituel chez les professionnels de la voix. Ils sont blancs, occupent sur chaque corde l'union des tiers antérieur et tiers moyen des cordes. Nous mettons la malade en traitement (repos absolu de la voix, révulsions chaudes sur le devant du cou, arséniate de soude). Après quelques semaines elle éprouve une notable amélioration.

A l'automne dernier elle nous revient avec une aggravation marquée des troubles laryngés. La corde vocale gauche présente, au niveau du nodule constaté antérieurement, une ulcération sur base rouge; mais l'ensemble n'est pas plus gros qu'une tête d'épingle. Mme X... nous dit qu'elle a passé l'été au bord de la mer.

Ce détail me paraît très significatif puisque nous connaissons bien la nocivité du séjour à la mer pour les tuberculoses laryngées. N'est-il pas comme une pierre de touche pour le diagnostic des laryngites seulement suspectes?

Nous avons revu cette jeune femme pour la dernière fois le 7 janvier dernier. La petite ulcération de la corde gauche avait disparu après cicatrisation lente dont nous avons pu suivre les progrès. Nous avions laissé tout traitement local direct pour nous en tenir au traitement hygiénique (repos vocal) et médicamenteux (arsenic).

Voici donc un cas de nodule ulcéré sur un terrain tuberculeux.

Souvent, en remontant dans les antécédents héréditaires ou personnels de ces sujets, j'ai trouvé, plus ou moins évidentes, des manifestations tuberculeuses.

Les causes acceptables étaient tantôt la scrofulose, — j'ai vu souvent ces nodules particuliers chez les lymphatiques à voix rauque, — tantôt des excès vocaux, professionnels en général.

Par quels caractères ces nodosités bacillaires se distinguent-elles des nodules vocaux bien connus? J'essaie de l'indiquer par le parallèle différentiel suivant, où je n'ai pu faire mention que des types les plus habituels :

Différences des nodules simples et des nodules tuberculeux

Nodules simples	Nodules tuberculeux
Conoïdes.	Hémisphériques.
Symétriques souvent.	Symétriques rarement.
Siègent sur le bord libre de la corde.	Siègent en diverses parties de la corde.
Occupent la moitié antérieure du bord libre.	Occupent divers points sur l'étendue de la corde.
Blancs	Gris-rosés
Cordes indemnes.	Cordes roses et infiltrées.
Uniques sur une seule corde.	Parfois multiples sur une seule corde.
Aryténoïdes normaux.	Aryténoïdes congestionnés.
Antécédent : fatigue vocale.	Antécédent : manifestations tuberculeuses.

Certes cette comparaison ne peut être prise au pied de la lettre et je me garderais bien de dire que la séparation est entière entre le nodule vocal et la nodosité tuberculeuse. Je crains même, d'après ce que j'ai vu, — et c'est un des principaux motifs qui m'ont décidé à cette communication, — je crains que, *chez des sujets prédisposés*, le nodule simple, purement vocal au début, se transforme ensuite, la fatigue laryngée aidant, en nodule tuberculeux, premier stade d'une bacillose diffuse.

Je note encore, comme venant à l'appui de mes conclusions, que j'ai maintes fois vu ces nodosités chez des enfants strumeux, de souche tuberculeuse et qui étaient atteints de raucité vocale.

J'ai donné des soins à une jeune fille atteinte de nodules des chanteurs, mais suspecte de tuberculose, chez laquelle des pulvérisations au benzoate de soude, si inoffensives d'habitude, ont suffi, par le léger traumatisme qu'elles entraînent dans le larynx, à faire grossir les nodules, tandis que les cordes se tuméfiaient, ainsi que la région des aryténoïdes. L'aggravation, en somme, s'est produite sous mes yeux. Souvent depuis j'ai observé cette évolution : nodules vocaux chez

un instituteur ou une institutrice surmenés par l'enseignement oral, puis quelques mois après congestion des nodules, des cordes et de tout l'endo-larynx avec manifestations bacillaires non équivoques, allant assez loin. Très ordinairement ces malades avaient des antécédents tuberculeux.

Cette constatation est de nature à assombrir le pronostic du nodule simple. Ses inconvénients ne sont parfois que d'ordre fonctionnel. Mais, quand le terrain est favorable à l'éclosion d'une laryngite bacillaire, il faut craindre que le petit calus épithélial n'agisse comme une épine irritative fixant sur l'organe phonateur une bacillose latente jusqu'alors.

Je n'ai pas de données personnelles me permettant de penser que le nodule des chanteurs peut devenir le point de départ de dégénérescences plus redoutables encore.

Par conséquent, les nodules vocaux ne sont pas affection négligeable. Ménageons-les par le repos vocal et par l'abstention de toute action directe irritante, surtout si le malade est suspect de tuberculose. Ne le laissons aller ni à la mer, ni aux stations sulfureuses — du moins pour une cure ordinaire. En ce cas le traitement général antibacillaire devra compléter le traitement local.

J'ai voulu simplement établir par cette courte communication que la tuberculose laryngée peut débuter par des nodosités assez semblables aux nodules des chanteurs, d'où le titre de tuberculose laryngée nodulaire que je donne à cette étude.

COMPTE RENDU
DU
26e CONGRÈS DE LA SOCIÉTÉ ALLEMANDE DE CHIRURGIE
TENU A BERLIN DU 21 AU 24 AVRIL 1897

M. Graf, de Berlin. — **De la guérison durable du carcinome du larynx par l'extirpation** *(Ueber dauernde Heilung von Kehlkopfcarcinom durch Exstirpation).*

Dans l'intervalle de 1883 à 1896, von Bergmann a opé

48 tumeurs malignes du larynx, dont 47 carcinomes et un enchondrome malin. Sur ce nombre, il pratiqua 28 extirpations totales, 19 extirpations unilatérales et 9 partielles. Le diagnostic a été chaque fois vérifié à l'aide du microscope. 42 malades appartenaient au sexe masculin, et 6 au sexe féminin; l'âge variait entre trente et un et soixante-douze ans. La trachéotomie préalable, l'usage de la canule-tampon de Hahn et la laryngofissure, à l'effet de se rendre compte de l'étendue de la tumeur, ont été appliqués à tous les cas. On veillait avec le plus grand soin à ce que la plaie fût complètement isolée du pharynx d'un côté, de la trachée de l'autre. Dans l'extirpation totale on obtenait ce résultat en suturant la muqueuse pharyngée, en comprenant la trachée dans la suture de l'angle inférieur de la plaie, avec avancement de deux lambeaux cutanés latéraux. Dans l'extirpation partielle du larynx on se contentait d'un tamponnement serré de la plaie. Depuis l'application rigoureuse de ces méthodes le nombre des morts à la suite de cette opération a considérablement diminué.

On a renoncé, dans la plupart des cas, à l'application d'un larynx artificiel; l'essai n'en avait été fait que sur 7 malades qui ne voulaient pas se contenter de la voix chuchotée. L'extirpation totale a donné 2 guérisons durables (sept ans et deux ans neuf mois). Un malade opéré au mois de juillet de l'année dernière n'a pas encore de récidive, de même que 4 malades à extirpation unilatérale et 4 à extirpation partielle.

Ces chiffres prouvent que l'extirpation du larynx est une opération tout indiquée dans les tumeurs malignes du larynx. Mais c'est l'extirpation partielle qui donne les meilleurs résultats, d'autant meilleurs qu'on enlève moins de charpente laryngée. Le diagnostic précoce des tumeurs malignes du larynx a donc une grande importance.

Le rapporteur présente 3 malades guéris.

M. Krönlein, de Zurich. — **Contributions à l'étude du carcinome du pharynx** *(Beiträge zur Kenntniss des Pharynxcarcinoms)*.

Le carcinome du pharynx est considéré comme extrêmement rare. Cependant l'expérience de l'auteur lui permet d'affirmer

que, du moins en ce qui concerne la région de Zurich, cette affection n'est pas plus rare que le carcinome de la langue. Il en a observé 61 cas, ce qui fait un carcinome du pharynx sur 15 carcinomes en général; 56 malades appartenaient au sexe masculin, 5 au sexe féminin. L'opinion sur la rareté du carcinome du pharynx repose en partie sur ce fait que les malades qui en sont atteints sont considérés comme inopérables et échappent ainsi au chirurgien.

Il s'agit dans tous les cas de carcinome à épithélium plat. La localisation en a été très peu étudiée jusqu'ici, mais elle est d'une très grande importance.

Le pharynx comprend une portion orale, une portion nasale et une portion laryngée. La limite antérieure de la portion orale se confond avec les contours de l'isthme du pharynx. La portion laryngée ne renferme pas de cavité à proprement parler. Cette subdivision nous aidera à la subdivision des carcinomes.

Les carcinomes naso-pharyngés sont extrêmement rares (de 2 à 6) et présentent des symptômes particuliers. Les carcinomes oro-pharyngés sont plus fréquents et se trouvent toujours dans le sinus amygdalien. Il est difficile de dire quel est au juste le point de départ de ces carcinomes. L'auteur en a trouvé 18 à partir de la paroi latérale du pharynx, 10 de la base de la langue et 2 du voile du palais.

Ces derniers sont presque toujours unilatéraux. Mais on en rencontre cependant des bilatéraux qui peuvent être considérés ou comme des carcinomes par contact ou comme s'étant étendus de chaque côté du voile.

La marche de ces carcinomes est très rapide, faute d'intervention : 7 mois en moyenne.

Les carcinomes laryngo-pharyngés sont également très fréquents et ont pour siège habituel les sinus pyriformes ; mais on en rencontre aussi dans la région rétro-laryngée proprement dite. Ces derniers sont le plus souvent circulaires. Sur les autres parties de la paroi postérieure les carcinomes sont rares.

Les sièges de prédilection correspondent donc exactement aux voies de passage des aliments, ce qui parle en faveur de la théorie de Virchow, qui attribuait aux traumatismes un grand

rôle dans l'étiologie du carcinome. Les carcinomes laryngo-pharyngés ont également une marche rapide.

L'opération radicale du carcinome naso-pharyngé n'a pas encore été faite. Les carcinomes oro-pharyngés sont ceux qui ont été le plus souvent opérés. La méthode la plus suivie a été la résection temporaire du maxillaire inférieur, d'après Langenbeck.

La rapporteur a opéré 15 malades, dont 10 sont morts de récidive quinze mois en moyenne après le début des phénomènes. Un malade fut atteint, sept ans après l'opération, d'un carcinome du côté opposé, qui peut être considéré à son tour comme primitif, et à la suite duquel il est mort. Deux sont encore vivants, dont un avec une récidive.

Dans les carcinomes laryngo-pharyngés l'auteur pratique la pharyngotomie latérale sous-hyoïdienne. L'incision commence au bord antérieur du sterno-cléido-mastoïdien, s'avance au-dessous de l'os hyoïde, sans dépasser la ligne médiane. Cette incision fournit une ouverture très large.

De 8 malades opérés de cette façon, 6 sont morts des suites de l'opération, un de récidive. Le huitième vit encore et se porte bien.

Des 61 cas de carcinomes, 29 seulement ont pu être opérés d'une façon générale. 11 sont morts des suites de l'opération, 2 ont guéri. Tous les autres sont morts de récidive. La survie des opérés par rapport aux non-opérés a été de sept mois en moyenne.

L'opération du carcinome pharyngé paraît donc justifiée.

M. Kuster a fait une fois une résection circulaire du pharynx. Une sténose grave s'ensuivit qui rendait toute alimentation impossible. Je mets donc en garde contre des opérations semblables. Pour éviter la pneumonie infectieuse, pratiquer le tamponnement du larynx.

Dr S. Jankelevitch.

ANALYSES DE THÈSES

Un cas de sarcome de l'amygdale *(Ueber einen Fall von Sarcoma Tonsillæ)* par le Dr A. Wagner.

Ce cas concerne un malade âgé de cinquante ans qui depuis plusieurs mois éprouvait une sensation de corps étranger dans

la gorge. Pas de douleurs, sauf lorsque le malade avale des aliments trop chauds. Pas de dysphagie.

A l'examen on trouve l'amygdale gauche extrêmement tuméfiée dans toute son étendue, dépassant la ligne médiane à droite, touchant en arrière la paroi postérieure du pharynx, montant en haut derrière la luette. Son pôle inférieur déprime fortement la base de la langue.

La surface de la tumeur est légèrement irrégulière. Les cryptes amygdaliennes sont nettement visibles sur la ligne médiane. La voix présente un timbre angineux. Hypersécrétion salivaire. La tumeur est molle, sans fluctuation. Sous l'angle gauche du maxillaire inférieur et le long du bord antérieur du sterno-cléido-mastoïdien se trouvent des ganglions lymphatiques engorgés, durs, mobiles.

Le diagnostic clinique, confirmé plus tard par l'examen histologique, portait : sarcome de l'amygdale gauche.

Opération : Incision le long du muscle sterno-mastoïdien, dans le but d'enlever les ganglions infiltrés. Ensuite trachéotomie préventive, avec introduction de la canule-tampon de Trendelenburg; pharyngotomie sous-hyoïdienne.

L'accès du pharynx n'étant pas encore facile, on réunit par une incision horizontale les deux précédentes, on sectionne les muscles stylo-hyoïdien, on saisit entre deux ligatures les artères linguale et maxillaire externe et on les incise entre ces deux ligatures On ménage le plus possible le nerf hypoglosse. On trouve la glande sous-maxillaire normale. Le pharynx devient très accessible. On extirpe la tumeur et une portion de la muqueuse pharyngée postérieure, après ligature préalable de la carotide externe. Hémorragie insignifiante. Cautérisation de la base de la tumeur. Le pilier antérieur et la luette sont restés intacts. Tamponnement à la gaze iodoformée.

Le malade est mort vingt jours après de complications bronchopulmonaires.

L'auteur n'a pu trouver dans la littérature que 71 cas de sarcome de l'amygdale, dont 44 seulement ont été examinés histologiquement.

Ces 44 cas se distribuent de la façon suivante :

Lymphosarcome..... 23 cas.

Sarcome à cellules fusiformes.....	2 cas.
Sarcome à cellules rondes.....	7 —
Sarcome à petites cellules.....	1 —
Sarcome à petites cellules rondes..	3 —
Sarcome alvéolaire.....	4 —
Myxosarcome.....	2 —
Fibrosarcome[1].....	1 —
Lymphangiosarcome.....	1 —

(Thèse de Würzbourg, 1897.) Dr S. JANKELEVITCH.

REVUE GÉNÉRALE ET ANALYSES

BOUCHE ET PHARYNX BUCCAL

Symptômes et traitement de l'empyème chronique du sinus maxillaire *(Symptoms and treatment of chronic suppuration of the maxillary antrum)*, par le Dr BARCLAY-J. BARON.

La sécrétion purulente est un des premiers symptômes de cette affection. Le pus présente les caractères suivants :

1° Écoulement unilatéral.

2° Le pus n'est pas mélangé de mucus, présente une couleur jaune-canari et est complètement opaque.

3° L'écoulement est intermittent, surtout abondant de six heures du matin jusqu'à midi.

4° Le pus est fétide et a une odeur d'hydrogène sulfuré, beaucoup moins prononcée que dans la rhinite atrophique, les ulcérations syphilitiques et la nécrose de l'os.

La douleur est un autre symptôme subjectif, mais très variable quant à sa localisation, son intensité et les conditions dans lesquelles elle se manifeste.

Les deux manœuvres suivantes permettent de se rendre compte de la provenance du pus qu'on trouve dans les fosses nasales : la première consiste à essuyer le pus et à faire poser au malade la tête sur les genoux; le pus apparaît alors de nouveau s'il s'agit d'un empyème du sinus maxillaire; ou bien on fait tenir au malade la tête inclinée de telle façon que le côté affecté se trouve élevé par rapport au côté sain.

1. Dans le cas de l'auteur il s'agissait d'un sarcome à petites cellules rondes.

En même temps qu'empyème du sinus maxillaire, il peut y avoir :

1° Carie des cellules ethmoïdales : le pus couvre alors les parties supérieures et inférieures du cornet moyen ;

2° Des polypes du nez ; il est important de reconnaître si les polypes sont antérieurs à l'empyème ou s'ils sont survenus dans le cours de ce dernier.

Autres moyens d'examen :

1° Exploration avec le trocart de Lichtwitz ou une aiguille aspiratrice recourbée.

2° Éclairage par transparence. Ce moyen est par trop incertain et l'on ne doit y avoir recours qu'à titre d'accessoire.

Les affections suivantes sont caractérisées par une sécrétion nasale purulente :

a) rhinite purulente des enfants; *b)* rhinite atrophique (ozène); *c)* syphilis; *d)* rhinolithes ou corps étrangers; *e)* néoplasmes; *f)* diphtérie et tuberculose nasales; *g)* affections d'autres sinus.

Dans la plupart des affections, l'écoulement étant unilatéral, il faudra faire le diagnostic différentiel.

Traitement : Débarrasser la fosse nasale des polypes; si l'empyème n'est pas trop avancé, on pourrait par des injections obtenir une guérison quasi-spontanée. Mais le cas est rare. Le plus souvent il faut ouvrir le sinus, par l'alvéole de préférence. On peut pratiquer l'ouverture du sinus indifféremment au niveau de la deuxième ou première prémolaire. Si les dents sont saines et qu'on veuille les conserver, on peut perforer le sinus au-dessus de la seconde molaire. Injections antiseptiques consécutives (sulfo-carbonate de zinc, résorcine, hydronaphtol, acide borique ou phénique, etc.). (*The Bristol med. chir. Journ.*, mars 1897.)

TRIVAS.

NEZ ET PHARYNX NASAL

De la guérison spontanée de l'empyème du sinus maxillaire *(Sulla questione della guarizione spontanea dell' empiema dell untro mascellare)*, par le Dr SENDZIAK, de Varsovie.

Le malade, âgé de trente ans, souffrait de douleurs à la joue droite et d'une sécrétion fétide de la fosse nasale du même

côté, douleurs et sécrétions consécutives à l'ablation d'une molaire supérieure droite pratiquée il y a cinq ans et d'une façon très maladroite. La joue droite est sensible à la pression, l'hiatus semi-lunaire droit est rempli de pus. La deuxième molaire supérieure droite manque; la première est mobile, mais non douloureuse. On fait extraire cette dernière pour pouvoir pratiquer l'ouverture du sinus par l'alvéole. Mais, bien avant le jour fixé pour cette dernière intervention, le malade se présente tout rayonnant, se disant complètement guéri et n'ayant pas besoin d'opération. Il raconte que la veille, en se mouchant fortement, il fit sortir par la bouche un objet du volume d'une noisette, d'une dureté osseuse, et aussitôt après un autre plus petit, et en dernier lieu une quantité énorme de matière dense, fétide. Immédiatement il se sentit bien ; les douleurs cessèrent complètement, on remarquait seulement que la voix avait pris un timbre nasal. Quant aux corps expulsés, c'étaient deux séquestres dont l'un répondait à l'alvéole, et l'autre à la partie inférieure de la paroi antérieure du sinus maxillaire.

Deux faits sont à retenir dans l'observation qui vient d'être résumée :

1° L'origine exclusivement dentaire de l'empyème du sinus maxillaire;

2° La possibilité d'une guérison spontanée de cette affection. (*Archiv. ital. di otol.*, V, 1897.) Dr Jankelevitch.

L'ozène atrophiant, pathogénie et sérothérapie, par le Dr S. Lautmann.

L'auteur conteste la relation établie par certains auteurs entre l'ozène et la scrofulose ou la syphilis. Trois théories prétendent élucider aujourd'hui la pathogénie de cette affection : 1° la théorie inflammatoire; 2° la théorie microbienne; 3° la théorie nerveuse. La première doit être rejetée; la seconde est celle qui compte le plus de partisans. D'après Abel, l'ozène atrophiant est une maladie infectieuse, produite par le *bacillus mucosus*, le même que Lœwenberg a le premier décrit comme coccobacille de l'ozène : ce microbe est, d'après Abel, associé, mais rarement, au bacille pseudodiphtérique auquel Belfanti et della Vedova attribuent un rôle prépondérant. Ceux-ci don-

nent comme preuve de la justesse de leur opinion l'action spécifique des injections sous-cutanées de sérum antidiphtérique par lesquelles ils auraient guéri des malades atteints d'ozène.

Il résulte des recherches bactériologiques de M. Lautmann que le mucus ozéneux contient constamment deux bacilles : le bacillus mucosus et le bacille pseudodiphtérique ; mais ni l'un ni l'autre ne semblent envahir la muqueuse, contrairement à l'opinion de Belfanti et della Vedova qui prétendent que le bacille pseudodiphtérique se trouve dans ce tissu.

M. Lautmann préfère adopter la théorie nerveuse, et considère l'ozène atrophiant comme une trophonévrose intéressant la vitalité et la sécrétion de la pituitaire : cette trophonévrose se complique, à un moment donné, de rhinite chronique; sur la muqueuse détériorée se colonisent des bacilles saprophytes qui déterminent la fétidité de la sécrétion.

L'auteur a essayé la sérothérapie sur sept malades : il a, dans tous les cas, obtenu la suppression de la fétidité et la tuméfaction transitoire de la muqueuse. On faisait tous les deux jours une injection de dix centimètres cubes dans la paroi abdominale ou thoracique. (*Ann. des mal. de l'oreille, du larynx, etc.*, n° 3, mars 1897.) Dr F. Ardenne.

Contribution à l'étude des rapports qui existent entre le balbutiement et les affections du nez et du pharynx *(Contributo allo studio dei la balbutio e le affezioni del naso e della faringe)*, par le Dr C. Biaggi, de Milan.

Parmi les malades atteints de ce défaut de langage, 75 % souffraient d'une insuffisance respiratoire. Cette dernière avait pour causes : la rhinite hypertrophique dans 33,3 % de cas, les végétations adénoïdes dans 20 % de cas. Plus de 16 % des malades présentaient une hypertrophie de tout l'anneau lymphatique de Schwendt; des altérations osseuses, portant plus particulièrement sur la cloison (traumatisme ou vice de formation), ont été notées dans 4,4 % des cas; un malade enfin était atteint d'une sténose congénitale de la cavité nasale.

Quant aux altérations de la voûte palatine et à la disposition anormale des dents, elles ont été notées chez 37,7 % des malades

Les affections naso-pharyngées, de par l'obstacle qu'elle créent à la respiration nasale, agiraient, d'après l'auteur, en

déterminant une certaine faiblesse de l'appareil respiratoire, faiblesse qui s'accentue surtout lorsque le malade est obligé de joindre à sa fonction respiratoire les mouvements du larynx et des organes externes de la parole. Les troubles que l'insuffisance de la respiration nasale provoque dans la circulation sanguine et lymphatique du cerveau et des sinus ne restent pas sans influence sur les centres de la parole déjà prédisposés par des influences héréditaires.

Le rétablissement de la respiration nasale ne suffit pas, à lui seul, à corriger le défaut existant; le traitement didactique doit suivre le traitement chirurgical, et le résultat sera d'autant plus favorable que ce dernier aura été plus radical et le premier plus prolongé. (*Archiv. ital. di otol.*, V, 1897.) Dr JANKELEVITCH.

Occlusion congénitale de la fosse nasale postérieure droite *(Occlusione congenita della fossa nasale posteriore destra)*, par le Dr D'AGUANNO, de Palerme.

Il s'agit d'une malade, âgée de vingt-sept ans, qui souffrait d'une obstruction de la fosse nasale droite et accusait comme principaux symptômes une abolition complète de l'odorat et une diminution du sens du goût du même côté droit. A l'examen digital du naso-pharynx, on trouva la choane gauche normale; la choane droite présentait des bords très nets, mais quelques millimètres plus en avant elle était obstruée par une membrane résistante. Quelques séances de cautérisation au galvanocautère ont suffi à perforer cette membrane et à rendre la fosse nasale perméable. L'odorat reparut après la première séance.

La malade présentait une très bonne constitution, sans la moindre trace de syphilis héréditaire ou acquise, ou de scrofulose. Mais, comme on ne peut pas admettre, d'autre part, qu'un simple état catarrhal soit capable de donner naissance à une occlusion pareille, l'auteur se croit autorisé à attribuer à cette anomalie une origine congénitale. (*Archiv. ital. di otol.*, V, 1897.) Dr JANKELEVITCH.

LARYNX ET TRACHÉE

Les injections trachéales de créosote et de gaïacol dans la tuberculose laryngo-pulmonaire, par le Dr Ricardo BOTEY.

L'auteur rappelle qu'il a été le premier à introduire des

substances médicamenteuses liquides dans le conduit laryngo-trachéo-bronchique; il insiste sur la rapidité avec laquelle les muqueuses de ce conduit absorbent ces substances. Il a profité de cette propriété pour introduire dans la trachée de malades tuberculeux des solutions de créosote et de gaïacol; il introduit jusqu'à 10 grammes du médicament, à l'aide d'une seringue munie d'une canule assez longue pour pouvoir atteindre la région sous-glottique. La solution de créosote ou de gaïacol est mélangée à de l'huile d'olive à 1 ou 2 °/₀. L'injection peut se faire également à travers la trachée par la peau du cou avec une canule spéciale : elle est alors mieux supportée par les malades. Dans plus de la moitié des cas, les lésions pulmonaires restent stationnaires, l'expectoration diminue et la toux est beaucoup moins fréquente. L'appétit renaît. Dans la tuberculose au début, ce traitement, suivi d'un long repos physique, amena la guérison d'environ la moitié des malades. Les autres, 30 ou 40 °/₀, obtinrent une amélioration plus sensible que par la voie digestive. (*Ann. des mal. de l'oreille, etc.*, n° 1, janv. 1897.)

Dr F. Ardenne.

Un autre cas de tumeur amyloïde du larynx *(Un altro tumore amiloïde della laringe)*, par le Dr Martuscelli.

Depuis le mois de juillet 1896, époque de sa première publication relative à ce sujet, l'auteur a eu l'occasion d'observer et d'examiner avec détails un nouveau cas de tumeur amyloïde du larynx. Cette tumeur appartenait à un jeune homme de vingt ans et occasionnait une aphonie assez notable. De petites dimensions, sessile, d'une teinte rosâtre, elle occupait le milieu de la corde vocale gauche, en en dépassant à peine le bord libre.

Voici maintenant le résultat de l'examen microscopique : la tumeur était formée d'un stroma de tissu connectif plus ou moins fibreux, limitant de nombreuses lacunes lymphatiques, de forme et de dimensions variées et remplies de corpuscules de sang.

Dans les préparations à l'hématoxiline et à l'éosine, on trouve un revêtement très fin, à une seule couche de cellules, tapissant les espaces lacunaires soit en totalité, soit en partie seulement.

Les gros vaisseaux et glandes ou conduits glandulaires man-

quent; mais les capillaires abondent, et leur endothélium ne présente jamais d'interruption.

La dégénérescence amyloïde se manifeste, dans cette tumeur, par des zones de dimensions différentes, à localisation diffuse, confondues avec le tissu connectif environnant. L'aspect de ces zones varie : elles forment tantôt des plaques, tantôt des lignes, et dans le voisinage de ces dépôts de substance amyloïde ou au milieu d'eux, on observe des corps amyloïdes nombreux, assez volumineux et dans lesquels on reconnaît une stratification concentrique. Ils ont presque tous la forme ovale et réfractent fortement la lumière. (*Archiv. ital di Laryngol., etc.*, n° 1, 1897.)

Dr JANKELEVITCH.

Un cas d'amygdalite lacunaire ulcéreuse aiguë, par le Dr BROQUET.

C..., vingt et un ans, a eu des maux de gorge fréquents. Pas de syphilis, pas de tuberculose, pas d'alcoolisme, le malade ne fume pas. Depuis trois ans, souffre beaucoup de la gorge. Il y a quelques jours, après avoir pris froid, il ressentit à la gorge une forte gêne de la déglutition, constata le gonflement de son cou et vit sur son amygdale droite, grosse et rouge, une pellicule blanchâtre qu'il expectora. Quatre jours après, nouvelle plaque blanchâtre. Le gonflement sous-maxillaire diminua et le malade vint à la clinique du Dr Moure. A l'examen, amygdales hypertrophiées crypteuses, la droite un peu rouge; à la partie inférieure de cette dernière, ulcération arrondie à fond grisâtre de la grandeur d'une pièce de cinquante centimes, à bords un peu déchiquetés, taillés à pic et non tuméfiés. Lésion analogue à la partie supérieure de la tonsille gauche. Haleine forte; ganglions sous-maxillaires un peu tuméfiés à droite. Simplement gêne de la déglutition. Le Dr Moure élimine l'ulcération lupique (tuberculose chronique), le cancroïde ou autre tumeur maligne, l'amygdalite herpétique, le chancre amygdalien, la gomme ulcérée, et conclut à l'existence de la lésion qu'il a, le premier, décrite sous le nom d'amygdalite lacunaire ulcéreuse aiguë, affection qui se rencontre surtout de dix-huit à trente ans chez les sujets surmenés, sous l'influence du refroidissement, de l'influenza, de l'évolution de la dent de sagesse, de préférence en automne et

au printemps. Le pronostic est bénin. Comme traitement : écouvillonnage de la cavité ulcéreuse avec le porte-ouate imbibé d'une solution de chlorure de zinc à 1/20 ou 1/30; gargarisme borax-bromure; badigeonnages avec la solution iodo-iodurée et phéniquée ou à la glycérine phéniquée. Au début, on peut râcler ou abraser l'ulcère à la pince coupante. La guérison en quelques jours est la règle.

M. Moure rappelle qu'il a décrit cette affection en 1891; les Allemands l'appellent amygdalite nécrosique; il croit que c'est une amygdalite aiguë simple qui se transforme en amygdalite ulcéreuse.

M. Brindel a pratiqué l'examen histologique : l'ulcération est bordée par des cellules nécrosées au milieu desquelles se trouvent des staphylocoques et des streptocoques; dans le pus, on voit des débris épithéliaux et des microbes. (Société d'Anatomie et de Physiologie de Bordeaux, *Journ. de méd. de Bordeaux*, n° 1, janvier 1897.) Dr F. Ardenne.

Un cas de sténose de l'œsophage *(Sopra un caso di stenosi esofagea)*, par le Dr A. Trifiletti.

Le malade, âgé de vingt-huit ans, souffre d'une dysphagie remontant à cinq ans et d'une insuffisance de la respiration nasale datant de deux ans.

Lorsqu'il s'est présenté pour la première fois à la clinique, on constata une adhérence complète du voile du palais à la paroi postérieure du pharynx et des cicatrices dues probablement à d'anciennes ulcérations gommeuses. La voie naso-pharyngée fut rétablie au moyen d'une ouverture pratiquée avec le galvano-cautère, entre la paroi pharyngée et le voile du palais, et, pour maintenir l'ouverture béante, on eut recours à différents moyens de dilatation.

Mais la dysphagie persistant toujours, on soumit l'œsophage à un examen minutieux. Il s'agissait d'une sténose de l'entrée de ce canal, imperméable à toute la série de bougies cylindro-coniques. Supposant une sténose cicatricielle, le prof. Massé entreprend la dilatation au moyen des sondes olivaires de Colin-Verneuil et parvient peu à peu à pouvoir introduire l'olive n° 3.

Des nodules gommeux apparaissent alors sur la paroi postérieure du pharynx. On suspend la dilatation au moyen des sondes et on institue le traitement antisyphilitique. Les nodules ulcéreux du pharynx disparaissent, et la sténose de l'œsophage s'améliore de plus en plus.

Le succès du traitement antisyphilitique, les antécédents du malade, l'existence de l'adhérence pharyngo-palatine, d'une infiltration de l'épiglotte et de certaines parties de la muqueuse nasale et beaucoup d'autres signes analogues indiquent qu'il s'agissait d'une sténose œsophagienne de nature syphilitique. L'infection syphilitique a suivi une marche descendante, contrairement aux lésions tuberculeuses qui présentent généralement une marche ascendante.

La syphilis était dans ce cas, selon toutes probabilités, de nature héréditaire, puisqu'il a été impossible de découvrir la porte d'entrée et la localisation de l'accident primitif.

A part la rareté d'une localisation œsophagienne de la syphilis, l'intérêt de ce cas consiste en ceci que la sténose de l'œsophage n'était pas le résultat d'une propagation de lésions pharyngées à l'œsophage, c'est-à-dire qu'on avait affaire non pas à une forme vulgaire, secondaire ou consécutive, mais à une forme primitive. A défaut d'un examen anatomo-pathologique, on est obligé, d'après la marche clinique de l'affection, d'admettre qu'il s'agissait d'une sténose à forme cicatricielle, analogue à celle qui s'observe à la suite d'ingestion de substances caustiques. (*Archiv. ital. di Laringol., etc.*, n° 1, 1897.)

Dr Jankelevitch.

Cancer du larynx. Diagnostic et traitement, par le Dr Schmiegelow.

L'auteur, depuis 1884, a observé 34 cas de cancer laryngien, dont 17 intra-laryngiens : il ne s'occupe dans cet article que de ces derniers. La tumeur avait débuté neuf fois sur les cordes vocales, deux fois sur les bandes ventriculaires, une fois dans le ventricule de Morgagni, et une fois sur l'aryténoïde gauche : dans les autres, le point d'origine était inconnu. Le succès du traitement dépend de la précocité du diagnostic, il faut savoir que l'enrouement chronique est souvent l'unique symptôme du

cancer laryngien au début. Cette « raucité spontanée » peut durer des mois et des années. L'affection peut demeurer longtemps à l'état latent et ses symptômes peuvent rester indéterminés pendant un laps de temps prolongé. Les douleurs sont très rares au début des formes pures du cancer intra-laryngien. A une période ultérieure on a de l'amaigrissement, des troubles respiratoires, de la fétidité de l'haleine, etc... Mais il ne faut pas attendre ces symptômes pour intervenir, et comme ce cancer atteint rarement les ganglions, on est en droit d'intervenir. Il n'en est pas de même du carcinome extra-laryngien qui atteint rapidement les ganglions. Un moyen puissant de diagnostic est l'inertie ou la fixation complète de la corde vocale affectée qui sont très fréquentes à une période relativement très précoce de l'infiltration cancéreuse et qui n'existe pas dans les cas de tumeurs bénignes : ce symptôme existe surtout quand le cancer atteint la partie postérieure de la corde. Un autre moyen diagnostique fort utile est l'examen microscopique de la tumeur. Il arrive qu'on observe la coexistence chez un même malade d'une tumeur bénigne et d'un cancer.

Dans les cas douteux on doit aussi penser à la syphilis et appliquer le traitement spécifique au moins pendant quatorze jours, tout en étant très prudent à cause de l'œdème laryngien qu'il peut provoquer. Lorsque le siège de l'affection (ventricule de Morgagni, par exemple) rend l'extraction impossible, l'auteur croit qu'on est autorisé à pratiquer une thyrotomie exploratrice afin de choisir avec certitude la meilleure méthode de traitement.

En présence d'un cancer laryngien, on a le choix, suivant l'étendue et le siège de l'affection, entre les méthodes ci-dessous :

1° Extraction endo-laryngée de la tumeur, qui doit être employée dans les formes polipoïdes, et pour les tumeurs petites pouvant être extirpées, et aussi comme opération palliative quand on ne croira pas devoir intervenir plus largement.

2° Laryngo-fissure (thyrotomie et excision de la tumeur)

3° Résection partielle du squelette laryngien.

4° Extirpation totale du larynx.

5° Trachéotomie.

Les chiffres statistiques fournis par divers auteurs varient

pour chacune de ces opérations. Mais, en présence d'un cancer intra-laryngé au début, l'opération de choix est, pour l'auteur, la thyrotomie avec excision de la tumeur et, au besoin, résection d'une partie plus ou moins considérable du squelette du larynx. (*Ann. des mal. de l'oreille, du larynx, etc.*, n° 4, avril 1897.)

Dr F. Ardenne.

OREILLES

Otite moyenne purulente; abcès du cervelet, mort, autopsie *(Eitrige Mittelohr-Entzündung; Abscess im Kleinhirn; Tod; Autopsie)*, par le Dr Woodward.

Il s'agit d'un garçon de quatorze ans, atteint d'une otorrhée chronique gauche. Le malade a subi deux opérations : une fois l'incision de Wilde et une autre fois l'ouverture de l'apophyse mastoïde. Déjà, avant cette dernière opération, il se plaignait de douleurs violentes qu'il localisait vers le milieu du front, présentait des frissons et une élévation de la température. Mais douleurs, frissons et hyperthermie ne survenaient que d'une façon intermittente. En outre, il n'existait aucun autre symptôme, ni subjectif ni objectif, qui pût faire croire à une complication cérébrale. Aussi l'ouverture du crâne, lors de la trépanation de l'apophyse mastoïde, a-t-elle été jugée inutile. Cependant, l'opération n'a pas changé grand'chose à l'état du malade. Il se plaignait des mêmes douleurs intermittentes, présentait les mêmes oscillations de température qu'avant l'opération. Toujours pas de symptômes de complication endo-cranienne. Enfin, un matin, il a été trouvé mort dans son lit.

A l'autopsie, on constata une pachyméningite dans la région de la surface postérieure du temporal gauche, dans le voisinage du méat auditif interne. L'os était carié dans cette région, et la carie s'étendait jusqu'au sinus latéral qui ne renfermait cependant pas de sang coagulé. La paroi du sinus présentait plusieurs petits orifices qui créaient une communication entre la dure-mère et le foyer purulent. La portion corticale du lobe latéral gauche du cervelet était ramollie et nécrosée sur une certaine étendue. Une incision pratiquée dans ce lobe mit l'opérateur en présence d'une vaste cavité remplie d'un pus extrêmement fétide. La substance blanche était complètement

détruite et la cavité de l'abcès entourée d'une couche de substance grise d'aspect normal. Le reste du cervelet était sain. Les ventricules latéraux étaient remplis d'une grande quantité de sérum clair. Un petit nodule fibreux existait dans la pie-mère, un peu à gauche du sinus longitudinal, au niveau du bout externe de la fissure de Rolando. (*Zeits. f. Ohrenheilk.*, Band XXIX, Heft 4.)

Dr JANKELEVITCH.

De la carie des osselets (*Ueber Caries der Ossicula auditus*), par le Dr SCHWARTZE.

La tête et le manche sont les parties du marteau qu'on trouve le plus souvent atteintes de carie; la tête plus souvent encore que le manche, et quelquefois elle est seule atteinte.

L'enclume est plus fréquemment atteinte que le marteau, et la carie isolée de cet osselet est plus fréquente que la carie isolée du marteau. C'est d'abord la longue branche qui devient le siège de la carie; elle peut être usée, érodée, jusqu'à la destruction et à la disparition complète de l'articulation. Quant aux surfaces articulaires, aussi bien du marteau que de l'enclume, elles restent intactes non seulement dans la carie isolée de cette dernière, mais encore dans les cas de destruction isolée des deux osselets. Une particularité intéressante à noter, c'est la fréquence relative des ankyloses osseuses entre le marteau et l'enclume, même dans les cas de destruction carieuse avancée de deux osselets. Il y a donc, en même temps, ostéite raréfiante et ostéite proliférante.

Une ouverture fistuleuse située au-dessus de la courte apophyse du marteau doit faire penser à une carie de ce dernier.

Voici quelles sont les indications du traitement :

1° Lorsqu'on se trouve en présence d'une carie isolée des osselets, l'extraction par le conduit auditif est indiquée;

2° Lorsque la carie *isolée* des osselets paraît douteuse, il faut encore tenter la même opération, comme étant la moins grave, et, dans les cas où elle ne procure pas la guérison, elle offre au moins cet avantage que, grâce à l'extraction des osselet le danger d'une rétention de pus dans l'espace épitympaniq est diminué;

3° Lorque la carie des osselets est accompagnée de la car

de l'antre ou d'un cholestéatome, l'extraction par le conduit auditif ne doit seulement pas être tentée. Il faut alors opérer d'une façon radicale et ouvrir toutes les cavités constituant l'oreille moyenne. (*Archiv. f. Ohrenheilk.*, Band XLI, Heft 3-4, 1896.)

Dr JANKELEVITCH.

Complication endo-cranienne dans le cours d'une otite moyenne purulente. Trépanation suivie de guérison (*Endocranielle Complication während des Verlaufes einer Mittelohrsuppuration, Trepanation und Heilung*), par le Dr E. SCHMIEGELOW, de Copenhague.

Le malade, âgé de quatorze ans, présente une otorrhée chronique qui dure depuis l'âge de deux ans. Le tympan s'est perforé à cette époque et il se forma un abcès sous-périostique de l'apophyse mastoïde guéri par l'incision. Le malade n'a jamais été soigné par un spécialiste. Depuis quelque temps il souffre de céphalée, de vertiges, de nausées; il présente un pouls ralenti; le moindre mouvement provoque des vomissements. Ces symptômes qui, au début, ne survenaient que de temps en temps et étaient très peu prononcés, ont fini par s'établir définitivement et le malade fut obligé de s'aliter. La région mastoïdienne n'est ni tuméfiée ni sensible, absence de parésies faciale ou autres.

On pose le diagnostic d'abcès cérébral, peut-être compliqué d'un abcès épidural, et on procède à l'opération.

Le conduit auditif et la caisse sont remplis de masses polypeuses; les cellules mastoïdiennes et l'antre remplis de tissu de granulation et de pus. Toutes ces cavités sont curettées avec la cuillée tranchante. En élargissant la plaie osseuse, on arrive jusqu'à la fosse cérébrale moyenne, et on se trouve en présence d'un abcès épidural et d'un gros cholestéatome; ouverture de l'abcès, ablation du cholestéatome. On met à nu le lobe temporal et les hémisphères cérébelleux. Ponction exploratrice avec résultat négatif. Dans la région temporale, la ponction de la dure-mère détermina l'issue d'une très grande quantité de liquide cérébro-spinal.

La portion cartilagineuse du conduit auditif fut divisée selon sa longueur et les lambeaux ainsi formés furent fixés aux deux bouts de la plaie opératoire. Toute la cavité fut remplie de gaze

stérilisée. Aussitôt après l'opération, qui a duré à peine une heure, le pouls a monté à 80. La température est restée normale tout le temps qu'a duré la convalescence. Pour recouvrir la surface granuleuse de la plaie opératoire, on eut recours à la transplantation d'un lambeau pris à la surface de la cuisse. Le procédé réussit. (*Zeits. f. Ohrenheilk.*, Band XXVIII, Heft 2.)

Dr JANKELEVITCH.

Considérations cliniques, anatomo-pathologiques, etc., sur la tuberculose de l'appareil auditif (*Considerazioni cliniche, anatomo-patologiche, etc., sulla tuberculosia dell' appareto uditivo*), par le Dr V. COZZOLINO, de Naples.

L'auteur rapporte l'observation d'un enfant de quatre ans, atteint de tuberculose du conduit auditif et de l'oreille moyenne gauche. Le diagnostic de tuberculose n'était pas douteux; l'examen bactériologique, pratiqué quatre fois, est resté négatif deux fois. L'enfant, dont l'affection auriculaire est survenue à la suite de la rougeole, présentait, en outre, une pleurésie purulente qui, chez les enfants surtout, est le plus souvent de nature tuberculeuse. L'ouïe était gravement compromise, le facial gauche comprimé, d'où paralysie de la moitié correspondante du visage. L'ouverture opératoire de l'apophyse mastoïde amena une guérison presque complète, avec amélioration de l'ouïe et disparition de la paralysie.

A propos de ce cas, l'auteur s'est livré à des recherches concernant la fréquence de l'otite tuberculeuse, de ses complications méningées et cérébrales, et son traitement. Il résulte de ces recherches qu'à moins de confondre l'otite pyogène ordinaire, survenant chez les tuberculeux avec l'otite tuberculeuse proprement dite, cette dernière est extrêmement rare. L'otite tuberculeuse doit être traitée comme toute autre tuberculose chirurgicale. Il faut donc opérer dans tous les cas, et aussi radicalement que possible, pour éliminer tout foyer tuberculeux; on soumettra ensuite la cavité à la médication antiseptique sèche (tamponnements à la gaze iodoformée); on excitera les granulations trop torpides avec une solution de trichlorure d'iode; on les curettera chaque fois qu'elles ne présenteront pas un bon aspect.

L'infection tuberculeuse présente par elle-même très peu de

tendance à la diffusion, et les complications intra-craniennes sont rares dans l'otite tuberculeuse, ou du moins elles n'y surviennent que très tardivement. Mais elles peuvent être précoces lorsque des microbes ordinaires de la suppuration viennent se mélanger aux bacilles de Koch; le traitement antiseptique doit donc être énergique, surtout en vue des premiers.

Dans les cas où les méninges présentent déjà un foyer circonscrit de tuberculose, on fera comme s'il s'agissait d'une complication purement pyogène (à supposer toutefois que l'état général et celui des autres organes parenchymateux et glandulaires soit bon). (*Bollett. delle malattie dell' orecchio, della gola e del naso*, n° 10, 1896.) Dr JANKELEVITCH.

VARIA

Petites contributions à l'étude de l'étiologie de la tuberculose pulmonaire *(Kleinere Keiträge zur Aetiologie der Lungentuberculose)*, par le Dr W. FRENDENTHAL, de New-York.

Le naso-pharynx constitue pour la tuberculose une porte d'entrée qui a été trop négligée jusque dans ces derniers temps.

L'auteur a eu l'occasion d'examiner le naso-pharynx de 133 malades atteints d'affections les plus variées, la tuberculose entre autres. Sur 52 tuberculeux compris dans ce nombre, 21 présentaient un catarrhe rétro-nasal plus ou moins prononcé, chez 24 le naso-pharynx était le siège de bacilles tuberculeux, et 7 malades enfin étaient atteints d'ulcérations tuberculeuses de la même région. Sur 81 malades non tuberculeux, les bacilles étaient localisés au naso-pharynx dans 9 cas. Les ulcères tuberculeux purent être constatés 7 fois chez des malades atteints de tuberculose pulmonaire et une fois chez un malade en apparence non tuberculeux.

En ce qui concerne les conditions étiologiques favorisant l'infection tuberculeuse du naso-pharynx, elles se réduisent aux deux causes suivantes :

1° Manque d'air renouvelable;

2° Sécheresse de l'air respiré.

Ce sont là, à peu de chose près, les principaux facteurs de la tuberculose en général.

Quant aux conditions physiologiques et anatomo-pathologiques qui interviennent pour faciliter la localisation tuberculeuse dans l'espace naso-pharyngé, elles sont les suivantes :

1° Le naso-pharynx présente un espace à peu près clos, où l'air ne se renouvelle que lentement et dont nous ne pouvons éloigner les sécrétions et corps étrangers aussi facilement que nous le faisons pour le larynx, le pharynx, la cavité nasale ou la bouche;

2° La fréquence du catarrhe naso-pharyngé fait que l'épithélium protecteur à cils vibratiles se transforme en épithélium plat impuissant contre l'invasion bacillaire. La sécrétion qui accompagne la catarrhe forme un terrain du culture très favorable au développement du bacille.

3° Les différentes variétés de microorganismes qui pullulent dans le larynx préparent le terrain à l'infection tuberculeuse.

Les bacilles peuvent pénétrer dans le tissu lymphoïde du naso-pharynx, sans qu'il existe la moindre solution de continuité.

Mais une fois là, ils sont entraînés par le courant lymphatique et finissent par aboutir au conduit thoracique, s'ils n'ont pas été arrêtés en route par l'obstruction de quelque vaisseau lymphatique. A partir de ce point, l'infection se propage vers les sommets des poumons. Il est évident que l'organisme réagit souvent contre l'invasion du bacille tuberculeux, ce qui explique l'apparition si fréquente chez les enfants des ganglions engorgés dans la région cervicale. Ces lymphomes qui ne sont souvent que la conséquence d'une affection de l'espace naso-pharyngé seraient à celles-ci ce qu'est le bubon inguinal à l'accident primitif des organes génitaux. L'auteur va même jusqu'à admettre que l'hypertrophie du tissu lymphoïde du naso-pharynx n'est autre chose que l'expression d'une réaction inflammatoire. (*Archiv. f. Laryngol.*, V, 1896.)

Dr Jankelevitch.

Bordeaux. — Imp. G. GOUNOUILHOU, rue Guiraude, 11.

INDEX BIBLIOGRAPHIQUE

DE

La REVUE du Dr E. J. MOURE

6 février 1897

Bouche et Pharynx buccal.

Ardenne. — Contribution à l'étude des tumeurs bénignes de l'amygdale (Thèse de Bordeaux, 1896).

Arslan. — Deux cas de chancres syphilitiques des amygdales (*Rev. hebd. de laryngol.*, n° 49, 1896).

Botey. — Un cas de toux nerveuse, rythmique et continue d'origine pharyngienne (*Archiv. latin. de rinol.*, sept. et oct. 1896).

Boulay et **Martin.** — Des troubles causés par de petites lésions des amygdales (*Ann. des mal. de l'oreille*, n° 12, 1896).

Broeckaert. — De l'amygdalite lacunaire aiguë (Soc. belge de laryngol., séance du 7 juin 1896, *in Rev. hebd. de laryngol.*, n° 51, 1896).

Broquet. — Un cas d'amygdalite ulcéreuse lacunaire aiguë (Soc. d'anat. et de physiol. de Bordeaux, séance du 14 déc. 1895, *in Journ. de méd. de Bordeaux*, n° 1, p. 6, 1897).

Chavannaz. — Kyste dermoïde du plancher buccal, avec adhérence probable à l'os hyoïde (*Journ. de méd. de Bordeaux*, n° 2, p. 19, 1897).

Chavasse. — Constriction absolue des mâchoires. Double ankylose traitée à droite par la résection, à gauche par la rupture (Soc. de chir., séance du 12 déc. 1896, *in Bull. méd.*, n° 101, 1896).

Clark. — Effets réflexes des affections intra-nasales du pharynx et de la bouche (*Buffalo med. Journ.*, janv. 1897).

Courtade. — Traitement des abcès péri-pharyngiens (*Rev. gén. de clin. et de thérapeut.*, n° 51, 1896).

David. — Du traitement chirurgical des tumeurs malignes des amygdales (*British med. Journ.*, 2 janv. 1897).

Étiévant. — Un nouveau cas d'actinomycose temporo-maxillaire. Réflexion sur certaines particularités (*Province méd.*, n° 1, 1897).

Franchome. — Kyste dermoïde latéral de la région sus-hyoïdienne (*Journ. des sciences méd. de Lille*, n° 4, 1897).

Goodale. — De l'identité du « rash migrateur » de la langue avec la glossite superficielle de Moeller (*Amer. Journ. of the med. sciences*, nov. 1896).

Ginestous. — Ulcération tuberculeuse de la langue (*Journ. de méd. de Bordeaux*, n° 5, p. 53, 1897).

Haessler. — L'histologie des tumeurs des maxillaires (*Arch. f. klin. Chir.*, Bd LIII, Heft 4, 1896).

Hahl. — De la prothèse du maxillaire inférieur après résection (*Berlin. klin. Wochens.*, n° 47, 1896).

Hajek. — Opération pour atrésie du voile du palais avec la paroi postérieure du pharynx (*Allg. Wien. med. Zeit.*, n° 2, 12 janv. 1897).

Heaton. — Ablation de l'amygdale pour une affection maligne (Birmingham med. Assoc., séance du 27 nov. 1896, *in British med. Journ.*, 9 janv. 1897).

Hippius. — Du rôle étiologique des angines pour les affections des organes éloignés (en russe) (*Biblioteca Vratcha*, n° 12, déc. 1896).

Kocher. — Traitement chirurgical de la constriction spasmodique des mâchoires (*Semaine méd.*, 9 déc. 1896).

Kramer. — Des injections parenchymateuses de solutions phéniquées dans le traitement des amygdalites à répétitions (*Centralbl. f. Chir.*, 21 nov. 1896).

Lichtwitz. — Kyste séro-muqueux de la base de la langue et du larynx. Guérison par l'injection de la solution iodoformée de Lugeol (*Gaz. hebd. des sciences méd. de Bordeaux*, n° 48, 1896).

Merkel. — Ankylose de l'articulation maxillaire droite inférieure à la suite d'une tumeur gommeuse de la parotide et de la région parotidienne (*Munch. med. Wochens.*, n° 50, 1896).

Morel-Lavallée. — Contribution au diagnostic du chancre de l'amygdale (*Bull. méd.*, 30 déc. 1896).

Newman. — Épithélioma de l'amygdale et du pilier postérieur gauche, extirpé par pharyngotomie latérale (Glasgow Pathol. and Clin. Society, *in Lancet*, 28 nov. 1896).

Schmieglow. — De l'ostéomyélite aiguë du maxillaire supérieur (*Archiv f. Laryngol.*, Bd V, 1896).

Somers. — Un cas de luette bifide avec dégénérescence (*New-York med. Journ.*, 21 nov. 1896).

Somers. — L'emploi de nitrate d'argent dans le pharynx (*The med. and surg. Report*, 21 nov. 1896).

Starck. — De la tuberculose du maxillaire inférieur (*Beitr. Zeit. klin. Chir.*, Bd XVII, Heft 1).

Wood et **Russell.** — Troubles constitutionnels graves accompagnant un abcès de l'amygdale (*Lancet*, 19 déc. 1896).

Nez, Pharynx nasal et Cavités accessoires.

Alexander. — Des polypes du nez et de leurs rapports avec les empyèmes des sinus (*Archiv f. Laryngol.*, vol. V, 1896).

Bayer. — Préparation du cocco-bacille de l'ozène (Soc. belge de laryngol., séance du 7 juin 1896, *in Rev. hebd. de laryngol.*, n° 51, 1896).

Beadles. — Hypertrophie gommeuse du corps pituitaire (Pathol. Soc. of London, séance du 15 déc. 1896, *in British med. Journ.*, 19 déc. 1896).

Behrens. — La rhinoscopie dans la pratique générale (*The med. Age*, 10 déc. 1896).

Bergeat. — L'étiologie des déviations et des éperons de la cloison nasale (*Monats. f. Ohrenheilk.*, n° 11, 1896).

Berger. — Chondrome des fosses nasales (*Rev. prat. des trav. de méd.*, n° 52, 1896).

Bleyer. — Du massage électro-vibratoire des cornets (*The Journ. of ophtalmol. and otol.*, oct. 1896).

Blondiau. — Quelques observations sur la transfixion du cornet (Soc. belge de laryngol., séance du 7 juin 1896, *in Rev. hebd. de laryngol.*, n° 51, 1896).

Botey. — Traitement des sinusites frontales chroniques et des lésions intra-craniennes consécutives (*Rev. hebd. de laryngol.*, n°s 3 et 4, 1897).

Bottermund. — Des rapports entre l'organe sexuel de la femme et les voies respiratoires supérieures (*Monats. f. Geburts. und Gynæcol.*, Bd IV, Heft 5).

Boucheron. — Sérothérapie anti streptococcique dans les rhinites chroniques à streptocoques (*Arch. internat. de laryngol.*, n° 6, 1896).

Bronner. — Asthme et fièvre de foin d'origine nasale (Bradford med. chir. Soc., *in Lancet*, 23 janv. 1897).

Capart. — Rapport sur la pathogénie et le traitement de l'ozène. Conclusions (Soc. belge de laryngol., séance du 7 juin 1896, *in Rev. hebd. de laryngol.*, n° 51, 1896).

Castex. — Documents pour la chirurgie du nez (Deuxième Congrès français de chirurgie, *in Rev. hebd. de laryngol.*, n° 50, 1896).

Christy. — Ulcération de la cloison du nez (*New-York med. Journ.*, 2 janv. 1897).

Cohn. — Des sarcomes de la cloison du nez (Thèse de Kœnigsberg, 1896).

Combe. — Sinusites maxillaires compliquées de tic douloureux. Guérison par la trépanation et la résection de la paroi externe (Deuxième Congrès français de chirurgie, *in Rev. hebd. de laryngol.*, n° 50, 1896).

Courtade. — Nouvelles pinces à végétations adénoïdes (*Arch. internat. de laryngol.*, n° 6, 1896).

Cox. — Des quelques conséquences de l'obstruction nasale chronique (*The Brooklyn med. Journ.*, oct. 1896).

Cozzolino. — Note sur la thérapie pharmaceutique et mécanique dans certaines rhino-pharyngopathies et otopathies (*Revista italiana di Terapia*, n° 9, 1896).

Dayton. — Des déformités de la cloison nasale (*Amer. med.-surg. Bull.*, 26 déc. 1896).

Delie. — Deux polypes muqueux (Soc. belge de laryngol., séance du 7 juin 1896, *in Rev. hebd. de laryngol.*, n° 51, 1896).

Dohi. — Contribution à l'étude de la rhinophymie (*Arch. f. Dermatol.*, Bd XXXVII, Heft 3).

Eeman. — Rhinite pseudo-membraneuse; diphtérie nasale (Soc. belge de laryngol., séance du 7 juin 1896, *in Rev. hebd. de laryngol.*, n° 51, 1896).

Eaton. — Hygiène nasale et auriculaire (*The Laryngoscope*, n° 6, déc. 1896).

Eaton. — Notes cliniques : nez et oreille (*The Laryngoscope*, n° 1, 1897).

Finder. — Des tumeurs malignes de la cavité nasale (*Archiv f. Laryngol.*, Bd V, 1896).

Foucher, — Nécrose du sphénoïde (*Rev. internat. de rhinol., otol. et laryngol.*, oct. 1896).

Gatta. — Sur la destruction de la glande pituitaire et thyroïde (*Gaz. degli ospedali*, n° 146, 1896).

Goris. — Relation entre les sinusites chroniques et la santé générale (Soc. belge de laryngol., séance du 7 juin 1896, *in Rev. hebd. de laryngol.*, n° 51, 1896).

Goris. — Technique de la cure radicale de l'empyème du sinus maxillaire (*La Presse méd. belge*, n° 3, 17 janv. 1897).

Gouguenheim. — Des abcès inflammatoires de la cloison du nez (*Archiv. f. Laryngol.*, vol. V, 1896).

Gouguenheim. — Des abcès chauds de la cloison nasale (*Ann. des mal. de l'oreille*, n° 1, 1897).

Guye. — Du traitement des affections des cavités accessoires du nez par des insufflations de menthol et le procédé de Politzer (*Therap. Wochens.*, n° 49, 1896).

Hennebert. — Rhinite hypertrophique (Soc. belge de laryngol., séance du 7 juin 1896, *in Rev. hebd. de laryngol.*, n° 51, 1896).

Isaïa. — Contribution clinique et opératoire à l'ostéome des fosses nasales (*Rev. internat. de rhinol.*, n° 11, 1896).

Karziminsky. — Traitement de l'empyème de l'antre d'Highmore (*Archiv. latin. de rinol.*, sept. et oct. 1896).

Knight. — Note supplémentaire sur un cas de pont de Martin pour dépression du nez (*New-York med. Journ.*, 19 déc. 1896).

Lacroix. — L'empyème latent du sinus maxillaire (*Le Concours méd.*, n° 3, 16 janv. 1897).

Lange. — De l'habitus adénoïdien (*Berlin. klin. Wochens.*, n° 1, 1897).

Laurent. — La résection temporaire du maxillaire supérieur dans l'extirpation des tumeurs naso-pharyngiennes (Soc. belge de laryngol., séance du 7 juin 1896, *in Rev. hebd. de laryngol.*, n° 51, 1896).

Lautmann. — L'ozène atrophiant. Clinique. Pathogénie. Sérothérapie (Thèse de Paris, 1897).

Lavrand. — Séquestre volumineux provenant des fosses nasales chez un syphilitique (*Journ. des sciences méd. de Lille*, n° 4, p. 89, 1897).

Lawrence-Finny. — Rhinoplastie pour lupus (*British. med. Journ.*, 5 déc. 1896).

Mackenzie. — Contribution à l'anatomie pathologique des affections ethmoïdales (*The Journ. of laryngol.*, févr. 1897).

Mc Clure. — Deux cas d'abcès de l'antre d'Highmore (*The Pittsburg med. Review*, n° 11, 1896).

Mc Coy. — Étude sur l'irruption des dents dans les fosses nasales. Résumé des cas rapportés et relation de nouveaux cas (*New-York med. Journ.*, 26 déc. 1896).

Müller. — Nouvelle méthode de traitement des affections des voies respiratoires supérieures (*Wien. klin. Rundschau*, n° 46, 1896).

Mulford. — La thérapeutique des rhinites aiguës (*Amer. med. surgic. Bull.*, 21 nov. 1896).

Navratil. — Cas de rhinosclérome (Soc. de laryngol. de Budapest, séance du 23 janvier 1896, *in Rev. hebd. de laryngol.*, n° 4, 1897).

Noquet. — Un cas de tumeur fibro-cartilagineuse et celluleuse, télangiectasique de la cloison des fosses nasales (*Bull. méd. du Nord*, n° 23, 1896).

Passmore-Berens. — Épilepsie guérie par un traitement intra-nasal (*The Laryngoscope*, n° 1, 1897).

Persall. — Inflammation adénoïdienne de la voûte pharyngienne (*The Journ. of ophtalmol., otol., etc.*, oct. 1896).

Phocas. — Des végétations adénoïdes (*Le Nord méd.*, n° 53, 15 déc. 1896).

Pierce. — Cautérisation linéaire sous-muqueuse ; nouvelle méthode de réduction des hypertrophies des cornets (*New-York med. Journ*, p. 693, 21 nov. 1896).

Planche. — Trépanation pour un cas d'abcès cérébral consécutif à une sinusite frontale (*Lyon méd.*, n° 48, 1896).

Prota. — Un cas de rhinite professionnelle (*Bollet. delle malattie dell' orecchio*, n° 1, 1897).

Ripault. — Un cas de syphilis secondaire du nez (*Ann. des mal. de l'oreille*, n° 1, 1897).

Roe Lookwood. — Obstruction nasale et symptômes cardiaques (*New-York med. Journ.*, 16 janv. 1897).

Rosenthal. — Les maladies du nez, des cavités accessoires et du naso-pharynx (Berlin, A. Hirschweld, 2e édit., 1896).

Saenger. — Sur l'action acoustique des cavités nasales (*Pfluger's Archiv*, Bd LXIII, 1896).

Saint-Hilaire. — Grosse molaire logée dans le sinus maxillaire, présentation de pièces anatomiques (*Arch. internat. de laryngol.*, n° 6, 1896).

Scheier. — A propos de la photographie des cavités des fosses nasales et du larynx au moyen des rayons de Röntgen (*Arch. internat. de laryngol.*, n° 6, 1896).

Schmidt. — Nouvelles expériences sur le traitement des irrégularités de la cloison nasale au moyen de la scie électrique (*Archiv f. Laryngol.*, Bd. V, 1896).

Scheppegrell. — De l'emploi de l'électricité dans l'examen, le diagnostic, le pronostic et le traitement des maladies du nez, de l'oreille et de la gorge (*New-Orleans med. and surgic. Journ.*, déc. 1896).

Spiess. — Nouvelle méthode de traitement des empyèmes des sinus (*Archiv f. Laryngol.*, Bd V, 1896).

Tilley. — Remarques sur le traitement opératoire d'un cas d'empyème double du sinus frontal compliqué d'un empyème double de l'antre d'Highmore (*British med. Journ.*, 1897).

Treitel. — Des affections cérébrales consécutives aux suppurations des cavités accessoires du nez (*Berlin. med. Gesell.*, 2, XII, 1896).

Larynx et trachée.

Arouzon. — De la tuberculose primitive du larynx (*Archiv f. Laryngol.*, Bd V, 1896).

Bayeux. — Tubage du larynx dans le croup. Auto-extubation. Pathogénie. Prophylaxie (*Presse med.*, n° 61, 1897).

Baudouin. — L'extirpation du larynx (*Gaz. méd. de Paris*, n° 36, 1896).

Beuda. — Examen anatomique du larynx dans le cas de sténose (*Archiv f. Laryngol.*, Bd V, 1896).

Botey. — Un cas de crico-thyrotomie pour corps étranger de la région sous-glottique (*Archiv. latin. de rhinol., etc.*, sept. et oct. 1896, *in Archiv. internat. de laryngol.*, n° 61, 1896).

Botey. — Les injections trachéales de créosote et de gaïacol dans la tuberculose laryngo-pulmonaire (*Ann. des mal. de l'oreille*, n° 1, 1897).

Boulay. — De l'ictus laryngé (*Le Concours med.*, n° 49, 1896).

Brindel. — Enchondrome du larynx; examen histologique (*Journ. de méd. de Bordeaux*, n° 50, p. 555, 1896).

Brindel. — Paroi de kyste de l'épiglotte; examen histologique (*Journ. de méd. de Bordeaux*, n° 50, p. 555, 1896).

Chiari. — De l'angine des cordes vocales (*Archiv f. Laryngol.*, Bd V, 1896).

Collet. — Nouvelle observation de troubles laryngés dans un cas probable de sclérose en plaque (*Lyon méd.*, n° 4, p. 126, 1897).

Czwiklitzer. — De l'état actuel de la résection et de l'extirpation du larynx pour des tumeurs malignes (Thèse de Breslau, 1896).

Ellenbeck. — Des variétés des formes normales du larynx (Thèse de Rostock, 1896).

Ficherl. — De la résection et de la suture de la trachée (*Wien. klin. Wochens.*, n° 53, 1896).

Flatau. — Nouvelles expériences concernant la photographie des voie respiratoires supérieures (*Archiv f. Laryngol.*, Bd V, 1896).

Flatow. — De la paralysie saturnine des muscles du larynx (*Deut. med. Wochens.*, n° 3, 14 janv. 1897).

Foix. — Un cas d'aphonie nerveuse chez une tuberculeuse (*Allgem. Wien. med. Zeit.*, n° 49, 1896).

Frenkel. — Pachydermie laryngée (*Aerztl. Verein in Hambourg*, LXII, 1896).

Gouguenheim et **Plique.** — Un cas de crise laryngée chez un tabétique (*Ann. des mal. de l'oreille*, n° 12, 1896).

Grand. — Contribution à l'étude du sarcome du larynx (Thèse de Toulouse, 1896).

Grabover. — Contribution à l'étude de l'innervation du larynx (*Archiv f. Laryngol.*, Bd V, 1896).

Hansberg. — Du traitement opératoire du cancer du larynx (*Archiv f. Laryngol.*, Bd V, 1896).

Alédon. — L'innervation vaso-motrice du larynx (*Presse méd.*, n° 98, 1896).

Heymann. — Contribution à l'étude des paralysies toxiques du larynx (*Arch. internat. de laryngol.* n° 6, 1896, *in Archiv f. Laryngol.*, Bd V, 1896).

Hillis. — La technique de l'intubation chez les enfants avec quelques considérations sur le temps de l'opération et le traitement post-opératoire (*Med. Record*, 28 nov. 1896).

Jankelevitch. — Considérations sur le traitement de la tuberculose (*Rev. hebd. de laryngol.*, n°s 1 et 2, 1897).

Kafemann. — La tuberculose dans ses rapports avec les voies respiratoires supérieures, ainsi que ses manifestations locales et celles du lupus (*Sammlung zwangloser Abhandlungen von Bresgen*, Bd II, Heft 4 et 5).

Katzenstein. — Autoscopie de l'espace naso-pharyngien (*Archiv f. Laryngol.*, Bd V, 1896).

Koenig. — Fistule trachéale guérie par une autoplastie cartilagineuse (Soc. de méd. berlinoise, séance du 2 déc. 1896, *in Semaine méd.*, n° 62, 1896).

Kuttner. — Chordite vocale inférieure hypertrophique (*Archiv f. Laryngol.*, Bd V, 1896).

Lander. — Inhalation de formaline dans les catarrhes et autres affections des voies respiratoires supérieures (*British med. Journ.*, 23 janv. 1897).

Lavrand. — Grain de chapelet dans les voies respiratoires. Trachéotomie. Expulsion (*Journ. des sciences méd. de Lille*, n° 3, 9 janv. 1897).

Lazarus. — Paralysie des crico-aryténoïdiens d'origine blenorragique (*Archiv f. Laryngol.*, Bd V, 1896).

Lermoyez et **Griner.** — Laryngotomie intercricothyroïdienne. Nécrose par decubitus du chaton cricoïdien. Fausse route cricoïdienne. Mort (*Ann. des mal. de l'oreille*, n° 1, 1897).

Liaras. — Gomme syphilitique du larynx (*Journ. de méd. de Bordeaux*, n° 5, p. 54, 1897).

Magnan. — Gomme syphilitique du larynx et hémiplégie (*Journ. de méd. de Bordeaux*, n° 5, p. 54, 1897).

Malioutine. — Du développement de la voix à l'aide de diapasons et du traitement par ces derniers des parésies des cordes vocales (en russe) (*Medicin. Obozr.*, n° 23, 1896).

Martuscelli. — D'une tumeur amyloïde du larynx (*Arch. ital. di laryngol.*, fasc. I, janv. 1897).

Massei. — Abcès péri-trachéo-laryngé chez un enfant (*Archiv. ital. di laryngol.*, fasc. I, janv. 1897).

Massei. — De l'abcès péri-trachéal chez les enfants (*Archiv. f. Laryngol.*, Bd V, 1896).

Michel. — Des tumeurs de l'épiglotte (Thèse de Bordeaux, 1896).

Norval-Pierce. — De la transformation de tumeurs laryngées bénignes en néoplasies malignes (*The Laryngoscope*, n° 1, 1897).

Permewan. — Sur un cas d'ulcération tuberculeuse du larynx (Liverpool med. Institution, *in Lancet*, 28 nov. 1896).

Polievktor. — Le fantôme du professeur Heubner pour l'intubation du larynx (en russe) (*Biblioteca Vratch*, n° 12, déc. 1896).

Raugé (Paul). — Dix cas de paralysie laryngée de cause chirurgicale (2e Congrès français de chirurgie, *in Rev. hebd. de laryngol.* n° 50, 1896).

Refslund. — Des troubles respiratoires consécutifs à une tumeur de l'épiglotte (*Münch. med. Wochens.*, n° 48, 1896).

Rosenberg. — Du traitement des papillomes du larynx chez les enfants (*Archiv f. Laryngol.*, Bd V, 1896).

Salzburg. — Existe-t-il une laryngite hémorragique? (*Archir f. Laryngol.*, Bd V, 1896).

Schadewaldt. — Du vertige laryngé (ictus laryngé) (*Archiv f. Laryngol.*, Bd V, 1896).

Seifert. — De la paralysie du vague consécutive à l'influenza (*Rec. hebd. de laryngol.*, n° 52, 1896).

Semon. — De re publica laryngologica (*Archiv. f. Laryngol.*, Bd V, 1896).

Semon. — Le progrès de l'étude de la paralysie motrice du larynx depuis l'introduction du laryngoscope (Extrait des *Arch. de Virchow*).

Stoerck. — De la trachéotomie dans le carcinome du larynx (*Archiv f. Laryngol.*, vol. V, 1896).

Sydow. — Contribution à l'histoire de la trachéotomie (*Munch. med. Abhandlung*, R. VIII, Heft 7, 1896).

Tavernier. — Contribution à l'étude des fractures des os chez les syphilitiques. Accidents syphilitiques tardifs. Syphilis laryngée ayant occasionné la mort. Autopsie. Ostéite raréfiante et fracture spontanée du maxillaire inférieur réunies par un cal fibreux et méconnues pendant la vie du malade (*Journ. des mal. cutanées*, n° 12, 1896).

Thorner. — Corps étranger extrait du larynx à l'aide de l'autoscope (*The Journ. of Laryngol.*, n° 1, 1897).

Thost. — Des canules trachéales (*Monast. f. Ohrenheilk*, n° 12, déc. 1896).

Vitrac. — Tumeur de la trachée d'origine œsophagienne; ulcération de la carotide primitive et de la jugulaire interne; hémorragie foudroyante (*Arch. clin. de Bordeaux*, n° 1, 1896).

Weismayr. — Une complication non encore observée du sclérome des voies respiratoires (*Monats. f. Ohrenheilk.*, n° 11, 1896).

Oreilles.

Adams. — Un cas de thrombose du sinus latéral. Opération suivie de guérison (*Transact. of the amer. otol. Society*, vol. VI, fasc. III, 1896).

Alt. — De la surdité bourdonnante (*Monats. f. Ohrenheilk.*, n° 12, déc. 1896).

Bacon. — Un cas d'abcès cérébral secondaire à une otite moyenne suppurée aiguë présentant des symptômes insolites. Opération. Guérison (*Transact. of the amer. otol. Society*, vol. VI, fasc. III, 1896).

Bonnier. — Sur un cas de tympanospasme (*Arch. internat. de laryngol.*, n° 6, 1896).

Bonnier. — L'audition stéréacousique (*Arch. internat. de laryngol.*, n° 6, 1896).

Botey. — Traitement des vertiges, bourdonnements et de quelques affections du labyrinthe par la ponction de la fenêtre ronde suivie d'aspiration (*Ann. des mal. de l'oreille*, n° 12, 1896).

Botey. — Deux cas d'opération de Stacke-Schwartze avec quelques considérations (*Archiv. latin. de rinol.*, nov. et déc. 1896).

Botey. — Nouveau mode de traitement des otites moyennes aiguës (*Archiv. latin. de rinol.*, sept. et oct. 1896).

Braislin. — Un cas de larve de mouche vivante dans l'oreille sans suppuration antérieure (*Zeits. f. Ohrenheilk.*, Bd XXIX, Heft 4, 1896).

Brieger. — Infection pyohémique générale consécutive à une suppuration otique (*Archiv. of otol.*, n° 4, oct. 1896).

Broca. — Abcès du cou consécutif aux otites moyennes suppurées (*Archiv. internat. de laryngol.*, n° 6, 1896).

Broca. — Trépanation pour abcès du cerveau d'origine otique (Deuxième Congrès de Chirurgie, *Rev. hebd. de laryngol.*, n° 50, 1896).

Castex. — La pratique des maladies de l'oreille, du larynx et du nez de l'origine à nos jours (Leçon d'ouverture du cours, tirage à part; Baillière fils, Paris).

Courivaud. — De l'ankylose des osselets *(suite)* (*Ann. de la Policlin. de Toulouse*, n° 10, 1896).

Courtade. — De l'audition par les cicatrices de trépanation du crâne (*Arch. internat. de laryngol.*, n° 6, 1896).

Cozzolino. — Otite moyenne suppurée; endo-mastoïdite. Abcès extra-dural périsinusien perforatif. Opération. Guérison (*Bollet. delle malattie dell' orecchio,* n° 1, 1897).

Crouzillac. — Sur deux cas de bourdonnements liés à des affections utérines (*Ann. de la Policlin. de Toulouse,* n° 10, 1896).

Dahlgren. — Trois cas de thrombose du sinus transverse consécutive à une otite moyenne. Opération. Guérison (*Archiv f. klin. Chirur.*, LII, 3, 1896).

Delsaux. — Otite moyenne suppurée compliquée de thrombose sinusienne (Soc. belge de laryngol., séance du 7 juin 1896, *in Rev. hebd. de laryngol.,* n° 51, 1896).

Deuch. — Thrombose du sinus latéral, consécutive à une otite moyenne suppurée. Opération. Guérison (*Transact. of the amer. otol. Society,* vol. VI, fasc. III, 1896).

Deuch. — Méningite d'origine otitique. Opération. Guérison (*Transact. of the amer. otol. Society,* vol. VI, fasc. III, 1896).

Dufour. — Opération pour mastoïdite, compliquée d'une hémorragie du sinus latéral. Guérison (*The Laryngoscope,* n° 6, déc. 1896).

Eulenstein. — Sur un cas de pyohémie otitique guérie par l'excision de la veine jugulaire interne thrombosée (*Zeits. f. Ohrenheilk.*, Bd XXIX, Heft 4, 1896).

Fridenberg. — Affection mastoïdienne latente (*Med. News,* 24 oct. 1896).

Fritts. — Un cas insolite d'otite suppurée, accompagnée d'une destruction considérable de tissus (*The Philadelphia Polyclin.*, n° 50, 1896).

Fruitnight. — L'importance du diagnostic précoce et du traitement des inflammations de l'oreille moyenne (*Med. News,* 12 sept. 1896).

Furet. — Symptômes cérébraux de nature hystérique survenant dans le cours d'une otite suppurée double et simulant des accidents d'origine septique (*Arch. internat. de laryngol.,* n° 6, 1896).

Gellé. — Du rôle de la mobilité de l'étrier dans l'audition (Soc. de biologie, séance du 5 déc. 1896, *in Semaine méd.,* n° 62, 1896).

Gerauld. — Un cas de corps étranger dans l'oreille (*Med. Record,* 9 janvier 1897).

Gradenigo. — Des manifestations hystériques dans l'organe auditif (*Klin. Vorträge,* Bd I, Heft 13, 1896).

Guranowsky. — De la nécrose labyrinthique. Exfoliation des canaux semi-circulaires et de la partie postérieure du vestibule (*Monats. f. Ohrenheilk.*, n° 12, déc. 1896).

Hamon du Fougeray. — Étude sur les abcès du cou consécutifs aux inflammations aiguës ou chroniques de l'oreille moyenne (Deuxième Congrès français de Chirurgie, *in Rev. hebd. de laryngol.*, n° 50, 1896).

Hartmann. — Du progrès de l'otologie durant le troisième trimestre de l'année 1896 (*Zeits. f. Ohrenheilk.*, Bd XXX, Heft 1, 1896).

Hartmann. — De l'hyperostose du conduit auditif externe (*Zeits. f. Ohrenheilk.*, Bd XXX, Heft 1, 1896).

Hennebert. — Un cas de cancer de l'oreille (Soc. belge de laryngol., séance du 7 juin 1896, *in Rev. hebd. de laryngol.*, n° 51, 1896).

Hermet. — Syphilome phagédénique de l'oreille (Soc. de dermatol. et de syphil., séance du 10 déc. 1896, *in Semaine méd.*, n° 63, 1896).

Hoffmann. — Thrombose non infectante de plusieurs sinus cérébraux et de la veine jugulaire consécutive à une lésion du sinus transverse pendant l'opération (*Zeits. f. Ohrenheilk.*, Bd XXIX, Heft 1, 1896).

Hoffmann. — Les corps étrangers de l'oreille; leur rapport de voisinage et leur traitement (*Sammlung zwangloser Abhandlungen von Bresgen*, Bd I, Heft 12).

Hogg. — Sarcome de la base du cou ayant envahi l'oreille (*Australian med. Gaz.*, 20 juillet 1896).

Jack. — Carie du canal de Fallope et paralysie faciale consécutives à une otite moyenne suppurée aiguë (*Transact. of. the amer. otol. Society*, vol. VI, fasc. III, 1896).

Jackson. — L'oto-massage (*The Laryngoscope*, n° 1, 1897).

Kipp. — Un cas d'otite moyenne suppurée avec perforation des cellules mastoïdiennes suivie d'un érysipèle. Guérison (*Transact. of the amer. otol. Society*, vol. VI, fasc. III, 1896).

Knapp. — Un cas d'otite moyenne suppurée aiguë avec symptômes manifestés de méningite. L'ouverture de l'apophyse mastoïde et du crâne est suivie d'une rapide amélioration et de guérison (*Transact. of the amer. otol. Society*, vol. VI, fasc. III, 1896).

Kretschmann. — L'ouverture opératoire de l'oreille moyenne (*Klin. Vorträge*, Bd II, Heft 1, 1896).

Kuhn. — Cholestéatome de l'oreille moyenne gauche. Mort pendant l'opération par suite de l'entrée d'air dans le sinus sigmoïde lésé (*Zeits. f. Ohrenheilk.*, Bd XXIX, Heft 1, 1896).

Kuhn. — Otite moyenne purulente gauche. Méningite ou abcès du cerveau? Aphasie amnestique. Opération. Mort. Méningite (*Zeits. f. Ohrenheilk.*, Bd XXIX, Heft 1, 1896).

Lannois et **Jaboulay.** — L'hémianopsie dans les abcès cérébraux d'origine otique (*Gaz. méd. de Paris*, n° 37, 1896).

Laszky. — Des extractions du marteau et de l'enclume (*Ungar med. Presse*, nov. 1896).

Leutert. — De la pyohémie otique (*Zeits. f. Ohrenheilk.*, Bd LXI, Heft 3 et 4).

Lichtenberg. — Des suppurations de l'attique; un cas d'otite moyenne purulente datant de trente-trois ans et opéré avec succès (Soc. de laryngol. de Buda-Pest, séance du 21 mars 1896, *in Rev. hebd. de laryngol.*, n° 5, 1897).

Lommel. — Contribution à l'étude des altérations anatomo-pathologiques et dans l'oreille moyenne et l'os sphénoïdal dans la diphtérie (*Zeits. f. Ohrenheilk.*, Bd XXIX, Heft 4, 1896).

Love. — Exploration de l'apophyse mastoïde. Un cas de thrombose sinusienne. Guérison (*Glasgow med. Journ.*, sept. 1896).

Lubet-Barbon. — Réflexions à propos de quelques résultats éloignés de l'ouverture de l'antre et de la caisse (*Arch. internat. de laryngol.*, n° 6, 1896).

Luzzati. — Le champ auditif dans l'espace, contribution à la physiologie de l'organe de l'ouïe (*Ann. des mal. de l'oreille*, n° 12, 1896).

Max. — Sur un cas de défaut de substance du pavillon de l'oreille (*Wien. med. Wochens.*, 7 nov. 1896).

Myles. — Un cas d'abcès cérébral d'origine otitique chez un enfant de sept ans. Opération. Guérison (*Transact. of the amer. otol. Society*, vol. VI, fasc. III, 1896).

Okuneff. — Note sur l'emploi du massage manuel vibratoire interne de la muqueuse, d'après Laker, dans les affections du nez et de la gorge (en russe) (*Gaz. de Botkin*, n° 52, 1896).

Oliver. — Hématome double de l'oreille (*British med. Journ.*, p. 81, 9 janv. 1897).

Politzer. — Le syndrome de Ménière à la suite d'une lésion traumatique du labyrinthe (*Arch. f. Ohrenheilk.*, Bd XLI, Heft 3 et 4).

Pooley. — Un cas d'otite moyenne suppurée chronique avec périostite mastoïdienne, mastoïdite interne, abcès cérébelleux, thrombose du sinus latéral, méningite et névrite optique. Mort (*Transact. of the amer. otol. Society*, vol. VI, fasc. III, 1896).

Randall. — Considérations sur des bourdonnements objectifs et subjectifs, anévrismaux, anémiques et musculaires (*Transact. of the amer. otol. Society*, vol. VI, fasc. III, 1896).

Redmer. — Guérison spontanée d'affections cholestéatomateuse et cholestéatoïde (*Archiv. of otol.*, n° 4, oct. 1896).

Rindley. — Abcès cérébelleux consécutif à une affection mastoïdienne. Mort. Autopsie (*Lancet*, 9 janv. 1897).

Rist. — Abcès du cervelet d'origine otique (*Presse méd.*, n° 2, janv. 1897).

Rivière et **Etiévant.** — Phlébite des sinus et septicopyohémie consécutive aux suppurations de l'oreille (Congrès français de Chirurgie, in *Rev. hebd. de laryngol.*, n° 50, 1896).

Röpke. — Un cas de pyohémie à la suite d'une otite moyenne suppurée. Opération. Guérison (*Archiv. of otol.*, n° 4, oct. 1896).

Rousseau et **Hennebert.** — De l'antrectomie, considérations nouvelles, présentation de pièces anatomiques et de malades (*Rev. hebd. de laryngol.*, n° 51, 1896).

Schwalbe. — Contribution à l'anthropologie de l'oreille (extrait de *Virchow's Archiv.*).

Schwartze. — Abcès du cervelet d'origine otique (*Zeits. f. Ohrenheilk.*, Bd XLI, Heft 3 et 4).

Schwartze. — Cholesteatome verum squamae ossis temporum (*Zeits. f. Ohrenheilk.*, Bd XLI, Heft 3 et 4).

Schwartze. — De la carie des osselets (*Zeits. f. Ohrenheilk.*, Bd XLI, Heft 3 et 4).

Sheppard. — Certaines affections de la membrane du tympan (*The Laryngoscope*, n° 6, déc. 1896).

Sheppard. — Analyse de 114 cas d'affections mastoïdiennes comme complications d'otites moyennes suppurées aiguës (*Transact. of the amer. otol. Society*, vol. VI, fasc. III, 1896).

Stern. — Ouverture de l'apophyse mastoïde; phlébite de la veine jugulaire; symptômes intra-craniens consécutifs d'origine nerveuse. Guérison (*Rev. heb. de laryngol.*, n° 50, 1896).

Tomka. — Des rapports qui existent entre le nerf facial et l'oreille (Soc. de laryngol. de Buda-Pest, séance du 28 mars 1896, *in Rev. hebd. de laryngol.*, n° 5, 1897).

Wegener. — Du traitement mécanique de la sclérose du tympan (*Zeits. f. Ohrenheilk.*, Bd XLI, Heft 3 et 4).

Wilson. — Thrombose du sinus latéral (*The Laryngoscope*, n° 1, 1897).

Woodward. — Otite moyenne suppurée; abcès du cervelet; mort; autopsie (*Zeits. f. Ohrenheilk.*, Bd XXIX, Heft 4, 1896).

Wolf. — L'otite moyenne aiguë comme symptôme précoce de la polyarthrite rhumatismale aiguë (*Zeits. f. Ohrenheilk.*, Bd XLI, Heft 3 et 4).

Zaufal. — Un cas de thrombose sinusienne d'origine otique guéri par opération (*Prager med. Wochens.*, n° 49, 1896).

Croup et Diphtérie.

Brieger et **Boer.** — De la toxine de la diphtérie et du tétanos (*Deut. med. Wochens.*, 3 déc. 1896).

Chapman. — Note sur le traitement de la diphtérie (*N.-Y. med. Journ.*, 19 déc. 1896).

Crocq. — Considérations sur la nature et le diagnostic de la diphtérie (*Wien. klin. Rund.*, n° 4, 1897).

Dreier. — Trois cent dix cas de diphtérie traités par la sérumthérapie à l'hôpital Saint-Vladimir de Moscou (*Bibliot. Vratch.*, n° 12, déc. 1896).

Fischer. — Du traitement de la diphtérie. Enquête sur les méthodes modernes employées à Berlin dans le courant de l'été 1896 (*Med. Record*, 26 déc. 1896).

Gevaert. — Une statistique de sérothérapie antidiphtérique (Soc. belge de laryngol., séance du 7 juin 1896, *in Rev. hebd. de laryngol.*, n° 51, 1896).

Graetzer. — *Tinctura myrrhæ* dans la diphtérie (*Münch. med. Wochens.*, n° 47, 1896).

Haun. — Diphtérie et sérothérapie (Thèse d'Iéna, 1896).

Kalmikov. — Le sérum antidiphtérique dans le croup (en russe) (*Medicin. Obozr.*, n° 19, 1896).

Kapelski. — Contribution à la sérothérapie de la diphtérie (*Nowing Lekarsky*, n° 6, 1896).

Kapuscinski. — La sérothérapie de la diphtérie (*Nowing Lekarsky*, n° 6, 1896).

Kellock. — Intubation pour trachéotomie dans la diphtérie (*The Lancet*, 3 oct. 1896).

Kempner. — Contribution au diagnostic bactériologique de la diphtérie (*Hyg. Rundschau*, VI, n° 9, 1er mai 1896).

Kobler. — Recherches sur le traitement de la diphtérie par le sérum de Behring (*Wien. klin. Wochens.*, nos 4 et 5, 1896).

Legendre et **Pochon.** — Remarquable persistance du bacille diphtérique dans la muqueuse nasale (*Med. News*, 1er février 1896).

Lennox Brown. — Le traitement antitoxique de la diphtérie (*The Journ. of laryngol.*, déc. 1896).

Luyton. — Croup et *angina strangulatoria* (*Med. Weekblad*, II, n° 41, 11 janvier 1895).

Manicatide. — Sur la paralysie d'origine centrale à la suite de la diphtérie (*Rev. mens. des mal. de l'enfance*, oct. 1896).

Monae Lesser. — Un cas de croup insolite compliqué de pneumonie, intubé par la méthode de D'Owyer et traité sans aliments, antipyrétiques ou alcooliques (*Med. Record*, 9 janv. 1897).

Mounier. — Contribution à l'étude des angines pseudo-membraneuses. A propos d'un cas d'angine pseudo-membraneuse due au muguet (*Gaz. méd. de Nantes*, 12 oct. 1896).

Mouti. — Nouvelles observations relatives à la sérothérapie de la diphtérie (*Arch. f. Kinderheilk.*, XXI, 1-3).

Moor. — Les conséquences de la sérothérapie antidiphtérique (*Med. Weekblad*, II, n° 43, 25 janv. 1896).

Nash. — Laryngite croupeuse ou croup pseudo-membraneux (*Virginia med. semi-monthly*, 25 déc. 1896).

Nicolas. — Atténuation du bacille de Lœffler ayant subi la réaction agglutinante par l'action du sérum antidiphtérique. (Soc. de biol., séance du 5 déc. 1896, *in Semaine méd.*, n° 62, 1896).

Nicole. — Préparation de la toxine diphtérique (*Ann. de l'Institut Pasteur*, n° 6, juin 1896).

Note de la Rédaction. — La préférence du bacille diphtérique pour les amygdales (*Med. News*, 1er fév. 1895).

Nowak. — De l'altération du sang chez les enfants morts de la diphtérie (*Centralbl. f. Bact. Parasiten und Infectionskr.*, Bd XIX, n° 25, 189).

Olivier. — Du tubage dans le croup (*Rev. méd. de la Suisse rom.*, oct. 1896).

Onnen. — Sur l'épidémiologie de la diphtérie (*Ned. Tijdschr. v. Genersk.*, I, n° 10, 1890).

Passini. — Recherche sur la durée de l'immunité du sérum antidiphtérique (*Wien. klin. Wochens.*, n° 48, 1896).

Rauchfuss. — De la diphtérie des voies respiratoires supérieures et de ses rapports avec le croup (*Archiv f. Laryngol.*, Bd V, 1896).

Rauke. — De la diphtérie scarlatiniforme (*Münch. med. Wochens.*, n° 42, 1896).

Riley. — Un cas de diphtérie compliquée de broncho-pneumonie et d'emphysème cutané, traitée par l'antitoxine (*The Lancet,* 3 oct. 1896).

Scagliosi. — Des altérations du muscle cardiaque dans la diphtérie (*Virchow's Archiv,* Bd CXLVI, Heft 1).

Scagliossi. — Sur les altérations du muscle cardiaque dans la diphtérie (*Virchow's Archiv,* Bd CXLVI, Heft 1).

Schauz. — De la valeur du bacille de la xérophtalmie dans le diagnostic de la diphtérie (*Berlin. klin. Wochens.,* n° 12, 1896).

Sektorov. — Observations sur l'action du sérum antidiphtérique, comme moyen curatif et prophylactique (en russe) (*Med. Obozr.,* n° 19, 1896).

Siegert. — Recherches cliniques et expérimentales sur l'influence du sérum antidiphtérique sur les reins sains et malades (*Virchow's Archiv,* Bd CXLVI, Heft 2).

Soltmann. — Résultats du traitement par le sérum de Behring, en 1895, à Leipzig (*Jahr. f. Kinderh.,* XLII, p. 1).

Variot. — Des complications broncho-pulmonaires du croup (*Rev. prat. de med.,* n° 4, 1897).

Varia.

Adenot. — Libération directe longitudinale de la trachée comme traitement palliatif dans le cancer du corps thyroïde (Deuxième Congrès français de Chirurgie, *in Rev. hebd. de laryngol.,* n° 50, 1896).

Baumann et **Goldmann.** — L'iodothyrine est-elle la substance vitale de la glande thyroïde ? (*Munch. med. Wochens,* n° 47, 1896).

Bleyer. — Essai sur les organes des sens (*The Laryngoscope,* n° 1, 1897).

Botey. — Le premier Congrès espagnol d'oto-rhino-laryngologie (*Arch. latin. de rinol.,* janv. 1897).

Botey. — Instruments et appareils variés présentés au premier Congrès espagnol d'oto-rhino-laryngologie (*Arch. latin. de rinol.,* janv. 1897).

Broca. — Œsophagotomie externe pour corps étranger chez un enfant de six mois (Soc. de Chirurgie, séance du 2 déc. 1896, *in Semaine méd.,* n° 62, 1896).

Bussehins. — Compte rendu de la clinique du professeur B. Frankel durant le premier semestre de l'année 1896 (*Arch. f. Laryngol.,* Bd V, 1896).

Israi. — Du rôle de la glande thyroïde dans l'organisme (*Münch. med. Wochens.,* n° 51, 1896).

Jeannel. — Le goitre, indications opératoires (*Arch. méd. de Toulouse,* n° 24, 1896).

Katzenstein. — Des modifications du corps thyroïde consécutives à l'extirpation de ses nerfs (*Archiv f. Laryngol.,* Bd V, 1896).

Meyer. — De l'adénome malin du corps thyroïde (*Archiv f. Laryngol.,* Bd V, 1896).

Péan. — Extraction d'un corps étranger de l'œsophage rendu manifeste par la radiographie (Acad. de méd., séance du 8 déc. 1896, *in Semaine med.*, n° 62, 1896).

Roos. — Du nombre des substances actives dans le corps thyroïde (*Monats. med. Wochens.*, n° 47, 1896).

Schaper. — Sur les corps épithéliaux situés sur les côtés de la glande thyroïde et au voisinage de l'artère carotide chez les mammifères et chez l'homme (*Arch. f. mikr. Anat.*, XLVI, 2, p. 239).

Schmid. — Le processus de sécrétion dans la glande thyroïde (*Arch. f. mikr. Anat.*, XLVII, 2, p. 181).

Siegel. — Sur la pathologie de la glande thyroïde (*Berlin. klin. Wochens.*, 5 oct. 1896).

Trifiletti. — Sur un cas de sténose œsophagienne (*Arch. ital. di laringol.*, fasc. I, janv. 1897).

Vassale et **Generali.** — Sur les effets de l'extirpation de la glande parotide (*Riv. di patol. neur. e ment.*, juill. 1896).

Wallas et **Sirand.** — Epithélioma primitif de la parotide développé dans le prolongement antérieur de la glande et simulant un sarcome périostique du maxillaire (*Province méd.*, n° 45, 1896).

Bordeaux. — Imprimerie G. GOUNOUILHOU, rue Guirande, 11.

INDEX BIBLIOGRAPHIQUE

DE

La REVUE du Dr E. J. MOURE

3 avril 1897

Bouche et Pharynx buccal.

Ardenne. — Tumeurs bénignes de l'amygdale (*Rev. hebdom. de laryngol.*, n° 8, 1897).

Aretander. — Ostéomyélite aiguë du maxillaire supérieur (*Hospit. Titende*, 30 déc. 1896).

Armstrong. — Carcinome de l'amygdale (*Montreal med. Journ.*, juin 1896).

Augier. — Abcès rétropharyngiens (*Journ. des sciences méd. de Lille*, 20 mars 1897).

Ball. — Affection de la bouche d'origine suspecte (Soc. laryngol. de Londres, séance du 11 nov. 1896, *in Rev. hebd. de laryngol.*, n° 10, 1897).

Ballautyne. — Trois cas de dents congénitales (*Edinburgh med. Journ.*, mai 1896).

Barthauer. — Contribution à l'étude de la pathologie et de la thérapeutique des tumeurs malignes du pharynx (Thèse de Greisswald, 1897).

Bassford. — De l'amygdalite (*Journ. of med. and science*, juill. 1896).

Berger. — Diagnostic différentiel dans l'actinomycose du maxillaire inférieur (*L'Indépendance méd.*, n° 8, 1897).

Binder. — Quarante cas de carcinome de la langue (*Beitr. zur klin. Chirurg.*, Bd XVII, Heft 2).

Borman. — De la résection du maxillaire supérieur avec trachéotomie préalable (en russe) (*Med. Obozr.*, n° 2, 1897).

Bousquet. — Kyste épidermique du plancher de la bouche. Ablation; guérison (*Bull. méd.*, 21 mars 1897).

Boyer. — Traitement de la grenouillette sus-hyoïdienne latérale (*Province méd.*, n° 10, 1897).

Clennelle Fenwick. — Un cas d'angine de Ludwic survenue à la phase aiguë de la syphilis (*The Lancet*, 27 fév. 1897).

Coomes. — Syphilis primitive de la bouche et du pharynx (*Louisville med. Monthly*, juin 1896).

Coulter. — L'amygdalotomie à l'aide du couteau galvanique (*Kansas city med. Record*, août 1896).

Courtade. — Abaisse-langue à contre-pression (*Arch. internat. de laryngol.*, n° 1, janv.-fév. 1897).

Dop. — Papillomes de la muqueuse buccale (*Arch. méd. de Toulouse*, n° 3, 1er fév. 1897).

Fleiner. — Traité des maladies des organes digestifs; Ire partie : Maladies de la bouche, du pharynx et de l'œsophage (in-8°, IV, 482 p., Stuttgart 1896).

Geronzi. — Lymphoadénite tonsillaire (*Archiv. ital. di otol.*, vol. V, 1er fév. 1897).

Gourc. — L'amygdale de Meyer : bactériologie des tumeurs adénoïdes; rapports avec les déformations de la voûte palatine et les déviations dentaires (Thèse de Paris, 1896-1897).

Griner. — Un cas de perforation acquise du pilier postérieur (*Ann. des mal. de l'oreille*, n° 2, 1897).

Hamilton. — Relation d'un cas de tumeur bénigne de l'amygdale (*Montreal méd. Journ.*, sept. 1896).

Herbert Adams. — Des affections de la muqueuse buccale (*Canadian med. Review*, juin 1896).

Höfer. — Du traitement des amygdalites aiguës par les injections phéniquées interstitielles (*Deut. Arch. f. klin. Med.*, LVII, 5-6, 1896).

Horne. — Affection de l'amygdale du voile du palais, du pharynx et du larynx du côté gauche simulant la syphilis et survenue au cours d'une tuberculose pulmonaire (Soc. laryngol. de Londres, séance du 11 nov. 1896, *in Rev. hebdom. de laryngol.*, n° 10, 1897).

Hutchinson. — Modifications dans la glande sous-maxillaire à la suite d'un carcinome de la bouche (Pathol. Soc. of London, *in Brit. med. Journ.*, 6 mars 1897).

Jullien. — Chancre syphilitique des deux amygdales contracté par la succion du sein (Soc. franç. de dermatol., séance du 11 mars 1897, *in Bull. méd.*, n° 22, 1897).

Knot. — Actinomycose des joues et du cou (*Glasgow med. Journ.*, mai 1896).

Lavrand. — Cancroïdes et cautérisations chimiques (*Journ. des sciences méd. de Lille*, n° 9, 1897).

Law. — Un cas d'hématome du palais? (Soc. laryngol. de Londres, séance du 11 nov. 1896, *in Rev. hebdom. de laryngol.*, n° 10, 1897).

Lermoyez et Barozzi. — A propos d'une zona double bucco-pharyngienne. Le démembrement de l'herpès du pharynx (*Ann. des mal. de l'oreille*, n° 3, 1897).

Loefton. — Chancre de la langue (*New-York med. Journ.*, 17 fév. 1897).

Magnan. — De l'hypertrophie des amygdales (*Rev. hebdom. de laryngol.*, nos 11 et 12, 1897).

Mc Bride. — Des pulsations vasculaires dans le pharynx (*Edinburgh med. Journ.*, déc. 1896).

Means. — Hypertrophie des amygdales; étiologie, conséquences et traitement (*Columbus med. Journ.*, 21 juil. 1896).

Meyjes. — Angina épiglottidea antérieure (*Journ. of laryngol., etc* n° 3, mars 1897).

Monari. — Des abcès endo et périamygdaliens (*Bollett. delle malattie dell' orecchio*, n° 3, 1897).

Mulford. — L'origine diathésique de l'hypertrophie du tissu pharyngien chez les enfants (*Med. Record*, 23 janv. 1897).

Note de la Rédaction. — L'hypertrophie des amygdales (*Kansas city med. Record*, août 1896).

Pague. — De la pharyngite catarrhale hypertrophique (Thèse de Toulouse, 1897).

Pakes. — De la présence du bacille de Friedlander dans les pharyngites et les amygdalites (*British. med. Journ.*, 20 mars 1897).

Parke. — Du chancre de la bouche (*Codex méd.*, juin 1896).

Péterson. — Un cas de stomatite aphteuse (*Hospit. Titende*, 2 sept. 1896).

Polyak. — Sur la glossite superficielle de Möller (*Pert. med. chirurg. Presse*, 22 nov. 1896).

Ricci. — Contribution à la pathologie de l'amygdale linguale (*Archiv. ital. di otol.*, vol. V, 1er fév. 1897).

Ripault. — Fistule du voile consécutive à une périamygdalite chronique (*Ann. des mal. de l'oreille*, n° 3, 1897).

Roalds. — Remarquable cas de fibro-chondrome d'origine bronchiale (teratome pharyngien) extrait de la gorge d'un enfant de six semaines (*New-York med. Journ.*, 6 fév. 1897).

Somers. — Du traitement de l'amygdalite (*The med. Progress*, avril 1896).

Sour. — L'amygdalite folliculaire (*Cincinnati med. Journ.*, janv. 1896).

Stirling. — Sur une tumeur osseuse ayant envahi les amygdales (*Atlanta med. and surgic Journ.*, juillet 1896).

Stone. — Chancre de l'amygdale (*Med. Age*, 10 fév. 1897).

Stoupy. — Amygdalite phlegmoneuse ; hémorragies artérielles et veineuses consécutives, fistule trachéale, ligature de la carotide externe (*Arch. de méd. milit.*, sept. 1896).

Tilley. — Sarcome de l'amygdale droite (Soc. laryngol. de Londres, séance du 11 mars 1896, *in Rev. hebdom. de laryngol.*, n° 10, 1897).

Verstraete. — Cinq cas d'abcès péripharyngiens observés à l'hôpital Saint-Antoine de Padoue (*Journ. des sciences méd. de Lille*, n° 9, 1897).

Wheeler. — L'ablation de la langue (*in Brit. med. Journ.*, p. 398, 13 fév. 1897).

Nez, Pharynx nasal et Cavités accessoires.

Aguanno (de). — Occlusion congénitale de la fosse nasale postérieure droite (*Archiv. ital. di otol.*, vol. V, 1er fév. 1897).

Alexander. — Des kystes muqueux du sinus maxillaire (*Arch. f. Laryngol.*, Bd VI, Heft 1, 1897).

Amos. — Considérations sur l'étiologie de l'asthme, de la fièvre de foin et des maladies similaires et de leur traitement (*Tri-State med. Journ.*, sept. 1896).

Anton. — La diphtérie nasale (*Klin. Vorträge*, Bd II, Heft 2, 1897).

Arslau. — Encore quelques mots sur la rhinite caséeuse (*Archiv. ital. di otol.*, vol. V, fév. 1896).

Baber. — Mucocèle du sinus frontal; opération radicale; guérison (Soc. laryngol. de Londres, séance du 11 nov. 1896, *in Rev. hebd. de laryngol.*, n° 10, 1897).

Bacon. — De l'irritation dans le traitement des maladies des fosses nasales (*The american Therapist*, mai 1896).

Baketel. — Bicarbonate de soude dans le traitement des rhinites aiguës (*Atlantic med. Weekly*, 4 avril 1896).

Barklay Baron. — L'éclairage par transparence dans le diagnostic des empyèmes de l'antre d'Highmore (*Brit. med. Journ.*, 30 janv. 1897).

Bickerton. — Du soulagement permanent de l'obstruction des fosses nasales (Liverpool med. Institution, *in the Lancet*, 27 fév. 1897).

Bishop. — Végétations adénoïdes dans l'espace naso-pharyngien (*New-Albany med. Herald*, sept. 1896).

Bobone. — De l'asthme nasal (*Archiv. ital. di otol.*, vol. I, fév. 1897).

Boud. — Un cas d'angiome de la cloison nasale (Soc. laryngol. de Londres, séance du 11 nov. 1896, *in Rev. hebd. de laryngol.*, n° 10, 1897).

Boud. — Un cas de sarcome du nez après opération (Soc. laryngol. de Londres, séance du 11 nov. 1896, *in Rev. hebd. de laryngol.*, n° 10, 1897).

Bronner. — Empyème du sinus maxillaire (Leeds medico-chirurg. Soc., *in Brit. med. Journ.*, 13 fév. 1897).

Bueno de Miranda. — Influence des lésions naso-pharyngiennes sur les organes voisins et sur l'organisme en général et leur traitement (*Ann. da Acad. de med. do Rio de Janeiro*, LXI, 3 et 4, 1896).

Clark. — Du réflexe nasal (*Chicago med. Recorder*, oct. 1896).

Cobb. — Empyème du sinus maxillaire (*Boston med. and surg. Journ.*, 7 mai 1896).

Cozzolino. — La sérothérapie peut-elle être employée à la cure radicale de l'ozène (*Bollet. delle malatt. dell' orecchio*, n° 12, 1896).

Creveling. — Un cas d'abcès du sinus frontal (*Internat. Journ. of surgery*, avril 1896).

Danziger. — Des soi-disant périchondrites idiopathiques de la cloison du nez (hématomes spontanés) (*Monats. f. Ohrenheilk.*, n° 1, 1897).

Deglaire. — Contribution à l'étude des troubles nerveux en rapport avec la présence de végétations adénoïdes dans le pharynx nasal, chez l'enfant en particulier (Thèse de Paris, 1897).

Elvry. — Traitement du catarrhe naso-pharyngien (*Rev. internat. de rhinol., otol. et laryngol.*, n° 1, 1897).

Etiévant. — La question des végétations adénoïdes (*Province méd.*, n° 10, 1897).

Farlow. — De l'anesthésie légère dans l'ablation des végétations adénoïdes (*Boston med. and surg. Journ.*, 7 mai 1896).

Fink. — Les accidents syphilitiques des voies respiratoires supérieures (in-8°, 68 p. Halle 1896).

Flatau. — Deux cas d'empyème unilatéral de toutes les cavités nasales accessoires, avec considérations sur le diagnostic et le traitement (*Archiv. ital. di otol.*, vol. V, 1er fév. 1897).

Forselles. — Du tamponnement de la cavité nasale dans les épistaxis graves (*Monats. f. Ohrenheilk.*, n° 2, 1897).

Foucher. — Traumatisme grave de l'orbite ayant intéressé le sinus maxillaire, ethmoïdal et sphénoïdal (*Union méd. du Canada*, fév. 1897)

Furniss Putter. — L'éclairage par transparence dans le diagnostic des empyèmes de l'antre d'Highmore (*British med. Journ.*, 13 mars 1896).

Goldzweig. — Contribution à l'olfactométrie (*Archiv f. Laryngol.*, Bd VI, Heft 1, 1897).

Gottlieb Kicer. — Hématome du nez (*The Laryngoscope*, n° 2, 1897).

Griffith. — Trépanation du sinus frontal (*British med. Journ.*, 13 fév. 1897).

Guye. — Un cas d'empyème de l'antre d'Highmore avec détachement d'une partie de la paroi interne (*Werken van h. Genoot V. Natuur Genees en Heelk*, série II, Bd III, Blatt. 1).

Hamilton. — Un cas d'empyème double du sinus frontal (*Australian med. Gazette*, 20 mai 1896).

Havilland Hall. — Des affections du nez et de la gorge dans leurs rapports avec la médecine générale (*Lancet* et *British med. Journ.*, 6 fév. 1897).

Hilgartner. — Hypertrophie de l'amygdale pharyngée (*Texas med. Journ.*, juill. 1896).

Hunt. — Quatre cas de rhinite fibrineuse (Liverpool med. Institution, *in the Lancet*, 27 fév. 1897).

Kayser. — Des rapports de l'ozène avec les végétations adénoïdes *Wiener klin. Rundschau*, n° 9, 1897).

Koch. — Des corps étrangers des voies respiratoires supérieures (*Wien. klin. Rundschau*, n° 5, 1897).

Lacoarret. — Obstruction nasale par éperon de la cloison et hypertrophie osseuse ou inférieure (*Ann. de la Policlin. de Toulouse*, n° 1, janv. 1897).

Lacoarret. — Du cornet inférieur; sa personnalité anatomique et pathologique; son hypertrophie et ses dégénérescences bénignes (*Rev. hebd. de laryngol.*, n° 9, 1897).

Lacroix. — Du redressement spontané des déviations de la cloison par simple désobstruction de la fosse nasale opposée (*Arch. internat. de laryngol.*, n° 1, janv.-fév. 1897).

Lautemann. — L'ozène atrophiant; pathogénie et traitement (*Ann. des mal. de l'oreille*, n° 3, 1897).

Lepetit. — Troubles respiratoires réflexes, consécutifs à des affections nasales; guérison par le traitement de ces affections (*Le Centre méd.*, 1er fév. 1897).

Lichtwitz. — Exostose de la voûte pharyngienne enlevée par hasard avec les végétations adénoïdes (*Arch. internat. de laryngol.*, n° 1, janv.-fév. 1897).

Lindt jun. — Examen direct et traitement de la région de l'amygdale pharyngienne et du pli salpingo-pharyngien dans sa portion supérieure (*Archiv f. Laryngol.*, Bd VI, Heft 1, 1897).

Lubliner. — Maladies des voies lacrymales causées par les affections nasales (*Therap. Monats.*, déc. 1896).

Luzzati. — Forme légère d'excitation psychique à la suite d'une opération endo-nasale (*Ann. des mal. de l'oreille*, n° 2, 1897).

Macintyre. — De l'emploi des rayons X et des écrans fluorescents dans les régions nasale et pharyngienne (*Archiv. internat. de laryngol.*, n° 1, janv.-fév. 1897).

Mackenzie (Noland). — Contribution à l'anatomie pathologique des affections ethmoïdiennes (*New-York med. Journ.*, 23 janv. 1897).

Manasse. — Des tumeurs granuleuses d'origine syphilitique de la muqueuse nasale et de la présence dans cette dernière de cellules géantes (*Virchow's Archiv*, Bd CXXXXVII, Heft 1).

Marmaduke Sheild. — Remarques concernant les végétations adénoïdes du naso-pharynx (*Clinical Journ.*, 14 oct. 1896).

Masucci. — Contribution à l'étude de l'hématome de la cloison nasale (*Archiv. ital. di otol.*, vol. V, 1er fév. 1897).

Meyer. — Résultat de l'examen bactériologique dans la rhinite fibrineuse (Soc. de laryngol. de Berlin, séance du 8 mai 1896, *in Rev. hebd. de laryngol.*, n° 7, 1897).

Mulhall. — Du catarrhe purulent du nez chez les adolescents (*The Laryngoscope*, n° 2, 1897).

Note de la Rédaction. — Un cas d'epistaxis fatal (*Med. News*, 19 sept. 1896).

Oro. — Contribution clinique, histologique, bactériologique et expérimentale à l'étude du rhinosclérome (*Giorn. ital. delle mal. veneree e della pelle*, 2, 1896).

Peavler. — Des affections des cavités accessoires du nez (*The med. and surgic. Report*, 30 janv. 1897).

Piaget. — Les moyens des défense de fosses nasales contre l'invasion microbienne (*Ann. des mal. de l'oreille*, n° 2, 1897).

Polyak. — Contribution à l'anatomie pathologique des hypertrophies de la muqueuse nasale (*Arch. f. Laryngol.*, Bd VI, Heft 1, 1897).

Quarry Silcocq. — Cas de distension par du mucus et d'empyème du sinus frontal (*The Practitioner*, mars 1897).

Redier et Lavraud. — Trois cas de sinusite maxillaire; éclairage par transparence (*Journ. des scien. méd. de Lille*, n° 6, p. 136, 1897).

Réthi. — Le traitement de l'ozène par l'électrolyse (*Wiener klin. Rundschau*, n° 10, 1897).

Robert-Myles. — Les affections des cavités accessoires du nez, avec considérations sur leur traitement (*Medical News*, 28 mars 1896).

Rothenaicher. — Extraction d'une rhinolite formée autour d'un noyau de cerise (*Monats. f. Ohrenheilk.*, n° 2, 1897).

Roucali. — Communication sur le sarcome du pavillon de l'oreille (*Arch. ital. di otol.*, vol. V, fév. 1897).

Saint-Clair Thomson. — Ecoulement de liquide céphalo-rachidien par un côté du nez (Soc. laryngol. de Londres, séance du 11 nov. 1896, *in Rev. hebdom. de laryngol.*, n° 10, 1897).

Schmalowski. — Des rhinolithes avec relation de deux nouveaux cas (Dissert. inaug. de Kœnigsberg, 1897).

Schmidt. — Les affections des voies respiratoires supérieures (*Die Krankheiten der oberen Luftwege*, 2e éd. Berlin, Springer, 1897).

Scheier. — De l'application des rayons de Rœntgen à la rhino-laryngologie (*Archiv f. Laryngol.*, Bd VI, Heft 1, 1897).

Schötz. — Occlusion congénitale bilatérale des choanes (Soc. laryngol. de Berlin, séance du 8 mai 1896, *in Rev. hebdom. de laryngol.*, n° 7, 1897).

Sendziac. — Sur la question de la guérison spontanée des empyèmes du sinus maxillaire (*Archiv. ital. di otol.*, vol. V, 1er fév. 1897).

Sticker. — La coqueluche; la fièvre des foins (Vienne, in-8°, V, 142 p., 1896).

Teichmann. — Etude clinique et critique des suppurations nasales (*Therap. Monats.*, déc. 1896).

Tilley. — Anatomie chirurgicale des sinus frontaux avec quatre cas traités chirurgicalement; remarques (*Rev. internat. de rhinol., otol. et laryngol.*, n° 1, 1897)

Vedova. — Du diagnostic différentiel entre la rhinite chronique et l'ozène et de la thérapeutique antiozénateuse (*Arch. ital. di otol.*, vol. V, 1er fév. 1897).

Waxham. — Végétations adénoïdes; traitement et présentation d'instrument (*Deuver med. Journ.*, sept. 1896).

Zapparoli. — Corps étranger simulant une rhinite caséeuse (*Bollett. delle malatt. dell' orecchio*, n° 2, 1897).

Larynx et trachée.

Albrecht. — Contribution à l'étude de l'anatomie comparée du larynx des mammifères (Wienne, 1896).

Barth. — De la valeur hygiénique du chant (*Archiv f. Laryngol.*, Bd VI, Heft 1, 97).

Baudrand. — Contribution à l'étude des ulcérations laryngées consécutive au tubage (Thèse de Paris, 1896-1897).

Beale. — Épithélioma du larynx et de l'œsophage consécutif à la syphilis et à la tuberculose (Soc. laryngol. de Londres, séance du 11 nov. 1896, *in Rev. hebdom. de laryngol.*, n° 10, 1897).

Biaggi. — Contribution à l'étude des rapports du bégaiement et des affections du larynx et du nez (*Archiv. ital. di otol.*, vol. V, févr. 1897).

Blake. — Considérations sur le traitement de la tuberculose laryngée (*Columbus med. Journ.*, 7 juill. 1896).

Bok. — Le bégaiement et son traitement (*Medic. Correspondenzblatt d. Wurttemb. arztl. Landsvereins*, 42, 1896).

Brindel. — Un cas de kyste de l'épiglotte (*Rev. hebdom. de laryngol.*, n° 6, 1897).

Brunner. — La soi-disant autophonie ou la résonance pathologique de la propre voix (*Klin. Vorträge*, Bd II, Heft 3, 1897).

Bueno de Miranda. — Procédé pour relever l'épiglotte rabattue faisant obstacle aux opérations endolaryngiennes (*Ann. des mal. de l'oreille*, n° 2, 1897).

Burbauk. — La tuberculose laryngée et l'aphonie fonctionnelle (*Massachusetts med. Journ.*, mai 1896).

Chiari. — Des inflammations primitives aiguës du tissu sous-muqueux du larynx (*Wiener klin. Wochens.*, n° 5, 1897).

Clayton Lane. — Un cas de rupture traumatique intrathoracique de la trachée sans fracture de la paroi du thorax (*The Lancet*, 6 mars 1897).

Closel. — Ouverture des abcès dans la trachée (Thèse de Paris, 1896-97).

Cöen. — De l'influence de certaines affections de la gorge sur certains troubles de la parole et en partie le bégaiement (*Rev. internat. de aryngol.*, n° 2, févr. 1897).

Corradi. — De ma méthode de traitement de la sténose chronique du arynx. Un premier cas de guérison (*Archiv. ital. di otol.*, vol. V, 1er févr. 1897).

Cox. — Toux provoquée par une irritation des voies respiratoires (*Med. Age*, 25 févr. 1897).

Dianisios. — Sténose laryngienne grave due à une paralysie complète du récurrent gauche (*Archiv. ital. di otol.*, vol. V, 1er févr. 1897).

Donaldson. — Des mouvements intrinsèques des cordes vocales et du t raitement des troubles de la voix chez les chanteurs (*Pacific med. Journ.*, déc. 1896).

Druon. — Tuberculose aiguë du larynx (*Journ. des sciences méd. de Lille*, n° 11, p. 253, 1897).

Duncan. — Communication entre le larynx et l'œsophage (*Intercolonial med. Journ. of Australia*, 20 mars 1896).

Ephraim. — Du traitement de la laryngite tuberculeuse (*Allg. med. Centralbl. Zeitung*, 12 déc. 1896.

Fayolle. — Ictus laryngé (*Lyon méd.*, n° 5, 1897).

Fischl. — Tétanie et spasmes laryngés et leurs rapports avec le rachitisme (*Deut. med. Wochens.*, nos 10 et 11, 1897).

Floyd Muckey. — Surmenage vocal et sa prévention (*Journ. of eye, ear, etc.*, n° 1, 1897).

French. — Photographie laryngée et rétro-nasale à l'aide de l'arc voltaïque (*New-York med. Journ.*, 23 janv. 1897).

Fulton. — Corps étranger des voies respiratoires (*Med. Record*, 20 févr. 1897).

Gibb. — L'eucaïne dans la laryngologie et la rhinologie (*The Philadelphia Polyclinic*, n° 4, 1897).

Grabower. — Contribution à l'étude des centres phonateurs d'Onodi. Recherches expérimentales (*Archiv f. Laryngol.*, Bd VI, Heft 1, 1897).

Grug Hinsdale. — Un cas de corps étranger dans le larynx; mort par suffocation (*Internat. med. Magazine*, févr. 1897).

Hepp. — Étude sur une forme de laryngite aiguë de l'enfance simulant le croup d'emblée (*Gaz. des hôpit.*, nos 25, 28, 31 et 32, 1897).

Heymann. — Manuel de laryngologie et de rhinologie (Bd I, Heft 4, 5, Ad Holder, Vienne, 1897).

Hunter Mackenzie. — Un cas de papillome du larynx chez un enfant; guérison après trachéotomie (*Lancet*, 13 févr. 1897).

Jasias. — Tubage et trachéotomie dans la rougeole (Soc. de thérapeut., séance du 12 mars 1897, *in Bull. méd.*, n° 22, 1897).

Keyes. — L'hypnose dans le traitement du bégaiement (*Columbus med. Journ.*, sept. 1896).

Koch (Paul). — Gros fibrome du larynx (*Wiener klin. Rundschau*, n° 9, 1897).

Liaras. — Lésions lupoïdes de l'épiglotte et de la base de la langue (*Journ. de med. de Bordeaux*, n° 12, p. 139, 1897).

Liaras. — A propos d'un cas d'œdème aigu primitif du larynx (*Rev. hebdom. de laryngol.*, n° 13, 1897).

Logan-Turner. — De la tuberculose laryngée (Edinb. med. chirurg. Soc., févr. 1896).

Makuen. — Les défauts de prononciation, leurs causes et leur traitement (*Therapeut. Gaz.*, déc. 1896).

Makuen. — Un cas de bégaiement dû à des végétations adénoïdes et le résultat du traitement (*Dunglion's College and clinical Record*, juill. 1896).

Marchal. — Un nouvel insufflateur laryngien (*Gaz. méd. de Picardie*, n° 2, 1897).

Marchiafava. — Un cas de varices de la paroi postérieure du larynx (*Arch. ital. di otol.*, vol. V, févr. 1897).

Mc Neill Whistler. — De la syphilis et de ses manifestations laryngées (*Clinical Journ.*, 15 juill. 1896).

Massei. — Des altérations aiguës du larynx chez les enfants et de leur traitement (*Wiener klin. Rundschau*, n° 7, 1897).

Massei. — Du diagnostic de la tuberculose laryngée (*Archiv. ital. di otol.*, vol. V, 1er févr. 1897).

Milbury. — Rapports entre les affections des voies respiratoires supérieures et celles de l'oreille (*The Laryngoscope*, n° 2, 1897).

Mulford. — L'importance de l'analyse des urines dans la laryngologie, (*The Laryngoscope*, n° 2, 1897).

Neurath. — De la syphilis laryngée chez les enfants (*Jahrbuch f. Kinderheilk.*, Bd XLI, Hefte 3 et 4, 1896).

Noltenius. — Extraction d'un corps étranger des voies respiratoires d'un enfant de quatre ans (*Archiv f. Laryngol.*, Bd VI, Heft 1, 1897).

Oltuszewsky. — Considérations générales sur les troubles de la parole (*Przeglad Lekarsky*, n° 35, 1896).

Otto. — De l'érysipèle du larynx (*Bibliothek for Laeger*, 1896).

Pelletier. — Le tubage du larynx non diphtérique de l'enfant dans certaines formes de laryngite aiguë (Thèse de Paris, 1897).

Rethi. — Recherches sur le mode de vibration et le mécanisme des cordes vocales dans la voix de fausset (*Wiener klin. Rundschau*, n°s 5 et 6, 1897).

Roalds. — Un cas de fracture incomplète de la corne gauche du cartilage thyroïde consécutive à un traumatisme (*New-York med. Journ.*, 6 févr. 1897).

Sacchi. — Un cas d'extirpation totale du larynx pour carcinome (*Il Policlinico*, 1er févr. 1897).

Semon. — Spécimen de larynx du fou et du cormoran (Soc. laryngol. de Londres, séance du 11 nov. 1896, *in Rev. hebdom. de laryngol.*, n° 10, 1897).

Sendziak. — Néoplasmes malins du larynx; diagnostic et traitement (*Przeglad Chirurgiczny*, T. III, l. 2 et 3).

Spencer. — Deux cas de cancer laryngé : 1° Carcinome à cellules sphériques de la corde vocale; 2° Sarcome périchondral du cartilage cricoïde (Soc. laryngol. de Londres, séance du 11 nov. 1896, *in Rev. hebdom. de laryngol.*, n° 10, 1897).

Stabb. — Cas laryngé pour diagnostic. Affection maligne bilatérale (Soc. laryngol. de Londres, séance du 11 nov. 1896, *in Rev. hebdom. de laryngol.*, n° 10, 1897).

Stephens. — Trois cas d'aphasie fonctionnelle (*British med. Journ.*, 20 mars 1897).

Straight. — Notes sur les laryngites (*Cleveland Journ. of med.*, nov. 1896).

Thorner. — Expériences pratiques avec l'autoscope. Examen des voies respiratoires sans miroir (*The Laryngoscope*, n° 2, 1897).

Tilley. — Un cas de laryngite syphilitique (Soc. laryngol. de Londres, séance du 11 nov. 1896, *in Rev. hebdom. de laryngol.*, n° 10, 1897).

Tsakyroglous. — Un cas d'ictus laryngé (*Monats. f. Ohrenheilk.*, n° 1, 1897).

Tsakyroglous. — Deux cas de sangsues dans le larynx (*Monats. f. Ohrenheilk.*, n° 1, 1897).

Vulpius. — De l'ozène laryngo-trachéal primitif (*Deut. med. Wochens.*, n° 5, 1897).

Willcocks. — Papillomes multiples du larynx (Soc. laryngol. de Londres, séance du 11 nov. 1896, *in Rev. hebdom. de laryngol.*, n° 10, 1897).

Woods. — Un cas d'extirpation de larynx pour cancer (*The Dublin Journ. of med. science*, mars 1897).

Oreilles.

Alt. — Hémorragie labyrinthique (Soc. autrichienne d'otologie, séance du 24 nov. 1896, *in Rev. hebdom. de laryngol.*, n° 11, 1897).

Asch. — Les tumeurs malignes de l'oreille (*L'Indépendance méd.*, n° 6, 1897).

Avoledo. — De la craniotomie dans les otites moyennes purulentes (*Archiv. ital. di otol.*, vol. V, 1er févr. 1897).

Barclay. — Peut-on guérir la surdité occasionnée par un catarrhe? (*The Laryngoscope*, n° 2, 1897).

Barth. — Les cholestéatomes dans les otites moyennes suppurées (*Monats. f. Ohrenheilk.*, n° 2, 1897).

Berger. — Méningite suppurée consécutive à l'extirpation d'un sarcome fuso-cellulaire du sinus frontal guérie par l'ouverture du crâne et le lavage de la pie-mère (Acad. de méd., séance du 2 mars, *in Bull. méd.*, n° 18, 1897).

Botey. — Traitement des suppurations de l'attique (suite) (*Archiv. latinos de rinol.*, fév. et mars 1897).

Broca. — Cholestéatome de l'oreille moyenne (Soc. de chirurgie, séance du 3 mars, *in Bull. méd.*, n° 19, 1897).

Brühl. — La thyroïdine dans le traitement des processus adhésifs de l'oreille moyenne (*Monats. f. Ohrenheilk.*, n° 1, 1897).

Chipault. — De la cure opératoire de la phlébite otitique du sinus latéral (*Gaz. des hôpit.*, n° 17, 1897).

Chiucini. — A propos de l'incision de Wilde (*Archiv. ital. di otol* vol. V, 1er fév. 1897).

Ciarrocchi. — Sur un cas de *lupus pernio* du pavillon de l'oreille gauche (*Archiv. ital. di otol.*, vol V, 1er fév. 1897).

Collet. — Des troubles olfactifs dans les maladies de l'oreille (*Lyon méd.*, n° 6, 1897).

Compaired. — Guérison sans récidive d'un cas d'épithélioma du pavillon de l'oreille et du conduit par l'amputation et le traitement consécutif au chlorate de potasse (*Archiv. latinos de rinol.*, fév. 1897).

Cozzolino. — A propos du traitement des vertiges, des bourdonnements et de quelques affections du labyrinthe par la ponction de la fenêtre ronde suivie d'aspiration (*Ann. des mal. de l'oreille*, n° 2, 1897).

Cozzolino. — La chirurgie de l'aqueduc de Fallope dans la paralysie faciale d'origine otique (*Archiv. ital. di otol.*, vol. V, 1er fév. 1897).

Day. — De la mastoïdite, avec relation de quelques cas (*The Pittsburg med. Review*, n° 2, fév. 1897).

Denker. — Un cas de fracture de la paroi antéro-inférieure du conduit auditif à la suite d'un coup sur le maxillaire inférieur (*Archiv f. Ohrenheilk.*, Bd XLII, Heft 1, 1897).

Dunn. — Un cas d'hyperostose du conduit auditif externe; considérations sur les otites moyennes suppurées persistantes (*Virgin. med. Semi-Monthly*, 26 fév. 1897).

Ebstein. — Le vertige auriculaire (*Deut. Archiv f. klin. Med.*, LVIII, 1, 1896).

Escat. — Statistique de la consultation des oreilles pendant l'année 1895-1896 (*Archiv. méd. de Toulouse*, n° 4, 15 fév. 1897).

Ferreri. — De l'extraction du marteau et de l'enclume dans les suppurations chroniques de l'oreille moyenne (*Archiv. ital. di otol.*, vol. V, 1er fév. 1897).

Ferreri. — De la surdi-mutité (*Archiv. ital. di otol.*, vol. V, 1er fév. 1897).

Fornis. — A propos de la ponction de la fenêtre ronde, suivie d'aspiration comme moyen de traitement des affections labyrinthiques (*Ann. des mal. de l'oreille*, n° 3, 1897).

Galetti. — Contribution à l'étude des fractures indirectes du conduit auditif externe (*Archiv. ital. di otol.*, vol. V, 1er fév. 1897).

Garbini. — Compte rendu statistique pour la période biennale 1894-1896 de la clinique oto-laryngologique de l'Université de Rome (*Archiv. ital. di otol.*, vol. V, 1er fév. 1897).

Gellé. — De la conservation de l'audition malgré l'ankylose de l'étrier (*Arch. internat. de laryngol.*, n° 1, janv.-fév. 1897).

Gellé. — L'otologie dans ses rapports avec les maladies du système nerveux (*Tribune méd.*, nos 8 et 11, 1897).

Geronzi. — Paralysie faciale d'origine otique; paralysie labio-glosso-laryngée due à une dégénérescence ascendante de la septième paire (*Archiv ital. di otol.*, vol. V, 1er fév. 1897)

Gourivaud. — De l'ankylose des osselets (suite) (*Ann. de la Policlin. de Toulouse*, nos 1 et 2, 1897).

Gradenigo. — De la technique opératoire des abcès cérébraux d'origine otique (*Archiv. ital. di otol.*, vol. V, 1er fév. 1897).

Gruber. — Un cas d'otite moyenne purulente chronique avec paralysie concomitante du trijumeau et du facial d'origine rhumatismale (Soc. autrichienne d'otol., séance du 24 nov. 1896, *in Rev. hebdom. de laryngol.*, n° 11, 1897).

Gruber. — Remarques sur le canal carotidien dans ses rapports avec l'otologie (*Monats. f. Ohrenheilk.*, n° 1, 1897).

Grunert. — Traitement opératoire d'un abcès du cerveau d'origine otique (*Berlin. klin. Wochens.*, 28 déc. 1896).

Hugentobler. — De l'enseignement auriculaire du sourd-muet et de la transmissibilité du son au centre nerveux auditif par l'intermédiaire du système osseux cranien (*Lyon méd.*, n° 9, 1897).

Hessler. — Des bouchons cuticulaires de l'organe auditif (*Archiv f. Ohrenheilk.*, Bd XLI, Heft 3 et 4, 1896; Bd XLII, Heft 1, 1897).

Jankau. — Le pouvoir de la perception auditive de l'oreille humaine normale (*Monats. f. Ohrenheilk.*, n° 2, 1897).

Jones. — Catarrhe chronique de l'oreille (*The Laryngoscope*, n° 2, 1897).

Jousset. — Furonculose du conduit auditif externe (*Le Nord méd.*, 1er mars 1897).

Kafmann. — Du traitement des otorrhées chroniques avec du biborate de soude. Relation de 1,000 cas (*Deut. med. Zeitung*, 102, 1896).

Kaufmann. — De l'otologie dans l'influenza (Soc. autrichienne d'otol., séance du 24 mars 1896, *in Rev. hebdom. de laryngol.*, n° 11, 1897).

Kaufmann. — Un cas d'affection aiguë de l'acoustique, du trijumeau et du facial (Soc. autrichienne d'otol., séance du 24 nov. 1896, *in Rev. hebdom. de laryngol.*, n° 11, 1897).

Lacharrière. — Otite moyenne purulente aiguë double; thrombose du sinus latéral gauche; trépanation de l'apophyse mastoïde; ouverture et nettoyage du sinus latéral; guérison (*Rev. hebdom. de laryngol.*, n° 10, 1897).

Lacroix. — Polypes de l'oreille (*Le Concours méd.*, n° 5, 30 janv. 1897).

Lacroix. — De l'obstruction tubaire (*Concours méd.* n° 9, 1897).

Lalatta. — Corps étrangers du conduit auditif externe (*Archiv. ital. di otol.*, vol. V, 1er fév. 1897).

Lermoyez. — Traitement d'urgence de l'otite moyenne aiguë (*La Presse méd.*, n° 16, 1897).

Leutert. — De la valeur de la ponction lombaire pour le diagnostic des complications intra-craniennes des otites (*Munch. med. Wochens.*, nos 8 et 9, 1897).

Lœwenberg. — Étude bactériologique et clinique sur une affection nouvelle de l'oreille (pseudo-diphtérie auriculaire à streptocoques) (*Bull. méd.*, n° 19, 1897).

Malioutine. — De la surdité professionnelle; de la surdité des ouvriers tisserands (en russe) (*Med. Obozr.*, n° 1, 1897).

Masini. — De la myoclonie auriculaire (*Archiv. ital. di otol.*, vol. V, 1er fév. 1897).

Max. — Dénudation du promontoire (Soc. autrichienne d'otol., séance du 24 nov. 1896, *in Rev. hebdom. de laryngol.*, n° 11, 1897).

Mayo-Robson. — Un cas de pyohémie du sinus latéral consécutive à une suppuration mastoïdienne et traitée par une excision partielle du sinus et la ligature de la veine jugulaire interne dans le cou (*The Lancet*, 6 fév. 1897).

Mingazzini. — Contribution à l'étude de la surdi-mutité hystériq Observations cliniques (*Archiv. ital. di otol.*, vol. V, 1er fév. 1897).

Monari. — Un cas de résection du ganglion de Gasser (*Beitr Zeitung klin. Chirur.*, XVII, 2, 1896).

Morpurgo. — Étude statistique sur les maladies de l'oreille dans la scrofule et l'influenza. Observations recueillies à l'hôpital maritime de Trieste (*Archiv. ital. di otol.*, vol. V, 1er fév. 1897).

Moss. — Otite moyenne suppurée chronique (*Med. Record*, 27 fév. 1897).

Mount-Bayer. — De la dyschromatopsie et de l'éducation de l'oreille (*Journ. of eye, ear and throat diseases*, nº 1, 1897).

Mounier. — Un nouveau procédé d'ablation du mur de la logette (*Archiv. internat. de laryngol.*, nº 1, janv.-fév. 1897).

Moure. — Examen fonctionnel de l'oreille (leçon clinique) (*Journ. de méd. de Bordeaux*, nos 11 et 12, 1897).

Moure. — Sur trente-quatre cas d'ouverture de l'antre mastoïdien, dont seize avec ouverture large de la caisse et de ses annexes (*Archiv. clin. de Bordeaux*, nos 2 et 3, 1897).

Mullen. — Troubles fonctionnels des centres auditifs consécutifs à la surdité catarrhale (*The med. Age*, 25 janv. 1897).

Ostmann. — Des rapports des yeux avec l'oreille (*Graefe's Archiv. f. Ophtalm.*, XLIII, f. 1, 1897).

Panzer. — Un cas d'hémorragie mortelle de la caisse du tympan (Soc. méd. de Vienne, séance du 26 fév. 1897, *in Wiener klin. Rundschau*, nº 10, 1897).

Poli. — Otite moyenne purulente. Abcès intra-cranien. Craniotomie exploratrice. Tuberculose du pédoncule cérébral d'origine otique (*Archiv. ital. di otol.*, vol. V, fév. 1897).

Politzer. — Un cas d'otite moyenne purulente post-grippale latente. Guérison par ouverture de l'apophyse mastoïde (Soc. autrichienne d'otol., séance du 24 nov. 1896, *in Rev. hebdom. de laryngol.*, nº 11, 1897).

Ramon Castaneda. — Deux cas de complication cérébrale d'origine otitique (*Revista de laryngol., etc.*, janv. 1897).

Rivière. — Quelques cas de phlébite du sinus et de septico-pyohémie d'origine otitique (*Archiv. internat. de laryngol.*, nº 1, janv.-fév. 1897).

Rossi (de). — Contribution à la chirurgie de l'oreille moyenne (*Archiv. ital. di otol.*, vol. V, 1er fév. 1897).

Saint-Clair-Thomson. — Hématome de l'oreille (Clinical Society of London, *in British med. Journ.*, 6 mars 1897).

Scott Bishop. — Catarrhe tubaire: inflammation aiguë de l'oreille moyenne (*Journ. of eye, ear and throat diseases*, nº 1, 1897).

Secker Walker. — Un cas d'otite moyenne suppurée compliquée d'un abcès du cervelet (*British med. Journ.*, 6 mars 1897).

Seligmann. — Sur la raréfaction périodique de l'air dans l'oreille externe (*Monats. f. Ohrenheilk.*, nº 1, 1897).

Sikkel. — Otite moyenne suivie d'un abcès du cerveau (*Nederl. Tijdsch. voor Geneesk.*, 19 déc. 1896).

Somers. — Des perforations traumatiques du tympan (*The Philadelphia Policlinic*, nº 10, 1897).

Stillman. — Un cas d'otite moyenne suppurée compliquée d'un abcès tro-pharyngien (*New-York med. Journ.*, 6 fév. 1897).

Tillaux. — Otite moyenne; rupture du tympan. Mastoïdite suppurée ·ibune med.*, nº 7, 1897).

Triffiletti. — Un cas de surdité consécutive à l'athérome du système ortique (*Archiv. ital. di otol.*, vol. V, fév. 1897).

Wolff. — Un cas de thrombose suppurée du sinus transverse avec pyémie consécutive à une otite moyenne suppurée et guérie par opération (*Monats. f. Ohrenheilk.*, n° 2, 1897).

Woulf. — Un cas d'abcès cérébelleux consécutif à une otite moyenne suppurée (*Vratch*, n° 6, p. 171, 1897).

Whitledge. — Abcès mastoïdien avec relation d'un cas (*The Amer. Practitioner and News*, 6 fév. 1897).

Croup et Diphtérie.

Bazin. — De la réinfection diphtéritique (*Montreal med. Journ.*, avril 1896).

Bell. — L'isolement des malades atteints de diphtérie (*The med. Fortinghtly*, 15 juin 1896).

Billon. — Du bacille de Lœffler comme signe de diagnostic dans la diphtérie (*Allg. Wiener med. Zeitung*, n° 51, 1896).

Borthwick. — Note préliminaire sur la bactériologie et le traitement antitoxique de la diphtérie (*Austral. med. Gaz.*, 20 juin 1896).

Brannan. — Trois cas d'intubation du larynx pour croup (*Cleveland Journ. of med.*, oct. 1896).

Bunnik. — La sérumthérapie et le tubage du larynx (*Med. Weekbl.*, III, n° 18, 1896).

Cheatham. — L'état actuel de la sérumthérapie antidiphtérique (*The amer. Practition and News*, 20 fév. 1897).

Damieno. — Cent cas de diphtérie traités par le sérum antitoxique (*Archiv. ital. di otol.*, vol. V, 1er fév. 1897).

Deunig. — Contribution à l'étude de la diphtérie (*Munch. med. Wochens.*, n° 6, 1897).

Dobezynsky. — La sérothérapie antidiphtérique dans la pratique privée (*Deut. med. Wochens.*, n° 6, 1897).

Engel. — Hematologischer Beitrag zur Prognose der Diphterie (fin) (*Deut. med. Wochens.*, n° 9, 25 fév. 1897).

Flick. — Du calomel comme spécifique de la diphtérie (*Med. News*, 25 avril 1896).

Fournier. — Diphtérie généralisée chez un enfant de six semaines : injection de sérum ; guérison (*Gaz. des hôpit.*, n° 12, 1897).

Gottstein. — Étude critique sur la sérothérapie antidiphtérique (*Munch. med. Wochens.*, n° 7, 1897).

Gouguenheim. — Contribution à la diphtérie de l'adulte (*Ann. des mal. de l'oreille*, n° 3, 1897).

Grancher. — Le diagnostic bactériologique et le diagnostic clinique de la diphtérie (*Bull. méd.*, n° 21, 1897).

Guillaume. — Contribution à l'étude de l'intubation laryngée dans croup ; l'intubation à Rouen (Thèse de Paris, 1896-1897).

Hektoen. — La diphtérie comme une infection mixte dans la fièvre typhoïde, avec relation de deux cas (*Medicine*, avril 1896).

Heymann. — Des indications actuelles de la trachéotomie dans le croup de l'enfant, contre-indications du tubage (Thèse de Paris, 1896-1897).

Homann. — Remarques sur les rapports du croup membraneux avec la diphtérie (*The med. Miror*, mars 1896).

Horsey. — Un cas de diphtérie laryngée traité exclusivement par le tubage et le sérum antidiphtérique (*Dominion med. Monthly and Ontaria med. Journ.*, mai 1896).

Jones. — Un cas de diphtérie sporadique (*Louisville med. Monthly*, avril 1896).

Kuh. — Expériences avec de la pyoctanine dans la diphtérie (*The Chicago med. Record*, avril 1896).

Mackay. — Note sur la valeur de l'examen bactériologique de la diphtérie (*Edinburgh med. Journ.*, déc. 1896).

May. — La diphtérie traitée par l'antitoxine (Thèse de Cambridge, 1896).

Merrilt. — Du diagnostic différentiel de la diphtérie (*Occidental med. Times*, avril 1896).

Note de la Rédaction. — Du traitement de la diphtérie (*North amer. Practitioner*, avril 1896).

Peters. — Diphtère et pseudo-diphtérie (*Journ. of pathol. and bacteriol.*, déc. 1896).

Sevestre. — Parallèle entre la trachéotomie et le tubage dans le croup (*Le Progrès méd.*, n° 6, 1897).

Sharp. — Le croup pseudo-membraneux est-il toujours dû au bacille de la diphtérie (*Edinburgh med. Journ.*, déc. 1896) ?

Simon. — Du diagnostic des angines diphtériques (*Rev. méd. de l'Est*, n° 2, 1897).

Sprouck. — De l'étiologie du croup et notamment du croup primitif, dans les Pays-Bas (*Ned. Tydschr. voor Geneesk.*, II, n° 10, 1896).

Sprouk et Wirtz. — Résultats de l'emploi thérapeutique et préventif du sérum antidiphtérique (*Ned. Tydschr. voor Geneesk.*, II, n° 13, 1896).

Stair. — Du traitement de la diphtérie (*New-York med. Journ.*, 6 mars 1897).

Stewens. — Neuf cas d'intubation traités par l'antitoxine (*Boston med. and surgic. Journ.*, 9 juill. 1896).

Vagniot. — Le croup fruste (Thèse de Paris, 1896-1897).

X... — Enquête officielle sur l'efficacité du sérum antidiphtérique en Belgique (*Presse méd. belge*, n° 12, 1897).

Whitehead. — Relation de six cas de diphtérie; antitoxine et cubage du larynx (*Maryland med. Journ.*, 13 juin 1896).

Varia.

Annequin. — Tumeur veineuse de la glande parotidienne droite (*Le Dauphiné méd.*, n° 2, 1897).

Bainzi. — Œsophagite phlegmoneuse; septicémie cryptogénétique (*Archiv. ital. di otol.*, vol. V, 1er fév. 1897).

Boud. — Un cas d'arrêt de développement chez un enfant (Soc. laryngol. de Londres, séance du 11 nov. 1896, *in Rev. hebd. de laryngol.*, n° 10, 1897).

Buckley. — Lactophénine et nucléine (*The Laryngoscope*, n° 2, 1897).

Bull et Walker. — Un cas d'œsophagotomie externe par un dentier introduit dans l'œsophage depuis vingt-deux mois (*Med. Record*, 6 mars 1897).

Carrière. — Sur un cas de cancer de l'œsophage; difficultés du diagnostic différentiel (*Archiv. clin. de Bordeaux*, n° 1, 1897).

Cerné. — Lymphosarcome de la loge parotidienne (*Normandie méd.*, n° 3, 1er fév. 1897).

Cimmino. — Compte rendu statistique des maladies observées et guéries pendant les années scolaires 1893, 1894, 1895 et 1896 (*Bollet. delle mal. dell' orecchio*, nos 1, 2 et 3, 1897).

Delamare et Descazals. — Les diverticules de l'œsophage et du pharynx (*Gaz. des hôpit.*, n° 18, 1897).

Dundas Grant. — Un cas d'affection maligne de la glande thyroïde (Soc. laryngol. de Londres, séance du 11 nov. 1896, *in Rev. hebdom. de laryngol.*, n° 10, 1897).

Lichtwitz et Sabrazès. — Guérison par le traitement thyroïdien d'un goitre plongeant à la veille d'être opéré (*Bull. méd.*, n° 9, 31 janv. 1897).

Rouxeau. — La thyroïdectomie et l'extirpation des glandules parathyroïdes chez le lapin (*Gaz. méd de Nantes*, n° 4, 1897).

Urquiza (de). — Statistique de la clinique laryngologique pour l'année 1895 (*La Semana med.*, n° 156, 7 janv. 1897).

Bordeaux. — Imprimerie G. GOUNOUILHOU, rue Guirande, 11.

INDEX BIBLIOGRAPHIQUE

DE

La REVUE du Dr E. J. MOURE

5 juin 1897

Bouche et Pharynx buccal.

Anderodias. — Un cas de grenouillette aiguë (*Journ. de méd. de Bordeaux,* n° 16, p. 190, 1897).

Anderodias. — Un cas de fibrochondrome branchial (Société d'anat. et de physiol. de Bordeaux, 5 avril 1897, *in Journ. de méd. de Bordeaux,* n° 19, 1897, p. 228).

Ayasse. — Étude historique et critique des procédés de restauration du rebord alvéolaire dans le bec-de-lièvre compliqué (Thèse de Paris, 1897).

Baurowiez. — Carcinome glandulaire pediculé du voile du palais (*Archiv f. Laryngol.*, Bd VI, Heft 1, 1897).

Bond. — Un cas de tuméfaction du palais dur (Soc. laryngol de Londres, séance du 9 déc. 1896, *in Rev. hebdom. de laryngol.,* n° 17, 1897).

Bourdette. — Un cas de mobilité exagérée de la langue (*Ann. des mal. de l'oreille,* n° 5, 1897).

Bowbey. — Présentation des pièces d'un angio-fibrome du pharynx montrant les effets de pression sur le maxillaire supérieur (Soc. laryngol. de Londres, séance du 9 décembre 1896, *in Rev. hebdom. de laryngol.,* n° 17, 1897).

Bowbey. — Un cas de tumeur pharyngienne (Soc. laryngol. de Londres, séance du 9 décembre 1896, *in Rev. hebdom. de laryngol.,* n° 17, 1897).

Brady. — Hypertrophie de l'amygdale linguale et son ablation par l'amygdalotome (*The Journ. of laryngol.,* mai 1897).

Buard et Liaras. — Stomatite ulcéro-membraneuse (Soc. d'anat. et de physiol de Bordeaux, séance du 29 mars 1897, *in Journ. de méd. de Bordeaux,* n° 17, 1897).

Bussenius. — Recherches bactériologiques sur un cas de muguet animal et de maladie de sabot (piétin) chez l'homme, accompagnés de leucémie (*Archiv f. Laryngol.,* Bd VI, Heft 1, 1897).

Carrière. — Lupus ulcéré de la langue (*Journ. de méd. de Bordeaux,* n° 13, 1897, p. 154).

Chavannaz. — Kyste dermoïde du plancher buccal avec adhérence à l'os hyoïde; extirpation; guérison; examen de la paroi kystique (Soc. d'anat. et de physiol. de Bordeaux, séance du 29 mars 1897, *in Journ. de méd. de Bordeaux*, n° 17, 1897).

Claisse. — Actinomycose linguale primitive. (*La Presse méd.*, n° 26, 1897).

Courtade. — Fibro-myxome de la face supérieure du voile du palais. Formation de l'anse froide latérale (*Ann. des mal. de l'oreille*, n° 5, 1897).

Davies-Colley. — Néoplasme malin de la langue et du pharynx. Ablation, guérison (*The Lancet*, 8 mai 1897).

Du Castel. — Langue géographique et gomme syphilitique du pharynx (Soc. de dermatol et de syphil., 26 avril 1897, *in Semaine méd.*, n° 22, 1897).

Duguet. — Un cas d'actinomycose bucco-faciale guérie (*Presse méd.*, n° 39, 1897).

Escat. — Adénome du voile du palais (*Archiv. Provinc. de chirurgie*, mai 1897).

Fleux. — Tumeur sanguine du plancher de la bouche chez un nouveau-né (*Journ. de méd. de Bordeaux*, n° 21, p. 250, 1897).

Fordsce. — Affection insolite de la muqueuse des lèvres et de la bouche (*Journ. of cut. and genito-ur. diseases*, novembre 1896).

Foucher. — Quelques remarques sur l'usage du tabac en rapport avec la muqueuse de la bouche et des voies respiratoires (*Union méd. du Canada*, avril 1897).

Frankl-Horchwart. — Affections nerveuses du goût et de l'odorat (*Specielle Pathol. und Therapie*, Bd XI, partie II, fasc. IV).

Frarier. — Rétrécissement du pharynx, pharyngotomie transhyoïdienne (*Lyon méd.*, n° 19, p. 51, 1897).

Gaudier. — Note sur une tumeur vasculaire de la langue (*Bull. de la Soc. centrale de méd. du dép. du Nord*, n° 3, 1897).

Gaudier. — Un nouveau cas de gomme syphilitique de l'amygdale (l'*Echo méd. du Nord*, n° 17, 9 mai 1897).

Heddaens. — Amygdalite aiguë par staphylocoque pyogène doré. Pleurésie exsudative métastatique. Pneumonie diplococcique. Thoracotomie. Septicémie. Mort (*Münch. med. Wochens.*, n° 18, 1897).

Heymann. — Traitement arsenical du sarcome de l'amygdale (*Archiv. international de laryngol.*, n° 2, mars-avril 1897).

Hofbaner. — Les variations journalières des propriétés de la salive (*Arch. f. Physiol.*, Bd LXV, Hefte 9 und 10).

Hollick. — Méningite tuberculeuse simulant l'hystérie et consécutive à une glosso-amygdalite aiguë (*Bristish med. Journ.*, 10 avril 1897).

Jaboulaye. Conduit alimentaire artificiel dans les cancers de la partie inférieure du pharynx et de la partie supérieure de l'œsophage (*Province méd.*, n° 16, 1897).

Jousset. — Étude sur l'angine rhumatismale (*Revue hebdom. de laryngol.*, n°s 21 et 22, 1897).

Klippel et Lepas. — De la sialorrhée (*Gaz. des hôpit.*, n° 56, 15 mai 1897).

Krönlein. — Sur la pathogénie et le traitement opératoire du carcinome du pharynx (26e Congrès de la Soc. allemande de chirurgie, 21-24 avril 1897, *in Sem. med.*, n° 20, 1897, et *Munch. med. Wochens.*, n° 18, 1897).

Lartail. — Sur un cas de suture osseuse du maxillaire inférieur par un nouveau procédé extra-buccal (*Marseille méd.*, n° 7, 1897).

Lyons. — Contribution à l'étude du phlegmon infectieux sus-hyoïdien et sublingual (angine Gensoul-Ludwic, Thèse de Montpellier 1897).

Martens. — Des tumeurs malignes du maxillaire supérieur et de leur traitement opératif (*Deuts. Zeits. f. Chirur.*, Bd 44, Hefte 5 und 6, 1897).

Milleradt. — Un cas de tuberculose de la langue (*Dissert. inaug. de Wurzbourg*, 1896).

Morestin. — Pathogénie de la grenouillette sus-hyoïdienne (*Gaz. des hôpit.*, n° 53, 8 mai 1897).

Morton. — Un cas d'ablation par pharyngotomie externe de l'amygdale, du plancher de la bouche et d'une moitié de la langue pour épithélioma (*British med Journ.*, 27 mars 1897).

Parker. — Un cas d'ulcération pharyngienne (Soc. laryngol. de Londres, séance du 9 déc. 1896, *in Rev. hebdom. de laryngol.*, n° 17, 1897).

Praxine. — Deux cas de traitement chirurgical du cancer de la langue et de l'amygdale (en russe). (Compte rendu de la Soc. de méd. du Caucase, 16 novembre 1896, *in Vratch*, n° 18, 1897).

Riedel. — Des fistules branchiales communiquant avec la caisse du tympan et des kystes branchiaux correspondants (26e Congrès de la Soc. allemande de chirurgie, 21-24 avril 1897, *in Semaine méd.*, n° 20, 1897).

Santi (de). — Un cas de poche pharyngée (Soc. laryngol. de Londres, séance du 13 janvier 1897, *in Rev. hebdom. de laryngol.*, n° 22, 1897).

Semon. — Un cas de langue noire (Soc. laryngol. de Londres, séance du 13 janvier 1897, *in Rev. hebdom. de laryngol.*, n° 22, 1897).

Sengensse. — Grenouillette sus-hyoïdienne consécutive à une grenouillette sublinguale (*Ann. de la Policlin. de Bordeaux*, mai 1897).

Solé. — Six calculs du canal de Sténon chez un enfant de treize ans (*Presse méd. belge*, n° 15, 1897).

Somers. — Une étude sur l'amygdale linguale (*The Laryngoscope*, n° 3, mars 1897).

Wagner. — Sur un cas de sarcome de l'amygdale (Thèse de Wurzbourg, 1896).

Wildt. — De la résection partielle du maxillaire inférieur avec prothèse naturelle par transplantation osseuse (*Centralbl. f. Chir.*, 12 décembre 1896).

Wolff. — La petitesse des mâchoires avec trismus (*Berlin. klin. Wochens.*, n° 12, 1897).

Nez, Pharynx nasal et Cavités accessoires.

Armstrong. — Faits relatifs au traitement des affections des voies respiratoires supérieures (*New-York med. Journ.*, 24 avril 1897).

Baron. — Symptômes et traitement des suppurations chroniques de l'antre d'Highmore (*Bristol medico-chirurgical Journ.*, mars 1897).

Beckmann. — Des opérations intra-nasales (Soc. laryngol. de Berlin, séance du 8 janv. 1897, *in Rev. hebdom. de laryngol.*, n° 15, 1897).

Bergengrün. — De la valeur des injections nasales (*Therap. Wochens.*, n° 14, 1897).

Beunett. — Un cas d'obstruction nasale (Soc. laryngol. de Londres, séance du 13 janv. 1897, *in Rev. hebdom. de laryngol.*, n° 22, 1897).

Biaggi. — Considérations sur la rhino-chirurgie (*La Tribuna medica*, n° 4, avril 1897).

Bibard. — Contribution à l'étude des troubles de l'odorat (Thèse de Paris, 1897).

Boenninghaus. — Obstruction des choanes due à une tuméfaction du bourrelet de la trompe. (*Monats. f. Ohrenheilk.*, n° 3, 1897).

Bogdan. — Énorme hypertrophie du nez (*Journ. des mal. cutanées, etc.*, n° 4, 1897).

Briau. — Chondrome muqueux du nez (Soc. de méd. de Lyon, séance du 5 avril 1897, *in Lyon méd.*, n° 16, p. 559, 1897).

Bride. — Un cas de corps étranger dans le nez (Soc. laryngol. de Londres, séance du 9 déc. 1896, *in Rev. hebdom. de laryngol.*, n° 17, 1897).

Bride. — Un cas de destruction rapide du nez et de la face (Soc. laryngol. de Londres, séance du 9 déc. 1896, *in Rev. hebdom. de laryngol.*, n° 17, 1897).

Brindel. — Étude clinique sur les végétations adénoïdes. A propos de 618 cas opérés du 1er nov. 1894 au 1er nov. 1896, dans le service du Dr E. J. Moure (*Rev. hebdom. de laryngol.*, nos 15 et 16, 1897).

Brown. — Abcès de la cloison (*The Laryngoscope*, n° 3, mars 1897).

Castex. — Rapports pathologiques entre le nez et les yeux (*La Province méd.*, n° 18, 1897, *La France méd.*, n° 15, 1897).

Cerny et Truneck. — Guérison radicale du cancer épithélial (*Semaine méd.*, n° 21, 1897).

Chamberlin. — Un cas de cystoma nasal (*Virginia med. Semi-monthly*, 23 avril 1897).

Clark. — Le nez et la gorge dans la fièvre scarlatine (*The Philadelphia Polyclinic*, n° 18, 1er mai 1897).

Colonna-Walewsky. — Des abcès de la cloison des fosses nasales (Thèse de Paris, 1897).

Compaired. — Le nouveau traitement de l'ozène (*Ann. des mal. de l'oreille*, n° 5, 1897. — *Rivista di laryngol.*, avril 1897).

Doyen. — Extirpation extemporanée des gros polypes naso-pharyngiens par les voies naturelles (Acad. de Médecine, séance du 20 avril 1897, *in Semaine méd.*, n° 18, 1897).

Duneau. — Obstruction nasale due à des végétations adénoïdes (*The Pittsburg med. Review*, avril 1897).

Eggers. — Réflexe nasal (*Medical Age*, n° 9, 10 mai 1897).

Fliess. — Les rapports entre le nez et les organes génitaux de la femme (Vienne, Deuticke, 1897).

Frankel. — De la position élevée du voile du palais dans ses rapports avec les déviations de la cloison du nez et l'hypertrophie de l'amygdale linguale (Thèse de Bâle, 1896).

Friedheim. — Des hématomes et des périchondrites de la cloison du nez (Thèse de Berlin, 1897).

Garel. — Diagnostic et traitement des maladies du nez (Rueff et Ce, Paris, 1897).

Garel et Collet. — Atlas stéréoscopique d'anatomie du nez et du larynx. Anatomie normale et pathologique (Paris, Octave Doin, 1897).

Gaudier. — Nouvelle méthode d'ablation des polypes fibro-muqueux choanaux par la voie buccale (*L'Echo méd. du Nord*, n° 15, 1897).

Gaudier. — Note sur un cas de tumeur de la cloison des fosses nasales, difficultés du diagnostic (*Bull. de la Soc. centrale de méd. du Nord*, n° 4, 1897).

Goure. — L'amygdale de Meyer (*Ann. des mal. de l'oreille, etc.*, n° 5, 1897, et Thèse de Paris, 1897).

Gourdiat. — Contribution à l'étude des tumeurs malignes et des pseudo-néoplasmes des fosses nasales (*La Province méd.*, n° 13, 1897).

Gradenigo. — Du tableau clinique des inflammations aiguës du sinus frontal (*Monats. f. Ohrenheilk.*, n° 4, 1897).

Herzfeld. — Sur une rhinolite formée de sulfate de fer. Quelques remarques sur la formation d'hydrogène sulfuré dans le nez (*Monats. f. Ohrenheilk.*, n° 2, févr. 1897).

Horne. — Fibrome de la fosse nasale droite. Présentation des pièces microscopiques d'une tumeur, préparées d'après une ancienne méthode histologique pour un diagnostic rapide (Soc. laryngol. de Londres, séance du 9 déc. 1896, *in Rev. hebdom. de laryngol.*, n° 17, 1897).

James. — Quelques remarques sur les végétations adénoïdes avec relation de cas (*Méd. Record*, 17 avril 1897).

Jankelevitch. — Hémorragies et épistaxis ayant pour cause les végétations adénoïdes (*Rev. hebdom. de laryngol.*, n° 17, 1897).

Kahn. — Des accidents désagréables qui accompagnent l'opération des végétations adénoïdes (*Rev. hebdom. de laryngol.*, n° 14, 3 avril 1897).

Kicer. — Périchondrite du nez (*The Laryngoscope*, n° 3, mars 1897).

Kohn. — Deux cas d'affections nasales : chancre primitif et kyste dermoïde du nez (*New-York med. Journ.*, 27 mars 1897).

Kuh. — Cancer primitif du naso-pharynx guéri par injections d'alcool (*Med. Record*, 17 avril 1897).

Laker. — De l'emploi du massage dans les affections des voies respiratoires supérieures (Leipzig, F. Deuticke, 1897).

Larue Vausaut. — Relation sur les résultats des recherches bactériologiques du mucus nasal dans cent cas d'écoulement chronique du nez, avec considérations spéciales sur la présence du bacille de Klebes-Löffler (*The Philadelphia Polyclinic*, 13 mars 1897).

Lenhardt. — Occlusion complète des narines par cicatrices de syphilides tertiaires (*Ann. des mal. des oreilles*, avril 1897).

Marchal. — Traitement de l'épistaxis (*Gaz. méd. de Picardie*, n° 3, 1897).

Martuscelli. — Pseudo-rhinite caséeuse (*Archivii italiani di laryngologia*, avril 1897).

Mc Taggart. — Méthode de correction de difformités nasales et de l'oreille (*The med. and Surgic. Reporter*, 3 avril 1897).

Meneau et Frèche. — Origine nasale du lupus de la face (Soc. de dermatol. et syphil., 26 avril 1897, *in Semaine méd.*, n° 22, 1897).

Miller. — Ozène. Nécrose de la cloison nasale ; ethmoïdite, etc. Complications cérébrales. Mort (*British med. Journ.*, 10 avril 1897).

Milligan. — Empyème du sinus frontal (Clinical Society of Manchester, *in British med. Journ.*, p. 854, 3 avril 1897).

Molinié. — Trois cas d'ozène guéris par les injections hypodermiques de sérum de Roux (*Ann. des mal. de l'oreille*, avril 1897).

Nique. — Contribution à l'étude des anosmies et en particulier des troubles olfactifs dans les maladies de l'oreille (Thèse de Lyon, 1897).

Park. — Relation de cas intéressants de maladies du nez et de la gorge (*The Larngoscope*, n° 3, mars 1897).

Péan. — Polypes des fosses nasales (*Gaz. des hôpit.*, n° 51, 4 mai 1897 et *Tribune méd.*, n° 17, 1897).

Photiades. — Une méthode nouvelle de traitement post-opératoire des empyèmes du sinus frontal (*Ann. des mal. de l'oreille*, n° 5, 1897).

Poli. — Des effets du traitement antidiphtérique dans l'ozène (*Accad. med. Genova*, 14 déc. 1896).

Reichert. — Des inflammations chroniques de la muqueuse de l'os ethmoïdal et de leurs rapports avec l'empyème des cellules ethmoïdales et de l'antre d'Highmore (*Wien. klin. Rundschau*, n°s 18 et 19, 1897).

Ribary. — Contribution anatomo-clinique à la rhinite sèche antérieure (Thèse de Bâle, 1896).

Roat. — Un cas d'obstruction nasale chez un nouveau-né (*The New-York med. Journ.*, 8 mai 1897).

Rothenaicher. — Gros polype naso-pharyngien opéré en mai 1894. Dessin en grosseur naturelle d'après la pièce durcie dans l'alcool pendant deux ans (*Monats. f. Ohrenheilk.*, n° 4, 1897).

Sänger. — Des rhinolites (*Med. Gesellsch. z. Magdebourg*, 4, II, 1897).

Sänger. — Le traitement de l'ozène ordinaire (*Berlin. klin. Wochens.*, n° 10, 1897).

Scheier. — L'application des rayons de Röntgen à la rhinologie (*Archivii italiani di Laringologia*, avril 1897).

Schmieglaw. — Un cas d'hémorragie primitive mortelle à la suite de l'ablation de végétations adénoïdes (*Monats. f. Ohrenheilk.*, n° 3, 1897).

Schwendt. — Un cas d'atrésie double congénitale des choanes. Guérison par la galvanocaustie (*Monats. f. Ohrenheilk.*, n° 3, 1897).

Scott. — Epithélioma nasal et résection du maxillaire supérieur. (Soc. anatomo-clinique de Lille, *in Le Nord méd.*, 15 avril 1897).

Shastid. — L'eucaïne dans la rhinite atrophique (*Med. Record*, 10 avril 1897).

Sicard. — Des tumeurs cartilagineuses (enchondromes) des fosses nasales (Thèse de Paris, 1897).

Simpson. — Un cas de polype naso-pharyngien (*New-York eye and ear Infirmary Reports*, janv. 1897).

Stacke. — De l'emploi des moteurs électriques dans les interventions chirurgicales et particulièrement dans les opérations sur le nez et l'oreille (*Arch. f. Ohrenheilk.*, Bd 42, Heft 2, 1897).

Stewart. — Un cas de malformation congénitale du nez (*The Lancet*, 27 mars 1897, et *Rev. hebdom. de laryngol.*, n° 22, 1897).

Strauss. — Du sarcome du nez (Thèse de Wurzburg, 1897).

Tartakowsky. — Un cas rare de dent supplémentaire dans les fosses nasales (*Gaz. hebdom. méd. de la Russie mérid.*, n° 15, 1897).

Tichow. — Du traitement des polypes fibreux naso-pharyngiens par l'électrolyse et l'opération d'Ollier (en russe). (*Med. Obozr*, n° 3, mars 1897.)

Torchiv. — Un cas d'épilepsie réflexe par affection rhino-otitique combinée (*Gaz. degli ospedali*, n° 40, 1897).

Turner. — Présentation des pièces d'un papillome de la cloison nasale (Soc. laryngol. de Londres, séance du 9 déc. 1896, *in Rev. hebdom. de laryngol.*, n° 17, 1897).

Vansant. — Bactériologie du mucus nasal dans les cas d'écoulement chronique du nez (*American med. surg. Bull.*, 25 mars 1897).

Walliézek. — Des polypes hémorragiques de la cloison nasale (*Monats. f. Ohrenheilk.*, n° 4, 1897).

Watson. — Un cas de sténose congénitale du nez (Soc. laryngol. de Londres, séance du 9 déc. 1896, *in Rev. hebdom. de laryngol.*, n° 17, 1897).

Willemin. — Du traitement post-opératoire des végétations adénoïdes du naso-pharynx; accidents consécutifs (Thèse de Paris, 1897).

Wyeth. — Ablation d'un gros néoplasme du naso-pharynx et de l'antre d'Highmore (*New-York med. Journ.*, 3 avril 1897).

Larynx et trachée.

Ball. — Un cas pour diagnostic (Soc. laryngol. de Londres, séance du 9 déc. 1896, *in Rev. hebdom. de laryngol.*, n° 17, 1897).

Benda. — Corps étrangers dans les voies respiratoires (Soc. de méd. interne de Berlin, séance du 12 av., *in Deut. med. Wochens.*, n° 21, 1897).

Bergeat. — Modification de l'appareil pulvérisateur laryngé de Rauchfuss (*Munch. med. Wochens.*, n° 18, 1897).

Bernoud. — Paralysie des crico-aryténoïdiens postérieurs (*Lyon méd.*, n° 13, p. 453, 1897).

Blumenfeld. — Du régime hygiénique et diététique dans la phtisie pulmonaire et laryngée (Berlin, Aug. Hirschwald, 1897).

Bouyer. — Traitement des affections chroniques de la gorge et du larynx à Cauterets (Paris, O. Doin, 1897).

Branesweld. — De la valeur du lignosulfite dans le traitement de la tuberculose et particulièrement de la tuberculose laryngée (*Deut. med. Wochens.*, n° 14, 1897).

Bride. — Fibro-lipome de l'épiglotte (Soc. laryngol de Londres, séance du 9 déc. 1896, *in Rev. hebdom. de laryngol.*, n° 17, 1897).

Bronner. — Présentation des pièces microscopiques d'une tumeur tuberculeuse pédonculée des cordes vocales (Soc. laryngol. de Londres, séance du 9 déc. 1896, *in Rev. hebdom. de laryngol.* n° 17, 1897).

Brousse. — Œdème brightique du larynx (en dehors de l'anasarque). (Thèse de Paris, 1897.)

Bueno de Miranda. — Polype subglottique du larynx, nouveau procédé d'extraction (*Brazil. med.*, 22 janv. 1897).

Cannieu. — Remarques sur la morphologie des arcs vasculaires et sur les rapports de l'anse gauche du laryngé inférieur (*Journ. de méd. de Bordeaux*, n°s 17 et 18, 1897).

Cox. — Contribution à l'étude de la toux due à une irritation dans les voies respiratoires supérieures (*The Laryngoscope*, n° 3, mars 1897).

Derscheide. — Tuberculose laryngée et altitude (Mayolez et Audiarte, Bruxelles, 1897).

Druon. — Nécrose du larynx au déclin d'une fièvre typhoïde (*Journ. des sciences méd. de Lille*, n° 13, 1897).

Dundas-Grant. — Un chevalet à main servant à tracer des images laryngoscopiques (Soc. laryngol. de Londres, séance du 13 janv. 1897, *in Rev. hebdom. de laryngol.*, n° 22, 1897).

D. Grant et R. Lake. — Un cas de kyste préépiglottique (Soc. laryngol. de Londres, séance du 9 déc. 1896, *in Rev. hebdom. de laryngol.*, n° 17, 1897).

Ebstein. — Un nouveau procédé de dilatation pour sténose laryngée *Wiener klin. Wochens.*, n° 9, 1897).

Frankel. — Sténose laryngée par juxtaposition des cordes vocales (périchondrites) (*Berlin. med. Gesellsch.*, 24, II, 1897).

Flateau. — Sur un procédé de résection, par les voies naturelles, des parties du larynx atteintes de tuberculose (*Rev. internat. de rhinol.*, avril 1897).

Goris. — Note préliminaire concernant le traitement chirurgical de la tuberculose laryngée prise au début (*Presse med. belge*, n° 14, 1897).

Graf. — Résultats définitifs de l'extirpation du larynx pour carcinome (26e Congrès de la Soc. allemande de chirurgie, 21-24 avril 1897, *in Semaine méd.*, n° 20, 1897, et *Münch. med. Wochens.*, n° 18, 1897).

Hall. — Un cas d'œdème des aryténoïdes (Soc. laryngol. de Londres, séance du 9 déc. 1896, *in Rev. hebdom. de larnygol.*, n° 17, 1897).

Hallock et Muckey. — Troubles vocaux et leur prévention (*Journ. of eye, ear and throat diseases*, avril 1897).

Hecker. — Sur une hémorragie grave après trachéotomie par lésion du tronc brachiocéphalique (*Münch. med. Wochens.*, n° 20, 1897).

Heller et Schrötter. — De l'éperon trachéal : contribution à l'étude de la trachée et de sa signification clinique. (*Zeits. f. klin. Med.*, XXXII, fasc. suppl., 1897).

Heller, Mager et Schrötter. — Observations sur les modifications physiologiques de la voix et de l'ouïe dans les changements de la pression atmosphérique (Vienne, Carl Gerold's Sohn, 1897).

Heryng. — Des papillomes du larynx et de leur traitement avec du phénol sulfoniqué (*Therap. Monats.*, III, 1897).

Heymann. — Manuel de laryngologie et de rhinologie (*Handbuch der laryngol. und rhinol.*, Bd I, fasc. 14 et 15) (Vienne, Alfred Hölder, 1897).

Kanthak. — Préparations d'anatomie pathologique (Soc. laryngol. de Londres, séance du 13 janv. 1897, *in Rev. hebdom. de laryngol.*, n° 22, 1897).

Konig. — Traitement autoplastique d'une perte de substance étendue de la trachée (26e Congrès de la Soc. allemande de chirurgie, 21-24 av. 1897, *in Semaine méd.*, n° 20, 1897).

Koschier. — Un cas d'actinomycose du cou avec altérations du larynx (*Wien. klin. Wochens.*, n° 9, 1897).

Kristein. — Autoscopy of the larynx and the trachea : direct examination without mirror (trad. de l'allemand par M. Thorner), in-12. Philadelphia, 1896. (De l'autoscopie du larynx et de la trachée sans l'aide du miroir.)

Lake (L.). — Extirpation totale du larynx avec une partie de la paroi antérieure du pharynx, de la partie postérieure de la langue et des ganglions cervicaux pour un épithélioma pavimenteux (Soc. laryngol. de Londres, séance du 9 déc. 1896, *in Rev. hebdom. de laryngol.*, n° 17, 1897).

Lake (L.). — Extirpation totale du larynx pour épithélioma pavimenteux (Soc. laryngol. de Londres, séance du 9 déc. 1896, *in Rev. hebdom. de laryngol.*, n° 17, 1897).

Leonard. — Relation de deux cas de rhumatisme du larynx (*New-York eye and ear Infirmary Reports*, janv. 1897).

Lermoyez. — Les causes des paralysies récurrentielles (*Presse méd.*, n° 36, 1897).

Malioutine. — Trois cas de guérison d'aphonie complète à l'aide des diapasons (en russe). (*Medicin. Obozr.*, av. 1897.)

Marsh. — Papillome du larynx. Thyrotomie (Midland med. Society, *in Brit. med. Journ.*, 3 avril 1897, p. 855).

Mayer. — Quelques cas insolites de toux (*The Laryngoscope*, n° 3, mars 1897, et *New-York eye and ear Infirmary Reports*, janv. 1897).

Meyer. — Sur la raucité des tons profonds (*Zeits. f. Psychol. und Physiol.*, XIII, 1 et 2).

Middelmas Hunt. — Préparations microscopiques d'un épithélioma d'une corde vocale et image laryngoscopique préopératoire (Soc. laryngol. de Londres, séance du 13 janvier 1897, *in Rev. hebdom. de laryngol.*, n° 22, 1897).

Mollard et Bernoud. — Un cas de paralysie laryngée dothiénenthérique. Etude de cette affection d'après les cas connus (*Bulletin méd.*, n° 26, 1897).

Moutier et Granier. — Influence de la franklinisation sur la voix des chanteurs (Acad. des sciences, séance du 5 avril 1897, *in Semaine méd.*, n° 18, 1897).

Muschold. — Photographie et stroboscopie du larynx (Soc. laryngol. de Berlin, séance du 26 fév. 1897, *in Rev. hebdom. de laryngol.*, n° 21, 1897).

Oberthür. — Étude médicale sur les ouvriers des houillères; leurs affections des voies respiratoires. — Anthracose et tuberculose (Thèse de Paris, 1897).

Olltuszewski. — Des troubles du langage (*Monats. f. d. gesammte Sprachheilkunde*, mars, avril 1896).

Permewan. — Note sur un cas de paralysie bilatérale des abducteurs chez un enfant (Soc. laryngol. de Londres, séance du 13 janv. 1897, *in Rev. hebdom. de laryngol.*, n° 22, 1897).

Permewan. — Présentation du dessin d'un cas d'ulcérations tuberculeuses du larynx (Soc. laryngol. de Londres, séance du 13 janv. 1897, *in Rev. hebdom. de laryngol.*, n° 22, 1897).

Raugé. — Dix cas de paralysie laryngée de cause chirurgicale (*Archiv. internat. de laryngol.*, n° 2, mars-avril, 1897).

Rethi. — Sur une variété des troubles de la coordination du larynx chez les chanteurs (*Rev. internat. de rhinol., etc.*, n° 4, avril 1897).

Richardière. — Le tubage dans le spasme de la glotte persistant après la trachéotomie (*Bull. méd.*, n° 35, 1897).

Schech. — Die Krankeiten der Kehlkopfes und der Luftröhre mit Einschluss der Laryngoscopie und local therapeutischen Technik. In-8°, 283 p., Vienne, 1896. (*Les mal. du larynx et de la trachée.*)

Schmieglow. — Cancer du larynx; diagnostic et traitement (*Ann. des mal. des oreilles*, avril 1897).

Sevestre. — Parallèle entre la trachéotomie et le tubage (*Journ. de méd. de Paris*, n° 15, 1897).

Stankowski. — Deux cas d'œdème aigu du larynx consécutif à l'emploi d'iodure de potassium (*Münch. med. Wochens.*, n° 12, 1897).

Stewart. — Un cas d'obstruction laryngée (Soc. laryngol. de Londres, séance du 13 janv. 1897, *in Rev. hebdom. de laryngol.*, n° 22, 1897).

Stuart. — Un larynx artificiel (*The Lancet*, 17 avril 1897).

Tilley. — Un cas de sténose sous-glottique (Soc. laryngol. de Londres, séance du 9 déc. 1896, *in Rev. hebdom. de laryngol.*, n° 17, 1897).

Tresilian. — Remarques sur un cas de tabes dorsalis avec crises de vertiges laryngés (*The Journ. of laryngol.*, mai 1897).

Trifiletti. — Expérience sur le vague et le récurrent (*Archivii ital. di laryngol.*, avril 1897).

Watson-Williams. — Un cas de parésie unilatérale de la corde vocale (Soc. laryngol. de Londres, séance du 13 janv. 1897, *in Rev. hebdom. de laryngol.*, n° 22, 1897).

Oreilles.

Adams. — Un cas d'abcès extra-dural consécutif à une mastoïdite; opération; guérison (*New-York eye and ear Infirm. Reports*, janv. 1897).

Ayres. — Otite moyenne séreuse ou catarrhe séro-muqueux (*The Laryngoscope*, n° 3, mars 1897).

Bacon. — Remarques sur les abcès du cerveau dans leurs relations avec les otites moyennes aiguës et suppurées (*New-York eye and ear Infirmary Reports*, janv. 1897).

Baratoux. — D'une unité de mesure pour l'examen de la perception avec le diapason (*La Pratique méd.*, n° 9, 1897).

Bezold. — La position des consonnes dans l'échelle des sons (*Zeits. f. Ohrenheilk.*, Bd XXX, Heft 2, 1897).

Bichowsky. — Sur les abcès extra et épiduraux comme complications des affections de l'oreille moyenne (en russe) (Soc. des médecins de Kieff, *in Vratch*, n° 13, p. 385, 1897).

Bishop. — Suppurations chroniques de l'oreille moyenne (*Medical Age*, n° 9, 10 mai 1897).

Bloch. — Le diagnostic des perforations du tympan (*Zeits. f. Ohrenheilk.*, Bd XXX, Heft 2, 1897).

Botey. — Du traitement des suppurations de l'attique (*Archiv. lat. de rinol.*, anno VIII, n°s 75 et 76).

Bousquet. — Abcès du cerveau consécutif à une otite moyenne (Soc. d'anat. et de physiol. de Bordeaux, 5 avril 1897, *in Journ. de méd. de Bordeaux*, n° 19, p. 227, 1897).

Braquehaye. — Cholestéatome de l'apophyse mastoïde gauche. Trépanation de l'antre et de l'oreille moyenne (*Arch. internat. de laryngol.*, n° 2, mars-avril 1897).

Butler. — Abcès de l'angle du maxillaire ouvert dans le conduit auditif (*The Laryngoscope*, n° 3, 1897).

Cheatle. — De l'intervention chirurgicale dans les affections chroniques non suppurées de l'oreille moyenne (*The Pract.*, mai 1897).

Cowen. — Cas de bourdonnements objectifs de l'oreille (*New-York eye and ear Infirmary Reports*, janv. 1897).

Crocq. — Traitement électrique des bourdonnements d'oreille (*Rev. internat. d électrothér.*, fév. et mars 1897).

Dayat. — Des pansements de l'otorrhée ou pansements simples (Thèse de Paris, 1897).

Deuch. — Complications intracraniennes des mastoïdites et des otites moyennes suppurées (*New-York eye and ear Infirmary Reports*, janv. 1897).

Dieulafé. — Sur un cas d'extirpation du ganglion de Gasser (*Arch. méd. de Toulouse*, n° 7, 1897).

Duel. — Dilatation rapide des rétrécissements de la tromps d'Eustache par l'électrolyse (*New-York eye and ear Infirmary Reports*, janv. 1897).

Fikeis. — Un cas insolite d'ablation involontaire d'un polype du tympan (*Monats. f. Ohrenheilk*, n° 2, fév. 1897).

Gellé. — Accidents cérébraux (pseudo-méningite) au cours d'une otorrhée chronique; trépanation de la mastoïde; guérison (*Arch. internat. de laryngol.*, n° 2, mars-avril, 1897).

Gellé. — L'otologie dans ses rapports avec les maladies du système nerveux (*Tribune méd.*, n° 19, 12 mai 1897).

Gleason. — Anatomie du muscle de l'étrier, résection de l'articulation de l'enclume et de l'étrier et mobilisation de ce dernier pour amélioration de l'ouïe (*Med. Bollet.*, n° 3, 1897),

Goureau. — De l'ostéo-periostite mastoïdienne (*L'Actualité méd.*, n° 4, 15 avril 1897).

Gradenigo. — Deux cas d'abcès cérébral otitique (*Ann. des mal. des oreilles*, avril 1897).

Gruber. — Cystoma dans l'organe auditif (*Allg. Wien. med. Zeit.*, n° 16, 1897).

Guillou. — Epithélioma douloureux du pavillon de l'oreille (*Gazette méd. de Nantes*, n° 7, 1er mai 1897).

Guye. — De la surdité consécutive à la cicatrisation du tympan (*Rev. internat. de rhinol., otol., et laryngol.*, n° 3, 1897).

Habermann. — Des affections du rocher et du labyrinthe consécutives aux otites moyennes suppurées aigues (*Arch., f. Ohrenheilk*, Bd XLII, Heft 2, 1897).

Hartmann. — Hyperostose du conduit auditif externe (*Arch. of otol.*, n° 1, 1897).

Hatch. — Un cas de nécrose de l'oreille interne (Bombay med. and Physical Society, *in The Lancet*, 8 mai 1897).

Hinkel. — Otalgie, son importance et son traitement (*Buffalo med. Journ.*, mai 1897).

Hummel. — De la façon dont se comporte l'organe de l'ouïe vis-à-vis des corps étrangers et de la conduite du praticien pour les éloigner (*Münch. med. Wochens.*, n° 17, 1897).

Kaufmann. — Un cas d'affection aiguë simultanée du trijumeau facial et acoustique (*Zeits. f. Ohrenheilk.*, Bd XXX, Heft 2, 1897).

Kayser. — Des sensations subjectives de l'ouïe (*Sammlung zwangloser Abhandlungen von Bresgen*, Bd II, Heft 6, 1897).

Korner. — Remarques sur la névralgie tympanique survenue dans un cas d'abcès de la langue (*Zeits. f. Ohrenheilk.*, Bd XXX, Heft 2, 1897).

Krebs. — Examens d'oreilles et du nez dans l'Institution des sourds-muets de Hildesheim (*Arch. f. Ohrenheilk.*, Bd XLII, Heft 2, 1897).

Langguth. — Du cancer de l'oreille externe (Thèse de Strasbourg, 1896).

Laurens. — Relation entre les maladies de l'oreille et celles de l'œil (Thèse de Paris, 1897).

Liaras. — Corps étranger du conduit auditif externe (*Journ. de méd. de Bordeaux*, n° 15, p. 176, 1897).

Liaras. — Otite moyenne chronique; expulsion des osselets (*Journ. de méd. de Bordeaux*, n° 13, p. 153, 1897).

Liebmann. — De la surdi-mutité (*Deut. med. Zeit.*, n° 25, 1897).

Lippert. — Contribution à l'étude des corps étrangers de la cavité tympanique (*Dissert. inaug. de Berlin*, 1897).

Luc. — Méningite suppurée aiguë traumatique enrayée par l'ouverture hâtive du crâne et le lavage antiseptique de la pie-mère (*Arch. internat. de laryngol.*, n° 2, mars-avril 1897).

Mc Aulliff. — De l'asepsie dans le traitement clinique de l'otorrhée (*New-York eye and ear Infirmary Reports*, janv. 1897).

Mc Kernon. — Complications intracraniennes de l'oreille moyenne; relation de quelques cas (*New-York eye and ear Infirmary Reports*, janv. 1897).

Malherbe. — De l'évidement pétro-mastoïdien appliqué au traitement chirurgical de l'otite moyenne chronique sèche (*Arch. internat. de laryngol.*, n° 2, mars-avril 1897).

Miller. — Sténose du conduit auditif externe à la suite d'interventions chirurgicales pour affections de l'oreille moyenne (*The Lancet*, 15 mai 1897).

Minor. — Oreillons accompagnés de complications auriculaires (*New-York med. Journ.*, 27 mars 1897).

Moujecourt. — L'otite moyenne tuberculeuse chronique (*Gazette des hôpitaux*, n° 59, 22 mai 1897).

Mount-Bleyer. — La cécité acoustique et l'éducation de l'oreille considérée comme un agent pratique dans l'étude de l'acoustique, avec remarques relatives à l'exercice vocal et à l'étude de la musique (*La Voix*, n° 87, 1897).

Moure. — De l'ouverture large de la caisse et de ses annexes (*Rev. hebdom. de laryngol.*, n°s 18, 19 et 20, 1897).

Nique. — Contribution à l'étude des anosmies et en particulier des troubles olfactifs dans les maladies de l'oreille (Thèse de Lyon, 1897).

Panse. — Les cholestéatomes de l'oreille (*Klin. Vorträge*, Bd II, Heft 4, 1897).

Panse. — Affaiblissement de l'ouïe occasionné par la raideur des fenêtres (Iena, 1897).

Quervain (de). — Des abcès du cou consécutifs à l'otite moyenne (*Semaine méd.*, n° 18, 1897).

Rimini. — L'épicrise d'un cas d'abcès cérébelleux d'origine otitique (*Bollett. delle mallattie dell' orecchio*, n° 4, 1897).

Royet. — Deux observations de surdité fonctionnelle avec quelques considérations sur ce symptôme (*Province méd.*, n° 19, 1897).

Sattler. — Un cas de cholestéatome secondaire de l'antre et de la région mastoïdienne (*Arch. of otol.*, n° 1, 1897).

Scheppegrell. — Éclairage électrique dans les affections de l'oreille, du nez et de la gorge (*New-Orleans med. and surg. Journ.*, mai 1897).

Sendziak. — Du traitement de la surdi-mutité par l'opération des soi-disant végétations adénoïdes (*The Journ. of laryngol.*, avril 1897).

Spira. — D'une ostéite centrale de l'apophyse mastoïde ayant simulé une névralgie latente du trijumeau (*Wien. klin. Runds.*, n°s 17 et 18, 1897).

Starr. — Le diagnostic des abcès cérébraux (*New-York eye and ear Infirmary Reports*, janv. 1897).

Stetter. — Quelques expériences avec le domaine des maladies de l'oreille, du nez et du larynx (*Monats. f. Ohrenheilk.*, n° 4, 1897).

Swain. — Quatre cas d'otite moyenne purulente avec propagation dans le crâne et le cou (*Arch. of otol.*, n° 1, 1897).

Thiobald. — Une simple invention pour pratiquer le massage pneumatique du tympan et des osselets (*Bull. of the John Hopkins Hospital*, mars 1897).

Urbantschitsch. — Des exercices acoustiques dans la surdi-mutité et dans la surdité acquise (trad. en français par M. Egger) (Paris, Maloine, 1897).

Vali. — L'occlusion du conduit auditif externe et son traitement (*Rev. internat. de rhinol., etc.*, n° 4, avril 1897).

Villard. — Trépanation pour phlébo-sinusite (*Lyon méd.*, n° 13, p. 449, 1897).

Croup et Diphtérie.

Bekezy. — Les résultats de la sérothérapie antidiphtérique en Hongrie (*Wiener klin. Rundschau*, n°s 16 et 17, 1897).

Bell. — Le croup (*The méd. Age*, 20 avril 1897).

Bertolet. — La diphtérie et son traitement (*The med. and surg. Report*, 20 mars 1897).

Bilhaut. — Croup non diphtéritique (*Actualité méd.*, n° 5, 15 mai 1897).

Dallmajer. — Du traitement des affections diphtéritiques de la gorge avec le sérum de Behring (*Wiener med. Wochens.*, n° 12, 1897).

Débarde. — Quelques remarques sur le tubage du larynx, à propos d'une observation de diphtérie grave (*Bull. de la Soc. centrale de méd. du départ. du Nord*, n° 4, 1897).

Engelhardt. — La diphtérie à Marseille (Thèse de Paris, 1897).

Ferré. — La diphtérie à Bordeaux en 1896 (*Arch. clin. de Bordeaux*, n° 5, 1897).

Finkelstein. — L'intubation dans la diphtérie (en russe) (*Vratch*, n° 14, 1897, p. 419).

Goundoleine. — La valeur clinique de la leucocytose dans la diphtérie (en russe) (*Gaz. de Botkine*, n°s 10 et 11, 1897).

Guillemet. — Étude sur le diagnostic clinique de l'angine diphtérique (Thèse de Paris, 1897).

Jessen. — De la diphtérie prolongée (*Centralbl. f. miniere Med.*, n° 19, 1897).

Katz. — De la paralysie diphtérique (Soc. méd. de Berlin, séance du 31 mars 1897, *in Münch. med. Wochens.*, n°s 12 et 13, 1897).

Kuhnau. — De l'infection mixte par le proteus dans l'angine diphtérique (*Zeits. f. klin. Med.*, XXXI, 5-6, 1897).

Petit. — De la température après les injections de sérum antidiphtérique (*La Méd. infantile*, n° 5, 1897).

Rapport de la Société de pédiatrie américaine sur le traitement de la diphtérie dans la pratique privée (*Med. Record*, 15 mai 1897).

Varnali. — Un cas de scarlatine avec diphtérie sans fièvre (*Archiv f. Kinderheilk.*, XXI, p. 6, 1897).

Voinoff. — L'intubation dans la sténose diphtérique (*Gaz. de Botkine*, n°s 12-18, 1897).

Weistein. — Contribution à l'étude de la sérothérapie de la diphtérie (*Gaz. med. hebdom. de la Russie mérid.*, n°s 11 et 12, 1897).

Wilson. — Traitement actuel de la diphtérie (*Med. Age*, n° 9, 10 mai 1897).

Varia.

Barnick. — Compte rendu de la clinique oto-rhino-laryngologique du professeur Habermann, du 1er octobre 1894 au 31 décembre 1895 (*Archiv f. Ohrenheilk.*, Bd XLII, Heft 2, 1897).

Beckman Delatour, — Extraction d'un corps étranger de l'œsophage à l'aide des pinces œsophagiennes dirigées par le fluoroscope (*Med. Record*, 1er mai 1897).

Blin. — Corps étranger de l'œsophage extrait à l'aide des rayons de Röntgen (*Internat. med. Magazine,* n° 2, 1897).

Bond. — Un cas de tumeur développée à la partie supérieure de l'œsophage (Soc. laryngol. de Londres, séance du 9 déc. 1896, *in Rev. hebdom. de laryngol.,* n° 17, 1897).

Coster (de). — Action du sérum antituberculeux sur une tumeur de la face (*Presse méd. belge,* n° 15, 1897).

Delauny. — Étude et considérations générales sur le rôle fonctionnel de la glande thyroïde (Thèse de Paris, 1897).

Dubarry. — Guérison d'un épithélioma de la face par le bleu de méthylène en injections interstitielles (*Normandie méd.,* n° 7, 1897).

Eichhorst. — Herpès Zoster et paralysie faciale (*Centralbl. f. min. Med.,* n° 18, 1897).

Ewald. — Deux cas de tumeur congénitale de la face (*Wiener. klin. Rundschau,* n° 15, 1897).

Jacquemart. — Des hémorragies post-opératoires dans la thyroïdectomie (Thèse de Paris, 1897).

Lambret et Gaudier. — Note sur un cas de myxome pur de la glande parotide (*L'Écho méd. du Nord,* n° 19, 1897).

Legrand. — Des imperforations de l'œsophage (Thèse de Paris, 1897).

Schüle. — Démonstration d'un cas de spasme œsophagien (Soc. méd. de Frieburg, séance du 30 oct. 1896, *in Münch. med. Wochens.,* n° 14, 1897).

Vitrac et Loubie. — Vaste ulcération syphilitique de la joue ayant envahi la région sous-orbitaire et les régions temporale, parotidienne et carotidienne (*Journ. de méd. de Bordeaux,* n° 21, p. 251, 1897).

Bordeaux. — Imprimerie G. GOUNOUILHOU, rue Guiraude, 11.

411
438